This is a digital copy of a book that was preserved for generations on library shelves before it was carefully scanned by Google as part of a project to make the world's books discoverable online.

It has survived long enough for the copyright to expire and the book to enter the public domain. A public domain book is one that was never subject to copyright or whose legal copyright term has expired. Whether a book is in the public domain may vary country to country. Public domain books are our gateways to the past, representing a wealth of history, culture and knowledge that's often difficult to discover.

Marks, notations and other marginalia present in the original volume will appear in this file - a reminder of this book's long journey from the publisher to a library and finally to you.

Usage guidelines

Google is proud to partner with libraries to digitize public domain materials and make them widely accessible. Public domain books belong to the public and we are merely their custodians. Nevertheless, this work is expensive, so in order to keep providing this resource, we have taken steps to prevent abuse by commercial parties, including placing technical restrictions on automated querying.

We also ask that you:

+ *Make non-commercial use of the files* We designed Google Book Search for use by individuals, and we request that you use these files for personal, non-commercial purposes.

+ *Refrain from automated querying* Do not send automated queries of any sort to Google's system: If you are conducting research on machine translation, optical character recognition or other areas where access to a large amount of text is helpful, please contact us. We encourage the use of public domain materials for these purposes and may be able to help.

+ *Maintain attribution* The Google "watermark" you see on each file is essential for informing people about this project and helping them find additional materials through Google Book Search. Please do not remove it.

+ *Keep it legal* Whatever your use, remember that you are responsible for ensuring that what you are doing is legal. Do not assume that just because we believe a book is in the public domain for users in the United States, that the work is also in the public domain for users in other countries. Whether a book is still in copyright varies from country to country, and we can't offer guidance on whether any specific use of any specific book is allowed. Please do not assume that a book's appearance in Google Book Search means it can be used in any manner anywhere in the world. Copyright infringement liability can be quite severe.

About Google Book Search

Google's mission is to organize the world's information and to make it universally accessible and useful. Google Book Search helps readers discover the world's books while helping authors and publishers reach new audiences. You can search through the full text of this book on the web at `http://books.google.com/`

THE FRANCIS A. COUNTWAY LIBRARY OF MEDICINE
HARVARD MEDICAL LIBRARY – BOSTON MEDICAL LIBRARY



WARREN F. G.

ARCHIV

FÜR

KLINISCHE CHIRURGIE.

BEGRÜNDET VON

Dr. B. von LANGENBECK,
weil. Wirklichem Geh. Rath und Professor der Chirurgie.

HERAUSGEGEBEN

VON

Dr. FRANZ KÖNIG,
Prof. der Chirurgie in Berlin.

Dr. A. Freih. von EISELSBERG,
Prof. der Chirurgie in Wien.

Dr. W. KÖRTE,
Prof. in Berlin.

Dr. O. HILDEBRAND,
Prof. der Chirurgie in Berlin.

DREIUNDACHTZIGSTER BAND.

ERSTES HEFT.

Mit 4 Tafeln und zahlreichen Textfiguren.

BERLIN, 1907.

VERLAG VON AUGUST HIRSCHWALD.

N.W. Unter den Linden No. 68.

Mit dem 83. Bande gesellt sich Herr Professor Dr. **Hildebrand,** Director der chirurgischen Universitäts-Klinik der Königlichen Charité, zu den Herausgebern des Archivs.

gez. **Franz König. Freih. v. Eiselsberg. W. Körte.**

Inhalt.

Seite

I. Zur Casuistik der Bauchverletzungen durch stumpfe Gewalt. Von Dr. Berger 1
II. Zur Ligatur der Carotis communis. (Eine neue Methode zur Orientirung über eventuelle Circulationsstörungen.) Von Prof. Dr. Max Jordan 23
III. Fractura tuberositatis tibiae. (Mittheilungen aus dem Frederiksberger Krankenhause in Kopenhagen. — Oberchirurg Kraft.) Von Jörgen Jensen. (Hierzu Tafel I und II.) 30
IV. Die Verrenkungsbrüche des Naviculare pedis und deren Folgezustände. Von Dr. Carl Deutschländer. (Mit 6 Textfiguren und 2 Skizzen.) 58
V. Die anatom. Begründung der operat. Behandlung der Leistenbrüche. Von Privatdocent R. J. Wenglowski. (Mit 2 Textfig.) 69
VI. Die Schrumpfblase und ihre Behandlung (Darmplastik). Von Prof. W. Kausch. (Mit 3 Textfiguren.) 77
VII. Beitrag zur Beeinflussung der Coli-Bactericidie des Menschenserums durch chirurgische Operationen. (Aus der Kgl. chirurg. Univers.-Klinik Berlin. — Director: weil. Sr. Exc. Wirkl. Geh.-Rath Prof. Dr. E. von Bergmann.) Von Dr. Ph. Bockenheimer . . 97
VIII. Die Behandlung der Fracturen des oberen und unteren Endes des Femur mittelst Extension. Von Prof. Bardenheuer. (Mit 5 Textfiguren.) 173
IX. Die Polyposis intestini und ihre Beziehung zur carcinomatösen Degeneration. (Aus der chirurgischen Universitätsklinik zu Göttingen. — Director: Geh.-Rath Braun.) Von Privatdocent Dr. Hans Doering. (Mit 4 Textfiguren.) 194
X. Stichverletzung der Lunge. Naht. Heilung. (Aus der chirurgischen Abtheilung des Allerheiligen-Hospitals zu Breslau. — Primärarzt: Prof. Alexander Tietze.) Von Dr. Victor E. Mertens. (Mit 1 Textfigur.) 228
XI. Ueber die Entstehung tuberculöser Darmstricturen. Von Prof. Dr. Otto Busse. (Hierzu Tafel III und IV.) 236
XII. Ueber die Torsion des grossen Netzes. Von Dr. Adler. (Mit 1 Textfigur.) 250
XIII. Die Spontanlösung der ypsilonförmigen Knorpelfuge. (Aus der Königsberger chirurgischen Universitätsklinik des Prof. Dr. Erich Lexer.) Von Dr. Paul Frangenheim. (Mit 1 Textfig.) 263
XIV. Traumatische Heterotopie des Rückenmarks. (Aus der chirurg. Universitätsklinik zu Göttingen. — Director: Geh.-Rath Braun.) Von Privatdocent Dr. Adolf Jenckel. (Mit 6 Textfiguren.) . 275
XV. Ueber eine neue plastische Operation der Phimose. (Aus der böhmischen chirurgischen Klinik des Professor Dr. O. Kukula in Prag.) Von Dr. St. Tobiásek. (Mit 7 Textfiguren.) . . . 302
XVI. Die Pharyngotomia suprahyoidea transversa als Voroperation zur Entfernung von Nasenrachentumoren nebst Mittheilung von Fällen temporärer Resection beider Oberkiefer nach Kocher. (Aus der Grazer chirurgischen Klinik. — Vorstand: Prof. v. Hacker.) Von Dr. Max Hofmann. (Mit 3 Textfiguren.) . 308
XVII. Kleinere Mittheilungen.
1. Ein Hülfsmittel zur schnellen Ausführung der Craniotomie. Von Prof. Dr. Küster. (Mit 3 Textfiguren.) 333
2. Zur Behandlung der Schenkelhalsbrüche. (Aus der orthopäd. Heilanstalt des San.-Rath Dr. A. Schanz in Dresden.) Von A. Schanz. (Mit 2 Textfiguren.) 336

I.

Zur Casuistik der Bauchverletzungen durch stumpfe Gewalt.

Von

Dr. Berger,

Stabsarzt in Cosel.

Die vier nachfolgend beschriebenen, im Laufe eines Jahres von mir operirten Fälle von Bauchverletzung dürften auch für weitere Kreise einiges Interesse bieten. Fälle von operativem Vorgehen bei Milzverletzung sind zwar in den letzten Jahren recht zahlreich veröffentlicht worden, doch beweist eben diese Thatsache, dass sie noch immer der allgemeinen Beachtung für werth gehalten werden. Der zweite und dritte Fall sind Beispiele für die traumatische Entstehung der Cholecystitis, besonders der dritte Fall, in dem es sich um eine acut traumatische schwerste Entzündung der Gallenblase handelte, ist um so werthvoller, als in der chirurgischen Literatur ein gleicher Fall noch nicht beschrieben zu sein scheint. Der vierte Fall hat vielleicht mehr pathologisch-anatomisches Interesse, zeigt aber, welchen Schwierigkeiten die Diagnose der Bauchtumoren bisweilen begegnet und weist im Operationsbefund wie im Verlaufe Eigenthümlichkeiten auf, die seine Mittheilung rechtfertigen.

I. Milzruptur. Ectomie. Heilung.

Fall 1. S., 19jähr. Husar in Leobschütz, fiel in der Nacht vom 13. zum 14. 11. 06 in der Kasernenstube aus dem oberen Bett und schlug mit der linken Körperseite auf eine Schemelkante auf. Er legte sich wieder hin, schlief aber wegen heftiger Schmerzen wenig und meldete sich am nächsten Morgen krank, da er nur noch mit Mühe und unter Schmerzen athmen konnte. Er wurde sofort in das Lazareth aufgenommen.

Der kräftig gebaute Mann sieht auffallend blass aus, sein Gesichtsausdruck ist ängstlich, er athmet mühsam und unter Schonung der linken Seite, beim Liegen entspannt er die linksseitige Bauchmusculatur durch Beugung des Rumpfes nach links und Anziehen der Beine. Auf der Höhe der IX. linken Rippe findet sich eine leichte Hautabschürfung, der linke Rippenbogen ist äusserst druckempfindlich. Der Puls schlägt 90mal in 1 Minute, ist regelmässig, aber klein und leicht zu unterdrücken. Herz und Lungen sind gesund. Der Bauch ist stark gespannt, eine Dämpfung nicht nachweisbar.

Im Laufe des Tages wurden die Schmerzen immer heftiger, die Blässe besonders der Schleimhäute nahm zu, der Puls wurde kleiner und schneller. 100—110, in der linken Bauchseite trat eine Dämpfung auf. Die Diagnose wurde mit grosser Wahrscheinlichkeit auf Milzverletzung gestellt. Als ich 10 Uhr Abends eintraf, war der Puls 120, regelmässig, sehr klein, der Leib stark gespannt, vorgewölbt, der Klopfschall vorn überall laut tympanitisch, die Leberdämpfung verkleinert. Von der vorderen linken Axillarlinie nach hinten bestand völlige Dämpfung, während die rechte Seite bis zur Niere frei war. Dieses Verhältniss änderte sich auch bei Lagewechsel nicht. Der Bauch war überall, besonders aber in der Milzgegend sehr druckempfindlich. Der mit dem Katheter entleerte Urin war dunkelgelb, klar, frei von Blut. Die Operation wurde sofort — 11 Uhr Abends, also etwa 24 Stunden post trauma — vorgenommen.

Einstündige Chloroform-Aethernarkose. Schnitt in der Mittellinie vom Schwertfortsatz bis zum Nabel. Das Bauchfell wölbt sich vor und schimmert dunkelblau durch, beim Einschneiden strömt dunkelrothes Blut in sehr grosser Menge aus. Es wird ein Querschnitt längs des linken Rippenbogens angesetzt und die in Blutgerinnsel eingebettete Milz hervorgewälzt. Sie zeigt auf der convexen Seite einen langen Riss, aus dem es noch blutet. Bei Compression des Stieles steht die Blutung. Umschnüren desselben mit starken Seidenfäden. Auf isolirtes Unterbinden der Gefässe wird, um die Operation schnell zu Ende zu führen, verzichtet und die Milz unter Zurücklassung eines kleinen Restes, der das Abgleiten der Ligaturen verhindern soll, abgetragen. Ausräumung reichlicher Blutgerinnsel, Schluss der Bauchwunde mit Durchstichknopfnähten und Tamponade auf den Milzstiel. Verband. Kochsalzinfusion.

Am nächsten Morgen machte S. einen sehr hinfälligen Eindruck, Puls 140, kaum zu fühlen. Der Verband war mit blutig-wässriger Flüssigkeit durchtränkt, doch blutete es beim Abnehmen desselben nirgends. Trotz der grossen Blutarmuth und Schwäche erholte sich S. unter Kochsalzinfusionen und Excitantien langsam. Am 28. 11. wurden die Nähte entfernt, während die sehr fest sitzenden Tampons durch Wasserstoffsuperoxyd langsam gelockert werden mussten. Die Umschnürungsfäden vom Milzstiel haben sich noch nicht abgestossen, doch ist S. jetzt — 8 Wochen post op. — wieder bei völlig normalem Befinden, Appetit und Stuhlgang sind gut, der Puls ist 76, kräftig, die Temperatur nicht erhöht, die Wunde bis auf den Winkel, aus dem die Fäden herausgeleitet sind, mit fester Narbe geschlossen. Nur sieht S. noch auffallend blass aus.

Ueber Milzverletzungen sind in den letzten Jahren zahlreiche Veröffentlichungen, casuistische Mittheilungen und zusammenfassende Arbeiten erschienen. Doch gelten über Diagnose, Indicationsstellung und Wahl der Operationsmethode noch immer dieselben Grundsätze, die in meiner im 68. Bande dieses Archivs erschienenen Arbeit: Die Verletzungen der Milz und ihre chirurgische Behandlung dargelegt sind.

Die Diagnose war im vorliegenden Falle mit ziemlich grosser Wahrscheinlichkeit zu stellen: Die allgemeinen Erscheinungen sprachen für eine Blutung in die Bauchhöhle, die localen wiesen auf die Milz als Quelle derselben hin. Sehr gut ausgeprägt war das von Pitts und Ballance zuerst beschriebene Symptom — die grosse, auch bei Lagewechsel ihre Stellung nicht verändernde Dämpfung in der Milzgegend. Die Geringfügigkeit des äusseren Befundes sprach nicht dagegen, auch ganz ohne äusserlich sichtbare Verletzungen können bekanntlich schwere Organläsionen durch stumpfe Gewalt zu stande kommen. Die unbedeutende Hautabschürfung auf der Höhe der IX. linken Rippe war für die Diagnose aber insofern werthvoll, als sie zeigte, dass der Angriffspunkt der Gewalt in der Milzgegend lag.

Ueber die Indication zur Operation konnte kein Zweifel sein, bei einer Verletzung, welche wie die Ruptur der Milz ohne Operation eine Sterblichkeit von 90—95 pCt. hat, ist die Laparotomie stets geboten. Aber auch wenn die Diagnose Milzruptur weniger klar war, drängte die in den letzten Stunden schnell zunehmende Anämie zur Operation. Wir schätzten die in die Bauchhöhle ergossene Blutmenge auf 3—4 l, der Patient war bereits so ausgeblutet, dass beim Durchschneiden der Bauchdecken kein Gefäss blutete. Dabei sickerte es aus dem Milzriss, wenn er auch grösstentheils durch Gerinnsel verstopft war, unaufhörlich weiter heraus. Der 8 cm lange Riss durchsetzte das Organ in seiner ganzen Dicke bis in den Hilus. Unter diesen Umständen war die Aussicht, dass die Blutung spontan zum Stehen kommen würde, sehr gering, es ist im Gegentheil zu verwundern, dass sie nicht schneller bedrohliche Dimensionen annahm. Trotz des tiefgehenden Risses waren etwa 12 Stunden nach der Verletzung noch keine deutlichen Zeichen einer inneren Blutung vorhanden, erst von da ab verschlechterte sich der Puls und das Aussehen des Patienten

schnell. Eine zweizeitige Entstehung, erst Zerreissung des Milzgewebes und Blutung unter die unverletzte Kapsel, dann Zerreissung auch dieser, war ebenso wie die vorläufige Compression durch Stauung von Blutgerinnseln in der aufgerollten Milzkapsel (Demoulin) unwahrscheinlich, da der Kapselriss dem Riss im Gewebe genau entsprach und die Kapsel nirgends von der Pulpa abgehoben war. Zutreffender scheint mir für den vorliegenden Fall die Annahme Riegers', dass der Shock der Verletzung zunächst eine Contractur der Gefässmuskulatur hervorrief, welche eine stärkere Blutung vorläufig verhinderte; erst mit dem Nachlassen der Shockwirkung hört der Gefässkrampf auf und die Blutung nimmt grössere Dimensionen an. Aehnlich erklärt Nötzel das vorläufige Sistiren der Blutung: das gerinnende Blut verstopft zunächst den Milzriss, das Gerinnsel ist aber nicht stark genug, um bei Zunahme der Herzkraft dem steigenden Blutdruck Widerstand zu leisten. Letztere Erklärung trifft besonders für die Fälle zu, in denen die Blutung erst einige Tage nach der Verletzung eintritt, für unseren Fall möchte ich der Annahme Rieger's die grösste Wahrscheinlichkeit zusprechen.

Von den gebräuchlichen Operationsmethoden wählte ich die Abbindung und Entfernung der verletzten Milz als sicherstes und schnellstes Verfahren. Nachdem die Ectomie sowohl der erkrankten als auch der bis auf die Verletzung gesunden Milz bereits in vielen Hunderten von Fällen ohne Schaden für die Gesundheit vorgenommen worden ist, kann in der Furcht vor etwa eintretenden Ausfallserscheinungen eine Contraindication gegen die Splenectomie nicht mehr gefunden werden. Nur bestehende Leukämie sowie das Vorhandensein sehr ausgedehnter Verwachsungen gelten als solche: erstere, weil die Entfernung der leukämischen Milz aus bisher unbekannten Gründen stets zum Tode führte, letztere weil ausgedehnte Verwachsungen die Herausnahme des Organs erschweren, die Operation in die Länge ziehen und die Gefahr von Blutungen aus den durchtrennten Strängen herbeiführen. Abgesehen von diesen Fällen halte ich die Ectomie noch immer für das beste Verfahren und der Naht sowohl, als auch der Tamponade in der Sicherheit der Blutstillung entschieden überlegen. Ich stimme den Ausführungen Nötzel's, der der Ectomie im Gegensatze zu den beiden conservativen Methoden das Wort redet, durchaus bei, doch

hat auch die Naht der Milzwunde in passenden Fällen gute Resultate ergeben; Schäfer[1]) berechnet auf 11 Fälle von Milznaht bei Stich-Schnittverletzungen 9 Heilungen. Auch Terrier[2]) empfiehlt sie bei leichteren Verletzungen, ebenso Kroner[3]) und Linkenheld[4]), obwohl dieser wie Lamarchia, der als erster die Milznaht ausführte, eine Nachblutung aus einem übersehenen Milzriss erlebte. Als unsicherstes Verfahren muss wohl die Tamponade gelten, berechtigt erscheint sie nur da, wo die Ectomie aus den oben genannten Gründen contraindicirt und die Naht wegen Brüchigkeit des Organs nicht ausführbar ist oder wenn bei ausgedehnten Zertrümmerungen der Milz und ihrer Nachbarorgane die allerschnellste Beendigung der Operation erwünscht ist. Noch sei ein Verfahren erwähnt, das Senn[5]) an Hunden versucht hat und das er als marginale Quetschung der Milzwunde mit nachfolgender Naht bezeichnet. Durch langsam stärker werdenden Druck von Quetschzangen wird die Pulpa allmählich herausgedrückt und es bleibt nur die Kapsel und das bindegewebige Stroma, so dass sich die Milzwunde durch die Naht nunmehr gut und dauerhaft schliessen lässt. Beim Menschen hat dieses Verfahren meines Wissens noch keine Anwendung gefunden.

Für die Nachbehandlung sind Kochsalzinfusionen fast unentbehrlich, wir haben in ausgedehntestem Maasse davon Gebrauch gemacht. Auf eine andere Unterstützung der Nachbehandlung wies Fontoynont[6]), der bei einer 28jährigen an Malaria leidenden Frau die zertrümmerte Milz sammt dem Pankreasschwanz exstirpirte und die Patientin nachher systematisch mit Chinin-Injectionen behandelte.

Blutuntersuchungen konnten in unserem Falle leider aus äusseren Gründen nicht ausgeführt werden, doch spricht für Verlangsamung der Regeneration des Blutes das blasse Aussehen des im übrigen wiederhergestellten Patienten. Schwellungen der peripheren Lymphdrüsen oder der Schilddrüse, wie sie bisweilen nach Splenectomien beschrieben worden sind, haben wir nicht beobachtet.

---

[1]) Schäfer, Beitr. z. klin. Chir. 1902. Bd. 36.
[2]) Terrier, Französ. Chirurgen-Congress. 1901.
[3]) Kroner, Dieses Archiv. 1905. Bd. 75.
[4]) Linkenheld, Deutsche med. Wochenschr. 1902. No. 27. Ver.-Beil.
[5]) Senn, Journal of the americ. med. assoc. 21. 11. 1903.
[6]) Fontoynont, Ref. Hildebrand's Jahresberichte. 1905. S. 920.

Zum Schluss möchte ich als Fortsetzung meiner im Jahre 1902 veröffentlichten Zusammenstellung[1]) der operativ behandelten Milzverletzungen einen Ueberblick über die bis heute mitgetheilten Resultate dieser Operationen geben. In der erwähnten Veröffentlichung sind 127 Fälle mit 41 pCt. Mortalität zusammengestellt, denen sich aus der Literatur der letzten 5 Jahre weitere 114 Fälle mit 71 = 62,3 pCt. Heilungen und 43 = 37,7 pCt. Todesfällen anschliessen. Für sämmtliche 241 Fälle ergeben sich folgende Zahlen, wobei die in Klammern stehenden die Zahlen meiner früheren Zusammenstellung bedeuten. Es sind operativ behandelt worden:

168 (90) Rupturen	mit 66 (39)	= 39,3 pCt.	(43,3 pCt.)	Todesfällen,
43 (18) Schussverletzg.	„ 24 (11)	= 55,8 „	(61,1 „)	„
30 (19) Stich-Schnittverl.	„ 5 (2)	= 16,7 „	(10,5 „)	„
Sa. 241 (127) Milzverletzungen	mit 94 (52)	= 39,0 pCt.	(41,0 pCt.)	Todesfällen.

Die Resultate der Operation sind also nicht wesentlich — im Ganzen um 2 pCt. — besser geworden, sei es, dass mit dem Fortschreiten der Bauchchirurgie häufiger bei hoffnungslosen Fällen der Versuch der Rettung durch die Laparotomie gemacht wird — dafür könnte die grosse Zahl der sehr bald nach der Operation an Anämie oder im Shock gestorbenen Patienten als Beweis herangezogen werden — sei es, dass die Grenzen unseres Könnens vorläufig erreicht sind und wir nicht vermögen, die den Operirten drohenden Gefahren, hauptsächlich Peritonitis und Pneumonie, fernzuhalten. Neben den vier genannten Todesursachen finden wir seltener chronisch eiterige Processe, subphrenische Abscesse und purulente Pleuritiden angegeben, in einem Falle von Brewer (Annals of surg. 1902. August.) starb der Patient, ein Knabe, der kurz vorher Typhus gehabt hatte, an einem Typhusrecidiv.

Die Ergebnisse der drei hauptsächlichsten Operationsmethoden, Ectomie, Naht und Tamponade, gehen aus folgender Tabelle hervor:

I. Splenectomie.

135 (67) Rupturen	mit 51 (29)	= 37,8 pCt.	(43,3 pCt.)	Todesfällen,
15 (6) Schussverletzg.	„ 6 (4)	= 40 „	(66,7 „)	„
8 (7) Stich-Schnittverl.	„ 2 (2)	= 25 „	(28,6 „)	„
Sa. 158 (80) Fälle	mit 59 (35)	= 37,3 pCt.	(43,7 pCt.)	Todesfällen.

[1]) Berger, Dieses Archiv. 1902. Bd. 68.

II. Splenorrhaphie.

8 (2) Rupturen	mit 3 (1) = 37,7 pCt.	(50 pCt.)	Todesfällen,
6 (2) Schussverletzg.	„ 2 (1) = 33,3 „	(50 „)	„
17 (10) Stich-Schnittverl.	„ 2 (0) = 11,8 „	(0 „)	„
Sa. 31 (14) Fälle	mit 7 (2) = 22,6 pCt.	(14,3 pCt.)	Todesfällen.

III. Tamponade.

8 (6) Rupturen	mit 2 (1) = 25 pCt.	(16,7 pCt.)	Todesfällen,
9 (3) Schussverletzg.	„ 5 (0) = 55,6 „	(0 „)	„
4 (1) Stich-Schnittverl.	„ 1 (0) = 25 „	(0 „)	„
Sa. 21 (10) Fälle	mit 8 (1) = 38,1 pCt.	(10 pCt.)	Todesfällen.

Während demnach die Resultate der Ectomie eine kleine Besserung um 6—7 pCt. erfahren haben, sind die der Naht und besonders der Tamponade anscheinend erheblich schlechter geworden. Doch sind wohl die Zahlen noch zu klein, um bindende Schlüsse zu gestatten, auch darf bei der Beurtheilung der Erfolge der Tamponade die schon erwähnte Thatsache nicht ausser Acht gelassen werden, dass gerade in den schwersten und aussichtslosesten Fällen zur schnelleren Beendigung der Operation die Tamponade Anwendung findet.

II. Traumatische Cholecystitis. Cystostomie. Heilung.

Zwei Fälle: In dem einen entwickelte sich nach einem sehr heftigen Trauma eine chronische Cholecystitis, in dem anderen nach weniger gewaltsamer Verletzung eine Cholecystitis acutissima. Beide gingen in Heilung aus.

Fall 2. J., 22jähriger Gefreiter in Grottkau. Der bisher stets gesunde Mann stürzte am 27. 4. 06 auf dem Truppenübungsplatz Neuhammer mit dem Pferde, wurde 50 m weit geschleift und erhielt mehrere Hufschläge gegen die rechte Bauchseite. Er hatte anfangs so heftige Schmerzen, dass er nicht gehen konnte, doch war objectiv kein Befund zu erheben. Später wurden die Schmerzen geringer, traten auch zeitweise ganz zurück, kamen aber bei jeder Anstrengung wieder, ohne dass aber jemals ein objectiver Befund zu erheben war. Schliesslich traten Anfälle auf mit sehr starken Schmerzen in der Lebergegend, Erbrechen, leichter Gelbsucht und kleinen Temperatursteigerungen. Am 22. 6. wurde J. zur Beobachtung und Behandlung in das Garnisonlazareth Neisse verlegt, nachdem kurz vorher ein besonders heftiger Schmerzanfall mit peritonitischen Reizerscheinungen dagewesen war.

Befund am 22. 6. 06: Der grosse, kräftig gebaute Mann ist an Haut und Bindehäuten deutlich icterisch, die sehr heftigen kolikartigen Schmerzen sind

auf der Eisenbahnfahrt hierher geschwunden. Puls 72, Temp. 37,6°. Der Unterleib ist leicht aufgetrieben, die Lebergegend druckempfindlich, die Leberdämpfung überragt nicht den Rippenbogen, doch fühlt man unterhalb desselben eine undeutliche Resistenz, die besonders druckempfindlich sein soll. Der Stuhl ist angehalten, der Urin enthält Spuren von Gallenfarbstoff, kein Eiweiss, keinen Zucker.

Unter Bettruhe, flüssiger Diät und Abführmitteln schwanden subjectiv und objectiv alle Erscheinungen, traten aber wieder auf, sobald er ein paar Stunden ausser Bett zubrachte. Dies wiederholte sich in der 4wöchigen Beobachtungszeit mehrmals, leichter Icterus wurde dabei zweimal beobachtet. Eine Magenaufblähung liess am Magen nichts Krankhaftes erkennen, eine Darmeingiessung von 3 Litern rief spannende Schmerzen hervor, der Dickdarm füllte sich schnell und gleichmässig, ohne Hemmung. Nachdem am 16. und 17. 7. wieder ein Anfall sehr heftiger Schmerzen mit leichtem Icterus und Temperatur bis 38,4° dagewesen war, gab J. seine Zustimmung zur Operation. Die Diagnose war auf Gallensteine oder Verwachsungen am Gallensystem mit recidivirender Cholecystitis gestellt.

19. 7. 06. Operation. Gute Chloroformnarkose. Winkelschnitt in Mittellinie und quer durch Musc. rectus. Es finden sich einige strangartige Verwachsungen zwischen Netz und vorderer Bauchwand und eine feste Adhäsion zwischen unterem Leberrand und Bauchwand, die gelöst werden. Die Leber sieht im Uebrigen gesund aus, die Gallenblase ist lang und schlaff, mässig gefüllt, an ihrer unteren Fläche mit dem Dickdarm verwachsen. Diese ziemlich tief sitzende Verwachsung ist straff und fest, ihre Lösung gelingt mit einiger Mühe. Nunmehr ist der Hals der Gallenblase, sowie Cysticus, Choledochus und Hepaticus gut abzutasten; ein Stein ist in ihnen nirgends zu fühlen. Nach sorgfältiger Tamponade der Umgebung Eröffnung der Gallenblase. Ihre Schleimhaut ist etwas geröthet und geschwollen, sie enthält getrübte, schmutzig braungrüne Galle in reichlicher Menge, Steine sind auch mit der Sonde nirgends zu fühlen. Da der Patient trotz der sehr guten Narkose auf jedes Manipuliren am Lig. hepato-duodenale mit Pressen und Drängen reagirt, wird auf die Ectomie verzichtet, die Gallenblase in den äusseren Wundwinkel eingenäht und ein Gummirohr in ihr befestigt. Schluss der übrigen Wunde durch Etagennähte, Tamponade, Verband. Noch während der Operation fliesst Galle aus dem Rohr.

Der Verlauf war fieberfrei und völlig ungestört. Der Gallenfluss betrug bis zu 150 g täglich, dabei war der Stuhlgang stets gut gefärbt. Die angelegte Fistel verkleinerte sich bis zu einem Loch wie mit der feinsten Stecknadel gestochen, blieb aber dann unverändert, so dass dauernd ein Theil der Galle in den Verband floss, der beinahe täglich gewechselt werden musste. Fester Verschluss der Fistelöffnung durch einen Holzpfropf wurde ohne Beschwerden ertragen; der Stöpsel blieb bis zu 3 Tagen liegen, es floss dann alle Galle in den Darm. Entfernte man aber den Stöpsel wieder, so entstand das alte Bild. Das Stöpsel-Experiment wurde mehrmals mit gleichem Erfolge wiederholt, leider auch mit gleichem Misserfolge, insofern die Fistel nie ganz heilte. Der

Versuch, sie durch die Naht zu verschliessen, misslang ebenfalls. Einige Tage hielten die Nähte dicht, dann lockerten sie sich und die Fistel war wieder da. Schliesslich schloss sie sich etwa $4^1/_2$ Monate post operationem von selbst.

Fall 3. P., 47jährige Arbeiterfrau in Reinschdorf, glitt am 24. 1. 07 abends aus, während sie zwei Eimer über den Hof trug, und fiel mit der rechten Bauchseite auf die Kante des einen Eimers. Sie arbeitete noch etwa 1 Stunde, bis die Schmerzen sie zwangen, sich zu Bett zu legen. Der herbeigerufene College fühlte am nächsten Tage einen länglichen, beweglichen Tumor in der rechten Bauchseite bei sonst gutem Allgemeinbefinden der Frau. Am 26. 1. traten jedoch peritonitische Erscheinungen auf, Stuhl und Blähungen sistirten. Der Leib wurde aufgetrieben und schmerzhaft, die Frau erbrach, die Temperatur stieg auf 39°, der Puls auf 120, war leidlich gespannt und regelmässig. Der locale Befund war durch die Tympanie gegen den Befund vom vorigen Tage etwas verändert, der Tumor war nicht mehr deutlich durchzufühlen, man konnte nur eine undeutliche Resistenz feststellen, der Schall war überall tympanitisch, doch fühlte die aufgelegte Hand rechts oberhalb des Nabels weiches peritonitisches Reiben. Ueber die Art der intraperitonealen Verletzung war mit Sicherheit nichts zu sagen. Doch drängte die beginnende Peritonitis zur Operation, die noch in der Nacht vorgenommen wurde.

Längsschnitt am äusseren Rectusrand oberhalb und rechts vom Nabel. Beim Durchschneiden des Bauchfells fliesst viel trüb-seröse Flüssigkeit aus. Im oberen Wundwinkel stellt sich ein gelbweiss aussehender, glatter, länglicher Tumor ein, der nach oben in die Leber überzugehen scheint. Die gelbweisse Färbung verschwindet beim Darüberwischen und zeigt sich als dicker, eitrig-fibrinöser Belag eines blaurothen Tumors. Mit ihm ist im unteren Umfang Netz verklebt, auch dieses zeigt den gleichen Belag wie der Tumor, der aus seinen Verwachsungen mit dem Netz und einer daruntergelegenen mit dem Dünndarm gelöst wird. Nach Abschluss der Umgebung wird der deutlich schwappende Tumor punctirt, wobei sich reichlich trüb-seröse Flüssigkeit entleert. Sodann wird er gespalten und mit Kornzange und scharfem Löffel ausgeräumt; er enthält, in dicken grünen Eiter eingebettet, 12 facettirte Gallensteine von der Grösse etwa einer halben Kirsche. Damit war auch der letzte Zweifel, dass es sich um die Gallenblase handele, beseitigt. Die Schleimhaut derselben war stark gewulstet und, wie ihre Aussenseite, blau-roth verfärbt, die Wandung im ganzen stark verdickt. Nach gründlicher Ausräumung wird die Gallenblase, da die Ectomie bei der bestehenden schweren Entzündung ausgeschlossen ist, in den oberen Wundwinkel eingenäht und ein Gummirohr in ihr befestigt. Die untere Fläche der Gallenblase wird tamponirt und die übrige Bauchwunde durch Durchstichknopfnähte geschlossen. Verband. Als die Frau im Bett liegt, fliesst Galle aus dem Rohr.

Der Verlauf war völlig ungestört. Als nach 14 Tagen die Nähte entfernt wurden, liessen sich noch 5 Gallensteine von der oben beschriebenen Beschaffenheit entdecken und herausnehmen. Die ausfliessende Galle war zunächst noch trübe, wurde aber unter regelmässigen Spülungen immer klarer; nach 39 Tagen war die Heilung beendet.

Auf wiederholtes Befragen hat die Frau immer wieder angegeben, dass sie niemals in ihrem arbeitsreichen Leben irgend welche Kolikschmerzen, Magenkrampf oder etwas Aehnliches gehabt habe.

Die beiden Fälle sind classische Beispiele für die traumatische Entstehung der Cholecystitis in der leeren und in der Steine enthaltenden Gallenblase; sie zeigen gleichzeitig, wie verschieden je nach dem Grade der Entzündung und nach der Schwere der Infection das Krankheitsbild der Cholecystitis sein kann. Die Cholecystitis tritt meist in der steinhaltigen Gallenblase auf, sie ist gewöhnlich die erste, häufig die einzige Erscheinungsform der Cholelithiasis, bei steinfreier Gallenblase wird sie seltener gefunden. Ihr Beginn ist meist schleichend, ganz leichten, schnell vorübergehenden Schmerzattaquen folgen immer schwerer werdende Koliken von längerer Dauer, seltener setzt sie acut ein. Sie entsteht durch das Eindringen von Bacterien in die Gallenblasenschleimhaut, die dadurch in entzündlichen Zustand versetzt wird, anschwillt und ein je nach dem Grade der Infection verschiedenes, schleimiges, mehr oder weniger eitriges, bei schwerer Entzündung übelriechendes Secret absondert, das sich der Galle beimengt. Sind die Gallengänge offen, so fliessen die Entzündungsproducte in den Darm ab, die entzündete Gallenblase ist als schmerzhafte Resistenz undeutlich fühlbar; ist dagegen der Cysticus durch Steine, Adhäsionen oder Schleimhautschwellung verlegt, so staut sich das Secret, es entsteht ein mehr oder weniger grosser Tumor der Gallenblase, der, wenn der Cysticus wieder wegsam wird, plötzlich verschwinden kann. Bei anhaltendem Verschluss kann ein Hydrops der Gallenblase entstehen oder die Gallenblase schrumpft um die in eingedickten Eiter eingebetteten Steine. Bei schwerer Infection greift die Entzündung auf den Peritonealüberzug der Gallenblase über und es kommt zu localer, unter Umständen auch allgemeiner Peritonitis, zu Verklebungen mit den Nachbarorganen und Durchbrüchen in diese oder in die freie Bauchhöhle.

Kehren wir zu unseren Fällen zurück und versuchen wir uns die Entstehung der Cholecystitis durch das Trauma zu erklären. Unser erster Patient (Fall 2) hatte eine steinfreie und wie wir nach der Vorgeschichte annehmen dürfen, vollkommen gesunde Gallenblase mit sterilem Inhalt. Es bestehen zwei Möglichkeiten, das Eindringen von Entzündungserregern in die Gallenblase zu erklären.

Entweder fanden sie während einer durch das Trauma hervorgerufenen vorübergehenden Lähmung der Gallenblasenmusculatur den Weg vom Darm bezw. dem Choledochus, der stets in seinen unteren Abschnitten Bacterien der Darmflora beherbergt, durch den Cysticus in die Gallenblase oder das Trauma schuf erst die Vorbedingungen, welche das spätere Eindringen von Bacterien ermöglichten. Es ist bekannt, dass Traumen, welche den Unterleib treffen, zu Verwachsungen, peritonealen Verklebungen zwischen Organen desselben führen können. Deshalb ist es berechtigt, die bei der Operation gefundenen Adhäsionen zwischen vorderer Bauchwand einerseits und Leberrand und Netz andererseits, sowie zwischen Gallenblase und Dickdarm als Folgen der erlittenen Hufschläge aufzufassen. Dieser letztgenannten Verwachsung, die an der Gallenblase ziemlich tief ansetzte, kommt die grösste Bedeutung zu. Bei der Peristaltik des Darmes, bei den verschiedenen Füllungszuständen der Gallenblase verursacht sie Zerrungen und Abknickungen des Organs, die den Abfluss der Galle behindern. Die Gallenblase füllt sich stärker, ihre Wandung wird gedehnt und die Dehnung ruft Schmerzen hervor, bis endlich die Musculatur den Widerstand zu überwinden und die angestaute Galle in den Darm zu treiben im Stande ist. Die immer wiederholten Dehnungen erschlaffen schliesslich die Gallenblasenwand mehr und mehr, die Ueberwindung des Widerstandes erfolgt immer später und die Beschwerden steigern sich von Anfall zu Anfall. Schliesslich ist die Gallenblasenwandung so schlaff geworden, dass sie ausser Stande ist, sich völlig zusammenzuziehen, so dass nicht mehr alle Galle entleert wird und ständig ein Rest in der Gallenblase bleibt. In dieser Residualgalle siedeln sich vom Choledochus her Keime an und inficiren sie. So wird der Inhalt schlaffer Gallenblasen, auch wenn sie steinfrei sind, meist keimhaltig getroffen. Jetzt bedarf es nur noch einer Gelegenheitsursache, um die in der Gallenblase befindlichen Bacterien in die Schleimhaut eindringen zu lassen. Wann und wie das geschehen ist, darüber giebt die Krankengeschichte keinen Aufschluss. Es kann sein, dass das Trauma selbst Verletzungen der Gallenblasenschleimhaut setzte und dass die Infection erfolgte, bevor diese geheilt waren. Als wir den Kranken zur Beobachtung bekamen, war das Krankheitsbild der Cholecystitis vollkommen ausgebildet, der nicht nothwendig dazu gehörende Icterus erleichterte die Diagnose.

Die Indication zur Operation war durch die völlige Arbeitsunfähigkeit des Mannes gegeben. So oft wir ihn aufstehen liessen — dabei sinkt der Fundus der Gallenblase nach unten und es vergrössert sich die Abknickung des Organs, so dass die Entleerung auch dadurch erschwert wird — traten Anfälle auf. Wie stark die Schmerzen dabei gewesen sein müssen, das zeigte sich nach der Operation, wie der sehr ruhige und verständige Mann die doch gewiss nicht geringen Schmerzen der Laparotomie als unbedeutend gegen das, was er früher ausgestanden habe, bezeichnete.

Als Operationsmethode hätte ich die Ectomie der Cystostomie vorgezogen, doch war es trotz der im Allgemeinen guten Narkose nicht möglich in der Tiefe zu arbeiten, wir mussten uns deshalb mit der Cystostomie begnügen. Die in der Gallenblase enthaltene Galle war trübe, die Schleimhaut chronisch entzündlich verändert, die blosse Lösung der Verwachsungen hätte wohl nicht genügt, die Beschwerden zu beseitigen. Man muss in solchen Fällen die Gallenblase drainiren, um neue Stauungen der entzündlichen Secrete zu verhüten und sich den Zugang zur Ausführung von Spülungen offen zu halten.

Die Operation wurde gut überstanden, der Verlauf war nur durch die Entstehung einer Gallenblasenfistel getrübt, die lange allen Versuchen, sie zu schliessen trotzte, schliesslich aber sich von selbst schloss. Wodurch sie bedingt wurde, ist nicht mit Sicherheit zu sagen; da fester Verschluss der Oeffnung mittels Holzstöpsels mehrere Tage lang ohne Beschwerden vertragen wurde, musste der Weg durch Cysticus und Choledochus durchgängig sein. Man konnte deshalb, da der Patient mit einem neuen grösseren Eingriff nicht einverstanden war, unbedenklich die spontane Heilung abwarten, die allerdings erst nach $4\frac{1}{2}$ Monaten eintrat.

Bei der Patientin P. (Fall 3) lagen die Verhältnisse anders: ihre Gallenblase enthielt Steine und da die bei der Entleerung des Organs zwischen den Steinen zurückbleibende Residualgalle stets keimhaltig gefunden wird, so waren die Vorbedingungen für die Entstehung einer Cholecystitis gegeben. Allerdings bestand dieser Zustand schon seit Jahren, ohne ihr je Beschwerden gemacht zu haben, und hätte ohne das Trauma bis zu ihrem Tode bestehen können. Die Steine befanden sich im Stadium der Latenz, sie lagen mit den abgerundeten Flächen nach aussen zu einem festen

Conglomerat gefügt, das weder durch scharfe Ecken und Kanten die Schleimhaut reizte und verwundete, noch den Cysticus verlegte. Die Verletzung änderte das Bild mit einem Schlage: Das Steinconglomerat zerfiel, zwischen ihm und der Eimerkante wurde die Schleimhaut gequetscht, ein Stein fiel in den Hals der Gallenblase. Durch die beschädigte Stelle der Schleimhaut drangen die Bacterien in sie ein und versetzten sie in den Zustand der Entzündung, die durch die Reizung seitens der scharfen Ecken und Kanten der Steine sich steigerte. Die Schleimhaut schwoll an und umschloss dabei den in den Hals der Gallenblase gerutschten Stein. Damit war der Cysticus verlegt und die entzündlichen Secrete mussten sich in der Gallenblase stauen, die Dehnung ihrer entzündeten Wandung rief heftige Schmerzen hervor und das Organ wurde als länglicher, beweglicher, sehr empfindlicher Tumor tastbar. Dieses Stadium war schon am nächsten Tage erreicht, es hätte bei leichterer Infection einige Tage bestehen bleiben können, bis entweder mit dem Nachlassen der Entzündung der Cysticus wieder wegsam wird oder nach dem gänzlichen Erlöschen der Infection der Eiter sich eindickt und die Gallenblase schrumpft. Hier breitete sich die Entzündung aber schnell aus, griff durch alle Schichten der Gallenblasenwandung auf das Peritoneum über; dicker gelb-eitriger Belag auf der Gallenblase und dem benachbarten Netz und frische Verklebungen zwischen beiden zeigten die locale, Tympanie und ein reichlicher trüb-seröser Erguss die beginnende allgemeine Peritonitis an. Soweit hatte sich das Krankheitsbild in zweimal 24 Stunden entwickelt, als es durch die Operation unterbrochen wurde. Ohne diese war eine diffuse eitrige Peritonitis mit Sicherheit zu erwarten und der Ausgang konnte nicht zweifelhaft sein.

Die Indication war gegeben und die Operation wurde noch in der Nacht auf dem Lande, aber unter günstigen äusseren Bedingungen — geräumiges Zimmer des Gutshauses, elektrisches Licht — vorgenommen. Die Ectomie der im Zustande schwerster Entzündung befindlichen Gallenblase war nicht möglich, sie wurde entleert und drainirt und da weitere Verletzungen nicht zu finden waren, die Bauchwunde bis auf eine kleine Stelle, aus der das Rohr, die Fäden und die die Gallenblase umgebenden Tampons herausgeleitet waren, geschlossen. Gleich nach der Operation floss

aus dem eingenähten Rohr Galle ab. Der Verlauf war bis auf die kleine Stichkanaleiterung, die wohl auf die Beschmutzung der Naht durch ausfliessende infectiöse Galle zurückzuführen ist, völlig ungestört. Bei der Herausnahme des Rohres wurden noch 5 Steine entfernt, die trotz Sondirung und Palpation bei der Operation unentdeckt geblieben waren. Am 39. Tage war die Heilung beendet, die Operationswunde mit fester Narbe geschlossen.

Um noch kurz auf anderweitige Beobachtungen von traumatischer Cholecystitis einzugehen, so sind die Fälle, in denen, wie in unserem ersten Fall ein die nicht steinhaltige Gallenblase treffendes Trauma cholecystitische Erscheinungen hervorrief, selten. Häufiger finden wir in der Litteratur über Cholelithiasis die Bemerkung, dass der erste Anfall durch ein Trauma oder eine Erschütterung des ganzen Körpers, wie Fallen, Eisenbahnfahren, Tanzen, auch Husten, Niessen u. A. ausgelöst wurde. Ich habe in einer früheren Arbeit: Trauma und Cholelithiasis (Monatsschrift für Unfallheilkunde 1902, No. 8) 26 Fälle von Cholecystitis in steinhaltiger oder steinleerer Gallenblase — 15 aus dem grossen Material der Kehr'schen Klinik, 11 aus der Litteratur — zusammengestellt, darunter Fälle, in denen sich innerhalb ganz kurzer Zeit bis zu 8 Stunden das Bild der Cholecystitis entwickelte, ohne dass es aber jemals zu so schweren und bedrohlichen Erscheinungen wie in unserem zweiten Falle gekommen wäre. Nur ein von Smith und Moullin (Lancet. 1904, Jan. 23) mitgetheilter Fall verlief ähnlich, aber ebenfalls nicht so acut wie der unsere. Nach Fall auf die rechte Seite traten am 7. Tage peritonitische Erscheinungen ein, am 10. Tage wurde die Laparotomie ohne rechtes Ergebnis ausgeführt, am 12. Tage erfolgte der Tod. Die Obduction ergab eine acute hämorrhagische nekrotisirende Entzündung der steinfreien Gallenblase. Vielleicht ist der langsamere Verlauf in diesem Falle darauf zurückzuführen, dass das Trauma eine gesunde keimfreie Gallenblase traf, in welcher die Infection erst erfolgen musste.

III. Mesenterialtumor nach Trauma. Freilegung. Ureterostomie. Tod. Primärer Hirntumor.

Metastasen bösartiger Geschwülste in den Mesenterialdrüsen sind chirurgisch in der Regel von geringer Bedeutung; als Object

einer Operation werden sie, wenn richtig erkannt, kaum einmal in Betracht kommen, und wo sie bei versteckter Lage des primären Tumors als selbstständige Geschwülste erscheinen und Auge und Hand des Chirurgen auf sich lenken, werden sie wenig befriedigende Erfolge ergeben.

Einen nach Entstehung und Verlauf, sowie nach dem Obductionsbefund sehr interessanten Fall hatte ich im vergangenen Sommer Gelegenheit zu operiren.

K., 24jähr. Musketier in Brieg. Der bisher stets gesunde Mann fühlte während des Aufenthaltes des Regiments auf dem Truppenübungsplatz Lamsdorf am 14. 7. 06 beim Ueberspringen eines Grabens einen heftigen stechenden Schmerz in der rechten Bauchseite, machte aber noch weiter Dienst und meldete sich erst am 18. 7. krank. Die Untersuchung ergab Druckempfindlichkeit und undeutliche Resistenz dicht rechts vom Nabel, und K. wurde wegen der Möglichkeit einer beginnenden Blinddarmentzündung vorläufig in Revierbehandlung genommen. Noch an demselben Tage steigerten sich nach einer energischen Körperbewegung die Schmerzen plötzlich sehr erheblich, am Abend trat mehrmaliges Erbrechen ein, und am nächsten Morgen wurde rechts vom Nabel ein fast kindskopfgrosser schmerzhafter Tumor gefunden. K. wurde dem Barackenlazareth des Uebungsplatzes zugeführt.

Der Befund war hier folgender (19. 7. Vormittags): Der mittelgrosse, schlank gebaute Mann hat eine gebräunte, aber blasse Gesichtsfarbe, die Musculatur ist kräftig, das Fettpolster gering. Körperwärme 37,3; Puls 72, kräftig, regelmässig, ziemlich stark gespannt; die Schlagadern deutlich geschlängelt, ihre Wandung hart. Herz und Lungen geben regelrechten Befund. K. hält das rechte Bein angezogen, stöhnt zeitweise und klagt über sehr heftige Schmerzen in der rechten Bauchseite, die anfallsweise sich verstärken. Das Bewusstsein ist frei.

Der Unterleib ist wenig aufgetrieben, seine Musculatur rechts etwas gespannt. Rechts vom Nabel sieht man über den äusseren Rand des Musc. rectus hinwegreichend eine kugelige Vorwölbung. Der Leib ist überall weich und tief eindrückbar, nur die Vorwölbung ist hart; sie lässt sich nach allen Seiten abgrenzen, aber nicht von hinten her umgreifen; der Klopfschall über ihr ist absolut gedämpft, sonst überall laut tympanitisch. Die Geschwulst ist äusserst schmerzhaft, jede Anspannung der Bauchmuskels beim Versuch, sich im Bett aufzurichten, beim Ausstrecken des rechten Beines u. s. w. steigert die fast unerträglichen Schmerzen. Sie ist wenig beweglich, eine geringe Verschieblichkeit nach rechts und links besteht, doch hat man dabei das Gefühl, als ob sie in der Tiefe festgeheftet sei. Zusammenhang mit einem Eingeweide ist nicht nachweisbar. Die Haut über der Geschwulst ist unverändert und abhebbar; das Vorhandensein freier Flüssigkeit ist nicht nachzuweisen. Es besteht Erbrechen grünlichen Schleimes, Stuhlgang ist seit 4 Tagen nicht erfolgt, da-

gegen sollen Winde noch am Morgen abgegangen sein. Der Urin ist hellgelb, klar und frei von Blut, Eiweiss und Gallenfarbstoffen.

Eine sichere Diagnose war nicht zu stellen. Die Lage der Geschwulst und ihre Unverschieblichkeit deuteten auf die Radix mesenterii, ihre plötzliche Entstehung auf einen Erguss von Flüssigkeit, am wahrscheinlichsten von Blut hin, vielleicht kamen auch Chylus oder Urin in Frage. Der Gedanke an die Möglichkeit einer Blutung in einen schon vorhandenen Tumor lag mir in Erinnerung an einen früheren Fall nicht ganz fern.

Das Erbrechen, die leichte Auftreibung des Leibes und das Sistiren von Stuhl und seit 12 Stunden auch von Winden, sowie die äusserst heftigen Schmerzen liessen uns einen Eingriff angezeigt erscheinen.

Operation 19. 7. 06 Abends. Trotz Verbrauchs von 200 g Chloroform schlechte Narkose mit fortwährendem Pressen und Drängen. Als die Bauchmuskeln erschlafft sind, ragt die Geschwulst fast halbkugelig hervor.

Schnitt in der Mittellinie oberhalb des Nabels und angesetzter Schrägschnitt durch den M. rectus über die Höhe der Geschwulst. Diese stellt sich als eine zwischen den Blättern des Mesenteriums liegende harte Masse von unregelmässiger Gestalt und glatter Oberfläche dar, die den Bauchdecken fest anliegt, mit ihnen aber nicht verwachsen ist. Ein Probeeinstich ergiebt wenig blutige Flüssigkeit. Nach Spaltung des vorliegenden Gekrösblattes kommt man auf eine dunkelblaurothe Masse, welche etwa das Aussehen hat von Blutgerinnseln, die im Begriff sind, organisirt zu werden. In der Tiefe sitzt die Geschwulst den grossen Gefässen fest auf, sodass ihre Entfernung unmöglich ist. Ein Theil lässt sich stumpf ohne grössere Blutung entfernen und wird zur mikroskopischen Untersuchung aufbewahrt. Bei weiterer Betrachtung wird ein zwischen Mesenterialblatt und Tumor verlaufender, flacher, gelblicher Strang von etwa Fingerdicke sichtbar, welcher vorher mit in eine Klemme gefasst war und bei Abnahme derselben einen feinen Strahl klarer, gelblicher Flüssigkeit austreten lässt. Die in die erweiterte Oeffnung eingeführte Sonde dringt nach oben und unten auf 12—15 cm vor, ohne Widerstand zu finden. Da der Versuch, das Loch durch die Naht zu schliessen, nicht gelingt, bleibt ganz knapp seitlich fassend eine Klemme liegen. Der Strang, der deutliche Peristaltik zeigte, musste trotz seiner ungewöhnlichen Lage dicht hinter der vorderen Bauchwand als der rechte Ureter angesprochen werden.

Der Schnitt in der Mittellinie wird in 4 Etagen vernäht, der Schrägschnitt tamponirt.

Verlauf: Etwa 2 Stunden post op. lässt K. Urin, der stark eiweisshaltig ist.

20. 7. Nachts hat K. in Folge heftiger Schmerzen wenig geschlafen, Morgens tritt etwas Ruhe ein. Temp. 36,6°, Puls 72. Der Verband ist mit blutiger Flüssigkeit durchtränkt, die oberen Schichten werden gewechselt. Gegen Mittag gehen auf Glycerineinspritzung reichlich Blähungen ab.

Um $2^1/_2$ Uhr Nachmittags tritt Erbrechen, eine Stunde später ein schwerer Collaps ein. Der Puls wird klein und fadenförmig und ist schliesslich garnicht mehr zu fühlen, das Gesicht ist leichenblass und mit Schweiss bedeckt, das

Bewusstsein ist erloschen, die Pupillen sind weit und reagiren nicht. Es treten Krämpfe des Rumpfes und der Gliedmaassen ein. Nach einer Kochsalzinfusion hebt sich der Puls etwas, im Uebrigen bleibt das Bild dasselbe.

Gegen 8 Uhr Abends war K. noch nicht zum Bewusstsein erwacht, die Krämpfe und die Pupillenstarre bestanden fort, die Athmung hatte Cheyne-Stokes'schen Typus angenommen, die Zahnreihen waren fest aufeinander gepresst, Flüssigkeit wurde nicht genommen. Temp. 38°, Puls 130, leidlich kräftig. Das Gesicht war jetzt gut gefärbt.

Revision der Wunde: Die Verbandstoffe sind mit blutiger, urinös riechender Flüssigkeit durchtränkt. Oberhalb der Geschwulst hat sich wahrscheinlich in Folge der krampfhaften Ueberstreckungen des Rumpfes eine Dünndarmschlinge hervorgedrängt, die durch Tamponade zurückgebracht wird. Der Leib ist flach und weich, freie Flüssigkeit nicht nachzuweisen. Es blutet nirgends. Peritonitis und acute Anämie waren demnach auszuschliessen, auch hatten ja die Erscheinungen weniger an diese als an eine cerebrale Störung denken lassen. Freilich fehlte jeder Anhaltspunkt für eine solche, und so kam uns der Gedanke, dass es sich vielleicht um einen urämischen Zustand oder um Reflexerscheinungen in Folge Abknickung des rechten Ureters handle. Ich spaltete daher diesen, aus dem sofort reichlich Urin floss und nähte ein feines Gummirohr ein, das in eine neben dem Patienten stehende Urinflasche geleitet wird. Neuer Verband und Kochsalzinfusion von 1 Liter.

Der Eingriff schien zunächst Erfolg zu haben, die Athmung wurde ruhig, tief und regelmässig, die Krämpfe hörten auf. Doch blieb das Bewusstsein erloschen, Flüssigkeiten wurden nicht genommen, die Pupillen reagirten nicht.

21. 7. Zustand unverändert. Temp. 38,8°, Puls 130. Aus dem im rechten Ureter steckenden Gummirohr sind etwa $1^1/_4$ Liter Urin abgeflossen. Trotz Kochsalzinfusionen und Excitantien tritt unter zunehmender Herzschwäche $10^3/_4$ Uhr Vormittags der Exitus ein.

Die mikroskopische Untersuchung der bei der Operation entfernten Geschwulsttheile ergab neben vielen Blutgerinnseln wenig begleitendes Gewebe, das den Verdacht erweckt, einem Spindel- und Rundzellensarkom anzugehören, daneben folgen wieder Strecken eines nur leicht entzündlich infiltrirten Gewebes (Pathologisches Institut zu Breslau). Die spätere Untersuchung der Geschwulst bestätigte, wie ich vorausschicken will, den Verdacht auf Sarkom.

Ich hatte vor der Operation an die Möglichkeit einer Blutung in eine schon bestehende Geschwulst, die bisher zu klein war, um subjectiv oder objectiv Erscheinungen zu machen und erst durch den Bluterguss zum palpablen Tumor wurde, gedacht in Erinnerung an einen Fall, den ich wenige Monate vorher operirt hatte und der im 35. Heft der Veröffentlichungen aus dem Gebiete des Militär-Sanitätswesens von mir mitgetheilt worden ist. Es handelte sich

damals um einen 20jährigen Ulanen, der ebenfalls bis zu dem Unfall ganz gesund schien und allen Dienst gethan hatte. Nach Fall auf den Bauch war plötzlich ein fast mannskopfgrosser Tumor fühlbar, der sich bei der Operation als Myosarkom der hinteren Magenwand entpuppte, das wie im vorliegenden Falle durch einen Bluterguss colossal ausgedehnt war. Die Exstirpation brachte Heilung.

Im vorliegenden Falle war die Exstirpation wegen der innigen Verwachsung des Tumors mit den grossen Gefässen nicht möglich, der Fall hätte kaum besonderes Interesse beanspruchen dürfen, wenn nicht der wunderbare Verlauf nach der Operation eine fast noch wunderbarere Aufklärung durch den Obductionsbefund erfahren hätte.

Obduction (22. 7. 06): Der Bauchtumor stellt sich als gänseeigrosse, derbe, gelbliche Masse dar, welche von einer fast handbreiten, dunkelblau-rothen Schicht umgeben ist. Kern und Aussenschicht zusammen erreichen gut die Grösse zweier geballter Fäuste. Von der Aussenschicht fehlt der Bauchwunde entsprechend ein Theil. Die Geschwulst sitzt der Wirbelsäule wenig verschieblich auf, liegt in der Wurzel des Mesenteriums und hat sich zwischen die Blätter des Dünndarmmesenteriums hineingepresst. Dabei hat sie den rechten Ureter vor sich her nach vorn geschoben. Nach Freilegung der retroperitonealen Organe zeigt sich, dass die Geschwulst mit der Vena cava dicht über der Vereinigung der Venae iliacae communes fest verwachsen ist, so dass sie sich nicht ablösen lässt. Nach Aufschneiden der Vene findet sich, dass ihre Wandung zum Theil in die Geschwulst aufgegangen und von ihr durchwachsen ist: im Venenrohr sieht man zwei 2:1:0,75 cm grosse, warzenartig gelappte, röthliche Wucherungen, am proximalen Ende derselben liegt die kleine, für eine feine Sonde eben durchgängige Perforationsöffnung, aus der heraus die Blutung erfolgt war.

Die rechte Niere ist um die Hälfte grösser als die linke, ihre Zeichnung normal, das Nierenbecken deutlich dilatirt. Der rechte Harnleiter ist oberhalb und auf der Geschwulst von Fingerdicke, unterhalb derselben wie gewöhnlich von Bleistiftstärke.

Beide Lungen sind von zahlreichen, bis wallnussgrossen, auf der Schnittfläche schwarz-röthlich bis gelblich gefärbten, derben Knoten durchsetzt, welche die im übrigen glatte und spiegelnde Pleura überragen. Sonst sind die Lungen gesund.

Ueber und unter der weichen Hirnhaut der linken Hirnhälfte liegen Massen geronnenen Blutes. Die linke Hirnhälfte ist breiter und umfangreicher als die rechte, ihre Windungen sind abgeflacht. Sie reisst am Hinterhauptslappen ein und lässt eine hühnereigrosse, schwarz-rothe, ziemlich weiche Geschwulst mit härterem Kern hervortreten. Diese ist auf dem Durchschnitt schwarz-roth gefärbt, vielfach gekammert und von gelblichen derben Zügen durchsetzt. Sie liegt in einer Höhle des Hinterhauptlappens, in deren Umgebung

die Hirnmasse zerfallen, ihre Zeichnung nicht mehr zu erkennen ist (Stabsarzt Höhne--Brieg).

Ueber den mikroskopischen Befund war Herr Geh.-Rath Ponfick so liebenswürdig, mir zu schreiben: „Es hat sich feststellen lassen, dass der neulich geäusserte Verdacht, es möchte Sarkom vorliegen, in der That zutrifft. Es handelte sich um eine zellreiche, aus runden und kurzen Spindelelementen zusammengesetzte Form, die an vielen Stellen durch ungewöhnlichen Gefässreichthum ausgezeichnet ist."

Der Obductionsbefund brachte die Erklärung des eigenthümlichen, schnell zum Tode führenden Verlaufes, eine Erklärung, die allerdings ausserhalb unserer Vermuthungen gelegen war. Der junge kräftige Mann hat einen hühnereigrossen Hirntumor — Sarkom des linken Occipitallappens —, zahlreiche, bis wallnussgrosse Metastasen in beiden Lungen und eine fast apfelgrosse Metastase der Gekrösdrüsen, welche mit der Vena cava in grosser Ausdehnung verwachsen ist, sogar ihre Wandung durchsetzt hat und in ihr Lumen hineingewuchert ist. Und alle diese kleinen und grossen Tumoren der lebenswichtigsten Organe haben so wenig Erscheinungen gemacht, dass er bis wenige Tage vor seinem Tode noch vollen Dienst that. Die Metastasen in den Lungen und in der Mesenterialwurzel bestanden ganz symptomlos, bezüglich des Hirntumors ergaben sich durch nachträgliche Umfragen doch einige Fingerzeige. Nach den Aussagen seiner Kameraden und nächsten Vorgesetzten trug K. seit einigen Wochen ein verändertes Wesen zur Schau: Der früher stets lustige und zu Scherzen geneigte Mann hielt sich mehr und mehr mürrisch zurück und wurde ausfallend, oft grob gegen seine Umgebung; der früher eifrige, pflichttreue und tüchtige Soldat liess sich gehen, zeigte sich nachlässig und widerspenstig und hielt nie lange bei einer Arbeit aus. Es war ferner aufgefallen, dass er in letzter Zeit öfter mit dem linken Auge zwinkerte, als ob er zielen wolle, auch sei er manchmal plötzlich blass geworden. Etwa eine Woche vor seinem Tode soll er zu einem Kameraden geäussert haben, dass er auf die weiten Entfernungen, auf die geschossen wurde, nicht mehr deutlich sehen könne. Wie lange Zeit seit dem Auftreten der ersten Symptome vergangen war, liess sich nicht sicher feststellen, von den meisten wurden 4—6 Wochen dafür angegeben.

Damit kommen wir zu der Frage, wie lange wohl der Tumor schon bestanden hat. Wenn man bedenkt, dass die Metastasirung in zwei Etappen erfolgte, einmal vom primären Hirntumor auf dem Wege der Lymphbahnen in die Mesenterialdrüsen, sodann von diesen durch die Blutbahn in den kleinen Kreislauf und in die Lungen, wenn man ferner bedenkt, dass die zweite Aussaat doch erst erfolgt sein kann, als die Mesenterialmetastase schon die Vena cava durchwuchert hatte und dass beim Tode auch die Lungenmetastasen zum Theil schon Wallnussgrösse erlangt hatten, muss man wohl annehmen, dass der Tumor bereits mehrere Monate bestand.

Auffallend ist, dass K. nie auch den ihm näherstehenden Kameraden gegenüber über Kopfschmerzen geklagt hat. Ueberhaupt fehlen die Symptome des Hirndrucks; die einzige Erscheinung, die vielleicht darauf zurückzuführen war, den sehr harten Puls, deuteten wir fälschlich auf eine Arteriosklerose infolge zugestandenen Alkoholismus. Charakteristisch für den Sitz der Geschwulst ist die Veränderung der Psyche und die Sehstörungen. Letztere hätten ohne das Auftreten des Bauchtumors den Mann voraussichtlich zuerst zum Arzte geführt. Auf dem Uebungsplatze fiel, da nur in Abtheilungen geschossen wurde, die schlechte Leistung des einzelnen nicht auf, und da bei der Lazarethaufnahme keine Veranlassung zu einer genaueren Augenuntersuchung vorzuliegen schien, ist die Feststellung der vorhandenen Störungen bedauerlicherweise unterblieben.

Unsere ganze Aufmerksamkeit concentrirte sich auf den Bauchtumor, der durch seine excessive Schmerzhaftigkeit das Krankheitsbild beherrschte. Der Befund bei der Operation war interessant genug: ein bisher latent gebliebener, durch eine Blutung zu erheblicher Grösse angewachsener Mesenterialtumor — wie sich nachher zeigte, sarkomatöser Natur —, der den rechten Ureter vor sich her in das Niveau der Bauchdecken geschoben hatte. In dieser Verlagerung des Harnleiters dürfen wir wohl die Ursache der sehr heftigen kolikartigen Schmerzen sehen. In die Länge gezogen und als platter Strang in ziemlich scharfem Bogen über die Geschwulst verlaufend, zwischen ihr und vorderer Bauchwand eingeklemmt, bot er dem Urin nur ungenügend Abfluss. So kam es trotz heftiger peristaltischer Bewegungen zu Harnstauung und acuter Hydronephrose. Bei der Operation sahen wir den Ureter arbeiten: eine peristaltische Welle trieb etwas Flüssigkeit in dem auf etwa 1 cm Länge sich

rundenden Rohre vor sich her bis auf die Höhe der Geschwulst, wo die Flüssigkeit sich unter hohem Druck im Strahl entleerte. Die bei der Obduction nachgewiesene Verdickung des Ureterabschnittes zwischen Niere und Geschwulst mag grossentheils als mechanische Dehnung infolge Harnstauung gelten, zum Theil aber dürfen wir wohl eine Hypertrophie infolge dauernd vermehrter Arbeit als Ursache annehmen.

Die Natur des direct hinter den Bauchdecken verlaufenden Stranges war uns anfangs dunkel, die austretende Flüssigkeit war nicht gleich als Urin zu erkennen, da sie geruchlos schien und, was wir im Reagensglas auffingen, mit Blut vermischt war. Schliesslich konnte der Strang, der sich nach beiden Seiten weithin sondiren liess und lebhafte Peristaltik zeigte, trotz seiner ungewöhnlichen Lage nichts anderes sein als der verlagerte Ureter. Die Naht des zur Einführung der Sonde etwas erweiterten Loches misslang, ich liess deshalb eine knapp seitlich fassende Klemme liegen, die zwar den Austritt von Urin nicht ganz verhinderte, mir am nächsten Tage die Auffindung des Harnleiters, seine Spaltung und Drainage aber sehr erleichterte, so dass dieser Eingriff in wenigen Minuten beendet war. Ueber die Ueberlegungen, die mich dazu führten, habe ich mich oben ausgelassen. Das Krankheitsbild — Bewusstlosigkeit, Krämpfe, Pupillenstarre, Cheyne-Stokes'sche Athmung — war nicht zu deuten, die Möglichkeit eines Hirntumors entzog sich auch den gewagtesten Combinationen, es blieb nur übrig, an Reflexerscheinungen infolge Harnstauung zu denken, und der einzige Weg zu ihrer Beseitigung war, da die Entfernung des Tumors ausgeschlossen war, die Fistelbildung am Ureter. Der Verlauf schien uns anfangs recht zu geben, die Muskelkrämpfe hörten auf, die Athmung verlor den Cheyne-Stokes'schen Typus, doch war das Ende nicht aufzuhalten.

Die Ursache des Todes war die Hirnblutung; es bleibt noch zu erörtern, wann dieselbe eintrat und wodurch sie hervorgerufen wurde. Die erste Frage ist leicht zu beantworten: Nach anfangs ungestörtem Verlauf begann am Tage nach der Operation gegen $2^1/_2$ Uhr nachmittags Erbrechen, eine Stunde später setzte ein schwerer Collaps ein, an den sich die übrigen Symptome anschlossen. Das Erbrechen ist als erstes Symptom der Hirnblutung aufzufassen. Nun die zweite Frage: Wodurch wurde sie veranlasst? Das Trauma, welches die retroperitoneale Blutung auslöste, ist

zeitlich zu weit entfernt und ein zweites Trauma hat nicht stattgefunden. Es muss also eine innere Ursache gewesen sein, welche die Gefässruptur veranlasste, und man geht wohl nicht fehl, wenn man Blutdruckschwankungen dafür verantwortlich macht. Der vorübergehenden Herabsetzung des Blutdrucks in der Narkose folgte eine infolge der acuten Hydronephrose immer mehr zunehmende Steigerung, welche genügte, in dem gefässreichen und zu Blutungen disponirten Hirntumor eine solche hervorzurufen. Vielleicht hat die infolge Alkoholmissbrauchs bestehende Arteriosklerose eine vorbereitende Rolle gespielt, vielleicht begünstigte die Einwirkung des Chloroform auf die Gefässwand — nach Ajello hyaline Degeneration — das Zustandekommen der Ruptur.

II.

Zur Ligatur der Carotis communis.[1]

(Eine neue Methode zur Orientirung über eventuelle Circulationsstörungen.)

Von

Prof. Dr. Max Jordan in Heidelberg.

Die Gefahr der Ligatur der Carotis communis liegt in dem Ausbleiben eines genügenden Collateralkreislaufes und dem consecutiven Auftreten von Ernährungsstörungen und Erweichungsprocessen im Gehirn. Nach der Statistik von Pilz[2]) werden Hirnstörungen in 32 pCt. der Fälle beobachtet und es kommt in über der Hälfte derselben, also im Ganzen in etwa 17 pCt. zum tödtlichen Ausgang. Zimmermann's[3]) Zusammenstellung von 70 Beobachtungen der Jahre 1885—91 ergab in 26 pCt. der Fälle Hirnstörungen und in 11 pCt. tödtliche Hirnerweichung. Kranepuhl[4]), der 46 Beobachtungen der Jahre 1893—99 aus der Litteratur sammelte, berechnete 23,9 pCt. Hirnerscheinungen und 8,69 pCt. Hirnmortalität.

Unter Abrechnung aller Complicationen, die bei der heutigen Asepsis und Technik vermeidbar sind, ist also die Occlusion der Car. com. noch immer ein gefährlicher Eingriff: in 25 pCt. der Fälle treten nach der statistischen Erfahrung Hirnstörungen auf und in etwa 10 pCt. kommt es zum Exitus letalis. Da wir über die

---

[1]) Vorgetragen am 1. Sitzungstage des XXXVI. Congresses der Deutschen Gesellschaft für Chirurgie, 3. April 1907.

[2]) Pilz, Zur Ligatur der Carotis communis. Arch. f. klin. Chir. Bd. 19.

[3]) Zimmermann, Ueber die Hirnerweichung nach Unterbindung der Carotis communis. Bruns' Beitr. z. klin. Chir. Bd. 8.

[4]) Kranepuhl, Zur Unterbindung der Carotis communis. Dissert. Marburg 1901.

Existenz ausreichender Anastomosen der peripheren Aeste und über den Grad der Erweiterungsfähigkeit der Gefässe im Einzelfall nicht unterrichtet und daher über die Bedingungen des Circulationsausausgleichs im Voraus nie sicher informirt sind, so ist die Prognose der Ligatur stets als dubiös zu bezeichnen. Die Digitalcompression, die den Collateralkreislauf vorbereiten könnte, ist aus technischen Gründen — Gefahr der Mitcompression anderer Gebilde, zu starke Compression, die zur Schädigung der Gefässwand führt — und wegen ihrer Schmerzhaftigkeit nicht oder nur schwer durchführbar und deshalb betritt man bei der Nothwendigkeit im Laufe einer Halsoperation die Car. com. ligiren oder reseciren zu müssen, den Weg der Unsicherheit, man muss es dem Zufall überlassen, ob Patient nach der Narkose wieder erwacht, ob er eine Hemiplegie bekommt oder gar an fortschreitender Hirnerweichung zu Grunde geht.

Zur Vermeidung solcher unliebsamen Ueberraschung möchte ich ein Verfahren empfehlen, das sich mir bei Thierversuchen, sowie in einem einschlägigen Falle am Menschen vorzüglich bewährt hat, nämlich die vorherige, lockere, temporäre Ligatur der Carotis während 48 Stunden. Da die durch Unterernährung des Gehirns bedingten Ausfallserscheinungen sofort nach der Operation, am Ende des ersten oder im Verlauf des zweiten Tages aufzutreten pflegen, so giebt die lockere Abschnürung während zweier Tage hinreichende Sicherheit bezüglich etwaiger Folgen der Occlusion der Carotis. Bei tadelloser Asepsis und langsamer, gerade bis zum Verschwinden des peripheren Pulses durchgeführter Abschnürung mit einem Bändchen oder einem doppelten, starken Catgutfaden leidet die Arterienwand und insbesondere die Intima nicht Noth und es tritt keine Thrombenbildung auf. Entfernt man nach 2 Tagen die Ligatur, so erscheint nach kurzem Intervall der Puls wieder an der Peripherie und nimmt bald die normale Stärke an.

Bei grossen Hunden machte ich die lockere Abschnürung an den freigelegten Carotiden, den Femorales und an der Aorta oberhalb ihrer Theilung in die Iliacae: die Präparate, die ich Ihnen demonstrire, zeigen, dass die Intima intact bleibt, man sieht an der Ligaturstelle nur eine feine Einschnürung. Um festzustellen, ob nicht doch etwa kleine Gerinnsel sich bilden, legte ich an der

Carotis eines Hundes vor Lösung der Ligatur peripher eine Canüle ein und liess nach Abnahme der Ligatur das Blut in eine Lösung von oxalsaurem Natron laufen, das die Gerinnung verhütet; in dem Filtrat des Blutes fand sich keine Spur eines Gerinnsels. — Die Thierversuche und die mikroskopische Untersuchung der Gefässe sind noch nicht abgeschlossen und behalte ich mir einen ausführlichen Bericht über die Ergebnisse vor.

Die kurz dauernde, während 1—1½ Stunden durchgeführte temporäre Ligatur der Carotis com. wurde schon früher zu anderem Zweck, nämlich zur blutlosen Exstirpation von Oberkiefertumoren auf Grund von Thierversuchen empfohlen und zwar erstmals von Senger 1895. Senger[1]) legte bei Hunden und Kaninchen die Carotis neben der Trachea frei und band sie mittels Gummischnur oder Bändchen bis zum Verschwinden der peripheren Pulse ab; die Umschnürung wurde 1—2—3 Stunden, ja auch länger belassen und dann gelöst; die Thiere blieben gesund; die nachherige Untersuchung der ligirten Carotiden ergab keine nennenswerthen Veränderungen.

Riese[2]) untersuchte die zur blutlosen Oberkieferresection bei einem 11jährigen Knaben während 1½ Stunden abgeschnürte Carotis mikroskopisch, da der Knabe am dritten Tag post operat. an Pneumonie gestorben war, und fand die Arterienhäute intact, das Endothel vollständig erhalten, aber in der Höhe der Ligaturstelle einen flachen, kleinen wandständigen Thrombus. Zwei Thierversuche, die Riese an der Art. iliac. commun. bei Hunden machte, fielen negativ aus, insofern es zu Entzündung der Gefässwand und dadurch zu obturirender Thrombose kam.

Am Wichtigsten für unsere Frage der Folgen länger dauernder, temporärer Ligatur sind die Versuche Crile's (1901)[3]), die der Autor zur Empfehlung der temporären Carotisligatur, behufs blutloser Operation von Geschwülsten des Kopfes und des Halses ausführte. Zu seinen Experimenten benutzte Crile Hunde verschiedener Grösse und Alters. Unter strenger Asepsis wurden die Carotiden

---

[1]) Senger, Ueber den Versuch einer blutlosen Oberkieferresection durch temporäre Constriction der isolirten Carotis. Deutsche med. Wochenschr. 1895.

[2]) Riese, Ueber die temporäre Ligatur der grossen Gefässstämme etc. Deutsche med. Wochenschr. 1896.

[3]) Crile, On the Effect of temporary Uosure of Carotid Arteries. 1901.

freigelegt, eine kleine Strecke isolirt und mittelst einer mit Gummi armirten Klemme vorsichtig bis zum Verschwinden des Pulses an der Peripherie abgeklemmt.

Beispiele. 1. Kleiner Hund, 48 stündige Abklemmung der beiderseitigen Carot. com. In den nächsten 14 Tagen völliges Wohlbefinden des Thieres, dann Freilegung der Gefässe, die normal pulsirten. Tödtung des Thieres. Die Stelle der Abklemmung ist an einer Abflachung der Arterie sofort erkennbar. Die histologische Untersuchung ergab: Lumen an der Klemmstelle oval; Intima intact, nur etwas verdickt, die innere Elastica intact, die Media theilweise degenerirt, ihre Structur aber deutlich, die Adventitia nicht wesentlich alterirt.

2. Grosser Hund. Rechte Car. com. während 4 Stunden abgeklemmt, danach kehrt der Puls sofort wieder und bleibt normal. Tödtung nach 10 Tagen. Histologisch: Lumen oval, Adventitia normal, in der Media Spuren von Faserzerrung, innere Elastica und Intima intact.

3. Alter Hund, Abklemmen beiderseits während 3 Stunden, danach sofort wieder Puls, Thier nach der Operation getödtet; histologisch: Intima intact.

Eine Anzahl anderer Versuche missglückte in Folge von Wundinfection (Eiterung oder Thrombose) oder zu fester Anlegung der Klemme. Bei mehreren Thieren erwies sich indessen trotz Entzündung und Eiterung das Gefäss thrombenfrei und die Intima intact bei entzündlicher Infiltration der äusseren Schichten. Crile schloss aus seinen Versuchen, dass man bei vorsichtiger Abklemmung und vollkommener Asepsis die Carotis com. bis zu 48 Stunden ohne ernstere Wandverletzung verschliessen kann und empfahl auf Grund dieser experimentellen Resultate die temporäre Constriction der beiderseitigen Car. com. zur blutlosen Exstirpation von Kopf- und Halstumoren; er führte dieselbe am Menschen in 11 Fällen aus, ohne dass Hirnstörungen sich bemerkbar machten; die Abklemmung dauerte durchschnittlich 1 Stunde; 10 Fälle wurden geheilt, ein Patient starb am 13. Tage an secundärer Blutung. Ueber die Zweckmässigkeit des Crile'schen Verfahrens kann man streiten, aus seinen Beobachtungen geht aber zweifellos hervor, dass man beim Menschen die Car. com. beiderseits ohne Schädigung der Circulation und ohne eintretende Wandveränderung während 1—$1^1/_2$ Stunden abklemmen kann und dass Hunde die temporäre Occlusion bis zu 48 Stunden ohne Schaden ertragen. Meine Empfehlung der orientirenden, lockeren Ligirung der Carotis während 48 Stunden gründet sich in erster

Linie auf eine günstige Erfahrung, die ich mit der Methode am Menschen gemacht habe.

Herr H. Sch., 59j. Kaufmann, trat am 5.7.1906 wegen einer Geschwulstbildung der rechten Halshälfte, die sich seit 3 Monaten entwickelt hatte, und mässige Schmerzen verursachte, in meine Klinik ein.

Status: Mittelkräftiger Mann, von etwas blassem, aber nicht kachektischem Aussehen, und ohne Zeichen einer constitutionellen Erkrankung. Innere Organe ohne Besonderheiten. In der rechten Halshälfte findet sich eine das mittlere Drittel des Kopfnickers einnehmende, im Muskel selbst gelegene Geschwulst von klein Ei-Grösse, derber Consistenz und unebener Oberfläche; sie reicht bis an die Haut, die ein wenig fixirt ist. Bei erschlafftem Muskel ist sie auf der Unterlage verschieblich, bei gespanntem dagegen fixirt. Die Carotis pulsirt an normaler Stelle. Oberhalb des Tumors, hinter und unter dem Kieferwinkel fühlt man einen weiteren fast nussgrossen Knoten, der einer infiltrirten Lymphdrüse entsprechen dürfte. Stimme klar. Die Untersuchung des Kehlkopfes (Prof. Iurascz) ergiebt nichts Abnormes. Da Patient vor 30 Jahren Syphilis gehabt hatte und daher eine gummöse Affection des Kopfnickers in Frage kommen konnte, wurde zunächst eine Jodcur mit Jodipininjectionen eingeleitet, die aber keinen Einfluss auf die Geschwulst übte. Es wurde daher am 18. 7. 1906 in Narkose zur Operation geschritten:

Nach Freilegung des Tumors durch einen dem Kopfnicker parallel gerichteten Schnitt zeigte es sich, dass derselbe im Muskel gelagert und mit der Umgebung, speciell mit der V. jugul. int. fest verwachsen war. Die Exstirpation konnte nur unter Resection der Vene in ganzer Länge ausgeführt werden, es gelang dagegen die Carotis vom Tumor abzulösen. Am oberen Pol fanden sich drei infiltrirte Drüsen, die ebenfalls entfernt wurden.

Anat. Befund: Der kleinapfelgrosse Tumor zeigt auf dem Durchschnitt ausgedehnte Nekrobiose und die mikroskopische Untersuchung (path. Institut) ergiebt ein alveolär-plexiformes Retezellencarcinom. Da sich kein primäres Carcinom im Bereich des Kopfes nachweisen liess, musste die Diagnose auf branchiogenes Carcinom gestellt werden.

Nach glattem Wundverlauf wurde Patient am 13. 8. geheilt entlassen. Aber schon am 17. 10. 1906 trat er wegen Recidivs wieder in die Klinik ein.

Status: Aussehen und Allgemeinbefinden sehr gut, Gewichtszunahme um 6 Pfund. Hinter dem Kieferwinkel, entsprechend der Stelle der excidirten Drüsen, findet sich ein pfirsischgrosser, höckeriger Recidivtumor, während die untere Halsgegend intact ist.

Trotz der ungünstigen Prognose des Falles entschloss ich mich im Hinblick auf das gute Allgemeinbefinden zu nochmaligem Eingriff. Da vorauszusehen war, dass diesmal die Car. com. ligirt werden musste, schritt ich am 18. 10. behufs Orientirung über die Folgen der Carotisocclusion zu folgender Voroperation:

Unter Schleich'scher Localanästhesie wird ein Längsschnitt in der alten Narbe unterhalb des Tumors bis nahe an die Clavicula geführt, die Carotis com.

freigelegt, eine Strecke weit isolirt und dann nach Unterschieben eines Jodoformgazestreifens mit einem doppelten, dicken Catgutfaden langsam und vorsichtig bis zum Verschwinden des Temporalispulses abgebunden. Tamponade der Wunde, offene Behandlung.

Verlauf: Mittags völliges Wohlbefinden, keine Beschwerden, Gesichtsfarbe unverändert. Der Puls an der Temporalis und Maxill. externa nicht fühlbar. 19. 10. Gar keine Folgeerscheinungen, völliges Wohlbefinden.

20. 10. Vormittags (48 Stunden nach der lockeren Abschnürung) Entfernung des Gazestreifens und der Catgutligatur. Danach erscheint der Puls an der Temporalis und Maxillaris sofort wieder, ist aber zunächst etwas schwächer als linkerseits.

21. 10. Wohlbefinden, keinerlei Beschwerden. Der Puls an der Temporalis ist völlig normal. Da somit sicher gestellt war, dass die Occlusion der Carotis keine Circulationsstörung im Gehirn verursachen würde, konnte am 22. 10. mit voller Ruhe zur Operation geschritten werden.

Tropfnarkose mit Aether und Chloroform nach vorheriger Scopomorphininjection. Schnitt in der alten Narbe von der Clavicula bis zum Kieferwinkel und von da bogenförmig, unterhalb des Warzenfortsatzes bis zum Nacken geführt. Durchtrennung des Kopfnickerursprungs und des untersten Abschnittes der Parotis. Freilegen des oberen Halsdreicks: Es ergiebt sich, dass das Drüsencarcinom die grossen Gefässe und Nerven umwachsen hat, daher doppelte Ligatur und Durchtrennung der Car. com. dicht oberhalb des Schlüsselbeines, Isolirung des Tumors im Zusammenhang mit den Gefässen und Nerven, Durchtrennung des Vagus und Sympathicus oben und unten, Ligatur der Carotis externa und interna, sowie des Bulbus Ven. jugul. Danach liess sich der Tumor mit der bedeckenden Haut vollständig exstirpiren. Tamponade der Wundhöhle, offene Behandlung zumal die Haut zur Deckung nicht reichte.

Anatom. Befund: Die Tumormasse besteht aus einer Reihe carcinomatöser, erweichter Drüsen und hat Vagus und Carotis umwachsen. Das Lumen der Carotis ist ganz frei, nirgends eine Spur von Thrombus, die Intima glatt, zeigt an der Abschnürungsstelle eine feine Furche. Ausgesprochene arteriosklerotische Veränderungen.

Verlauf: Post. operat. Puls 120, intravenöse Injection von 4 g Digalen. Mittags Puls 104, kräftig, regelmässig, Athmung ruhig, wenig Hustenreiz. Sensorium ganz frei, Gesichtsfarbe normal. Die rechte Pupille sehr eng, ganz leichte Ptosis des rechten Auges, Stimme heiser (also die Folgen der Sympathicus- und Vagusresection).

23. 10. Keine Kopfschmerzen, Aussehen gut, Allgemeinbefinden ungestört. 25. 10. Glatter fieberloser Verlauf, Puls 90—95, Athmung 20.

28. 10. Entfernung des grössten Theils der Tamponade. 30. 10. Rest der Tamponade entfernt, Befinden sehr gut, Pat. steht von heute ab auf.

10. 11. Wunde in voller Granulirung.

22. 12. Wunde geschlossen, Pat. in sehr gutem Befinden geheilt entlassen. Die laryngoskopische Untersuchung ergiebt nichts Abnormes.

Vom Ende Januar ab verschlechterte sich das Allgemeinbefinden, es kam

zur Entwicklung eines haselnussgrossen Recidivknotens am oberen Ende der Narbe und es liess sich eine Verdickung der rechten Kehlhopfhälfte nachweisen. Im weiteren Verlauf stellten sich Erscheinungen ein, die auf ein Kehlkopfcarcinom hinwiesen (Hustenreiz, Husten und Auswurf, Fötor ex ore) und am 21. 3. 1907 erfolgte nach wiederholten Anfällen von Athemnoth der Exitus letalis.

Die Section konnte nicht ausgeführt werden; nach dem klinischen Verlauf erscheint aber die ursprüngliche Annahme eines branchiogenen Tumors sehr zweifelhaft, und ist es wahrscheinlicher, dass es sich um ein primäres Larynxcarcinom mit secundärem Drüsentumor gehandelt hat.

Die präliminare orientirende Ligatur muss unter Localanästhesie ausgeführt werden, da die Hirnerscheinungen sich unmittelbar an die Narkose anschliessen können, der Beginn derselben sich daher dem Nachweis entziehen würde. Ob man zur Abschnürung ein leinenes Bändchen, ein Gummiband, einen starken Catgutfaden oder auch eine kleine mit Gummi armirte Klemme verwendet, ist von keiner grossen Bedeutung, die Hauptsache ist, dass die Constriction sehr vorsichtig ausgeführt wird. Treten nach der Ligirung die geringsten Hirnstörungen auf, so kann man durch Entfernung der Ligatur den Kreislauf sofort wieder freigeben. In Fällen von ungenügendem Collateralkreislauf könnte man den Versuch machen, durch allmählich stärkeres Zuschnüren des zunächst nur ganz locker geknüpften Bandes den Circulationsausgleich heranzuzüchten. Schlägt dieser Versuch fehl, so wird man von der beabsichtigten Operation Abstand nehmen, und sich unliebsame Complicationen resp. plötzliche Todesfälle ersparen.

Eine weitere Indication für die Anwendung meines Verfahrens liegt, wie ich glaube, auf dem Gebiet der Arteriennaht: Hat man eine nach einer Verletzung oder bei einer Operation entstandene Wunde einer grossen Arterie (Carotis, Iliaca etc.) durch die Naht geschlossen, so besteht anfangs stets eine gewisse Unsicherheit hinsichtlich der Haltbarkeit der Naht und des Auftretens einer Nachblutung. In solchem Falle dürfte es sich empfehlen, central von der Nahtstelle eine lockere Ligatur für 24—48 Stunden anzulegen, um damit die Heilung der Gefässwunde zu sichern.

III.

(Mittheilungen aus dem Frederiksberger Krankenhause in Kopenhagen. — Oberchirurg Kraft.)

Fractura tuberositatis tibiae.

Von

Jörgen Jensen.

(Hierzu Tafel I und II.)

Die Kenntniss dieser Krankheit ist ziemlich neuen Ursprungs, indem der erste Fall 1827 von dem englischen Chirurgen Key in The Lancet veröffentlicht wurde. Erst 26 Jahre später wurde die Krankheit wieder in England von de Morgan beobachtet. In seiner grossen, 1850 erschienenen Abhandlung über Fracturen und Luxationen führt Malgaigne an, dass er 1830 einen jungen Mann sah, der im vorhergehenden Jahre eine Abreissung der Tuberositas tibiae gehabt hatte; 1865 erwähnt Richet in seinem Handbuche einen neuen Fall. In Deutschland war Pitha der erste, der die Krankheit sah; 1868 theilte er zwei neue Beobachtungen mit, die im folgenden Jahre von Vogt und Volkmann um zwei vermehrt wurden.

Von 1870—1881 wurden von Sistach, Heydenreich, Weinlechner und Mazzoni vereinzelte Beobachtungen gemacht; in den achtziger Jahren wird die Krankheit in Norwegen von Stabell und Sandberg, in England von Will und in Deutschland von Müller beobachtet, der auf Grundlage von zwei neuen Fällen einige Betrachtungen über die Aetiologie und die Pathogenese des Leidens anführt; 1894 veröffentlicht Sendler den 18. Fall, er selbst kennt indess nur 4; ähnlich verhält es sich mit Dammermann, der die Frage über die Ruptur des Ligamentum patellae und die Fractur

der Tuberositas tibiae in einer Dissertation behandelt, wie auch mit Ivar Friis, der 1898 in der Hospitalstidende den ersten dänischen Fall mittheilt, welcher nicht, wie der Autor meint, der 11., sondern der 21. in der Litteratur vorliegende ist; im folgenden Jahre fügt Locheisen, der ebenfalls nur wenige der früheren Beobachtungen kennt, den 22. Fall hinzu. — Auf Grundlage von 7 neuen Krankenberichten schenkt Schlatter 1903 der Krankheit eine ausführlichere Besprechung, behandelt wesentlich nur die incompletten Fracturen und stellt einige neue Gesichtspunkte hinsichtlich der Anatomie, der Aetiologie und der Symptomatologie auf. In demselben Jahre beschäftigt sich Osgood in einer Abhandlung ebenfalls wesentlich mit den partiellen Abreissungen und behauptet deren relative Häufigkeit im Vergleich mit der der totalen Fracturen. Die Casuistik wird 1903, 1904 und 1905 durch neue Fälle von Weber, Wollenberg, Vulliet, Ware, Donoghue und Lanz vermehrt, und 1905 erscheint die ausführlichste und beste Arbeit über die Krankheit, die von Gaudier und Bouret.

Mein Interesse für die Krankheit wurde durch einen Fall erregt, den ich 1904 als Secundärarzt im Frederiksberger Krankenhaus zu beobachten die Gelegenheit hatte, seitdem habe ich dieses Leiden studirt, und namentlich unter wohlwollender Beihülfe des Quarantänearztes Clod-Hansen und des Oberarztes Fischer, der im Kopenhagener Garnison-Krankenhause einige dieser Patienten behandelt, bezw. mit Röntgenstrahlen photographirt hat, ist es mir gelungen 10 neue Fälle zu sammeln, sodass es jetzt mit den 40 aus der Litteratur bekannten zusammen im Ganzen 50 Fälle giebt.

Zum Verständnisse der Pathogenese dieser Krankheit ist eine genaue Kenntniss der anatomischen Verhältnisse erforderlich, namentlich mit Bezug auf die Entwicklung der Tuberositas tibiae, deren Verhalten zur Dia- und Epiphyse. An der Stelle, wo der Cond. externus und der Cond. internus tibiae zusammenstossen, findet sich an der vorderen Seite eine dreieckige Fläche mit zahlreichen Löchern zum Durchgang von Gefässen, welche Fläche nach unten von einer Prominenz, der Tuberositas oder dem Tuberculum tibiae begrenzt wird, die mit ihrer unteren, ein wenig gerundeten Spitze in die Crista tibiae übergeht; die Länge schwankt zwischen 3,1 und 3,9 cm, die Breite am oberen Ende zwischen 2,3 und 2,8 cm, am unteren Ende zwischen 0,8 und 1,3 cm; die Dicke beträgt ca. 1 cm

(Gaudier und Bouret). Oft findet sich eine obere, glatte Partie, zuweilen mit einem horizontal verlaufenden Knochenkamm, an den sich die Sehne des Quadriceps besonders stark anheftet, und eine untere, rauhe Parthie; die Sehne inserirt sich an die ganze Tuberositas, die gänzlich von derselben umschlossen wird. Eben oberhalb derselben findet sich zwischen der Sehne und dem Knochen eine Bursa synovialis, die Bursa infrapatellaris, die in seltenen Fällen mit dem Gelenke communicirt, und weiter nach oben ist das Ligamentum patellare inferius durch reichliches Fettgewebe von der Gelenkkapsel getrennt. Die Tuberositas tibiae bildet am Skelett einen Vorsprung von 3—7 mm, während sie mit den Weichtheilen bekleidet mit einer durch das Ligamentum patell. inf. gelegten Ebene zusammenfällt. Der Bau derselben ist fast ebenso wie der der Epiphyse, mit zahlreichen Cavitäten oder Areolen, die durch mehr oder weniger dünne Knochenlamellen von einander getrennt und zuäusserst von einer dünnen Schicht compacten Knochengewebes bekleidet sind.

Bei der Geburt findet sich in der Tibia eine ossificirte Diaphyse, in der Epiphyse zeigt sich zuweilen kurz vorher, gewöhnlich aber in dem 3. bis 14. Monate nach der Geburt, ein Knochenkern, von dem die Ossification sich ziemlich rasch über den ganzen Epiphysenknorpel verbreitet, mit Ausnahme eines zungenförmigen Vorsprungs an der vorderen Fläche der Tibia, der bis an die Crista hinabreicht; aus dieser Knorpelparthie entwickelt sich später die Tuberositas.

Bildet diese sich nun aber durch eine von der Epiphyse ausgehende Verknöcherung, oder hat sie ihren eigenen Knochenkern? Zu welchem Zeitpunkte tritt dieser dann auf? Wann verschmilzt die Tuberositas mit der Epiphyse, und wann die Tubero-Epiphyse mit der Diaphyse? Ueber diese Fragen, deren Beantwortung für das Studium der oben genannten Krankheit von grosser Wichtigkeit ist, findet man beim Durchsehen der anatomischen Handbücher theils nur sehr spärliche, theils sich widersprechende Aufschlüsse. Rambaud und Renault's Untersuchungen zeigen, dass es einen selbständigen Knochenkern giebt, der im 8., mitunter erst im 14. Jahre erscheint; spätere französische Anatomen wie Testut, Poirier und Sappey beziehen sich im Wesentlichen auf Rambaud und Renault's Angaben und nennen das 12. bis 14. Jahr für das Auftreten des

Knochenkernes, das 14. bis 15. Jahr, also $^1/_2$ bis höchstens 1 Jahr später, für das Verschmelzen der Tuberosität mit der Epiphyse. Aboulker fand in seinen selbständigen Untersuchungen keinen Knochenkern bei Kindern unter 9 Jahren, oft erst nach dem 13., ja sogar nach dem 15. Jahre. Nach Langer-Toldt giebt es keinen selbständigen Knochenkern, sondern entwickelt sich der Vorsprung der Epiphyse vom 11. bis 13. Jahre und verschmilzt mit der Diaphyse im 19. Jahre; nach Merkel-Henle verschmelzen die Epiphyse und die Diaphyse im 18. bis 25. Jahre miteinander, und kann die Tuberositas ihren eigenen Knochenkern haben. Quain theilt mit, dies sei nur ausnahmsweise der Fall, und die Verschmelzung der Epiphyse mit der Diaphyse finde erst im 21. bis 22. Jahre statt.

Mittels der Radiographie sind diese Verhältnisse besser beleuchtet, wenn auch noch nicht völlig aufgeklärt worden. Wilms und Sick geben auf Grundlage einer Menge Radiogramme an Individuen aus früher Jugend bis zum Ausgang der Wachsthumsperiode an, es wachse vom 13. Jahre ab ein schnabel- oder rüsselförmiger Vorsprung aus der Epiphyse abwärts, um die Tuberositas zu bilden. Ludloff weist nach, dass im 12. Jahre ein Vorsprung aus der Epiphyse abwärts wächst; von einem kaum im 7. bis 8. Jahre sichtbaren Anfang aus wächst dieser im 12. Jahre schnell bis zur ansehnlichen Tuberositas zu, die im 15. Jahre ganz verknöchert ist und sich im 18. nicht von der Diaphyse unterscheiden lässt. Schlatter kommt durch anatomische und skiagraphische Untersuchungen zu dem Ergebnisse, dass der Zeitpunkt für das Auftreten des Vorsprunges der Epiphyse und für die Verschmelzung mit der Diaphyse sehr variabel ist; derselbe kann schon im 12. Jahre völlig entwickelt sein und noch im 15. fehlen, und das normal im 18. bis 20 Jahre auftretende Verschmelzen der Epiphyse mit der Diaphyse kann schon im 14. Jahre vorliegen. Ausser diesen individuellen Verschiedenheiten giebt es zugleich aber auch Rassenverschiedenheiten; so geschieht die Verschmelzung der Epiphyse mit der Diaphyse früher bei romanischen als bei germanischen Völkerschaften. In der grossen Mehrzahl der Fälle hat die Tuberositas tibiae ihren eigenen Knochenkern, und der rüsselförmige Vorsprung wird dann dadurch gebildet, dass der Knochenkern einem Auswuchs der Epiphyse entgegenwächst, und an der Stelle des

Zusammentreffens, wo sich anfangs Knorpel, später eine poröse Knochensubstanz fand, bleibt ein locus minoris resistentiae.

Gaudier und Bouret sahen bei Untersuchungen mit Hülfe von Röntgenstrahlen an ca. 50 Kindern nie das Auftreten eines Knochenkernes vor dem 14. Jahre, andererseits wurde dieser aber stets bei Kindern von 14—15 Jahren angetroffen; die Verknöcherung entwickelt sich schnell und umfasst bald die ganze Knorpelmasse, sodass die Tuberositas nur durch eine dünne Knorpelschicht, deren Längsschnitt die Form eines liegenden Lambda ($\succ$) hat, dessen Gabel die Tuberositas umschliesst, von der Epiphyse und der Diaphyse getrennt ist. Einige Monate nach dem Erscheinen des Knochenkernes verschmilzt die Tuberositas mit der Epiphyse und bildet somit „eine Art Medaillon, das an der vorderen Fläche der Epiphyse hängt" (Sappey). Nach Aboulker findet die Verschmelzung erst an der Vorderfläche von aussen nach innen statt; der Tubero-Epiphysenknorpel verschwindet im Laufe von $^1/_2$—1 Jahr nach dem Auftreten des Knochenkernes. Bis zum 20. bis 25. Jahre bleibt die Epiphyse deutlich von der Diaphyse getrennt. — Wenn man, wie Aboulker es that, die Tibia eines 18jährigen Individuums kocht, so löst die Tubero-Epiphyse sich von der Diaphyse los; an dem nach hinten schräg verlaufenden oberen Theile der Vorderfläche der Letzteren zeigen sich eine Reihe mit einer dünnen Schicht Knorpel bekleidete Vorsprünge und Vertiefungen, denen ähnliche Vertiefungen und Erhabenheiten an der hinteren Fläche der Tuberositas entsprechen, die dazu dienen, die Tuberositas fest mit der Diaphyse zu verbinden.

Um diese Verhältnisse zu untersuchen nahm ich eine Reihe von Röntgenbildern (im Ganzen 52) von Kindern und jungen Leuten im Alter von 8—18 Jahren. Als Resultat dieser Untersuchungen glaube ich festzustellen berechtigt zu sein, dass die Tuberositas tibiae stets ihren eigenen selbständigen Kern besitzt, indem es mir gelungen ist, solchen in allen denjenigen Fällen nachzuweisen, wo es auf radiographischem Wege überhaupt möglich war. Nie sah ich bei Skiagraphie einen Knochenkern früher als im 11. Jahre und hier nur ausnahmsweise; etwas häufiger trifft man denselben im 12. Jahre an, meistens jedoch im 13., etwas seltener im 14., und im 15. ist er fast stets mit der Epiphyse verschmolzen. Die Form und die Lage der Tuberositas tibiae können sehr ver-

schieden sein, bald sieht man, dass die Verknöcherung im Winkel zwischen der Epiphyse und der Diaphyse beginnt und sich von hier nach unten verbreitet, bald zeigt der erste Verknöcherungspunkt sich etwas weiter unten an der Vorderfläche der Tibia und wächst dann aufwärts, um mit der Epiphyse in Verbindung zu treten; oft, doch keineswegs, wie von Schlatter behauptet, immer, wächst ein zungenförmiger Vorsprung der Epiphyse abwärts der Tuberositas entgegen. Die Verschmelzung der Tuberositas mit der Epiphyse kann im Laufe von 2—3 Monaten erfolgen. Da nun das Auftreten des Knochenkernes in verschiedenen Altersstufen, vom 11. bis 15. Jahre stattfindet, und da dessen Verschmelzung mit der Epiphyse im Laufe von ein paar Monaten geschehen kann, so ist es klar, dass Glück dazu gehört, ein Röntgenbild des betreffenden Kindes zum rechten Zeitpunkt zwischen dem Beginn der Verknöcherung und der Verschmelzung der Tuberositas mit der Epiphyse zu erhalten. Hat diese nämlich in solchen Fällen schon stattgefunden, hat sich der „Rüssel" gebildet, so erhält es ganz natürlich den Anschein, als sei die Tuberositas durch Hinabwachsen aus der Epiphyse gebildet, und hierdurch wird auch die gewöhnliche irrthümliche Darstellung der Entwickelungsart der Tuberositas verständlich. Diese Verhältnisse werden durch die beigefügten Röntgenbilder illustrirt. — Die Knorpellinie zwischen der Tuberositas und der Epiphyse verschwindet nach dem 18. bis 20. Jahre, spätestens im 25.

Wie aus der oben gegebenen Darstellung des anatomischen Baues und der Entwickelung der Tuberositas tibiae einleuchten wird, kann man je nach dem Zeitpunkt des Auftretens der Läsion verschiedene Formen von Fracturen erhalten; diese können bald vollständig, bald unvollständig sein. Tritt eine Fractur auf, ehe die Verschmelzung mit der Epiphyse angefangen hat, so können wir eine totale oder vollständige Abreissung der Tuberositas, eine wirkliche Trennung von der Epiphyse erhalten. Ist die — von aussen nach innen verlaufende — Synostose mit der Epiphyse nur zum Theil zu Ende gebracht, so wird bei einem starken Zug der Quadricepssehne, welcher die Prominenz von unten nach oben und an der Verbindungsstelle von innen nach aussen losreisst, die Knochenbrücke nach vorne leicht zerspringen; man erhält dann auch eine isolirte Abreissung der Tuberositas, jedoch als eine wirkliche Fractur. Ist die Synostose völlig beendigt, so kann man

einen Bruch an der Verbindungsstelle selbst oder oberhalb derselben erhalten; in letzterem Falle kann der Bruch einen grösseren oder kleineren Theil des Caput tibiae mitnehmen, zuweilen sich bis in das Gelenk erstrecken. Zur Beurtheilung der Grösse des abgerissenen Fragments hat man nur aus den letzten 3—4 Jahren Röntgenbilder, mit Bezug auf die älteren Fälle geben nur einzelne Autoren Aufschlüsse. Bei Will's Patienten hatte das Fragment die Form und Grösse einer kleinen Austerschale. Sistach giebt die Dimensionen in Centimetern an: Breite 4,9, Höhe 2 cm; Müller: das obere Ende unmittelbar an der Gelenklinie Breite 5, Höhe 3, am äusseren Rande 5 cm; Friis: Höhe 3, Breite an der Basis 3, an der Spitze $1^1/_2$ cm. In meinem einen Falle war die abgesprengte Tuberosität 3 cm lang, 2 cm breit, $^3/_4$ cm dick. In Sendler's Falle hatte das Bruchende die Form eines Schmetterlings, lag in die Gelenklinie eingekeilt, war am oberen Ende 7 cm breit, $5^1/_2$ cm hoch, am äusseren Rande 5 cm, am inneren $5^1/_2$ cm; der obere hintere Theil des Bruchendes interessirte die Gelenkfläche und war mit Knorpel bekleidet. Bei Wasse-Dammermann's Patienten hatte dasselbe dreieckige Form und hatte ein wenig von der Gelenkfläche mitgenommen. Gaudier giebt an, dass das Bruchende zunächst wie eine abgeplattete, 5 cm hohe und 5—6 cm breite Pyramide gestaltet war; es lag wie in den beiden vorigen Fällen in das Gelenk eingekeilt, jedoch fand sich hier eine doppelte Fractur, indem der Zug der Sehne am Bruchende während der Einkeilung ins Gelenk einen Bruch eben oberhalb der Tuberosität erzeugt hatte; da einzelne Sehnenfasern und das Periost hielten, bildete sich eine Haspe, um welche die Tuberosität sich gegen den übrigen Theil des Knochens bewegen liess.

Bei der vollständigen Fractur wird das bewegliche Bruchende, von den wenigen Fällen abgesehen, wo es zwischen den Gelenkflächen fixirt wird, nach oben gezogen; die Patella rückt dann ebenfalls mehr oder weniger stark in die Höhe, Sandberg giebt an um 10 cm, Pitha um 4 Finger breit, selten übersteigt das Emporrücken indess 3 cm, in meinem einen Falle betrug es $1^1/_2$ cm.

Ist nur ein Theil der Tuberositas in einem oder mehreren kleinen Fragmenten abgerissen, oder ist das Fragment zum Theil mittels Sehnenfasern oder mittels des Periostes an die Tibia befestigt, so haben wir eine unvollständige Fractur; unter die

letztere Kategorie derselben gehört mein einer Fall wie auch die von Hey, Vogt, Volkmann, Mazzoni, Will und Schlatter beschriebenen Fälle, wo die Contraction des Musculus quadriceps die Tuberositas durch Drehung der Spitze nach vorn um eine Achse durch die Basis losgetrennt hatte, an welcher das Periost und einzelne Sehnenfasern noch hielten, sodass die Spitze unter der Haut stark prominirte. Partielle Abreissungsfracturen fanden sich auch bei Schlatter's 6, meinen 7 und Osgood's 3 Patienten.

Sieht man von den in dieser Beziehung mangelhaft aufgeklärten Malgaigne'schen und Heidenreich'schen Fällen ab, so finden sich in dem hier gesammelten Material mithin 20 Fälle einer vollständigen und 28 Fälle einer unvollständigen Fractur.

Was die Frage nach einer Läsion der Gelenkkapsel und einer Ansammlung im Gelenke betrifft, so ist es gegeben, dass eine solche in den Fällen stattfinden muss, wo der Bruch sich bis ins Gelenk erstreckt; auch bei der isolirten Fractur kommt sie dann und wann vor; wie häufig dies geschieht, lässt sich wegen der spärlichen vorliegenden Mittheilungen schwerlich entscheiden; oft wird ohne nähere Specification nur eine enorme Anschwellung der ganzen Kniegegend genannt. Lauenstein notirt jedoch, dass sich keine solche fand, Willems giebt an, es habe sich eine einige Tage andauernde Ansammlung gezeigt. Die anderen Autoren schweigen hierüber. War die Patella wie bei Sandberg und Pitha um 10 cm bezw. 4 Finger breit emporgerückt, so kann die Kapsel wohl kaum intact gewesen sein, was dagegen sehr wohl möglich ist, wo das Emporrücken 3 cm oder weniger betrug. Schlatter beschreibt jedoch eine sehr bedeutende Ansammlung im Gelenke in dem einen Falle einer unvollständigen Fractur, und bei drei meiner Patienten, deren zwei vollständige und einer eine unvollständige Abreissung hatten, fand sich ebenfalls etwas Ansammlung, die beim letzteren jedoch erst nach Verlauf von 2—3 Tagen erschien. Die unter der Sehne unmittelbar oberhalb der Tuberositas gelegene Bursa infrapatellaris communicirt in seltenen Fällen mit dem Gelenk, und da sie leicht zerreisst, namentlich wo der Bruch über die Tuberosität hinaufreicht, kann auf diesem Wege ein Haemarthron genus entstehen.

Ein häufiges Leiden kann die Fractur der Tuberositas tibiae offenbar nicht sein, wenn es nicht möglich ist, aus der Literatur

mehr als 40 Fälle zu sammeln. Dies ist gewiss auch richtig, was die vollständige Fractur betrifft; etwas anders verhält es sich mit dem unvollständigen oder partiellen Bruche. Unter den 28 zu dieser Kategorie gehörenden Fällen stammen nur 5 aus der Zeit vor 1903, die anderen 22 aber aus den 3 letzten Jahren, was also ein sehr bedeutendes Steigen bezeichnet. Es kann keinem Zweifel unterliegen, dass diese Form der Krankheit, nachdem Schlatter und Osgood unabhängig von einander die Aufmerksamkeit auf dieselbe gelenkt haben, und nachdem man in den Röntgenstrahlen ein Hilfsmittel zur Controlle der Richtigkeit der Diagnose erhalten hat, weit häufiger anzutreffen sein wird, als man früher annahm. Unter meinen 10 Fällen sind 8 denn auch unvollständige Brüche, 2 dagegen totale Abreissungen; von den 8 Patienten habe ich Röntgenbilder, der eine wurde operirt, und in betreff des letzten kann nach Professor Poulsen's Angabe die Richtigkeit der Diagnose keinen Zweifel erleiden.

Es ist wohl kein Zufall, dass alle Personen mit dieser Fractur, das von Donoghue besprochene 14 jährige Mädchen ausgenommen, sämmtlich zum männlichen Geschlechte gehörten, indem vorzugsweise Knaben und junge Männer eine so kräftige Musculatur besitzen und so gewaltigen Sport treiben, wodurch das Unheil gewöhnlich verursacht wird; von der Kranken Donoghue's wird denn auch gerade berichtet, dass sie ein ungewöhnlich musculöses junges Mädchen war. Wo die Abreissung wie nach Volkmann's und Willem's Berichte während des Versuches stattfand, ein ankylosirtes Kniegelenk zu mobilisiren, ist es natürlich eine Zufälligkeit, dass es Männer waren.

Was das Alter betrifft, so gehört diese Fractur entschieden der Wachsthumsperiode an. Mazzoni und Pithas eine Beobachtung scheint sich auf etwas ältere Männer zu beziehen, der zweite von Pitha's Krankenberichten betrifft einen „jungen Offizier", und Stabell redet von einem „jungen Manne". Unter den 46, deren Alter angeführt wird, befanden sich nur 4 Erwachsene: Key (59), Richet (45), Sistach (49), Jensen (26); die übrigen 42 waren Kinder und Jünglinge im Alter von 12—23 Jahren. Nach den Altersklassen lassen diese sich so ordnen: 2 (12 Jahre), 3 (13), 7 (14), 5 (15), 13 (16), 7 (17), 2 (18), 2 (20), 1 (23); 37 derselben sind also im Alter von 12—17 Jahren.

Während die Ursache der Patellafractur in der Regel wohl in einem directen Trauma nebst Muskelwirkung zu suchen ist, bildet die Fractur der Tuberositas tibiae sozusagen stets eine wirkliche Abreissungsfractur. Es können indes, obschon äusserst selten, directe Fracturen dieser Art vorkommen; so berichtet Lassus, er habe gesehen, wie bei einem Manne die Tuberosität durch einen Säbelhieb abgehauen war. Poland hebt in seiner grossen Abhandlung über die traumatischen Epiphysenabtrennungen hervor, dass die Abreissung der oberen Epiphyse der Tibia ziemlich selten ist, stets von starker, directer Gewaltthätigkeit herrührt und fast immer nach vorne geschieht, wobei die Tuberosität dann mitfolgt; ein einziges Mal erfolgte nach Ueberfahren eines 8jährigen Kindes Fractur der Tuberositas, Abtrennung der Epiphyse ohne Dislocation, Bruch der Diaphyse mit 3 Fragmenten, so dass Amputation nothwendig wurde (Durham). Von diesen seltenen Fällen abgesehen, ist aber wohl keine einzige sichere Beobachtung einer directen Fractur vorgekommen; die indirecte Natur derselben wird von den meisten Autoren, namentlich von Gaudier und Bouret als gegeben betrachtet. Dagegen spricht Schlatter davon, dass ausser den directen Fracturen gewiss auch Abreissungsfracturen vorkommen könnten; über 3 seiner 7 Fälle liegen keine Aufschlüsse vor, und 4 rühren her von einem Fall mit dem Knie gegen den Boden bei Hochsprung, Voltigiren, Fussballspiel oder beim Ausgleiten auf einer Treppenstufe, wo die starke Spannung des M. quadriceps die Abreissung veranlasste; es liegt hier also gewiss eine Verwechselung der Ursache mit der Wirkung vor, indem, wie wir später sehen werden, gerade die Abreissung oft das Zubodenfallen auf das Knie bedingt.

Die Fractur kann durch eine übermässige Contraction des Quadriceps femoris beim Fussballspiel, Voltigiren oder dgl. entstehen, oder um das Rücklingsfallen zu verhüten oder auch bei forcirter Flexion des Kniegelenks, was z. B. geschehen kann, wenn man nach einem Sprung ausgleitet und auf's Knie fällt, wo das Gewicht des Körpers die Flexion des Kniegelenks dann dermaassen vergrössert, dass man sozusagen auf der Wade zu sitzen kommt; giebt es nun zugleich die Gefahr eines Rücklingsfallens mit dem Oberkörper, so geschieht eine unwillkürliche, heftige Contraction des Muskels, die im Verein mit der bereits

vorhandenen starken passiven Spannung des Muskels und seiner Sehne leichtverständlich eine Solutio continui an der in jenem Alter schwächsten Stelle, d. h. an der Tuberositas tibiae hervorrufen kann. In Volkmann und Willem's Falle entstand die Läsion dadurch, dass man während der Narkose die Flexion eines anchylosirten Kniegelenks versuchte; war die Narkose hier nicht hinlänglich tief, so kann eine unwillkürliche Contraction des Muskels stattgefunden haben, welche die Abreissung gefördert hat.

Weshalb erhält man nun in solchen Fällen keine Patellafractur oder keine Ruptur des Ligamentum patellare inferius oder superius? Dass in seltenen Fällen eine Abreissung der Tuberosität erfolgt, beruht, wie bereits entwickelt, auf den anatomischen Verhältnissen. Eine solche tritt vorwiegend bei jungen Menschen im Alter von 12—17 Jahren zu einem Zeitpunkt ein, wo die Tuberositas noch nicht mit der Epiphyse verschmolzen ist, oder, wenn dies geschehen sein sollte, wo die Tubero-Epiphyse noch durch eine dünne Knorpelschicht von der Diaphyse getrennt ist. In grossen Zügen scheint es sich so zu verhalten, dass man Fractur der Tuberositas tibiae vorzüglich im Alter von 12—20 Jahren, Patellafracfur im Alter von 20—40 (50) Jahren erhält, und dass unter denen, die eine Ruptur der Ligamenta bekommen, mehr als die Hälfte über 50 Jahre alt ist. Weshalb bei den einzelnen früher erwähnten älteren Individuen eine Abreissungsfractur der Tuberositas und keine Patellafractur oder Ligamentruptur entstand, ist schwer zu verstehen.

Was das Krankheitsbild betrifft, so bieten die unvollständigen und die vollständigen Fracturen einige Verschiedenheiten dar. Bei den unvollständigen oder partiellen Fracturen ist entweder ein Theil der Tuberositas losgetrennt, mit einem oder mehreren kleineren Fragmenten abgerissen, oder auch ist die ganze Tuberositas abgetrennt, adhärirt aber noch mittels Sehnenfasern, des Periostes oder einer dünnen Knochenbrücke an der Epiphyse. Die erstere Gruppe mit partieller Abtrennung oder Abreissung bildet eine klinisch wohlabgegrenzte Krankheit, die bisher nur wenig Beachtung gefunden hat, offenbar aber ziemlich häufig ist. Osgood und Schlatter haben das Verdienst, in demselben Jahre (1903) unabhängig von einander die Aufmerksamkeit auf dieselbe gelenkt und auf Grundlage einiger Fälle, in welchen die Diagnose durch

Radiographie gesichert war, eine Beschreibung davon gegeben zu haben — unter Schlatter's Fällen sind ein paar freilich nicht einwandfrei mit Bezug auf die Richtigkeit der Diagnose, weshalb Schüler sie auch mit Recht kritisirte. Das Leiden tritt besonders im Alter von 12—17 Jahren, am häufigsten vielleicht im 13. oder 14. Jahre auf, es findet sich ausschliesslich bei Knaben — nur Donoghue's Patient war ein Mädchen —, das rechte Bein wird häufiger angegriffen als das linke, wahrscheinlich, weil die Muskulatur des rechten Beins wegen des häufigeren und stärkeren Gebrauchs kräftiger ist, als die des linken. Es ist eine Läsion, die namentlich bei kräftig entwickelten Knaben oder Jünglingen auftritt, welche irgend einen Sport treiben, beim Hochsprung, Springen über das Pferd, Laufen, Schwingen am Barren oder an Ringen, beim Fussball- oder Lawn-Tennisspiel, beim Ersteigen einer Treppe, wo der Fuss ausgleitet, oder auf andere Weise, wo der Quadriceps femoris einen starken Zug auf die Tuberositas tibiae übt. Zuweilen, dem Anschein nach aber nicht immer, fühlen die Patienten einen augenblicklichen mehr oder weniger starken Schmerz, den sie indes schnell vergessen, so dass sie sich dessen bei der Untersuchung längere Zeit darauf nicht entsinnen und angeben „es sei nach und nach von selbst gekommen"; bei genauerem Nachforschen gelingt es indes in den meisten Fällen, eine bestimmte gelegentliche Ursache nachzuweisen. In leichteren Fällen können sie nach kurzer Ruhe die Uebung fortsetzen, wenn ein forcirter Gebrauch des betreffenden Beines ihnen auch stärkere Schmerzen verursacht; während der folgenden Zeit nehmen die Schmerzen und die Empfindlichkeit bei stärkeren Anstrengungen zu, und dauert dies eine Zeit lang an, so suchen die Patienten gewöhnlich einmal den Arzt auf. Meistens kann man dann Anschwellung und Schmerzhaftigkeit der Tuberositas tibiae nachweisen; die Schmerzhaftigkeit ist deutlich an diese localisirt, oft an einen Knochenvorsprung, der sich zuweilen in leicht flectirter Lage als mobil erweist. Stellt sich der Patient mit einer frischen Läsion ein, so findet man eine pastöse Anschwellung um die Tuberositas. In anderen Fällen kann der Schmerz im Augenblicke der Läsion ziemlich stark sein, so dass der Betreffende nicht im Stande ist, sich zu erheben oder zu gehen, und ohne starke Schmerzen das Kniegelenk weder zu strecken noch zu biegen vermag; es findet

sich ein grösserer oder geringerer Bluterguss, der namentlich längs des Crus hinab infraarticulär ist; zuweilen kommt sogleich oder nach Verlauf von ein paar Tagen eine Ansammlung im Gelenke. Ich kann diese Form der Krankheit durch 7 Krankenberichte beleuchten.

I. H., 14 Jahre alt. Sein linkes Bein erkrankte 1904, ohne dass er einen bestimmten Grund dafür weiss; vielleicht nach einem Fusstritt beim Fussballspiel; er erinnert sich dessen nicht sicher, jedenfalls aber, nachdem er Fussball zu spielen angefangen hatte. Allmählich wurde das Leiden schlimmer, er wandte sich an einen Arzt, der es für Wachsthumsschmerzen erklärte; es blieb aber doch immer einiger Schmerz und Anschwellung der Tuberositas tibiae, wenn er rasch lief, sprang oder spielte, nicht aber, wenn er ging oder langsam lief. Kam im October 1905 unter Behandlung des Dr. Clod-Hansen; es fand sich nun etwas Anschwellung um die Tuberositas, die schmerzhaft war; die Spitze derselben war deutlich mobil, das Röntgenbild (Taf. I, Fig. 7a) zeigte eine Abreissung der unteren Spitze, die so mobil war, dass er selbst die Beweglichkeit der Prominenz fühlen konnte. Massagebehandlung ein paar Monate hindurch besserte den Zustand etwas, die Prominenz des Knochens wurde nicht wesentlich geringer, dagegen schärfer in der Contur; der Pat. konnte ohne Schwierigkeit tanzen, fühlte aber doch dann und wann Schmerzen im Knie bei sehr anstrengenden Bewegungen. Er ging fortwährend herum, hinkte kaum, nur schleppte das Bein ein wenig während der ersten Zeit.

Eine Untersuchung im Januar 1907 zeigte noch eine knöcherne, nicht mobile Prominenz der Tuberositas tibiae, die weder schmerzhaft noch angeschwollen war; Pat. kann jedoch nicht auf der linken Tuberositas liegen. Alle Bewegungen sind vollkommen frei; Gymnastik und Fussballspiel hat er jedoch noch nicht wieder aufgenommen. Das Röntgenbild (Taf. I, Fig. 7b) zeigt, dass die untere Spitze, die früher nach einer im ersten Bilde angedeuteten Linie mobil war, jetzt mit dem übrigen Knochenvorsprung verschmolzen ist, der nach unten noch immer durch eine Knorpelschicht von der Diaphyse getrennt ist.

II. J. G., 14 Jahre alt. Beim Fussballspiel fühlte er, als er zugleich mit einem Gegenspieler einen Ball anstiess, starken Schmerz im linken Knie; er musste einen Augenblick das Spiel unterbrechen, griff dann aber frisch wieder an; da während der folgenden Tage indes Anschwellung und Schmerzhaftigkeit um die Tuberositas tibiae herum andauerten, wandte er sich an einen Arzt. Er wurde nun ca. $^1/_2$ Jahr hindurch mit Jodpinselung ohne besondere Wirkung behandelt, konnte während dieser Zeit aber das Laufen oder Fussballspielen nicht ertragen, jedoch gehen. Begann ganz allmählich wieder das Fussballspiel, das er später vollständig wieder aufnahm, und entwickelte sich zu einem unserer bekanntesten Fussballspieler, hatte dann und wann indes Anschwellung und Schmerzen und fortwährend eine deutliche knöcherne Intumescenz, der Tuberositas entsprechend. Als er sich im Februar 1903 — 14 Jahre nach der ursprünglichen Läsion — wegen einer Beschädigung des Knies an einen Arzt wandte, wurde eine deutliche, schmerzhafte, knöcherne, mobile Prominenz constatirt, die der Tuberosität entsprach; im kurz darauf aufgenommenen Röntgen-

bilde (Taf. II, Fig. 12a) zeigte sich ein von derselben abgesprengtes, frei liegendes Knochenstückchen. Er hat sich übrigens nie einer Behandlung unterworfen, sein linkes Kniegelenk ist völlig functionsfähig, was Extension und Flexion betrifft; er hat aber viel weniger Kräfte in der linken unteren Extremität, wagt es nicht, das linke Bein hart anzustemmen, auch nicht, es in entscheidenden Augenblicken beim Spiel zu gebrauchen.

Bei der Untersuchung im Januar 1907 ist noch immer eine bedeutende Prominenz der Tuberositas zu fühlen und zu sehen, die bei gewöhnlichem Druck nicht schmerzhaft ist; der Pat. kann das Liegen auf derselben indes nicht ertragen. Sie ist als ein bewegliches, seitlich verschiebbares Knochenstückchen zu fühlen, das nur mittels fibrösen Gewebes mit der Tibia verbunden ist; ein wenig Atrophie der Musculatur des Femur. Das Gelenk ist völlig functionsfähig. Der Pat. geht jetzt also seit einer Reihe von Jahren mit diesem losen Knochenstückchen umher, das als eine Art Sesambein in die Sehne eingeschaltet ist, und wird dasselbe, da er 34 Jahre alt ist, wohl sein ganzes Leben lang behalten. Das Röntgenbild (Taf. II, Fig. 12b) zeigt ganz dieselben Verhältnisse wie vorher (Taf. II, Fig. 12a).

III. Sergeant G., aus der Gymnastikschule des Heeres, 26 Jahre alt. Im Jahre 1900, in seinem 20. Jahre, erhielt er bei einem Fall während der Uebungen einen Stoss an der rechten Tuberositas tibiae, der einige Schmerzen und Anschwellung verursachte, welche jedoch bei Jodbepinselung im Laufe von 14 Tagen schwanden und ihn später nicht belästigten. Am 2. 5. 1906 stiess er beim Schwingen am Barren das rechte Knie gegen einen eisernen Bolzen — ob das Bein sich in der Extensions- oder der Flexionsstellung befand, weiss er nicht. Er war nicht im Stande, sogleich zu gehen, schleppte jedoch das Bein nach; eine halbe Stunde später konnte er zu gehen anfangen, bald auch am Gehen und Laufen, am ersten Tage aber nicht am Springen theilnehmen. Später führte er auch Sprungübungen aus, indes ohne besonderen Erfolg und ohne Energie. Kam erst am 7. 6. unter Behandlung, wurde in die Klinik für Massage des Garnisonkrankenhauses geschickt. Die Tuberositas war schmerzhaft, ein wenig angeschwollen, beweglich. Das den 9. 6. aufgenommene Röntgenbild zeigt eine Absprengung des grössten Theiles der Tuberosität in mehrere kleinere Partien (Taf. 11a; 11b das gesunde linke Bein). Behandlung mit Massage; 24 Tage nach der Läsion fand sich noch eine Verdickung der rechten Tuberositas mit starker Prominenz des oberen Theiles, besonders während der Flexion hervortretend; dieselbe ist ein wenig schmerzhaft, und bei Bewegungen kann man noch ein Federn fühlen. Beim Springen kann er nicht mit voller Kraft absetzen, und Kniebeugung kann er nicht ausführen, ohne den grössten Theil des Gewichts auf dem linken Bein ruhen zu lassen. Fortgesetzte Massagebehandlung hat ihm nach und nach wieder die völlige Function der rechten unteren Extremität gebracht.

IV. C. L., 15 Jahre alt, Schüler der Unterofficirschule der Flotte. Bekam seine Läsion beim Springen; Schmerzhaftigkeit, Anschwellung der rechten Tuberositas, die deutlich mobil ist. Im Röntgenbilde (Taf. II, Fig. 9) sieht man, dass ein kleines Knochenpartikelchen gänzlich abgesprengt ist, und die

Tuberositas selbst oder doch wenigstens der grösste Theil derselben, der mobil ist, scheint abgetrennt zu sein oder ist noch nicht ganz mit dem Epiphysenvorsprung verschmolzen. Nach Massagebehandlung bekam er allmählich die volle Function der rechten unteren Extremität wieder und konnte an allen Uebungen theilnehmen; es bleibt aber noch immer eine knöcherne Prominenz der rechten Tuberositas tibiae zurück.

Die Röntgenbilder Taf. I, Fig. 8 und Taf. II, Fig. 9 sind an jungen 16jährigen Männern aufgenommen, die mit der Diagnose Periostitis und Epiphysitis aus der Unteroffizierschule des Heeres in das Kopenhagener Garnisonkrankenhaus geschickt wurden, um radiographirt zu werden; sie zeigen verschiedene Formen partieller Fracturen, boten wesentlich dieselben Symptome dar wie die vorhergehenden Fälle, konnten ihre Arbeit besorgen, nur vermochten sie eine Zeitlang nicht, gewisse Uebungen auszuführen. Dasselbe gilt von einem 20jährigen Rekruten der Artillerie, der unter der Diagnose Meniscusluxation oder Gelenkmaus von seiner Abteilung ins Garnisonkrankenhaus geschickt wurde und eine deutliche Abreissungsfractur der Tuberositas tibiae mit zwei Fragmenten darbot (Röntgenbild Taf. II, Fig. 11.)

Selbstverständlich ist dieses Leiden auch früher bei jungen Menschen beobachtet worden, man betrachtete es aber und behandelte es als Wachsthumsschmerzen, Perichondritis, Periostitis, Epiphysitis oder Bursitis, und in vielen Fällen ist es denn auch nur mittels der Röntgenbilder möglich die Diagnose zu stellen. Es liegt meiner Ansicht nach besonderer Grund vor, die Aufmerksamkeit auf junge Fussballspieler zu richten, bei denen man das Leiden gewiss verhältnismässig häufig antreffen wird, weil es kaum einen andern Sport giebt, bei welchem so grosse Forderungen an den Quadriceps femoris gestellt werden. In Dänemark berichtete denn auch Kristian Poulsen 1896 über Periostitis tuberositatis tibiae als Folge des Fussballspielens, und im Anschluss hieran theilte Maag zwei Fälle von Periostitis bei 16jährigen Schülern der Erziehungsanstalt Herlufsholm mit, die beim Fussballspielen entstanden waren und auf die Tuberositas tibiae localisirte Anschwellung, Empfindlichkeit und Schmerzhaftigkeit erzeugt hatten; wenigstens der eine Fall, der nach einem sehr heftigen Fusstritt beim Fussballspielen entstanden war, scheint für eine Abreissungsfractur ganz typisch zu sein. Clod-Hansen äussert 1899 („Laubs Krankheit“) über

die Periostitis tuberositatis tibiae, diese Krankheit sei von besonderem Interesse, weil sie häufiger und in besonders hohem Grade Exostose erzeuge, jedenfalls eine leichter fühlbare und sichtbare Exostose als die anderen Periostitiden. Die Exostose bilde sich nicht nur durch Zunahme der Tuberositas tibiae, sondern es finde sich oft auch ein kurzer, leicht gekrümmter Knoten, der sich als ein kurzer rundlicher Haken ein wenig in das Ligamentum infrapatellare hinauf erstrecke und sich mit seinem oberen Theile ein wenig nach innen gegen die Tibia krümme. Diese Beschreibung kann sehr wohl auf die partielle Fractur der Tuberositas tibiae passen. Clod-Hansen suchte denn auch nähere Aufklärung durch Versuche an Skiagraphien der 5—6 von ihm beobachteten Fälle, was jedoch misslang. Später sah er mit Hilfe der Radiographie vielleicht früher, jedenfalls aber ebenso früh als Osgood und Schlatter, dass es sich um Fracturen handelte. Zugleich hebt er hervor, dass die Krankheit am häufigsten im 13. bis 14. Jahre entsteht, dass die Stelle aber oft noch im 24. bis 25. Jahre Schmerzen und Empfindlichkeit verursacht.

Wessel hat in seiner Abhandlung drei derartige Fälle, die er nicht für Periostitiden, sondern vielmehr für Epiphysitiden hält, welche auf traumatischer Reizung des epiphysären Gewebes, vielleicht mit beginnender Abtrennung der Epiphyse beruhen sollten. — Selbstverständlich will ich keineswegs das Vorkommen von Periostitiden der Tuberositas tibiae bestreiten, wahrscheinlich sind diese aber weit seltener als man bisher angenommen hat, und in zweifelhaften Fällen sollte man stets die Radiographie zu Hilfe nehmen; zuweilen compliciren die Fractur und die Periostitis sich gegenseitig. In einem einzelnen Falle sah ich im Röntgenbilde eines Beines eine wohlausgesprochene Abreissungsfractur mit den obengenannten klinischen Symptomen und an der anderen Seite radiographisch Anzeichen einer Periostitis, die jedoch gar keine Symptome ergab.

Es mag sonderbar scheinen, dass die meisten dieser jungen Menschen nach plötzlicher Abreissung oder Abtrennung der Tuberosität oder von Theilen derselben ihre Function des Kniegelenks so gut bewahren, wie es wirklich geschieht; dies beruht gewiss aber wesentlich darauf, wie von Osgood nachgewiesen, und wie ich es nach Untersuchungen an Leichen bestätigen kann, dass sich ausser der Quadricepssehne mit der Patella und dem Ligam. patell. inf.

noch eine andere, accessorische Vorrichtung zum Strecken findet, bestehend aus Sehnenfasern, die an der inneren Seite vom M. vastus int., an der äusseren Seite vom M. vastus ext. und von der Fascia lata ausgehen und sich mit der Fascie zu starken Bändern verweben, welche sich neben der Tuberositas an die schräg nach oben gegen die Condyli zur Insertion der Ligamm. lat. int. und ext. verlaufenden beiden Knochenkämme inseriren. Man kann das Ligam. patell. inf. isoliren, die Tuberositas tibiae abmeisseln und dennoch durch einen Zug am Quadriceps femoris fast völlig extendiren. Wird aber auch die Anheftung abgerissen, so ist die Extension des Kniegelenks unmöglich. — Dies war sicher der Fall bei einem Patienten, den ich im Frederiksberger Krankenhause beobachtete, und dessen Leiden überhaupt eine Sonderstellung am Uebergange zwischen den vollständigen und den unvollständigen Abreissungsfracturen einnimmt.

VIII. H. S., 15 Jahr alt. Aufgen. 1. 9. 1904 unter der Diagnose Ruptura ligam. patell. inf. Vor 2 Jahren Factura crur. sin. eben oberhalb des Fussgelenks; schiefe Heilung, Osteoklasie, gute Stellung. Früher Fractura antibrachii dextri, radii sin. wie auch tibiae dext. Heute merkte er in der Schule in der Gymnastikstunde, als er zum Sprung über das Pferd absetzte, plötzlich Schmerzen im linken Knie, der Tuberositas tib. entsprechend, zugleich merkte er, dass er das Bein nicht zu strecken vermochte. Sogleich ein wenig Anschwellung um die Tuberositas, die schnell anwuchs. Unmittelbar nach der Läsion ins Krankenhaus geführt. Im oberen Drittel der linken Tibia bedeutende Anschwellung, die sich vom oberen Ende der Tibia zungenförmig nach unten bis zur Mitte der Tibia erstreckt. Die Patella anscheinend an ihrem Platze, steht vielleicht etwas höher als die rechte. Er kann das Bein nicht von der Unterlage emporheben, wohl aber ein wenig unter sich hinaufziehen. Die untere Spitze der Patella deutlich fühlbar, nicht schmerzhaft. Keine Ansammlung in dem Gelenk. Keine Zunahme des Umfangs um die Patella, um die Tub. tibiae $4\,^1/_2$ cm. Empfindlichkeit bei Druck, der Tub. tibiae entsprechend. Sichtbare Atrophie des linken Femur. Sonst gesund, mit kräftig entwickelter Muskulatur. Beim Durchleuchten sieht man, wie die Tuberositas tibiae durch eine 2 cm breite Diastase von der Diaphyse getrennt ist. Keine seitliche Beweglichkeit. Schräge Elevation, Eisbeutel. 4. 9. Temp. normal. Ohne Schmerzen. Die Anschwellung des Unterschenkel abnehmend. Ansammlung im Gelenke nebst Zunahme von 3 cm der Circumferenz um die Patella. Unterschied des Abstandes von der unteren Spitze der Patella bis zur Tuberositas tibiae $1\,^1/_2$ cm. Bei Spannung der Quadricepssehne fühlt man, wie das Fragment sich hebt, nachgewiesen ist nur minimale Beweglichkeit. Die obere Grenze des Fragments nicht distinkt, die untere scharf linear. Die Anschwellung verlor sich ziemlich schnell, ebenfalls die Schmerzhaftigkeit der prominirenden

Tuberositas tibiae, die am 12. Tage seitlich und vertical unbeweglich war. Massage. Gute Callusbildung. Nach Verlauf von vier Wochen konnte der Patient das Bein von der Unterlage emporheben, stand eine Woche später auf und ging auf einen Stock gestützt mit seitlichen Knieschienen. Wird nach Verlauf von sechs Wochen entlassen, hebt und flectirt das Bein in vollem Umfange.

An dem ein paar Tage nach der Läsion aufgenommenen Röntgenbilde (Taf. II, Fig. 14a) sieht man, wie die Tuberositas von unten abgetrennt, die Spitze nach vorne und oben gehoben ist; die Knochenbrücke nach der Epiphyse hält noch, scheint aber dem Zerbersten nahe, und der ganze vordere Theil der Epiphyse ist ein wenig emporgehoben, so dass der vordere Theil der Epiphysenlinie stärker klafft als unter normalen Verhältnissen. Die Röntgenbilder Taf. II, 14b und 14c zeigen das Aussehen 1, bezw. $2^1/_2$ Jahre später. Noch etwas Prominenz ohne Schmerzhaftigkeit der Tuberositas, der Patient erträgt das Liegen auf derselben nicht gut, kann sonst das Bein zu allem Sport gebrauchen. Atrophie der Schenkelmuskulatur 1 cm.

Der eine von Schlatter's Fällen scheint nach dem Röntgenbilde zu urtheilen dem obengenannten nahe zu stehen. Aehnlicher Art waren, soweit sich aus der Beschreibung ersehen lässt (damals gab es ja noch keine Röntgenbilder), die von Key, Vogt, Volkmann und Mazzoni angeführten Fälle; hier war die ganze Tuberositas mit Ausnahme der Basis losgetrennt, mit der Spitze nach oben und vorn gehoben, und die Patella war ein wenig aufwärts gerückt.

Bei den vollständigen Fracturen ist, wie gesagt, die Tuberositas allein oder auch nebst einem grösseren oder kleineren Theile des Caput tibiae abgerissen, indem der Bruch zuweilen ins Gelenk hinein reicht. Das Fragment verschiebt sich in der Regel etwas nach oben; die Fractur kann extra- oder intraarticulär sein. Die Symptome sind hier gewöhnlich heftiger. Im Moment der Läsion wird gewöhnlich ein heftiger Schmerz gefühlt, der die Patienten mitunter einer Ohnmacht nahe bringt (Friis, Sandberg) und genau an die Tuberositas localisirt ist. Bei einzelnen hört man einen Knacks, der in einem meiner Fälle so stark war, dass alle Anwesenden ihn hörten; selbst wenn dies auch nicht eintritt, hat der Verletzte fast stets die Empfindung, es sei ein Bruch oder eine Zerreissung geschehen. Immer giebt es eine bedeutende Functionsstörung, die Extension ist immer aufgehoben, meistens kann der Patient sich nicht aufrecht halten, sondern fällt und vermag sich nicht zu erheben oder muss „vom Pferde gehoben werden“. Es entsteht rasch eine erhebliche Anschwellung um das

Kniegelenk; ist die Kapsel afficirt, so wird das Gelenk bald durch eine Blutansammlung aufgetrieben, die im Verein mit dem infraarticulären Blutextravasat eine enorme Vergrösserung des Volumens der Kniegegend zur Folge haben kann. Das Hämatom kann sich bis an die Mitte des Crus erstrecken, namentlich an der äusseren Seite, und das unterste Viertel des Femur einnehmen; zuweilen hat die Anschwellung, wie Gaudier hervorhebt, die Form eines Halbmonds, dessen Concavität den unteren Theil der Kniegegend umfasst. Ekchymosen sind in grosser Ausdehnung sowohl am Crus als am Femur anzutreffen. In den allermeisten Fällen ist die Patella eine Strecke emporgehoben, gewöhnlich um 3—4 cm; sie ist weit mehr mobil als normal sowohl bei Extension als bei Flexion. Endlich findet man 5 — 6 cm unterhalb der Spitze der Kniescheibe einen grösseren oder kleineren knöchernen Tumor, der mit dem Ligamentum patellae zusammenhängt und sich mit diesem zugleich bewegen lässt; er ist in allen Richtungen beweglich, sowohl vertical als seitlich, ausgenommen natürlich in solchen Fällen, wo das Fragment sich ins Gelenk eingekeilt hat und das Emporrücken der Patella in Folge dessen nicht so hoch geht. Unterhalb des beweglichen Knochenfragments findet sich dem oberen Ende der Crista tibiae entsprechend eine sehr schmerzhafte Depression am Orte der Tuberosität. Alle diese Erscheinungen lassen sich aber nur unmittelbar nach der Läsion nachweisen, bevor sich die Anschwellung gebildet hat, oder auch einige Tage später, wenn diese etwas geschwunden ist.

Ich werde hier zwei meiner Krankenberichte anführen, welche vollständige Fracturen besprechen; den einen derselben verdanke ich dem Prof. Poulsen, der den Fall als eine totale Abreissungsfractur auffasste — ein Röntgenbild findet sich nicht —, der andere rührt aus der Abtheilung V des städtischen Krankenhauses her, wo die Diagnose durch Operation verificirt wurde.

IX. K. K., 16jähriger Marineofficieraspirant. 29. 3. 1897. Während der gestrigen Gymnastikstunde merkte er beim Absetzen vom Fussboden zum Sprung auf's Pferd einen Knacks im linken Kniegelenk; er kam zwar auf's Pferd hinauf, musste aber herabgehoben werden. Deutliche Fractur der Tuberositas tibiae sin. mit Crepitation und Diastase von ein paar Millimetern. Etwas Anschwellung des Knies mit ein wenig Ansammlung im Gelenk, ebenfalls Anschwellung des unteren Theiles des Femur, dagegen keine solche des Crus. Sugillationen in der Kniekehle. Appreturbandage um das Kniegelenk.

2. 4. Die Bandage liegt gut. Auf Wunsch der Eltern reist Pat. nach seinem Heim in Jütland. Bekam nach Verlauf von 3 Wochen Massage, 6 Wochen nach der Läsion darf er aufstehen und an Krücken gehen. 18. 8. 1897. Geht jetzt gut, völlige Flexion des Kniegelenks. Etwas Verdickung der Tuberositas, die als ein walnussgrosser, an die Unterlage festgewachsener Tumor prominirt. Keine Schmerzhaftigkeit bei Druck, keine Ansammlung im Gelenk, ziemlich bedeutende Atrophie der Musculatur des Femur. Das Bein noch ein wenig kraftlos, er kann aber radeln, tanzen und alle Bewegungen ausführen.

X. R. P., 16 Jahre. 28. 1. 1891 in der Abtheilung V des städtischen Krankenhauses aufgenommen unter der Diagnose: Distorsio genus. Früher gesund. Als er gestern beim Gymnasticiren einen Hochsprung machte, merkte er plötzlich einen knackenden Laut des linken Knies, der so stark war, dass alle Anwesenden denselben hörten. Er fiel zu Boden und konnte sich darauf nicht erheben, auch nicht auf dem Beine stehen. Während der Nacht grosse Schmerzen. Die linke untere Extremität kann er nicht von der Unterlage emporheben. Sehr beträchtliche Anschwellung um das linke Kniegelenk, am wenigsten indes nach oben, indem die Bursa subcruralis sich nicht abzeichnet, auch nicht ausgespannt anzufühlen ist. Die Patella ist an ihrem Platze, anscheinend unversehrt, leichter Anschlag. Lässt man den Finger längs der Crista tibiae gleiten, so findet man einen dem Platze der Tuberositas entsprechenden Defect; die überall grosse Schmerzhaftigkeit ist hier besonders intensiv, so dass der Pat. bei schwacher Berührung jammert. Keine Schmerzhaftigkeit noch Ausfüllung der Kniekehle. Active Bewegungen aufgehoben, passive in geringem Umfang möglich, jedoch sehr schmerzend. Flanellbinde, Gouttière. Am folgenden Tage wird sehr bedeutendes Oedem des linken Crus notirt. Die Patella nicht fracturirt. Die Anschwellung findet sich besonders um die Tuberositas tibiae herum, wo feiner Strepitus gefühlt wird. Bei Esmarch'scher Einwicklung und Aethernarkose Incision über dem Ligament. patell. inferior. Die Tuberositas ist vollständig abgerissen, in so grosser Ausdehnung, dass an einer grossen Strecke des Cond. int. tibiae der Knochen blossgelegt ist. Diastase ca. 2 cm. Das Fragment schwer in situ zu bringen, was nach kleinen seitlichen Einschnitten in das Ligament. patell. inferior gelingt. Die Patella wird mittels eines Stiftes fixirt. Die Integumente sehr stark mit Blut unterlaufen, das mittels scharfen Löffels entfernt wird. Das wie ein Lappen abgetrennte Periost wird über die Fractur zusammengezogen. Um den Stift im Grunde der Wunde wird Jodoformgaze gelegt, der übrige Theil der Wunde, 14 cm lang, wird durch Fil de Florence und Catgut vereinigt, steriler Verband, seitliche Schienen. Während der folgenden Tage leichte Temperatursteigerung, am 8. Tage (38,4; 37,8) wechselt man den Verband, der etwas lose sitzende Stift wird durch ein paar Hammerschläge befestigt; die Lage der Fragmente ist gut. Die Wunde reactionslos; man entfernt ein Paar der Suturen um den Stift, zieht die Oeffnung für die Jodoformgaze durch ein Paar Suturen zusammen; steriler Verband. Zwei Tage später war die Temperatur 39; 38.8. Der Stift, der sich gelockert hat, wird entfernt. Die Tuberosität nach der Tibia hin völlig verschiebbar, die Wunde wird um die Oeffnung für den Stift geöffnet,

worauf eine geringe Menge Eiter entleert wird. Die Temperatur erhielt sich während der folgenden 8—9 Tage gesteigert, starke Suppuration der Wunde, beginnende Nekrose der Tuberositas, die sich später langsam abtrennte, zuletzt völlig entblösst in der Wunde lag und ca. 8 Wochen nach der Läsion entfernt wurde. Schon 10 Tage vorher konnte der Pat. anfangen, das Bein ein wenig zu biegen, auf einem Stuhl zu sitzen, und nach ein paar Tagen konnte er an Krücken gehen. Die entfernte Tuberositas war 3 cm lang, 2 cm breit, $^3/_4$ cm dick. Nach deren Ausstossung granulirte die Wunde langsam aus: ca. 2 Monate nach dem Unfall vermochte er activ bis zu 70° zu flectiren und darauf eine vollständige Extension zu unternehmen, und wenn er auf seinen Gang aufmerksam war, hinkte er nicht. Nach Verlauf von reichlich 3 Monaten war die Wunde fast geheilt, und das Kniegelenk besass fast die normale Function.

Was die Diagnose betrifft, so sind die Symptome bei den unvollständigen Fracturen oft nur wenig ausgeprägt; gewöhnlich sieht man den Patienten erst kürzere oder längere Zeit nach der Läsion, man findet dann locale Schmerzhaftigkeit, zuweilen eine grössere oder kleinere Knochenprominenz, mitunter kann man ein bewegliches Fragment fühlen; häufig gewahrt man aber nur eine geringe Anschwellung, Schmerzhaftigkeit der Tuberositas und eine knöcherne Prominenz; dieser objective Befund im Verein mit der Anamnese sollte aber genügen, um sich nicht mit der Diagnose Wachsthumsschmerzen, Periostitis, Epiphysitis oder Bursitis zu beruhigen, sondern man sollte womöglich ein Röntgenbild aufnehmen lassen. Andererseits kann man die Diagnose Fractur ohne Radiographie nicht als sicher betrachten, wie Mohr es thut, selbst wenn der Krankenbericht und der objective Befund sonst passen.

Giebt es eine partielle Fractur mit bedeutender Diastase oder eine totale Abreissung der Tuberosität, und sieht man den Verletzten unmittelbar nach der Läsion, so sollte man die Diagnose stellen können. — Stabell hielt jedoch die abgerissene Tuberositas für das zerrissene, retrahirte Lig. pat. inf., ein Irrthum, der sich doch gewiss vermeiden liesse. Findet sich dagegen schon ein beträchtliches periarticuläres oder intraarticuläres Blutextravasat, so stellt sich die Sache bedeutend schwieriger; die Leiden, die dann eine Verwechselung veranlassen können, sind namentlich Distorsio genu, Fractura extrem. sup. tibiae, Ruptura lig. patell. inf. und Fractura patellae. Bei der erstgenannten Krankheit entsteht die Anschwellung gewöhnlich weder so rasch,

noch wird sie so bedeutend, und die Schmerzhaftigkeit ist nicht localisirt, wenigstens nicht an die Tuberositas. Fractur des oberen Endes der Tibia rührt fast immer von einem starken directen Trauma her; dieselbe bewirkt totale oder partielle Volumvergrösserung der Breite der Extremitas sup. tibiae und ist nicht selten comminut; man wird hier nach abnormer Mobilität suchen. Eigentlich verursacht doch nur die Ligamentruptur oder die transversale Patellafractur Schwierigkeiten; ist die Patella emporgerückt und unversehrt, und findet sich kein anderer nachweisbarer knöcherner Tumor, so hat man an eine Zerreissung des Ligam. pat. inf. oder an eine Abreissung an einer der Insertionen desselben zu denken. Ist die Anschwellung sehr beträchtlich, so lässt sich die Diagnose nur an der Hand der Radiographie stellen.

Verwechselung mit der transversalen Patellafractur ist der häufigste Irrthum, und eine sehr bedeutende Anschwellung macht die falsche Diagnose verständlich. In beiden Fällen ist die Patella emporgerückt, unterhalb derselben fühlt man einen anderen kleineren, mobilen, knöchernen Tumor, der bald die Tuberositas, bald das untere Fragment der Kniescheibe sein kann; ist die der Tuberositas entsprechende Depression deutlich nachweisbar, so ist die Diagnose sicher, dieser Nachweis wird aber oft wegen der grossen Anschwellung unmöglich. Bei der Fractur der Patella hat dieser Knochen indess nicht seine gewöhnlichen abgerundeten Ränder, er bietet nun am unteren Ende des oberen Fragments eine rauhe Fracturlinie dar, das untere Fragment lässt sich nicht durch Contraction oder Spannung des Muskels emporrücken; beim Emporziehen des oberen oder Herabziehen des unteren Fragments folgt das andere Fragment nicht mit wie bei einer Abreissung der Tuberosität, und legt man endlich den Finger zwischen die beiden knöchernen Intumescenzen, so wird dieser bei der Patellafractur die vordere Seite des Femur, die Condyli oder die obere Fläche der Tibia antreffen, was bei einer Abreissung der Tuberositas wegen des Widerstandes des Ligamentes nicht so leicht geschieht. Sieht man wie Wollenberg den Patienten 1 Jahr nach der Läsion, wo das abgerissene Fragment der Tuberositas gewachsen war, den Platz und die Rolle der Patella eingenommen hatte und vor dem Gelenke als Schutz lag, so werden die Verhältnisse besonders verwickelt, und nur im Vergleich mit einem früheren Röntgenbilde und das

Studium des Krankenberichtes können Licht auf die Frage werfen (siehe die Zeichnung).

Was die Frage nach der Diagnose: vollständige oder unvollständige Fractur betrifft, so hat man besonders die Form der Anschwellung, das erheblichere oder geringere Emporrücken der Patella, die grössere oder geringere Beweglichkeit und die Lage des Fragments zu beachten.

Ist die Fractur der Tuberositas tibiae auch keine lebensgefährliche Krankheit, so kann sie dennoch, wenn sie verkannt, garnicht, oder falsch behandelt wird, den Träger längere Zeit hindurch theilweise zum Invaliden machen, jedenfalls ihn unfähig machen, an den sonst betriebenen Uebungen und Arten des Sports theilzunehmen. Handelt es sich um eine unvollständige Fractur, so erfordert diese, wie aus den Krankenberichten hervorgeht, nur ausnahmsweise ein längeres Krankenlager, gewöhnlich können die Patienten herumgehen und ihre Arbeit besorgen, nur müssen sie sich aller heftigen körperlichen Anstrengungen enthalten. Eine vollständige Restitutio ad integrum findet nicht immer statt, die verletzte untere Extremität wird oft etwas schwächer sein als die gesunde, es bleibt lange Zeit hindurch etwas Atrophie der Musculatur des Femur zurück, und die betreffenden Individuen können gewöhnlich das Liegen auf der meistens vorhandenen knöchernen Prominenz der Tuberositas tibiae nicht ertragen. Wenn die Function sonst auch gut wird, ist es selbstverständlich doch besser, eine knöcherne Verschmelzung als eine fibröse Vereinigung zu erhalten, die z. B. bei dem erwähnten Fussballspieler (Krankheitsbild No. II) eintrat, bei dem der abgerissene Knochensplitter mobil, in die Sehne eingeschaltet liegen blieb.

Hinsichtlich der vollständigen Fracturen wird die Diagnose mitunter eine schlechte, wenn sich fibröser statt knöcherner Callus bildet, wie in Sendler's Falle, wo der Patient nur kurze Zeit gehen konnte, langes Stehen nicht ertrug und, wenn er nicht aufpasste, leicht zusammenknickte und rücklings fiel. — Bei conservativer Behandlung scheint die Function in den meisten Fällen, zuweilen doch erst nach Verlauf von 3—4 Monaten, recht gut geworden zu sein, — Vogt's Patient hatte jedoch beschränkte Flexion und Extension des Kniegelenkes — sodass Gaudier's Verwerfung der conservativen Behandlung zu Gunsten der operativen durch die

therapeutischen, aus seinem Material hervorgehenden Ergebnisse nicht begründet zu sein scheint.

Bei den vier von Will, Sandberg, Wasse-Dammermann und Gaudier Operirten wurde im Laufe von 2—3 Monaten völlige Function des Kniegelenkes erzielt; in dem einen meiner Fälle entstanden unglücklicher Weise Suppuration und Nekrose, sodass die Tuberositas entfernt werden musste; dessen ungeachtet scheint die Function dennoch ziemlich gut geworden zu sein (Krankenbericht No. X).

Die Behandlung der leichteren Fälle der unvollständigen Fracturen wird in der Regel ambulant geschehen können. Ist ein grösserer oder sind mehrere kleinere Splitter abgespaltet, und findet sich nach der frischen Läsion eine bedeutendere Blutunterlaufung, so wird es gewiss am richtigsten sein, ein 8—14tägiges Krankenlager anzuordnen, das Bein in einem immobilisirenden Verband oder in schräger Elevation mit Eisbeutel oder Umschlägen um das Knie anzubringen, und nach Verlauf einiger Tage Massage anzuwenden. Sobald der Patient aufstehen darf, kann er schnell wieder beginnen, herumzugehen und seine Arbeit zu besorgen; man sollte ihm aber alle heftigen Bewegungen wie Laufen, Springen u. s. w. verbieten, bis Verschmelzung eingetreten ist und die der Tuberositas entsprechende Empfindlichkeit und Schmerzhaftigkeit sich verloren haben. Sieht man, wie es gewöhnlich geht, den Patienten erst längere Zeit nach der Läsion, so wird man ihn mit Massage behandeln und ihm allen Sport untersagen, bis die Müdigkeit, die Empfindlichkeit und die Schmerzen verschwunden sind. Wie erwähnt, wird zuweilen mehrere Jahre hindurch eine Schwäche der betreffenden Extremität zurückbleiben, ausserdem auch Atrophie der Muskulatur von 1—2 cm und eine der Tuberositas entsprechende Prominenz, die nur bei Druck gegen die Unterlage in liegender Stellung und flectirtem Knie empfindlich ist. Bei den etwas schwereren Formen der unvollständigen Fracturen, wie in dem einen meiner Fälle, kann man während der ersten Tage einige Zweifel hegen, ob die stark prominirende Tuberositas sich an die Diaphyse anlegen und mit dieser verschmelzen wird; man thut aber klug daran, dass man die Zeit ansieht, eventuell mit Hilfe der Radioskopie die Callusbildungen controllirt und frühzeitig mit Massage beginnt; im betreffenden Falle wurde das functionelle Resultat ein vorzügliches.

Ist die Fractur vollständig, so wird es etwas von der Dislocation des Fragments abhängig sein, ob man die conservative, unblutige Behandlung anzuwenden hat oder das Fragment auf operativem Wege reponiren und fixiren muss, unter allen Umständen wird man gewöhnlich aber keinen Eingriff unternehmen, bevor sich die Anschwellung nach Verlauf von 4—5 Tagen etwas verloren hat und man die Verhältnisse zu übersehen vermag. Während der Zwischenzeit legt man die Extremität in schräger Elevation mit Eisbeutel oder Umschlägen, mit Gummibinde oder Wollbinde um das Kniegelenk, und nach einigen Tagen wird man versuchen, mittels eines Verbandes oder Streifen von Heftpflaster die Patella abwärts zu ziehen und die Tuberositas an ihrem Platze zu erhalten. Gelingt dies nicht oder nur in geringem Maasse, so entsteht Indication zur operativen Behandlung. Zu beachten ist jedoch, dass die Function sehr gut werden kann, ob die Tuberositas auch ein wenig oberhalb ihres normalen Platzes anwächst, was man u. a. durch die von v. Bergmann vorgeschlagene und ausgeführte Abmeisselung derselben bei Behandlung inveterirter Patellafractur mit grosser Diastase erfahren hat, wodurch die Fragmente aneinander gefügt wurden. Ist das Fragment nebst dem abgerissenen Theile des Caput tibiae in das Gelenk eingeklemmt, so dass es die Bewegungen der Articulation verhindert, so wird die Operation ja zur zwingenden Nothwendigkeit. Die Operation wird in der Weise ausgeführt, dass man eine U förmige Incision anlegt, deren Bogen unterhalb der Tuberositas verläuft, den Hautlappen lospräparirt, die Kapselläsion aufsucht, und nach Entfernung des Blutes oder der Blutgerinnsel mit oder ohne Ausspülung mittels sterilen Salzwassers näht. Die Reposition der Tuberositas gelingt in der Regel leicht, wenn ein Assistent die Patella abwärts schiebt und der Operateur am Fragment oder an der Sehne zieht; treten Schwierigkeiten ein, so kann man entweder wie in meinem Fall (No. X) kleine seitliche Einschnitte in das Ligam. pat. inf. machen oder auch, wenn das Fragment stark eingekeilt und ausserdem zu schwach ist, um directen Zug auszuhalten, oder wenn sich mehrere Fragmente vorfinden, mittels eines starken Drahtes am Lig. pat. ziehen. Nachdem die Tuberositas an ihren Platz gebracht ist, kann man sie mittels eines elfenbeinernen oder stählernen Stiftes, durch Sutur mit Silber, Aluminiumbronze, Seide oder Catgut fixiren; man

suturirt die Hautwunde und legt auf 10—14 Tage sterile Binde und einen unbeweglichen Verband an; darauf beginnt man mit Massage des Femur, nach Verlauf von 3 Wochen mit vorsichtigen passiven Bewegungen, und 4—5 Wochen nach der Läsion kann der Patient gewöhnlich das Bett verlassen und an Krücke oder Stock, eventuell mit Seitenscihenen am Kniegelenk, wieder gehen.

Literatur.

1. Aboulker, S., De l'ostéite apophysaire du tibia pendant la croissance. Thèse de Lyon 1899—1900.
2. Clod-Hansen, A., Laubs Sygdom. Hospitalstidende. 4. R. Bd. 7. No. 19 bis 23.
3. Dammermann, G., Zerreissung des Ligam. patell. proprium und Rissfracturen der Tuberositas tibiae. Dissertation. Berlin 1895.
4. Donoghue, Avulsion of the tibial tubercle. Boston medical and surgical Journal. 11 Juni 1903.
5. Friis, Fractura tuberos. tibiae (par arrachement). Hospitalstidende 1898. p. 485.
6. Gaudier et Bouret, De l'arrachement de la tubérosité antérieure du tibia. Revue de chirurgie. 29 Septembre 1905.
7. Heydenreich, A., Fracture de l'extrémité supérieure du tibia. Thèse de Paris. 1877.
8. Key, Singulary injury near to the knee-joint, fracture of the tubercle of the tibia etc. The Lancet. Vol II. p. 32.
9. Lanz, Abrissfractur des schnabelförmigen Fortsatzes der oberen Tibiaepiphyse. Wiener klin. Rundschau. No. 33. 1905.
10. Lassus nach Gaudier et Bouret.
11. Lauenstein nach Eug. Müller.
12. Lotheissen, G., Die Rissfracturen der Tuberos. tibiae. Beiträge z. klin. Chirurgie. 1899. Bd. 24. S. 694.
13. Ludloff, K., Ueber Wachsthum und Architectur etc. Beiträge zur klin. Chirurgie. Bd. 38. S. 64.
14. Maag, Et Tilfalde af Periostitis tibiae. Hospitalstidende. 4. R. Bd. 4. No. 12. 1896.
15. Malgaigne, P. F., Traité des fractures et des luxations. 1855. T. II. p. 924.
16. Mazzoni, G., Distacco della tuberosità della tibia per avulsione. Bulletino della Società Lomcisiana degli Ospedali di Roma. 25 Februar 1882.
17. Merkel-Henle, Grundriss der Anatomie des Menschen. 4. Aufl. 1890.
18. Mohr, H., Die unvollständigen Abrissbrüche der Tuberos. tibiae. Monatsschrift f. Unfallheilkunde u. Invalidenwesen. 1904. No. 8.
19. de Morgan, Fracture of the tubercle of the tibia etc. Med. Times and Gazette. London 1853. T. I. p. 268.

20. Müller, Eug., Die Rissfractur der Spina tibiae. Beiträge z. klin. Chirurgie. 1888. Bd. III. S. 257.
21. Osgood, R., Lesions of the tibia tubercle recurring during adolescence. Boston medical und surgical Journal. No. 5. 1903.
22. Pitha, V., Zerreissung des Kniescheibenbandes. Handbuch d. allgem. u. speciellen Chirurgie. IV. Extremitäten. S. 267.
23. Poirier, Traité d'anatomie humaine.
24. Poland, G., Traumatic Separation of the epiphyses. 1898.
25. Poulsen, K., Et Tilfalde of periostitis tibia (Fodboldläsion). Hospitalstidende 1896. S. 236.
26. Rambaud u. Renault, Origine et développement des os. 1864. T. I. p. 231.
27. Richet, A., Traité pratique d'Anatomie médico-chirurgicale. 1877. p. 1262. Du genou.
28. Rieffel, H., Traité de la tubérosité antérieure du tibia. Traité de Chirurgie clinique et opératoire, Le Dentu-Delbet 1896. T. II. p. 460.
29. Sandberg, P., Fractura tuberositatis tibiae. Medicinsk Revue, Bergen 1889. p. 197.
30. Sappey, Traité d'anatomie descriptive. T. I. p. 444.
31. Schlatter: Verletzungen des schnabelförmigen Fortsatzes der oberen Tibia-Epiphyse. Beitr. z. klin. Chirurgie. Bd. 38. Heft 3.
32. Sendler, P., Ein Fall von Abreissung der Tuberositas tibiae. Deutsche Zeitschr. f. Chirurgie. 1893. S. 546.
33. Sistach, Traitement des déchirures du ligament rotulien. Archives générales de Médecine. 1870. Juli. p. 11.
34. Stabell, E., Fractura tuberositatis (spina) tibiae. Tidsskrift for praktisk Medicin. Kristiania 1887. No. 7. p. 113.
35. Schuler, Die obere Tibiaepiphyse im Schatten der Röntgenstrahlen. Correspondenzblatt f. Schweiz. Aerzte. 1904. S. 189.
36. Testut, Traité d'anatomie humaine.
37. Toldt-Langer, Lehrbuch d. Anatomie. 4. Aufl. 1890.
38. Vogt, Paul, Ein Fall von Abreissung der Tuberositas tibiae etc. Berliner klin. Wochenschr. 1869. S. 225.
39. Volkmann, R., Jahresbericht über die Leistungen u. Fortschritte in der gesammten Medicin. 1869. Bd. II. S. 354.
40. Vulliet, H., La fracture de la tubérosité antérieure du tibia. Revue médicale de la Suisse Romande. 1903.
41. Ware, M., Fracture of the tibial tubercle. Annals of surgery. Novemb. 1904.
42. Weber, A propos de la découverte de la vraie nature etc. Revue méd. de la Suisse romande. No. 11. 1903.
43. Weinlechner, Ueber subcutane Muskelsehnen und Knochenrisse. Wiener med. Blätter. 1881. No. 51.
44. Wessel, C., Senetraktionernes Indwirkning paa Knoglevevet. Kjöbenhavn 1899.
45. Willems, C., Annales de la société belge de Chirurgie. 1897. p. 222.

46. Will, O., On fracture of the tubercle of the tibia. British med. Journal. 1887. Vol. I. p. 152.
47. Wilms u. Sick, Fortschritte auf d. Gebiete d. Röntgenstrahlen. 1902. Ergänzungsbd. IV.
48. Wollenberg, G. A., Abrissfractur der Tuberositas tibiae. Deutsche med. Wochenschr. 1904. S. 1566.
49. Quain, Elements of Anatomy. Osteology. 1890. p. 138.

Erklärung der Abbildungen auf Tafel I und II.

Figg. 1—6 zeigen die Entwickelung der normalen Tuberositas tibiae.

Fig. 1. 13jähriger Knabe, kleiner Knochenkern.

Fig. 2. 13jähriger Knabe, die Tuberositas ist deutlich vom Epiphysenprocessus gesondert.

Fig. 3. Derselbe, 2 Monate später, die Verschmelzung hat begonnen.

Fig. 5. 13jähriger Knabe, die Verschmelzung hat sich vollzogen, der „Rüssel" hat sich gebildet.

Figg. 4 u. 6 zeigen verschiedene Formen der Tuberositas.

Fig. 7a. Unvollständige Fractur mit Abreissung der unteren Spitze.

Fig. 7b. Dieselbe Fractur ca. 1 $^1/_2$ Jahre später.

Figg. 8—12. Verschiedene Formen partieller Abreissungen.

Figg. 13a u. 13b stellen die Folgen einer unvollständigen Fractur mit einem Zwischenraum von ca. 4 Jahren dar.

Figg. 14a—c. Unvollständige Fractur, die Tuberositas 1 und 2 Jahre später.

IV.

Die Verrenkungsbrüche des Naviculare pedis und deren Folgezustände.[1]

Von

Dr. Carl Deutschländer (Hamburg).

Mit 6 Textfiguren u. 2 Skizzen.

Im Gegensatz zu den in den letzten Jahren häufiger beschriebenen Fracturen des Schiffbeins der Handwurzel findet man über die Brüche des gleichnamigen Knochens der Fusswurzel in der Literatur verhältnissmässig nur spärliche Angaben, und selbst die neuesten Handbücher und Fracturwerke bezeichnen die Fractur des Naviculare tarsi als eine Seltenheit. Bisher sind allerdings nur wenige hierauf bezügliche Beobachtungen veröffentlicht worden, so von Kohlhardt[2]) aus der Bramann'schen Klinik, von Bergmann[3]) aus dem Essener Krankenhause, von Haglund[4]) und von Serafini[5]); immerhin aber scheint es sich hier um eine Fractur zu handeln, die weit häufiger vorkommt, als die spärlichen Literaturangaben schliessen lassen.

So habe ich, nachdem ich in der letzten Zeit gelegentlich einiger dunkler Fälle den Verletzungen der Fusswurzel eine grössere Aufmerksamkeit zugewandt hatte, allein im Zeitraum eines Jahres

[1]) Vorgetragen am 3. Sitzungstage des XXXVI. Congresses der Deutschen Gesellschaft für Chirurgie, 5. April 1907.

[2]) Kohlhardt, Seltene Verletzungen der Fusswurzel. Inaug.-Dissertat. Halle 1898.

[3]) Bergmann, Kahnbeinbrüche der Fusswurzel. Deutsche Zeitschrift für Chirurgie. Bd. 80. S. 199.

[4]) Haglund, Ueber Fractur des Tuberculum ossis navicularis in den Wachsthumsjahren. Zeitschr. f. orthop. Chir. Bd. 16. 3. u. 4. Heft. S. 347.

[5]) Serafini, Frattura di caus. indiret. delle oss. navicul. del tars. Arch. di ortop. 1906. No. 3.

fünf Fälle zu verzeichnen, bei denen die Diagnose der Fractur des Naviculare tarsi durch das Röntgenbild sicher gestellt worden ist.

Das veranlassende Trauma charakterisirt sich als recht variabel. In drei dieser Fälle war die Ursache recht geringfügig. Es handelte sich dabei um leichte Distorsionen bei jungen Mädchen, und zwar in dem einen Fall um ein Umknicken des Fusses auf ebener Erde, im zweiten um ein Umknicken beim Tanzen und im dritten um ein Ausgleiten des Fusses über 2 Treppenstufen. In den beiden übrigen

Fig. 1.

Röntgenaufnahme einer frischen Distorsion. Der Gelenkspalt zwischen Talus und Naviculare dorsalwärts klaffend (*a*); plantarwärts stemmt sich der Talus fest gegen das Naviculare. Das Naviculare ist hier nicht fracturirt.

Fällen fanden schwere Gewalteinwirkungen statt: in dem einen Falle stürzte ein 40jähriger Kutscher vom Bock eines Möbelwagens auf die Fussspitze, in dem anderen fiel einem Schlosser ein schweres Eisenstück auf den Fussrücken.

Klinisch trugen diese Verletzungen durchweg den Charakter

einer Distorsion und directe Zeichen einer Fractur liessen sich nicht nachweisen.

Die genaue Diagnose der Verletzung ist nur durch das Röntgenbild möglich. Aber auch hierbei entstehen oft Schwierigkeiten. Da,

Fig. 2.

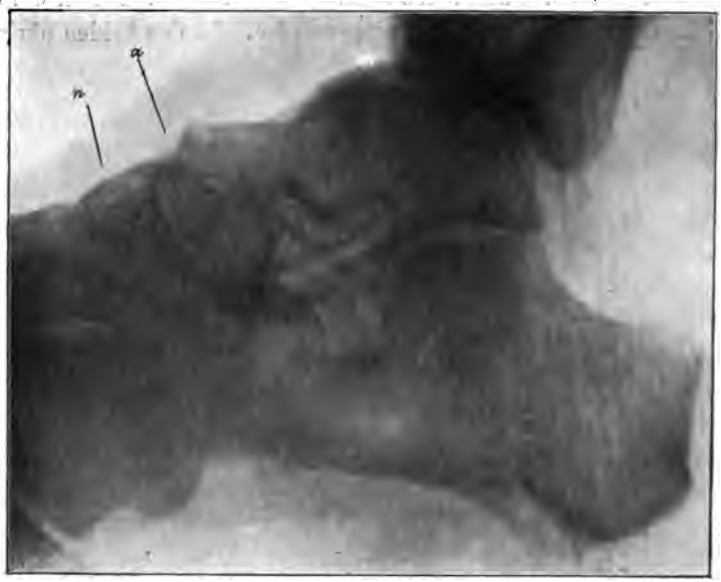



Frischer Verrenkungsbruch des Naviculare nach Distorsion. Treppenförmiger Uebergang der Taluslinie in die Navicularlinie (*a*). Naviculare (*n*) plantarwärts lang ausgezogen, die naviculäre Gelenkfläche breit sichtbar. cf. die zugehörige Skizze.

wie eben erwähnt, das Trauma vielfach recht geringfügig ist, so ist es verständlich, dass man zunächst keine Veranlassung nimmt, von einer Verletzung, die sich klinisch nur als Distorsion erweist,

eine Röntgenaufnahme zu machen. Aus diesem Grunde ist man auch nur selten in der Lage, die frische Fractur im Röntgenbilde festzustellen. So findet sich auch unter den von mir aufgenommenen Bildern kein einziger frischer Fall, und nur in einem Falle sind die Knochenveränderungen noch so ausgeprägt, dass man ohne weiteres die Bruchfragmente erkennt (Fig. 2).

Meistens handelt es sich bei der Röntgenuntersuchung um den Nachweis einer veralteten Fractur, und dieser Umstand hat die Erkenntniss der Verletzung erheblich erschwert. Wenn man diesen Nachweis führen will, muss man sich zunächst die Form des normalen Naviculare tarsi im Röntgenbilde noch einmal vergegenwärtigen.

Wie man aus den Figuren 1, 3b u. 4b ersieht, stellt das normale Naviculare bei einer Aufnahme von der Innenseite ein ziemlich regelmässiges vierseitiges Gebilde dar, welches zwei parallel laufende, leicht sphärisch gekrümmte Längsconturen besitzt. Die für den Taluskopf bestimmte Gelenkfläche erscheint schmal und sichelförmig; im Bereiche der unteren Partie des Körpers findet sich eine querverlaufende stärker conturirte Linie, welche die Begrenzung der Tuberositas ossis navicularis darstellt, des Ansatzpunktes für die Sehne des Tibialis posticus.

Von diesem normalen Verhalten weicht das fracturirte Naviculare ganz erheblich ab, was namentlich bei Controllaufnahmen des Schiffbeins des gesunden Fusses deutlich erkennbar wird. Der Knochen verliert, wie man das aus den Abbildungen ersieht, die von fracturirten Schiffbeinknochen herstammen, seine regelmässige vierseitige Gestalt, er ist in seiner unteren Partie lang ausgezogen und häufig gezackt und nimmt bisweilen die Gestalt eines ungleichseitigen sphärischen Dreiecks an. Mitunter ist er auch in seiner unteren Partie stark verdickt und verbreitert. Die sonst schmale sichelförmige Gelenkfläche für den Taluskopf präsentirt sich vielfach in einer recht beträchtlichen Ausdehnung und nimmt eine unregelmässige ovaläre Gestalt an; das Tuberculum ossis navicularis ist regelmässig stark verbreitert und markirt sich als grosser Knochenfortsatz.

Bemerkenswerther Weise finden sich diese Veränderungen immer in den unteren Partien der Röntgenbilder, während die dorsalen Partien keine erheblichen Formabweichungen zeigen. Dieses Verhalten weist deutlich auf die indirecte Entstehungsweise dieser

Brüche hin, wie es auch bereits verschiedentlich von früheren Autoren betont worden ist.

Das Zustandekommen der Fractur ist in der Weise zu erklären, dass durch eine forcirte Bewegung und Drehung im Chopart-

Fig. 3a.

Alte Naviculafractur mit gleichzeitigen Talusveränderungen (Fall auf die Fussspitze). Naviculare zackig in die Länge gezogen, die naviculare Gelenkfläche breit sichtbar. Der Taluskopf ist im Vergleich zum gesunden Talus (Fig. 3b) stark abgeplattet, am Collum tali deutliche Einschnürung.

schen Gelenk der dorsale Theil des Naviculare vom Taluskopf abgehebelt wird, so dass der Gelenkspalt oben klafft, während der

plantare Theil des Knochens fest gegen den Talus angepresst wird. Man erkennt dieses Verhalten besonders gut aus dem ersten Röntgenbilde der kleinen Sammlung, die ich Ihnen herumreichen werde, welches von einer frischen Distorsion herrührt, ohne dass es dabei zur Fractur kam (Fig. 1). Wirkt nun die Schwere der Körperlast in der Richtung des Talushalses, wie es bei dem meist plantarflectirten Fuss immer der Fall ist, so kann es schon bei an sich

Fig 3b.

Vergleichsaufnahme des gesunden Fusses zu Fig. 3a. Normaler Talus, schön abgerundete Begrenzungen, Naviculare gleichfalls normal; schmale sichelförmige naviculare Gelenkfläche, *t* = Tuberositas ossis navicularis. (Patient hatte hier einen Plattfuss.)

geringfügigen Traumen zur Fractur des Schiffbeins kommen, zumal da der plantare Theil des Knochens die schwächste Stelle bildet.

Auch bei directer Gewalteinwirkung, wenn z. B. ein schwerer Gegenstand auf den Fussrücken fällt, wie in meinem letzten Falle, ist der Entstehungsmechanismus häufig noch ein indirecter. Denn der auffallende Gegenstand flacht zunächst die Spannung des Fuss-

gewölbes ab und lockert die Verbindung zwischen Talus und Naviculare, sodass sich beide Knochen gegen einander verschieben. Wirkt nun die Gewalt bei feststehendem bezw. fixirtem Hinterfuss noch weiter ein, so können Taluskopf und Naviculare mit solcher Gewalt gegen einander gepresst werden, dass ein Bruch erfolgt.

Die Fractur wird also in der Hauptsache durch die Körperschwere erzeugt und durch den Talushals bezw. Taluskopf ver-

Fig. 4a.

Arthritis deformans des Chopart'schen Gelenks nach Navicularfractur in Folge Distorsion bei einem 21jährigen Mädchen. Naviculare plantarwärts gezackt, dorsalwärts arthritische Wucherungen, die mit solchen des Talus correspondiren. Gestalt des Naviculare und auch des Talus unregelmässig.

mittelt, und so erklärt es sich, dass sich bisweilen auch an diesen Knochen noch Spuren der Gewalteinwirkung vorfinden, die sich in stärkeren Conturirungen der Knochenspongiosa und leichten Formveränderungen und Abknickungen des Talushalses manifestiren und auf früher erlittene Infractionen hinweisen. Besonders ist dies in Figur 3a und 4a ausgesprochen.

Wie schon der Entstehungsmechanismus erkennen lässt, handelt es sich bei diesen Verletzungen des Naviculare nicht bloss um

Fracturen, sondern gleichzeitig auch um Lageveränderungen und Verrenkungen. Wir haben es hier also mit einem Bruchtypus zu thun, den wir gerade bei den Verletzungen der Fusswurzel häufiger beobachten, nämlich mit sogenannten Verrenkungsbrüchen. Die Verrenkung vollzieht sich meist in medialer Richtung und plantarwärts, und klinisch macht sie sich durch ein stärkeres Vorspringen des Naviculare am Innenrande des Fusses bemerkbar.

In der Regel ist die Verrenkung nur unvollständig, und sie erreicht selten höhere Grade. Diesem Umstande ist es zuzuschreiben,

Fig. 4b.

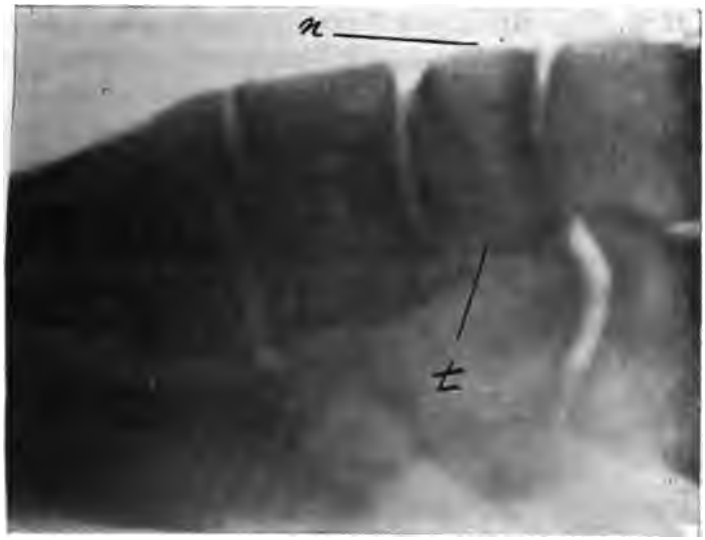

Vergleichsaufnahme des gesunden Fusses derselben Patientin. Naviculare (n) ganz regelmässig und klein im Gegensatz zu dem stark deformirten Knochen in Fig. 4a. t = Tuberositas ossis navicularis.

dass sie im Röntgenbilde nicht recht zum Ausdruck kommt. Immerhin aber ist sie verschiedentlich deutlich nachweisbar, nnd man sieht, wie sich der Uebergang vom Taluskopf zum Dorsum des Naviculare nicht in einer gleichmässig fortlaufenden Linie, sondern in einem treppenförmigen Absatz vollzieht; dazu kommt das besonders ausgeprägte Hervortreten der Tuberositas ossis navicularis und die breite Sichtbarkeit der navicularen Gelenkfläche, die nur durch eine Drehung des Knochens um den Taluskopf zu erklären

ist. Bei längerem Bestande der Verletzung wird allerdings die Subluxation des Schiffbeins verdeckt und verwischt, dadurch, dass hypertrophische Processe am Knochen die Niveaudifferenzen ausgleichen und zum Verschwinden bringen.

Das Vorkommen der Subluxation bei Brüchen des Naviculare ist freilich nicht immer constant; es fehlt so z. B. in den Beobachtungen von Bergmann und Haglund, auch in den von mir beobachteten Fällen ist es nicht regelmässig nachweisbar. Andererseits sind isolirte Subluxationen des Naviculare mehrfach in der Litteratur beschrieben worden, ohne dass jedoch dabei der Nachweis einer Fractur geliefert werden konnte, so von Bähr[1]), Durand[2]), Gaugele[3]), Cappillery und Ferron[4]). Indessen hat schon Bähr in der Zeit vor der Entdeckung der Röntgenstrahlen die Vermuthung ausgesprochen, dass häufig mit diesen Subluxationen wohl auch Fracturen verbunden seien, die aber damals, d. h. vor der Entwickelung der Röntgentechnik, nicht constatirbar waren.

Die Verrenkungsbrüche des Schiffbeines der Fusswurzel sind aber nicht bloss anatomische Merkwürdigkeiten, wie uns die Röntgentechnik deren schon verschiedene bescheert hat, sondern sie besitzen auch eine recht beträchtliche practische Bedeutung. Denn das Naviculare bildet den Schlussstein des Fussgewölbes, und es ist ein wesentlicher Bestandtheil des so ungemein wichtigen Chopart'schen Gelenkes. Es handelt sich, so geringfügig auch an sich die Verletzung ist, hierbei stets um Gelenkbrüche, und wie jeder Gelenkbruch zu schweren, oft irreparablen Veränderungen des betreffenden Gelenkes führen kann, so sehen wir auch, wie sich an diese Brüche häufig eine schwere deformirende Entzündung des Chopart'schen Gelenkes anschliesst.

Ueber die Arthritis deformans des Chopart'schen Gelenkes ist im Allgemeinen wenig bekannt, aber zweifellos kommt diese Erkrankung weit häufiger vor, als bisher angenommen wurde, und so manche Plattfussbeschwerden nach einem an sich geringfügigen

[1]) Bähr, Traumatische Luxationsformen der kleineren Fusswurzelknochen. Volkmann's Sammlung klin. Vorträge. Neue Folge. No. 136.

[2]) Durand, Subluxation du scaphoide du pied. Ref. im Centralblatt f. Chirurgie. 1901. S. 1071.

[3]) Gaugele, Ueber einen Fall von veralteter Sublux. des Os navic. am Fuss. Zeitschr. f. orthopäd. Chirurgie. Bd. 15. 2.—4. Heft.

[4]) Capillery u. Ferron, De l'énucléation incomplète du scaphoide. Revue de chir. 26. année. No. 7.

Trauma dürften vielleicht auf die deformirende Entzündung dieses Gelenkes zurückzuführen sein, die ihrerseits den Folgezustand eines veralteten Verrenkungsbruches des Naviculare darstellt.

Ueber den Charakter der arthritischen Veränderungen giebt das Röntgenbild Aufschluss. Während sich die Zeichen der Fractur vorzugsweise im unteren Bereich des Naviculare vorfinden, sehen wir die arthritischen Veränderungen vorwiegend im dorsalen Theile dieses Knochens. Bald sind es spitze, bald mehr stumpfe Knochenauflagerungen, die mit gleichartigen Wucherungen am Taluskopf correspondiren und sich mit diesen verhaken. Neben diesen hypertrophischen Processen gehen auch atrophische einher, und auf diese Weise wird die Gestalt des Naviculare so verändert, dass man kaum noch etwas von der normalen Form erkennt. Mitunter greift der Process auch noch auf den Talushals über, und so finden wir auch an diesem Knochen, wie z. B. Fig. 4a zeigt, recht erhebliche Abweichungen von der normalen Gestalt, die besonders deutlich erkennbar werden, wenn man den Talus des gesunden Fusses zum Vergleiche heranzieht.

Was die klinischen Erscheinungen anbetrifft, so klagen die Patienten in erster Linie über Schmerzen, die z. Th. auf dem Dorsum des Naviculare, z. Th. aber auch in der Fusssohle an der stark vorspringenden Tuberositas navicularis localisirt sind und sich auch häufig längs der Tibialis posticus-Sehne ausbreiten und bis in die Wadenmusculatur ausstrahlen. Der Fuss ist steif; die Beweglichkeit im Chopart'schen Gelenk ist eingeschränkt und sehr schmerzhaft. Die Patienten ermüden und erlahmen ausserordentlich rasch, sie fühlen sich unsicher und oft können sie schon nach einer Viertelstunde ihren Fuss der Schmerzen wegen nicht mehr zum Gehact gebrauchen.

Im Gegensatz zu diesen recht erheblichen subjectiven Erscheinungen sind die objectiven Befunde relativ gering. Der Fuss zeigt äusserlich keine groben Formabweichungen, und das Fussgewölbe ist meistens gut erhalten. Ausser dem ziemlich stark vorspringenden Naviculare findet sich nur noch eine ausgesprochene Atrophie der Wadenmusculatur, wie ja die Muskelatrophie überhaupt die stete Begleiterin der deformirenden Gelenkentzündung ist. Eine Erklärung für die schweren Functionsstörungen vermag nur die Röntgenuntersuchung zu geben.

Hinsichtlich der Therapie erweisen sich conservative Maassnahmen in der Regel ziemlich machtlos. Einreibungen, Massage, Bewegungsübungen, Heissluftbehandlung und andere physikalische Hilfsmittel vermögen wohl eine vorübergehende Linderung der Beschwerden zu erzielen, sind aber nicht von nachhaltiger Wirkung. Auch die Behandlung mit Plattfusseinlagen vermag den Zustand nur zu bessern, hat ihn aber, wenigstens in meinen bisherigen Fällen, nie vollkommen beseitigt; dieselbe Erfahrung machte übrigens auch Bähr. Aus diesem Grunde habe ich in zwei Fällen zu operativen Eingriffen meine Zuflucht genommen. In dem einen Fall wurde das stark in die Planta vorspringende Naviculare resecirt, in dem andern völlig exstirpirt und eine Adductionsankylose zwischen Talus und Cuneiforme I. geschaffen. Beide Eingriffe liegen schon längere Zeit zurück, die Exstirpation etwa ein Jahr, die Resection ca. 4 Monate; und die Ergebnisse sind recht zufriedenstellend. Beide Patienten sind vollkommen schmerzfrei und können wiederum weite Spaziergänge machen; allerdings trägt der Resectionsfall zur Zeit noch eine Sohle.

Bei der Häufigkeit von schweren Functionsstörungen des Fusses nach einem an sich geringfügigen Trauma, für die wir im Allgemeinen keine genügende Erklärung zu finden wissen, empfiehlt es sich vielleicht, bei der Untersuchung häufiger auf Verrenkungsbrüche des Naviculare und auf deren Folgezustand, die Arthritis deformans des Chopart'schen Gelenks, sein Augenmerk zu lenken, und möglicherweise stellen sich diese Vorkommnisse weit häufiger dar, als die spärlichen Literaturangaben bisher schliessen lassen.

V.

Die anatomische Begründung der operativen Behandlung der Leistenbrüche.

Von

Priv.-Doc. R. J. Wenglowski (Moskau).

(Mit 2 Textfiguren.)

In der Aetiologie der Bauchbrüche spielen die prädisponirenden Momente eine hervorragende Rolle. Unter diesen Momenten steht an erster Stelle die Schwäche der Bauchwand, das Fehlen der dem intraabdominellen Drucke entgegenwirkenden Kraft.

Die allerbedeutendste und activste Gegenwirkung erfolgt von Seiten des Muskelgewebes: dort, wo dasselbe gut entwickelt erscheint, kommt es fast nie zur Bruchbildung; dagegen, wo in Folge der allerverschiedensten Bedingungen das Muskelgewebe ganz fehlt oder nur in geringer Menge vorhanden ist, dort bilden Brüche eine ganz gewöhnliche Erscheinung.

Diese Regel bezieht sich ganz besonders auf die Leistengegend, wo die Bruchbildung voll und ganz von der schwächeren oder stärkeren Muskelentwickelung abhängt.

Eine ganze Reihe meiner Untersuchungen über die Structur der Leistengegend bei Bruchkranken und an Leichen erbrachten den Beweis für die Richtigkeit der oben erwähnten Theorie.

In der That, die Leistenbrüche vermögen sich nur in solchen Fällen zu bilden, wo die Leistengegend in grosser Ausdehnung ihres Muskellagers verlustig gegangen ist, andererseits erweist sich bei Leuten, welche keine Leistenbrüche haben, die Leistengegend völlig von Muskeln bedeckt.

Hieraus lässt sich der Schluss ziehen, dass es zwei Structur-

typen der Leistengegend giebt: ein normaler, nicht zur Bildung von Leistenbrüchen disponirender Typus und ein pathologischer, welcher ganz bedeutend zu Bruchbildung disponirt.

Auf Grund von Leichenuntersuchungen ist der erstere Typus in mehr als 85 pCt, der letztere in weniger als 15 pCt. anzutreffen, wobei in einem Drittel der Fälle letzter Form bereits Brüche angetroffen wurden. Ferner beweist die Untersuchung Bruchkranker während der Operation, dass fast in allen Fällen, allerdings mit Ausnahme einiger weniger angeborener Brüche, der 2. Structurtypus der Leistengegend angetroffen wurde.

Ich erlaube mir, eine kurze Beschreibung der erwähnten beiden Typen zu geben, wobei ich der Deutlichkeit halber weder Haut noch Fascie, Aponeurose des äusseren schrägen Muskels (M. obliq. ext.), noch Bauchfell nebst intraabdominaler Fascie (F. transversa) in das Bereich meiner Betrachtung zu ziehen gedenke, da diese Theile bindegewebigen Ursprungs und wenig widerstandsfähig sind, daher auch für die von mir beleuchtete Frage wenig Interesse bieten. Ich gedenke bloss die inneren Muskeln der Bauchwand (Mm. obliq. int. et transvers.) zu berühren.

In Folge fötaler Veränderungen vereinigt sich der untere Rand des inneren schrägen und queren Muskels zu einem Ganzen, welches sich sogar bei sorgfältigster Präparation nicht trennen lässt. Ich will daher der Kürze wegen den unteren Rand dieser Muskeln als ein Ganzes bezeichnen, indem ich ihn einfach unteren Rand der inneren Muskeln benenne.

Wenn wir eine schematische Zeichnung der Leistengegend herstellen, auf welcher das Leistenband (Lig. Poupartii [*ab*]), die Linea alba (*be*), der Rand des geraden Muskels (*db*) dargestellt sind, so ergeben sich beim ersten normalen Typus der Structur der Leistengegend derartige Verhältnisse, wie dieselben in Figur 1 dargestellt sind, nämlich der untere Rand der inneren Muskeln (Mm. obliq. int. et transv.) erweist sich als fast parallel mit dem Leistenbande und bildet einen nicht hohen, spaltförmig-ovalen Zwischenraum, durch den der Samenstrang hindurchgeht, welch' letzterer (mit Cremaster) jedoch der Deutlichkeit halber in unserer Zeichnung nicht vermerkt ist; charakteristisch für diesen Spaltraum erscheint der Umstand, dass der mittlere Abschnitt des unteren Randes der inneren Muskeln am Schamböcker (Tub. pubis) endet.

Eine derartige Anordnung prädisponirt deshalb nicht zu Bruchbildung, weil die Leistengegend fast ganz von Muskeln bedeckt erscheint, mit Ausnahme eines unbedeutenden Theiles, durch welchen der Samenstrang hindurchzieht. Bei Contraction der Bauchwandmuskeln verkleinert sich erwähnter Spaltraum, weil der sich zusammenziehende Rand der inneren Muskeln sich gerade richtet und sich dem Leistenband nähert.

Bei dem zweiten pathologischen Typus, wie aus Figur 1 (links) ersichtlich, biegt der untere Rand der inneren Muskeln ($c^1 i^1$) nicht nach unten um, wie beim ersterwähnten Typus, sondern zieht in

Fig. 1.

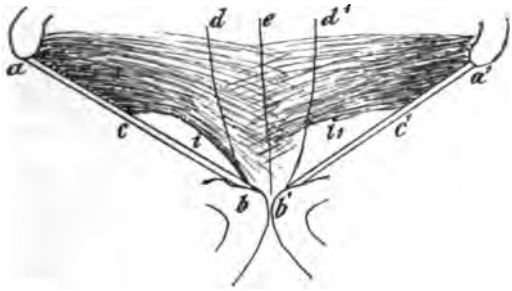

horizontaler Richtung zum Rande der geraden Muskeln (M. recti) hin. Auf diese Weise bildet dieser untere Muskelrand ($c^1 i^1$) ein von Muskeln unbedecktes, ziemlich bedeutendes Dreieck ($c^1 i^1 b^1$).

Bei einer solchen Anordnung bleibt dieser Theil der Bauchwand ungeschützt und ist nicht im Stande, einer Bruchbildung entgegenzuwirken, welch' letztere fast ausschliesslich in solchem Falle zur Beobachtung kommt.

Im ersteren Falle kann man die Form des Zwischenraumes als spaltförmig-oval bezeichnen, im zweiten Falle als dreieckig. Die Entstehung dieser Zwischenspalträume wäre in Besonderheiten des fötalen Lebens zu suchen.

Diejenigen, welche sich speciell für letztere Frage interessiren, verweise ich auf meine diesbezüglichen Arbeiten[1]).

Die Behandlung der Leistenbrüche hat demnach nicht nur

[1]) R. J. Wenglowski, Ueber Descensus testiculorum. „Chirurgia" 1903. (Russisch.) — Entwickelung und Bau der Leistengegend; die Beziehung der Entwickelung und des Baues dieser Region zur Aetiologie der Leistenbrüche. Moskau 1903. (Russisch).

in Beseitigung bereits vorhandener Brüche zu bestehen, ihre Aufgabe ist es auch, auf die Veranlagung zur Bruchbildung sein vollstes Augenmerk zu richten und prävenirend chirurgisch einzugreifen, mit anderen Worten: am zweckentsprechendsten erscheint die Umformung des in seiner Form pathologisch veränderten obenerwähnten Zwischenraumes in einen normalen Spalt.

Unter der Menge der vorgeschlagenen und angewendeten Radicaloperationen wären diejenigen hervorzuheben, welche die Leistengegend mit Muskelschichten zu bedecken bestrebt sind. Als Prototyp für dieselben wäre die Operation nach Bassini anzusehen. Jedoch jede dieser Methoden hat ihre schwachen Seiten, und nicht eine einzige von ihnen entspricht den beiden oben erwähnten Bedingungen.

Ich erlaube mir daher, folgende Operationsmethode in Vorschlag zu bringen:

Wenn es sich bei der Bruchoperation erweist, dass die Leistenöffnung eine spaltförmig-ovale Form hat, so mag man sich mit der Ausschälung des Bruchsackes oder mit dem Verschlusse seines Lumens begnügen, was allein schon zur völligen Heilung führt. Um ganz sicher zu sein, kann man den unteren Rand der inneren Muskeln mit 2—3 Nähten an das Leistenband nähen.

Ganz anders liegt die Sache bei pathologischer Form der Leistenöffnung, bei einer dreieckigen Gestaltung derselben. Die Ausschälung des Sackes verhindert hier nicht ein Recidiviren des Bruches, da die hauptsächlichsten prädisponirenden Bedingungen unverändert bleiben. Es erscheint daher durchaus nothwendig, den dreieckigen Leistenspalt in einen spaltförmig-ovalen umzuwandeln. Gewöhnlich bestrebt man sich, das durch Zusammennähen des Leistenbandrandes mit dem unteren Rande der inneren Leistenmuskeln (Mm. obliq. int. et transv.) zu erreichen.

Ein derartiges Verfahren jedoch erweist sich als nicht absolut sicher, wenngleich es dem Chirurgen während der Operation einen guten Verschluss der Leistenöffnung giebt. Der zwischen 2 unnachgiebigen Punkten (*cf*, Figur 2) befestigte, bogenförmig ausgebuchtete Rand der inneren Muskeln löst sich in Folge von Muskelcontractionen vom Leistenbande *a b* (siehe Pfeil *p*, Figur 2) und nimmt wieder seine frühere, vor der Operation bestehende Lage ein und lässt auf diese Weise die Leistengegend ungeschützt.

Um derartiges zu vermeiden, rathe ich, einen der unbeweglichen Punkte f^1 auf Punkt x (Figur 2) zu verlegen, mit anderen Worten: man kerbe den mittleren Rand des inneren schrägen und queren Muskels in der Linie gf (Figur 2) ein, dislocire ihre Anheftung weiter nach unten und entfalte sie leicht fächerförmig, damit auf diese Weise der ganze Leistenzwischenraum bedeckt werde (Figur 2, links). In dieser Lage ist der Muskel mit Nähten zu befestigen.

In der Folge verwächst der mittlere Rand der inneren Muskeln in dieser seiner neuen Lage (x, Figur 2) mit den darunterliegenden

Fig. 2.

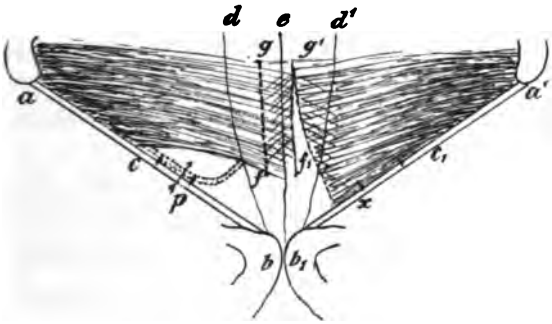

Geweben und giebt der Leistengegend eine feste Stütze. Unter diesen Verhältnissen vermag der Muskel schon nicht mehr nach oben zurückzuweichen.

Das soeben Gesagte möchte ich als den Hauptakt der Radicaloperation bei Leistenbrüchen bezeichnen. Im übrigen wäre danach zu streben, in der Leistengegend eine pathologische Lagerung der Organe zu vermeiden, vielmehr muss man darauf bedacht sein, normale Verhältnisse herzustellen. Ferner darf die Operation nicht zu starken Verletzungen führen, da sonst eine Störung in der Function derjenigen, mehr oder weniger zarten Organe, welche sich in der betreffenden Gegend befinden, statthaben kann.

Die Operation nach der Methode von Bassini u. a. entspricht nicht den an eine Radicaloperation gestellten Forderungen, da alle diese Eingriffe den Samenleiter einer anormalen Verlagerung unterziehen, welche durchaus nicht gleichgültig für sein ferneres functionelles Verhalten sein kann.

Alle Methoden, bei welchen der Bruchsack ausgelöst wird, führen oft zu tiefgreifenden Veränderungen im Samenleiter.

Ich und wohl auch so mancher College vermochten mehr wie ein Mal festzustellen, dass nach socher Radicaloperation Atrophie des entsprechenden Hodens eintrat oder aber (bei wiederholter Operation), dass anstatt eines Samenleiters ein mit vereinzelten Verdickungen besetztes Narbenband angetroffen wurde. Wenn wir die Fernresultate unserer Bruchoperationen verfolgen und genauer studiren wollten, so würden wir wohl recht häufig unerfreuliche Erfahrungen machen; diese letzteren aber erklären sich fast ausschliesslich aus dem bedeutenden Trauma bei Auslösung des Bruchsackes und aus der Einklemmung des Samenleiters zwischen den Bauchmuskeln (Methode Bassini). Zudem beeinflusst die Entfernung des Sackes und die mit einem derartigen Eingriff unausbleiblich vergesellschaftete Quetschung und Zerreissung der Gewebe oft in ungünstiger Weise sowohl den Heilungsverlauf als auch den Effect der Operation.

Um derartige Complicationen auszumerzen, habe ich vor 5 Jahren eine Methode ersonnen, über welche ich im Jahre 1902 in der Gesellschaft der Aerzte der chirurgischen Hospital-Klinik und im Jahre 1904 in der chirurgischen Gesellschaft in Moskau Vortrag hielt.

Nach dieser Methode wäre die Radicaloperation in folgender Weise vorzunehmen:

1. 10—15 cm langer Schnitt in der Leistengegend.

2. In der Richtung der Muskelbündel wird die Aponeurose gespalten und mit dem Scalpellstiel in Form zweier Lappen nach oben und unten hin abgelöst, wodurch der Verlauf und die Lage der inneren Leistenmuskeln und des Cremaster gut zur Beobachtung gelangt.

3. Es wird die Grenze zwischen dem Cremaster und dem unteren Rande der inneren Leistenmuskeln aufgesucht. Diese Grenze ist stets mehr oder weniger deutlich ausgeprägt als ein bindegewebig durchsetztes Fettstreifchen. Mit Hülfe von Pincetten schiebt man diese Partie auseinander und (bei Hernia obliqua) stösst dann sofort auf den Bruchsack; hier liegt derselbe stets auf dem Samenleiter. Nachdem man den Sack mit einer Arterienpincette gefasst, macht man ringsum nur diesen Theil des Sackes, d. h. nur den Bruchsackhals, frei; während man denselben vom Samenleiter ablöst, führt

man einen Finger unter ihn und legt an seinen centralen Theil vermittelst langen Fadens eine Tabaksbeutelnaht (am besten ohne den Sack zu eröffnen). — Hierauf durchtrennt man den Sack in querer Richtung und führt die Nähte nach aussen durch, zu welchem Ende man mit einem Finger der linken Hand zwischen die inneren Leistenmuskeln und das Bauchfell eingeht; auf dem derart eingeführten Finger bringt man die beiden Enden des Fadens nach aussen, — hierbei durchsteche man die Bauchwand von innen nach aussen in einiger Entfernung vom Hautschnitt.

Beim Anziehen der Fadenenden biegt sich der Bruchsackhals nach oben um und lagert sich zwischen Fascia transversa und M. transversus. — Der Faden wird auf der Haut auf einem Marlyröllchen geknüpft. Die Naht kann am 4.—5. Tage entfernt werden. — Der unten mit der Arterienpincette erfasste Theil des Bruchsackes soll nicht herausgelöst werden; bei grossen und alten Bruchsäcken oder bei engem Bruchsackhalse ist es rathsamer, die ersteren der Länge nach in mässiger Ausdehnung anzuschneiden, um auf diese Weise dieselben mehr zum Klaffen zu bringen.

4. Wenn der Leistenzwischenraum spaltförmig ist, so näht man über dem Samenstrang den unteren Rand der inneren Muskeln mit 2—3 schlingenförmigen Nähten an das Leistenband. — Sollte der Leistenzwischenraum jedoch dreieckige Form zeigen, so schneide man, wie oben beschrieben (Fig. 2 *fg*), den mittleren Rand der inneren Muskeln (Mm. obliq. int. et transv.) ein und erst dann nähe man diese Muskeln an das Leistenband — ebenfalls oberhalb des Samenleiters (Fig. 2 $c^1 x$). — Der mittlere durchschnittene Rand kann in seiner neuen Lage durch Nähte befestigt werden. Die Nähte entfernt man am 7.—8. Tage.

5. Vermittelst 2—3 schlingenförmiger Nähte vereinigt man die Bänder der Aponeurose des M. obliq. abdom. ext.; hierauf Hautnaht. Nähte am 4.—5. Tage entfernt.

Wie aus dem Gesagten ersichtlich, löse ich den Bruchsack überhaupt nicht aus, da der Act der Auslösung, oder oftmals — des Herausreissens — für den Samenleiter von verderblichen Folgen zu sein pflegt und zudem noch die Reconvalescenz verzögert. — Der, wenn auch noch so grosse, zurückgebliebene Sack verödet vollständig, ähnlich, wie das bei dem embryonalen Processus vaginalis der Fall zu sein pflegt.

Den Samenleiter löse ich nicht aus, sondern belasse ihn an seiner Stelle, wie Bassini u. A., rathen. Indem wir eine normale Leistengegend schaffen, müssen wir auch dem Samenleiter eine normale anatomische Lage geben, da eine solche jedenfalls bei dem Bestreben, die Leistengegend zu verstärken, als ein günstiges Moment zu betrachten ist.

Nicht die Lage des Samenleiters, sondern die Muskelbefestigung wirkt der Bruchbildung entgegen; daher muss denn auch unsere ganze Aufmerksamkeit auf die musculäre Befestigung der Leistengrube gerichtet sein, durch welche der Bruch seinen Weg nimmt.

In einem Zeitraum von 5 Jahren sind von mir und anderen Collegen circa 100, nach meiner Methode operirte, Fälle controllirt worden, wobei sich herausstellte, dass bisher noch bei keinem einzigen von ihnen ein Recidiv zur Beobachtung gelangte.

Die Leichtigkeit, Schnelligkeit bei dieser Methode der Operation und das Fehlen von Gewebsquetschung beeinflussen die Nachoperationsperiode auf das allergünstigste und geben tadellose Resultate.

VI.

Die Schrumpfblase und ihre Behandlung (Darmplastik).[1]

Von

Prof. W. Kausch,

Director der chirurgischen Abtheilung des Schöneberger Krankenhauses.

(Mit 3 Textfiguren.)

Die abnorm kleine Blase kann durch sehr verschiedene Ursachen entstehen. Ausserordentlich selten ist der Zustand angeboren. Es ist ja selbst, wenn auch sehr selten, das vollständige Fehlen der Blase beobachtet worden [nach Reichel[2])], indem die Ureteren entweder in die Urethra, in das Rectum oder nach aussen münden. In ersterem Falle könnte man von dem denkbar schwersten Grade kleiner Blase sprechen.

Weit häufiger ist die kleine Blase aber erworben. Selten ist der tonische Krampf der Blasenmusculatur, der nur bei Neurosen, Hysterie und Neurasthenie beobachtet wird; namentlich von französischer Seite sind solche Fälle beschrieben. Ob es sich dabei um eine primäre Ueberempfindlichkeit der Schleimhaut handelt oder um eine solche der Musculatur, lässt sich im einzelnen Falle schwer sagen. Ich halte Ersteres für das wahrscheinlichere. Jedenfalls geräth die Blase, sobald sie sich mit einigen Cubikcentimetern Flüssigkeit füllt, in einen lebhaften Contractionszustand und wird entleert. Es lässt sich auch leicht erklären, dass, wenn dieser Zustand lange Zeit besteht, jahrelang, die Blasenwand sich schliess-

[1]) Verkürzt vorgetragen am 4. Sitzungstage des XXXVI. Congresses der Deutschen Gesellschaft für Chirurgie, 6. April 1907.

[2]) S. 803.

lich dem stets nur geringen Inhalt anpasst. Die Beschwerden solcher Patienten bestehen in sehr häufigem, hochgradigem Harndrang und starker Verminderung der Capacität, der Drang ist meist mit lebhaftem Schmerz verbunden (Fälle Guiard, Janet). Guyon bezeichnet den Zustand als functionelle Intoleranz der Blase.

Selten führen auch ausserhalb der Blase sich abspielende entzündliche Processe, Peri- und Paracystitis, zur Verkleinerung des Organes. Am ehesten wird dies bei entzündlichen Processen des Beckenbindegewebes der Frau beobachtet. In der Mehrzahl der Fälle handelt es sich dabei um eine Verzerrung der Blase, wodurch deren Fassungsvermögen verkleinert wird, nicht um eine wirkliche Verkleinerung der Wand, die indess auch vorkommen kann.

Dass die Blase von aussen her comprimirende oder in ihr befindliche Tumoren, ferner grosse Blasensteine ihre Capacität verkleinern können, ist selbstverständlich. Namentlich beobachtet man dies bei Blasensteinen der Kinder; meist kommt dann allerdings die Cystitis als mitwirkendes Moment hinzu. Ich habe einige solche Fälle auf der Breslauer Klinik gesehen, die aus östlichen Ländern, in denen die Blasensteine soviel häufiger sind, stammten.

Die weitaus häufigste Ursache der abnorm kleinen Blase ist die Cystitis. Wir müssen hier zwei verschiedene Wege unterscheiden, auf denen die Verkleinerung erfolgen kann. Der eine ist die concentrische Hypertrophie der Musculatur, verbunden mit starker Trabekelbildung. Die Blase behält dabei, von aussen betrachtet, ihre normale Grösse oder ist wenig verkleinert. Ihre Wand ist aber derart verdickt, dass ein abnorm kleiner Hohlraum resultirt. Solche Fälle sind namentlich von französischen Autoren beobachtet worden. Hartmann sah einen Fall, in dem die Wand 4 cm stark war, der Umfang des Hohlraumes 3 cm[1]). Guyon bildet ein besonders schönes derartiges Präparat ab. Es scheint, dass namentlich die als besondere Abart der Cystitis von den Franzosen beschriebene „cystite douloureuse“ zu solcher concentrischen Hypertrophie führt.

Weit häufiger entsteht die kleine Blase aber durch regelrechte Schrumpfung der Wand in Folge einer interstitiellen Cystitis, die von der Schleimhaut auf die Musculatur übergeht. In diesen Fällen

---

[1]) Des cystites douloureuses, obs. IV.

erscheint die innere Wand der Blase, im Gegensatz zu der eben beschriebenen Form, glatt, die Wand ist in toto nicht oder wenig verdickt, entspricht meist etwa der normalen Stärke. Die Musculatur ist vollständig oder annähernd vollständig zu Grunde gegangen und in starres Bindegewebe verwandelt, dem entsprechend ist die Elasticität der Wand vermindert.

Es kann, wie es scheint, jede Form der Cystitis zur Schrumpfblase führen, die gewöhnliche, die auf Steinleiden beruhende, die tuberculöse und die gonorrhoische, die auf Prostatahypertrophie, Stricturen und Fisteln zurückzuführende. Unter Guyon's gesammelten 21 Präparaten von Schrumpfblase lag zehnmal Tuberculose vor. Jedenfalls ist die Schrumpfblase die bei weitem häufigste Ursache der abnormen Kleinheit des Organs.

Die Symptome der Schrumpfblase gehen ihrem Grade parallel. In den hochgradigsten Fällen, die beobachtet wurden, betrug die Capacität der Blase 10 ccm. Aber auch bei etwas höherem Fassungsvermögen, bis zu 20 und 30 ccm, pflegt der Urin andauernd abzuträufeln. Beträgt die Capacität 50 ccm und darüber, dann besteht meist keine Incontinenz, die Entleerung erfolgt in der Regel stossweise, häufig allerdings mit Nachträufeln verbunden. Schmerzen sind bald vorhanden, bald nicht, es richtet sich das danach, ob der primäre Entzündungsprocess bereits abgelaufen ist oder ob neue, secundäre, bestehen. Es scheint bei einer solchen Schrumpfblase andauernd eine Neigung zum Aufflackern des Entzündungsprocesses vorzuliegen. Ob die Kleinheit der Blase an sich eine Neigung zu entzündlichen Processen setzt, möchte ich dahingestellt sein lassen. Es scheint das der Fall zu sein, wenn man die mitgetheilten Beobachtungen betrachtet, ist doch aber eigentlich kaum zu erklären.

Die Diagnose der kleinen Blase lässt sich in der Regel leicht stellen. Die angeführten charakteristischen Beschwerden, die Feststellung der geringen Capacität der Blase bei Füllung mit dem Katheter genügen, wenn durch die Sondirung und das Röntgenverfahren kein grösserer Stein nachgewiesen werden kann. Natürlich wird man stets die Cystoskopie versuchen und bei einer Capacität von 50—80 ccm gelingt sie auch meist (Kümmell).

Die grössten diagnostischen Schwierigkeiten können zunächst Fälle von Strictur bereiten, dann Fälle, in denen, wie in dem von

mir beobachteten Falle, die Kleinheit der Blase die Cystoskopie unmöglich macht und in denen es sich darum handelt, ob man eine kleine Blase vor sich hat oder ein Divertikel resp. eine Ausweitung der Urethra direct vor der Blase. Eine concentrische Hypertrophie erkennt man an der Rauhigkeit der Wand, die man mit dem eingeführten Katheter oder Metallbougie fühlen kann. Die klinische Differentialdiagnose einer mit Schrumpfung ausgeheilten Tuberculose, einer entzündlichen Schrumpfblase und eines angeborenen Zustandes kann auf unüberwindliche Schwierigkeiten stossen.

Auf jeden Fall ist das Leiden für den Befallenen ein ausserordentlich unangenehmes und macht ihn in der menschlichen Gesellschaft geradezu unmöglich; auch ist der Patient in den schweren Fällen kaum im Stande einen Beruf zu ergreifen. Schliesslich scheinen alle Fälle an den Folgen der Cystitis, der ascendirenden Pyelonephritis zu Grunde zu gehen.

Zur Behandlung der Schrumpfblase und überhaupt der kleinen Blase als solcher ist bisher eigentlich nur ein Verfahren, die Dilatation, empfohlen und geübt worden; es ist ja auch das nächstliegendste. Im Uebrigen wird man natürlich stets dem verursachenden Processe Rechnung tragen und ihn zunächst zur Ausheilung zu bringen suchen. Die Dilatation der Blase wird bei eingeführtem Katheter mittels der Spritze oder des Wasserdruckes ausgeführt; Stone empfiehlt zuvor Morphium zu geben und Wasser von 40—45° zu nehmen. Manche widerrathen aber die eigentliche Schrumpfblase zu dehnen (Guyon, Janet) und wollen das Verfahren für die contrahirte Blase reserviren oder für die mit hypertrophischer Musculatur. Guiard räth sogar auch die gesunde Blase nicht zu dehnen. Doch sind immerhin einzelne recht günstige Resultate bei der Schrumpfblase durch Dilatation erzielt worden.

So gelang es Alfred Rothschild bei einem 27jährigen Mädchen eine Blase, in die sich anfangs nur 10 ccm einspritzen liessen, innerhalb 14 Tagen bis auf 50 ccm zu erweitern, innerhalb 4 Monate bis auf 80—90 ccm. Die Patientin war so schliesslich in der Lage den Urin $1^1/_2$—2 Stunden zu halten, doch war tägliche Dehnung nöthig, um das Quantum auf 60 ccm zu halten. Einmal musste wegen eines Temperaturanstiegs auf 38° die Dehnung für kurze Zeit ausgesetzt werden.

Ultzmann glückte es in einzelnen Fällen bei jugendlichen Individuen die geschrumpfte Blase durch Dehnung zu vergrössern; auch Zuckerkandl empfiehlt die Dilatation.

Die wenigsten Fälle scheinen sich aber durch Dehnung wesentlich bessern zu lassen, viele bleiben ungebessert, ja die Dehnung kann auch schaden.

Ráskai theilt einen Fall mit, in dem die Blase 20—30 cbcm fasste; es bestand dabei ein Residualharn von 10—15 ccm. Die Dehnung war nicht nur völlig erfolglos, sondern es erfolgten erneute Entzündungserscheinungen, wodurch die Blase sich noch weiter verkleinerte.

Auf jeden Fall muss die Dehnung ausgesetzt werden, sobald sich Fieber, Cystitis und aufsteigende entzündliche Processe zeigen. Sie ist von vornherein verboten, wenn solche Erscheinungen bereits bestehen. Ob in den erlaubten Fällen die vorsichtige Dehnung schaden kann, möchte ich nicht ohne weiteres behaupten. Manche warnen wegen der Perforationsgefahr vor ihr, doch kann ich keinen Fall in der Literatur finden, in dem es zur Perforation gekommen ist. Ich würde jedenfalls in einem jeden Falle abnorm kleiner Blase, in dem keine entzündlichen Erscheinungen bestehen, zunächst die Dehnung versuchen. Eine kleine vorher injicirte Morphiumdosis dürfte wohl erlaubt sein, gefährlicher erscheint mir die locale Anästhesirung der Blase, durchaus verboten die Narkose.

Preindlsberger hat in einem Falle wegen einer hochgradigen Schrumpfblase[1]) mit continuirlichem Harnträufeln die Sectio alta ausgeführt und eine Dauerfistel angelegt. Der 16jährige Patient hatte sich bei der $^1/_2$ Jahr nach der Operation stattgefundenen Untersuchung sehr erholt und war vollständig schmerzfrei, der vorher getrübte cystitische Urin strohgelb und kaum getrübt. Auch Zuckerkandl empfiehlt für schwere durch die Dehnung nicht zu bessernde Fälle die Anlage einer Dauerfistel und das Tragen eines Urinals. Man muss aber doch sagen, dass ein solcher Zustand enorm weit von einer idealen Heilung entfernt bleibt.

Andere Behandlungsmethoden habe ich nicht auffinden können.

---

[1]) Warum Preindlsberger in seinem Falle eine wahrscheinlich durch Lithiasis bedingte Pericystitis annimmt, vermag ich nicht einzusehen; auch die Lithiasis steht durchaus in der Luft.

Die Meisten sagen direct, dass es kein Heilmittel für den traurigen Zustand gäbe, und dass die Träger sich mit ihm abfinden müssten.

Ich beobachtete und operirte auf der Breslauer chirurgischen Klinik den folgenden Fall:

Karl W., 19jähriger Arbeiter aus Cisiec bei Sewiecz (Galizien).

Anamnese. Ueber seine Angehörigen und sein Vorleben macht Pat. nur unbestimmte Angaben. Er war jedenfalls gesund, als vor 3 Jahren sein Leiden begann. Er musste häufiger als früher Urin lassen; bis dahin urinirte er des Tags 2—3 Mal, des Nachts garnicht, ohne Schmerzen. Allmählich Zunahme der Beschwerden, seit 3 Monaten läuft der Harn beim Stehen andauernd tropfenweise ab; beim Liegen kann er ihn wenige Minuten halten. In der letzten Zeit sollen auch Blutstücke mit abgegangen sein, besonders wenn er gleichzeitig zu Stuhl ging. Sonst keine Beschwerden, regelmässiger Stuhl. Eine Ursache für das Leiden weiss Pat. nicht anzugeben; besonders leugnet er je einen Fremdkörper eingeführt zu haben und bestreitet auch einen Blasenstein gehabt zu haben; auch negirt er eine genitale Infection.

31. 10. 1904. Aufnahme in die kgl. chirurgische Klinik zu Breslau.

Status. Elend aussehender, abgemagerter Knabe; sein Aeusseres entspricht nicht dem Alter von 19, sondern etwa von 14, höchstens 15 Jahren. Blässe des Gesichtes und der Schleimhäute. Schwielige, leicht belegte Zunge. Temp. 37,5°, Puls 78, regelmässig. Lungen percut. o. B. auscult.: diffuse Rhonchi über der ganzen Lunge. Husten und spärlicher schleimiger Auswurf. Herz: o. B. Abdomen: o. B. ausser geringer Druckempfindlichkeit oberhalb der Symphyse. Blase percut. nicht gefüllt.

Das Praeputium penis ist rüsselartig verlängert und verdickt. Die Haut hier stark geröthet, stellenweise excoriirt; dieselben Excoriationen an der Rückseite des Gliedes, längs der Mittellinie. Der Harn läuft im Stehen beständig tropfenweise ab, etwas langsamer im Liegen. Der rechte Nebenhoden ist an seiner Cauda verhärtet. Urin: etwas trübe, hell, alkalisch, Spur Albumen. Mikroskop.: spärliche Leukocyten. Ein dünner Metallkatheter findet anscheinend, ehe er in die Blase gelangt, einen Widerstand. Es wird zunächst an einen Stein oder Fremdkörper gedacht; doch fühlt sich der Widerstand eigentlich nicht dementsprechend an, vielmehr wie eine gewöhnliche Strictur. Per rectum palpirt man einen kleinwallnussgrossen derben Tumor.

Röntgenaufnahme: dicht unterhalb des Blasenhalses sieht man auf 3 Röntgenbildern einen gewissen Schatten, der als Fremdkörper (Stein) gedeutet wird. Drei Mal 1,0 Urotropin.

1.11. Beim Bougiren stösst man dicht vor dem Blasenhals auf einen unüberwindlichen Widerstand. Für ein filiformes Bougie ist die Harnröhre scheinbar durchgängig. Da das angeschraubte metallene Bougie aber den Widerstand nicht überwindet, muss angenommen werden, dass das filiforme geknickt ist; es kommt auch ganz gewunden wieder heraus.

3. 11. Katheterversuche sind auch von demselben Misserfolge. Eine neue Röntgenaufnahme zeigt denselben Schatten unterhalb des Blaseneinganges.

Es wird als wahrscheinlichstes ein inkrustirter Fremdkörper angenommen und die Urethrotomia externa beschlossen.

9. 11. Operation (Geheimrath v. Mikulicz): Aethertropfnarkose. Steinschnittlage.

Einführung eines dünnen Metallbougies bis zur Stricturstelle. Incision in der Mittellinie des Dammes bis auf die Urethra, die quer durchtrennt wird. Die weitere Präparirung ergiebt, dass sich proximal von der Eröffnungsstelle der Urethra eine fast hühnereigrosse, überall mit Schleimhaut ausgekleidete Höhle befindet. An der Durchtrennungsstelle selbst sitzt eine Stenose. Die Höhle setzt sich durch einen für den Zeigefinger eben passirbaren elastischen Ring fort in eine taubeneigrosse, soviel zu sehen ist, ebenfalls mit Schleimhaut ausgekleidete Höhle. Weder der Colliculus seminalis noch die Ureteren sind zu Gesicht zu bekommen. Der Lage nach muss die untere Höhle als eine Ausbuchtung der Urethra, die obere als die stark verkleinerte Blase angesehen werden. Der dazwischen liegende Ring würde dann dem Sphincter entsprechen. Es wird ein Nélaton-Verweilkatheter durch die ganze Urethra bis in die hintere Höhle eingeführt. Der vordere Theil der Perinealwunde wird durch 3 Broncedrahtnähte verkleinert. Tamponade mit Isoformgaze. Tägliche Blasenspülung.

11. 11. Es läuft Urin durch die Wunde.

14. 11. Seit der Operation täglich zwei Mal Blasenspülung mit Borsäure, die sofort durch die Wunde läuft.

15. 11. Tamponwechsel, Katheterwechsel.

17. 11. Das Urethroskop wird von der Dammwunde aus $4^3/_4$ cm tief in die Höhle eingeführt; sie ist mit weisser Schleimhaut bekleidet, 3 cm lang und läuft durch ein sternförmig verschlossenes Ostium in eine 21 mm lange kleine Höhle aus, die mit rother, blutender, und stellenweise eitrig belegter Schleimhaut ausgekleidet ist. Die Passage des Ostium macht Schwierigkeiten. Bei der Untersuchung hat es etwas geblutet, deshalb wird nach Wiedereinlegung des Dauerkatheters mit Jodoformemulsion (10 pCt. Jodoform in Mucilago Gummi arab.) gespült.

19. 11. Heute wieder Untersuchung der Blase mit dem Urethroskop. Dabei gelingt es in der hinteren Höhle den linken Ureter Urin absondern zu sehen.

20. 11. Einspritzung von Jodoformglycerin in die Fistel und Harnröhre. Pat. klagt heute über Schmerzen in der Nierengegend.

23. 11. Katheterwechsel. Im Urin Spur Albumen.

24. 11. Einspritzung einer Suspension von Wismuth in Wasser zur Röntgenaufnahme. Diese zeigt deutlich 2 Schatten, die vollkommen den beiden Höhlen entsprechen; in der Mitte der grösseren Höhle ist die Stelle, an der der Katheter lag, als heller Streif zu erkennen; der Schatten der hinteren Blase ist weniger deutlich (s. Fig. 1).

25. 11. Es wurde heute die Einspritzung wiederholt; um die hintere Höhle deutlicher hervortreten zu lassen, wird eine grössere Menge eingespritzt. Das Röntgenbild ergiebt denselben Befund wie das gestrige, beide sind zwar etwas dunkler, doch ist die hintere noch immer undeutlich.

26. 11. Temperatur bisher zwischen 36 und 37, heute 37,4°, Puls 94.

29. 11. Heute wiederum Schmerzen in der rechten Nierengegend, heisse Einpackung. Im Urin Eiterkörper, Krystalle und Blasenepithel. React. alkalisch.

30. 11. Keine Schmerzen.

2. 12. Es wird heute mit einigen Schwierigkeiten ein dickerer Verweilkatheter, No. 20, eingelegt. Der Urin fliesst durch die Fistel.

4. 12. Röntgenaufnahme um festzustellen, ob beide Nieren vorhanden sind. Das Bild ergiebt keinen Aufschluss. Der Urin läuft jetzt hauptsächlich durch den Katheter ab. Täglich zwei Mal Blasenspülung, Befinden gut.

12. 12. Es wird ein etwas dickerer Katheter eingeführt; die Wunde am Damme mit Arg. nitr. geätzt.

Fig. 1.

16. 12. Die Wunde ist noch immer für die Sonde durchgängig. Ätzung mit Arg. nitric.

17. 12. Pat. hat heute zum ersten Male höhere Temperatur, 38,4°. Er klagt über Schmerzen in der rechten Nierengegend und Kopfschmerzen. Heisse Einpackungen, Aspirin.

18. 12. Temp. 39,8°. Katheterwechsel.

19. 12. Der Zustand ist unverändert. Temperatur mittags 39,0°, 5 Uhr nachmittags 37,8°, abends 8 Uhr 40,8°. Urin alkalisch, zahlreiche Bacterien und Krystalle.

20. 12. Temp. 40°.

22. 12. Die Schmerzen sind geringer. Urinbefund: Reaction stark alkalisch, Krystalle, Bacterien, Spur Albumen. Dieselbe Behandlung fortgesetzt.

25. 12. Die Schmerzen in der Nierengegend bestehen nicht mehr, doch fiebert Pat. noch.

28. 12. Pat. ist fieberfrei. Harn alkalisch. Befinden gut, keine Schmerzen mehr in der Nierengegend. Heisse Einpackungen noch fortgesetzt bis 3. 1. 1905.

14. 1. Temperatur, Puls andauernd normal. Die Dammfistel ist noch nicht geschlossen. Untersuchung mit dem Urethroskop ergiebt kein klares Bild. Es scheint jetzt, als ob die Ureteren in die vordere Höhle mündeten.

16. 1. Heute Nacht Temperaturerhöhung auf 39,5°, Schmerzen in der rechten Nierengegend. Heute früh Schmerzen gebessert, Temperatur normal. Harn: Albumen $^1/_2$ p. M., mikroskop.: Leukocyten, Bacterien, Reaction alkalisch. Heisses Bad und Einpackung.

17. 1. Temp. 37,8°.

18. 1. Temp. normal.

22. 1. Heute Nacht wieder ein Anfall, Temp. 40°, Schmerzen in der rechten Nierengegend. Harn: Albumen Spur, Reaction schwach alkalisch. Heute früh Befinden wieder gut. Heisses Bad.

23. 1. Katheterwechsel. Temp. nachmittags 38,2°.

Am 26., 30. und 31. 1. Temperatur normal; sonst täglich remittirendes Fieber bis 39°. Pat. kommt zusehends herunter.

Es bestand bei dem jungen Manne unzweifelhaft eine abnorm kleine Blase. Wir haben uns viele Mühe gegeben die Aetiologie der Erkrankung festzustellen. Namentlich bereitete uns die Erklärung der zwei vorhandenen Hohlräume, die sowohl durch das Röntgenverfahren als durch den Befund bei der Operation (Urethrotomia externa) und durch die Endoskopie nachgewiesen wurden, Schwierigkeit. Wir dachten vorübergehend an eine congenitale Anomalie oder an Divertikelbildung. Die Beurtheilung wurde erschwert dadurch, dass die Cystoskopie bei der Kleinheit des Hohlraums unmöglich war. Die Spiegelung wurde mit dem Urethroskop mehrmals ausgeführt; der Befund war aber nicht eindeutig. Einmal schienen die Ureteren in die hintere, kleinere, das andere Mal in die vordere, grössere Höhle zu münden. In ersterem Falle entspräche natürlich die hintere Höhle der Blase, die vordere dem ausgeweiteten Anfangstheil der Urethra. Im zweiten Falle müsste man die hintere Höhle als ein Divertikel der Schrumpfblase auffassen.

Wie dem auch sei, die Blase war auf jeden Fall enorm verkleinert. Auf die Ursache hierfür möchte ich erst später zu sprechen kommen.

Der Pat. schien verloren, wenn es nicht gelang seinem Leiden abzuhelfen. Die andauernden hohen Temperaturen bis 40°, verbunden mit gelegentlichen Schüttelfrösten, die schwere Cystitis,

die zu bekämpfen es nicht gelang, die vorhandenen Reizerscheinungen von Seiten der Nieren, die ganze Verfassung des elenden, abgemagerten Patienten und der sichtbar fortschreitende Verfall konnten an dem schliesslichen Ausgange keinen Zweifel aufkommen lassen. Ich sagte mir, dass eine Heilung des Entzündungsprocesses und ein für den Patienten erträglicher Zustand sich nur erzielen liesse, wenn es gelänge, dem Pat. eine fassungs- und behandlungsfähige Blase zu verschaffen. Dass eine Dehnung bei dem bestehenden Entzündungsprocesse von vornherein ausgeschlossen war, liegt auf der Hand. Ich sah so das alleinige Heil in einer plastischen Vergrösserung der Blase, und als Material erschien mir dazu allein die Darmwand geeignet.

Nach den Experimenten von Enderlen, W. v. Brunn u. A., kann ja zu einer erheblichen Vergrösserung der Blase und zum Ersatz grosser Defecte ein anderes Material als die Darmwand nicht in Betracht kommen. Das Netz, für welches Cornil und Carnot seiner Zeit eingetreten waren, hatte sich Enderlen und v. Brunn als unbrauchbar erwiesen. Auch die vordere Bauchwand, sowohl Musculatur + Serosa wie die Haut selbst, haben sich nicht bewährt (v. Brunn). Bei der Frau könnte man allenfalls an die Vaginalschleimhaut denken. Alberti nahm zur Deckung eines durch eine Geburt entstandenen Blasendefectes die Scheide. Doch steht von dieser Schleimhaut immerhin nur eine nicht sehr beträchtliche Menge zur Verfügung.

Ich wurde auf die Darmwand gewiesen durch die beiden Fälle von Rutkowski und v. Mikulicz, in denen die Darmplastik zur Heilung der angeborenen Blasenspalte mit bestem Erfolge verwandt worden war. Den Fall v. Mikulicz habe ich selbst mit erlebt. Beide Fälle liessen mich einen gleich guten Erfolg auch für die abnorm kleine Blase erhoffen. Beim Studium der Litteratur fand ich kürzlich, dass S. Rosenberg bereits 1893 die Verwendung der Darmwand zur Heilung der Blasenektopie und auch zur Vergrösserung der Schrumpfblase empfohlen hat. Verwirklicht hat diese Idee nach dem, was ich in der mir zugänglichen Litteratur finden konnte, bisher noch niemand, auch nicht versucht.

Ich schritt am 1. 2. 05 zur Operation, die ich natürlich mehrzeitig ausführte.

1. Operation: Aethertropfnarkose. Hautschnitt, dicht unterhalb des Nabels beginnend, bis zur Symphyse. Nach Eröffnung der Bauchhöhle wird zunächst der Harnapparat abgesucht. Die beiden Ureteren erscheinen beiderseits als ziemlich dicke Stränge, die von den Nieren bis zur Blase verfolgt werden. Die Nieren fühlen sich normal an. Die Blase liegt ganz in der Tiefe; um zu ihr zu gelangen, werden alle Weichtheile bis dicht an die Symphyse durchtrennt, die Haut noch weiter nach unten. Das Organ ist kleiner als ein Hühnerei, der Peritonealüberzug ist glatt und spiegelnd: nichts von Verwachsungen, nichts von einem Divertikel zu bemerken. Es wird ein Metallkatheter in die Blase eingeführt, um sie auch ganz sicher zu erkennen.

Nun wird zur Ausschaltung eines Dünndarmstückes geschritten. Eine tiefe Ileumschlinge, ca. $^1/_2$ m oberhalb des Coecum, wird hervorgezogen. An zwei etwa 15 cm von einander entfernten Stellen werden die zu ihr führenden Mesenterialgefässe in radiärer Richtung abgebunden, doch so, dass kein längs verlaufendes Blutgefäss verletzt wird. Die auszuschaltende Schlinge hängt schliesslich an einem etwa 5 cm breiten Stiele. Der Darm wird dann mittelst der Mikuliczs'schen Darmquetsche an der Stelle der Abbindung des Mesenteriums abgequetscht und abgebunden. Nachdem dann auf beiden Seiten ausserhalb der Abbindung der Darm leer gestrichen, wird ein Mikulicz'sches Darmcompressorium angelegt, der Darm ausserhalb der Abbindung durchgeschnitten und das ausgeschaltete Darmstück steril eingehüllt. Zunächst werden nun die offenen Darmenden durch die typische circuläre Darmnaht[1]) vereinigt. Der Schlitz im Mesenterium wird durch Catgutnähte verschlossen, wobei sorgfältig darauf geachtet wird, dass der Mesenterialstiel des abgebundenen Darmstückes nicht comprimirt wird.

Das ausgeschaltete Darmstück, welches sich gut durch Blutgefässe ernährt zeigt, wird in mediane Längsstellung gebracht. An seinem nunmehr oberen Ende wird der blinde Verschluss in typischer Weise[2]) ausgeführt, am unteren Ende, an dem zur Abbindung bereits Catgut genommen wurde, wird die Tabaksbeutelnaht gleichfalls mit Catgut angelegt. Um das Darmstück in dieser Stellung festzuhalten, wird sein oberes Ende mit einer Seidennaht am Peritoneum parietale, etwas oberhalb des oberen Hautschnittwinkels befestigt. Sein unteres Ende wird mit Seidennähten am Scheitel der kleinen Blase fixirt, aber so, dass nicht die Stelle des blinden Verschlusses der Blase anliegt, sondern der ihr benachbarte convexe Theil der Darmschlinge (s. Figur 2). Die Nähte — 6 an der Zahl — werden so angelegt, dass jederseits der medianen Linie drei liegen, die Blase und Darmschlinge etwa $1\,^1/_2$ cm breit in der Mittellinie einander berühren (Fig. 3).

Jetzt wird die obere Hälfte des Bauchschnittes verschlossen: fortlaufende Catgutnaht des Peritoneums, die noch mehrmals die Darmschlinge fasst, Silkworm-Knopfnaht der Linea alba, fortlaufende Seidennaht der Haut. In der unteren Hälfte der Wunde wird der Schnittrand des Peritoneums parietale

[1]) Handb. der pract. Chirurgie. 3. Aufl. Bd. III. S. 177.
[2]) Handb. der pract. Chirurgie. 3. Aufl. Bd. III. S. 126.

divergirend mit Seidenknopfnähten an die ausgeschaltete Darmschlinge geheftet und zwar bis dicht an die Stelle, wo diese an die Blase genäht ist. Der unterste Theil, die Gegend zwischen Symphyse, Blase und ausgeschalteter Darmschlinge oberhalb der letzteren beide verbindende Naht, wird mit Jodoformgaze tamponirt; es ist dies ein Hohlraum von etwa Gänseeigrösse.

In den ersten Tagen nach der Operation bestehen starke Leibschmerzen, Aufstossen, auch Erbrechen von Mageninhalt. Nach heisser Einpackung des Leibes geht alles zurück. Die Temperatur ist etwas erhöht, bis 38°, Puls bis 132. Der Urin bleibt unverändert.

4. 2. 1905. Deutliche Pyocyaneusinfection der Wunde.

7. 2. Temp. 39,7°. Schmerzen in beiden Nierengegenden. Starke eitrige Secretion der Wunde.

Fig. 2.

Fig. 3.



24. II. Temperatur normal oder leicht gesteigert, gelegentlich aber bis 39°. Andauernd starke Secretion. Heute wird beim Verbandwechsel von der Wunde aus stumpf ein Abscess in der Tiefe eröffnet. Täglich ein Bad.

2. 3. Die Wunde hat sich allmählich gereinigt. Zwischen der Blase und der Darmschlinge hat sich ein Hohlraum gebildet, in den sich die Daumenspitze einlegen lässt. Seit 8 Tagen kein Fieber mehr.

2. Operation. Morphium-Aethernarkose. Zunächst eröffnete ich die Darmschlinge durch einen Medianschnitt von 3 cm Länge, sie ist fast ganz zusammengefallen, enthält nur eine Spur weisslichen glasigen Schleimes. Dann wird die Eröffnung der Harnblase versucht, die Manipulationen werden durch die Tiefe der Lage und die relative Enge des Zuganges ausserordentlich erschwert. Da die blutige Eröffnung vom Peritoneum her, trotz des gegengedrängten Metallkatheters, nicht gelingen will, wird ein dünner Katheter durch die Wand an ihrem oberen vorderen Theile durchgestossen. Eine zweite Oeffnung wird auf dieselbe Weise durch einen weniger gekrümmten Katheter etwa $1^1/_2$—2 cm tiefer hergestellt. Beide Male wird an das Katheterende ein dicker Seidenfaden gebunden und nach der Bauchwunde durchgezogen; diese Fäden werden vor der Harnröhrenmündung fest zusammengeknüpft, die Fadenenden von der Bauchwunde her zurückgezogen und nun fest zusammengeschnürt, um so das

zwischen ihnen liegende Stück Blasenwand zur Nekrose zu bringen. Die Communication zwischen Blase und Darmschlinge erschien mir damit aber noch nicht gross genug, namentlich gelang es mir auf diese Weise nicht dem untersten Sporne zwischen beiden beizukommen; ausserdem wollte ich die Blase und Darmschlinge wieder näher an einanderbringen. Ich legte daher sogleich noch eine Mikulicz'sche Spornquetsche an, die eine Branche in die Darmschlinge, die andere durch die obere Oeffnung in die Blase. Da diese letztere Branche-Einführung sehr schwierig ist und nur unsicher gelingt, wird an ihrer Spitze ein Seidenfaden befestigt und von der Bauchwunde aus durch die obere Blasenöffnung hindurch und zur Harnröhre hinausgezogen; die Spitze dieses Schenkels der Spornquetsche wird so mittelst dieses Leitseiles sicher in die Blase eingeführt.

10. 3. Die Spornquetsche ist gelockert und wird entfernt; es ist anscheinend nur noch ein kleiner Sporn zwischen Darmwand und Blase vorhanden. Die Oeffnung in der Blase ist aber noch zu klein, als dass sich die Kuppe des Zeigefingers durchführen liesse.

Der Allgemeinzustand ist entschieden verschlechtert. Temp. 38—39,1°. Der Urin ist stark alkalisch, enthält Spur Albumen.

18. 3. 3. Operation. Leichte Aethernarkose. Es wird der Bottini'sche Brenner durch die Urethra in die Blase eingeführt und mit nach oben gerichtetem Schnabel die Blasenwand und das über ihr liegende Gewebe bis zur Symphyse hin in der medianen Linie durchgebrannt, desgleichen die Blasenwand in der Medianlinie nach unten und in dazu senkrechter Richtung nach beiden Seiten hin. Man gelangt jetzt mit dem Zeigefinger leicht in die Blase und kann gerade seine Kuppe bequem in ihr liegen lassen. Damit ist sie aber auch ausgefüllt. Von einer weiteren Höhle ist weder etwas zu sehen noch zu fühlen.

Dauerkatheter. Täglich zweimal Blasenspülungen von der Urethra aus, wobei sich stets Eiter aus der Tiefe nach der Bauchhöhle entleert.

20. 3. Die Wunde hat sich völlig gereinigt, verkleinert sich. Das Allgemeinbefinden bessert sich zusehends. Es besteht noch leichte abendliche Temperatursteigerung. Der Urin fliesst zum grössten Theil durch den Dauerkatheter ab, nur wenig durch den Verband.

1. 4. 1905. Dauerkatheter weggelassen. Die Wunde wird mit Heftpflaster zusammengezogen. Pat. steht auf. Zweimal täglich Blasenspülung per urethram, zunächst mit Arg. nitr. 1:4000, allmählich bis zu 1:2000 steigend; jeden zweiten Tag 10 ccm. Isoformemulsion in die Blase eingespritzt. Patient entleert in 24 Stunden 400—500 ccm Urin auf natürlichem Wege, muss aber halbstündlich Wasser lassen. Offenbar fliesst mehr durch die Wunde ab.

6. 4. Allmählich hat die per urethram abfliessende Urinmenge zugenommen, heute 1 l entleert.

18. 4. Noch immer abendliche Temperatursteigerungen bis 38°. Täglich Dauerbad. Urin ist hellgelb, trübe, alkalisch, Spur Albumen, keine Cylinder.

4. 5. Dauerkatheter bis zum 2. 6. Nach Entfernung desselben steigt die Temperatur wieder an, bis gelegentlich 40°. Der Dauerkatheter wird daher wieder eingeführt. Albumen 1 p. M.

4. 7. Dauerkatheter entfernt. Pat. steht auf. Das Körpergewicht ist auf seinem Minimum, 32,5 kg, angelangt.

22. VII. Da Pat. seit 14 Tagen fast ständig fieberfrei, nur gelegentlich Temperatur bis 38°, wird die Verschliessung der neuen Darm-Harnblase und der Bauchwunde beschlossen.

Die Hautwunde hat sich stark verkleinert, ist nur noch für einen Finger durchgängig[1]).

Die Höhle reicht nach oben vom oberen Wundrande 7 cm, bis ein Querfinger oberhalb des Nabels, in die Tiefe reicht sie 9 cm. Die Grenze zwischen Darm- und Blasenschleimhaut ist deutlich zu erkennen, auch zu fühlen, indem sich an dieser Stelle eine derbe Narbe befindet. Der ganze untere Abschnitt der Wunde hat sich von der Tiefe, wo die ursprüngliche Blasenschleimhaut liegt, bis zur Höhe der Symphyse mit einer blassen Schleimhaut ausgekleidet, die offenbar die nach oben gewucherte Blasenschleimhaut ist. Die Darm- und die Blasenhöhle communiciren breit mit einander. Die alte Blase stellt gewissermaassen einen kleinen Blasenhals dar oder ein kirschgrosses Divertikel, von welchem die Urethra ausgeht.

4. Operation (Verschluss der Blase und der Bauchwunde). Aethernarkose. Die Hautränder des Schnittes werden mittelst eines wetzsteinförmigen Schnittes excidirt und die Darmschlinge in der Umgebung der Wunde vom Peritoneum parietale abgelöst, um sie zu mobilisiren. Dabei wird das Bauchfell eröffnet, zunächst temporär tamponirt; nach genügend erfolgter Mobilisirung wird das Peritoneum parietale weiter nabelwärts an der Darmschlinge befestigt, so dass es gelingt die vordere Wand der Schlinge, d. h. deren nicht eröffneten Theil bis zur Symphyse hinabzuziehen. Der Wundrand der Darmschlinge wird angefrischt, gleichfalls die seitliche Blasenwand, und beide werden durch sagittal angelegte Catgutknopfnähte der Schleimhaut vereinigt. Es entsteht so eine quere Nahtlinie. Da reichlicher Darmschleimhaut als Blasenschleimhaut vorhanden ist, bleibt in der Mitte von ersterer etwas übrig, was in der Längslinie vereinigt wird. Es gelingt so die neugebildete Blase total zu verschliessen. Ueber die Catgutnaht wird eine Seidenknopfnaht angelegt, die M. recti werden mittelst Silkwormnähten, die Haut wird mit einer fortlaufenden, längsverlaufenden Seidennaht verschlossen, bis auf eine kleine oberhalb der Symphyse gelassene Lücke, in die ein kleiner Jodoformgazetampon bis in die Nähe der Blasennaht eingelegt wird. Dauerkatheter.

23. 7. Mittags Steigerung bis 39°, Puls 120.

---

[1]) In diesem Zustande stellte ich den Patienten am 21. 7. 1905 in der medicinischen Section der Schlesischen Gesellschaft für vaterländische Cultur vor. Gleichzeitig demonstrirte ich einen $^5/_4$jährigen Knaben, dem ich wegen Blasenektopie eine Darmschlinge ausgeschaltet hatte und der sich in demselben Stadium der Operation, kurz vor dem Verschlusse der Blase, befand.

26. 7. Die Temperatur ist noch leicht subfebril. Entfernung des Tampons. Einführung eines schmalen Argentum-Salbestreifens. Die Wunde sieht gut aus.

31. 7. Heute noch einmal 38°, sonst Temperatur dauernd um 37° herum. Der Urin ist heute wieder mehr getrübt. Täglich Spülung mit Arg. nitr.

4. 8. Dauerkatheter entfernt. Zwei Mal täglich Blasenspülung. Körpergewicht 35,5 kg. Pat. steht auf.

10. 8. Die Bauchwunde ist seit einigen Tagen völlig verheilt. Es besteht völlige Continenz. Pat. vermag den Urin 1—2 Stunden zu halten, es werden dabei bis zu 200 ccm Urin entleert. Die gleiche Menge Flüssigkeit lässt sich auch ohne erheblichen Druck in die entleerte Blase eingiessen. Der Urin ist noch immer recht trübe, leicht sauer, schleimiger Bodensatz, viele Eiterzellen, vereinzelte rothe Blutkörperchen, Spur Albumen, mit Esbach nicht messbar. Pat. wird heute nach Hause entlassen[1]) mit der Weisung den Urin allmählich länger zu halten. Er soll noch weiter Urotropin gebrauchen.

März 1906. Auf meine briefliche Anfrage geht die Mittheilung ein, dass der Patient ein halbes Jahr nach der Operation zu Hause gestorben ist. Es ging ihm anfangs ganz befriedigend, besonders war die Blasenfunction bis zum Tode normal. Allmählich begann er zu fiebern, er scheint einer Lungentuberculose erlegen zu sein. Genaueres vermochte ich trotz nochmaliger Anfrage nicht herauszubekommen.

Der Erfolg des von mir operirten Falles ist als ein voller zu bezeichnen. Wenn ein Patient, der an einer schweren durch nichts zu heilenden Cystitis leidet, an einer Schrumpfblase von 20 ccm Capacität, mit beständigem Abträufeln des Urins, entlassen wird mit einer Blase, die 200 ccm fasst, mit einer Continenz von 1—2 Stunden, mit zwar noch trübem, aber saurem Urin, fieberfrei, gegenüber dem Aufnahmezustand glänzend aussehend, zugenommen an Körpergewicht, so weiss ich nicht, was man bei einem derartigen Leiden mehr verlangen will. Es ist freilich sehr zu bedauern, dass der Patient ein halbes Jahr nach der operativen Heilung zu Hause gestorben ist. Aber es scheint mir recht fraglich, ob der Tod auch erfolgt wäre, wenn der Patient unter unserer Aufsicht hätte bleiben können. Das war leider absolut unmöglich. Offenbar ist der Tod nicht an den Folgen des Leidens oder der Operation erfolgt.

Ich möchte jedenfalls meine Operation als die typische zur Vergrösserung der abnorm kleinen Harnblase empfehlen in allen Fällen, in denen die Dehnung nicht zum Ziele führt oder von vorn

[1]) Patient, der, obwohl er Ausländer war, solange das klinische Freibett genossen hatte, konnte mit Rücksicht auf die eingetretenen Universitätsferien nicht länger in der Klinik behalten werden.

herein contraindicirt ist. Ich würde dieselbe Operation auch in den Fällen ausführen, in denen die Blase total oder zum grössten Theil entfernt werden muss. Die Verfahren, welche uns bei der Totalexstirpation der Blase bisher zur Verfügung stehen, sind die Einpflanzung der Ureteren in den Dickdarm (Maydl) oder die lumbale Fistelbildung, die Rovsing neuerdings empfohlen hat. Bei beiden Verfahren dürften sich doch in der Mehrzahl der Fälle aufsteigende entzündliche Processe einstellen, denen schliesslich der Patient erliegt. Bei Rovsing's Verfahren ist der Patient ausserdem gezwungen, dauernd ein Urinal zu tragen.

Ich würde in einem Falle von Totalexstirpation der Blase in folgender Weise vorgehen: die beiden Ureteren würde ich sogleich bei der Exstirpation nach der Witzel'schen Methode in eine untere Dünndarmschlinge einnähen, den Bauch vollständig verschliessen; in einer zweiten Sitzung würde ich diese Darmschlinge total ausschalten, ihr unteres, offen gehaltenes Ende in die Nähe des Urethralstumpfes bringen, einen Dauerkatheter durch die Urethra legen und diese Gegend tamponiren.

Der Befund bei der Operation meines Falles und der weitere Verlauf giebt mir Anlass zu den folgenden Betrachtungen:

Zunächst muss ich nochmals auf die Form und Erkrankung der Blase eingehen. Ich vermochte bei den Operationen an der Stelle der Blase nur einen einzigen glattwandigen Hohlraum zu fühlen, in den sich gerade die Fingerkuppe einlegen liess. Von einem zweiten Hohlraum war weder mit dem Finger, noch mit Instrumenten etwas nachzuweisen. Ich kann nur annehmen, dass der bei der Operation aufgefundene Hohlraum der auf dem Röntgenbilde central, mehr nach hinten gelegene ist. Der grössere, vordere müsste dann in Folge der Beseitigung der bei der Urethrotomie constatirten Stenose geschwunden sein. Dies wäre um so eher möglich, wenn es — wofür auch viel spricht — die ausgeweitete Urethra war; auch nach dem Lageverhältniss der beiden Höhlen zu den Beckenknochen (Röntgenbild) dürfte diese Annahme zutreffen.

Die Blase war jedenfalls enorm klein, ihre Wand wohl verdickt, aber nicht sonderlich, ihre Innenfläche war durchaus glatt. Zusammen mit der bestehenden schweren Cystitis werden wir in

der Annahme einer echten entzündlichen Schrumpfblase nicht fehlgehen.

Ob Tuberculose die Ursache war? Der Habitus und mit einer gewissen Wahrscheinlichkeit der schliessliche Ausgang sprechen dafür. Wir haben Tuberkelbazillen nie nachweisen können, weder im Urin, noch im Sputum, obwohl einige Male danach gesucht wurde. Eine Thierimpfung mit dem Urin wurde allerdings nicht vorgenommen. Die diagnostische Tuberculininjection wurde mit Rücksicht darauf unterlassen, dass der Pat. spontan so häufig fieberte.

Ich nahm die ausgeschaltete Darmschlinge absichtlich grösser als dies Rutkowski und v. Mikulicz bei ihren Fällen von Ectopia vesicae thaten. Rutkowski erzielte eine Capacität von 25, Mikulicz von 50—60 ccm. Dies erscheint mir nicht ausreichend. Das von mir erzielte Fassungsvermögen von 200 ccm, welches ich übrigens, wenn ich gewollt hätte, durch Dehnung leicht noch hätte vergrössern können, ist da doch ein ganz anderes! Ich würde in einem kommenden Falle die Darmschlinge sogar noch länger nehmen.

Ich habe in meinem Falle die ausgeschaltete Darmschlinge zunächst völlig verschlossen, ich that es mit Rücksicht auf den aseptischen Verlauf des ersten Theiles der Operationen. Dem Bedenken, dass die Darmschlinge platzen könnte, begegnete ich dadurch, dass ich das eine Ende der sagittal gestellten Darmschlinge, welches ich in die Bauchhöhle versenkte, fester verschloss, als das andere, welches ich extraperitoneal, dicht neben die Blase, lagerte. Platzte die Darmschlinge, so musste es an dieser Stelle geschehen und der Schaden war dann nicht gross. Ich war erstaunt, dass die Darmschlinge, als ich sie nach 4 Wochen eröffnete, völlig leer war; ich hatte sogar gewisse Mühe ihr Lumen zu finden. Es bestätigt das die übrigens auch bereits von anderen gemachte Erfahrung, dass sich eine normale Darmschlinge ohne weiteres total ausschalten lässt, was darum aber keineswegs für die erkrankte gilt; die Resorption überwiegt normaler Weise offenbar die Secretion, welch letztere auch wohl in Folge der Ausschaltung zurückgeht.

Manche haben die Befürchtung ausgesprochen, dass die Beimengung des Darmsecrets dem Urin schade. Was zunächst die

in der Darmschleimhaut befindlichen Bacterien anbelangt, so dürfte deren Hauptmenge bei dem mehrzeitigen Verfahren, wobei der Darm doch recht lange offen bleibt, längst ausgewandert sein. Was sich beim Verschlusse der neuen Blase noch in der Darmwand befindet, wird bei consequent durchgeführten Blasenspülungen mit Arg. nitric. und Darreichung von Urinantisepticis nicht auf die Dauer standhalten und schliesslich zu Grunde gehen, hört doch der Nachschub auf. Wieso der Schleim, den die Darmschleimhaut absondert, so lange deren Drüsen noch nicht zu Grunde gegangen sind, schaden soll, sehe ich nicht ein. Im Uebrigen dürfte im Laufe der Jahre die Darmschleimhaut sich doch wohl ihrem neuen Standorte vollkommen anpassen, wir dürfen das bei dem grossen Anpassungsbestreben der thierischen Gewebe erwarten, wenn es sich in diesem speciellen Falle auch noch nicht sicher nachweisen lässt. Nagano's Versuche sprechen dafür, dass, wenn auch langsamer als man früher glaubte, das Darmepithel vom Blasenepithel verdrängt wird.

Es ist mir in meinem Falle jedenfalls gelungen die schwere, durch nichts zu beseitigende fieberhafte Cystitis sehr erheblich zu bessern. Die recht beträchtliche Pyelitis und entzündliche Nierenreizung, die bereits bestand, ist auch völlig geschwunden. In erster Linie dürfte dies dem erleichterten Abfluss des Urins zu verdanken sein, ferner aber auch der Schaffung eines Hohlraumes, der eine Behandlung mit Ausspülung zuliess und so — analog der normalen Blase — gewissermaassen ein Schutzreservoir gegen das weitere Aufsteigen der Bacterien darstellte. Auffallend ist es jedenfalls, dass der Patient dauernd vollständig fieberfrei erst dann wurde, als die neue Blase verschlossen war. So lange sie offen war, fieberte er gelegentlich, obwohl der Urin leichten Abfluss hatte und keine andere Ursache für die Temperatursteigerungen nachzuweisen war.

Die motorische Function der neuen Blase erschien bei der Entlassung völlig normal. Pat. brauchte zum Urinlassen die Bauchpresse nicht stärker anzuspannen als ein normaler Mensch; auf Residualharn wurde leider nicht untersucht.

Die Behandlung hat in meinem Falle sehr lange gedauert; von der Ausschaltung des Darmes ab allein über 6 Monate. In einem neuen Falle würde ich nach dem eben Angeführten die plastisch

vergrösserte Blase früher schliessen, auch bei bestehenden Temperatursteigerungen.

Ich fasse die Schlüsse, die sich aus dem vorliegenden Falle ziehen lassen, in Folgendem zusammen:

1. Die schweren Formen der „kleinen Blase", zumal der Schrumpfblase, die bisher als unheilbar galten, lassen sich durch plastische Vergrösserung mit Darmwand heilen.

2. Es heilt dadurch auch die ursächliche oder begleitende Cystitis.

3. Die Operation wird mehrzeitig ausgeführt, in folgenden Zeiten:

a) Totale Ausschaltung einer Darmschlinge, Sagittalstellung und Fixirung an der Blasenkuppe.

b) Eröffnung der Darmschlinge sowohl wie der Blase.

c) Verschluss der gemeinsamen Höhle.

Literatur.

Alberti, Demonstration, Blasenplastik aus der Scheide. Centralbl. f. Gynäkol. 1898. No. 23. S. 620.

Anschütz, W., Ueber die Heilung der angeborenen Blasenspalte durch Plastik aus dem Dünndarm. Dieses Arch. 1900. Bd. 61. S. 1048.

Cornil u. Carnot, Régénération cicatricielle des cavités muqueuses et leur revêtement épithélial. Arch. de méd. expérim. 1899. S. 413.

Enderlen, Ueber die Transplantation des Netzes auf Blasendefekte. Deutsche Zeitschr. f. Chir. 1900. Bd. 55. S. 50. — Experimentelle Harnblasenplastik. Deutsche Zeitschr. f. Chir. 1900. Bd. 55. S. 419.

Guiard, M., De la pollakiurie psychopathique et de son traitement. Ann. des malad. des organes génito-urinaires. 1891.

Guyon, Die Krankheiten der Harnorgane. 3. Aufl., übersetzt von Kraus und Zuckerkandl. Wien 1897.

Hartmann, H., Des cystites douloureuses et leur traitement. Paris. G. Steinheil.

Janet, Traitement des pollakiuries nerveuses par dilatation progressive de la vessie. Ann. des malad. des organes génito-urinaires. 1894. p. 132.

Kausch, Zwei Fälle von Blasenplastik aus dem Darm. Allgem. med. Centralzeitung. 1905. No. 34.

Mikulicz, Zur Operation der angeborenen Blasenspalte. Centralbl. f. Chir. 1899. S. 641.

Nagano, Experimentelle Beiträge zur Chirurgie der Harnblase. Beitr. z. klin. Chir. 1903. Bd. 38. S. 445.

Preindlsberger, Urologische Mittheilungen. Wiener klinische Rundschau. 1903. No. 2.

Ráskai, Zur Pathologie und Therapie der Narbenschrumpfblase. Deutsche med. Wochenschr. 1901. S. 298.

Reichel, Die Entstehung der Missbildungen der Harnblase und Harnröhre. Dieses Archiv. 1893. Bd. 46. S. 740.

Rothschild, Zur Pathologie und Therapie der Narbenschrumpfblase. Deutsche med. Wochenschr. 1901. S. 84.

Rovsing, Totalexstirpation der Harnblase mit doppelseitiger Ureterostomia lumbalis. Chirurgen-Congress 1907.

Rutkowski, Zur Methode der Harnblasenplastik. Centralbl. f. Chir. 1899. S. 473.

Stone, De la distension vésicale par l'eau chaude comme traitement de la cystite douloureuse chez la femme. Ann. des malad. des organes génito-urinaires. 1889. S. 235.

Ultzmann, Die Krankheiten der Harnblase. Deutsche Chir. Lief. 52. 1890.

Zuckerkandl, Die localen Erkrankungen der Harnblase. Nothnagels Handb. d. spec. Pathol. u. Ther. Wien 1899. Bd. 19. S. 199.

VII.

(Aus der Kgl. chirurgischen Universitäts-Klinik Berlin. — Director: weiland Sr. Excellenz Wirkl. Geh.-Rath Professor Dr. E. v. Bergmann.)

Beitrag zur Beeinflussung der Coli-Bactericidie des Menschenserums durch chirurgische Operationen.[1]

Von

Dr. Ph. Bockenheimer,

Universitätsprofessor und Privatdocent der Chirurgie an der Universität Berlin, ehem. I. Assistent.

Allgemeiner Theil.

Es ist allgemein bekannt, dass auch im gesunden Körper Mikroorganismen, die die Fähigkeit haben, pathogen zu werden, stets sich finden und, dass bei der grossen Ausbreitung der Bacterien in den uns umgebenden Medien, immer neue Bacterien in den Körper zu dringen suchen.

So müsste der Organismus diesen eingedrungenen Bacterien erliegen, wie ja auch thatsächlich nach erfolgtem Tode derselbe durch Bacterien zerstört wird, wenn er nicht in ganz bestimmter Weise sich gegen die Bacterien wehren könnte und im Kampf mit ihnen die Oberhand behielte.

Diese Kraftleistung des Organismus hat man mit Immunität identificirt. Die folgende Schilderung über die Entwicklung der Immunitätslehre, welche sich an die von Dieudonné gegebene „Zusammenfassende Uebersicht über die Immunitätslehre" anlehnt, soll keinen Anspruch auf Vollständigkeit machen, da sich dies bei

[1] Die Arbeit, die im Institut für medic. Diagnostik (Dr. Klopstock) am Schiffbauerdamm ausgeführt worden ist, wurde im November 1904 abgeschlossen und der medic. Facultät der Kgl. Friedrich-Wilhelms-Universität als Habilitationsschrift vorgelegt.

den vielfachen Darstellungen anderer Autoren erübrigen dürfte. Es ist daher nur soviel erwähnt, als zum Verständniss meiner Versuche erforderlich ist und für die Verwerthbarkeit derselben für den Chirurgen in Betracht kommt.

Man unterscheidet zwei Arten von Immunität: die Bacterienimmunität und die Giftimmunität. Erstere richtet sich gegen die lebenden, krankheiterregenden Bacterien; letztere gegen die von den Bacterien gebildeten Gifte. Bacterien- und Giftimmunität können angeboren vorhanden sein. Man spricht dann nach Buchner besser von einer natürlichen Resistenz oder der angeborenen Widerstandsfähigkeit, im Gegensatz zur erworbenen Immunität. Letztere kann, wie bekannt, durch das Ueberstehen einer Infectionskrankheit oder nach einer künstlichen Infection, entstehen. Sie kommt für die Chirurgie daher weniger in Betracht. Wir beabsichtigen vielmehr uns mit der angeborenen Immunität oder der natürlichen Resistenz (Buchner) im Folgenden zu befassen.

Auf experimentellem Wege ist die angeborene Resistenz bei einer ganzen Reihe von Thierklassen und Thierspecies studirt worden, wobei man gefunden hat, dass oft kleine Rassenunterschiede eine grosse Rolle bezüglich der Resistenz spielen.

Dass beim Menschen ebenfalls Schwankungen vorliegen, ist während der Epidemien hinreichend bekannt geworden und kann auch täglich bei den Infectionskrankheiten von Kindern beobachtet werden. So sieht man oft unter Geschwistern, dass die einen sehr heftig z. B. an Masern erkrankten, andere weniger heftig oder garnicht in Mitleidenschaft gezogen wurden, trotzdem sie derselben Infection unter denselben Bedingungen ausgesetzt waren.

Während der Choleraepidemie in Hamburg 1892 konnten zahlreiche Beobachtungen über die Verschiedenheit der individuellen, natürlichen Resistenz gesammelt werden. Bei allen Epidemien zeigte sich ja immer wieder, dass ein Theil der Bevölkerung, trotzdem sie derselben Infectionsgefahr ausgesetzt ist, von der Seuche verschont bleibt.

Diese natürliche Resistenz kann jedoch anfangs fehlen, später vorhanden sein und dann auch in ihrer Stärke sehr schwanken. Gerade beim Menschen sind die individuellen Differenzen der natürlichen Resistenz sehr ausgesprochen.

Vielfach kann man derartige Beobachtungen am Krankenbett machen. Ein Beispiel dafür ist ferner das verschiedenartige Ver-

halten von Leuten, die mit infectiösem Material zu thun haben: Anatomen, Pathologen, von denen die einen stets zu einer Infection neigen, die andern dauernd davon verschont bleiben.

Wichtig für den Kliniker ist der Umstand, dass die angeborene Resistenz nach zwei entgegengesetzten Richtungen hin beeinflusst werden kann; sie kann nämlich gesteigert und vermindert werden. Die Erfahrung in dieser Beziehung ist lediglich durch Thierexperimente erhärtet, während sie sich beim Menschen fast ausschliesslich auf die Empirie gründet. Einige Beispiele dafür.

Es ist bekannt, dass Patienten in heruntergekommenem Zustande viel schlechter eine Krankheit oder Operation aushalten, wie solche, deren Organismus ungeschwächt ist. Hunger, Ermüdung, Ueberanstrengung setzen die Höhe der Resistenz herab. Indem wir Kranke sorgfältig vor Abkühlung und Erkältung schützen, befolgen wir einzig und allein den Zweck, ihre natürliche Resistenz nicht herabzusetzen und sie dadurch gegen Krankheiten widerstandsfähiger zu machen.

Dass Alkoholismus, Diabetes mellitus, Anämie u. s. w. den Menschen seiner natürlichen Resistenz berauben, so dass er einer Krankheit leichter erliegt, hat man bei Epidemien oft gesehen und kann es noch täglich in der Praxis wiederholt finden. — Für den Chirurgen sind, wenn Operationen auszuführen sind, die oben erwähnten Erkrankungen eine unwillkommene Beigabe; denn sehr oft erliegen die Patienten dem Eingriff, den sie ohne die vorhandene Complication sicher überstanden hätten.

Auch psychische Störungen (Erregungen, Sorgen, Schmerz u. s. w.) sollen die Resistenz vermindern, doch sind die Acten darüber noch nicht geschlossen. Da man jedoch annimmt, dass auch derartige Störungen die Resistenz herabsetzen, so thut man gut, diese Einflüsse von Kranken fern zu halten. In der Chirurgie beobachtet man des öfteren, dass diejenigen, welche vor einer Operation grosse Angst ausstehen, die Operation ganz unerwartet schlecht vertragen. Wir haben also eine grosse Reihe von Einflüssen, welche erfahrungsgemäss die natürliche Resistenz der Menschen verringern.

Wie wir anfangs bereits erwähnt haben, unterscheidet man eine angeborene Bacterien- und Giftresistenz. Mit ersterer haben wir uns in Folgendem ausschliesslich zu beschäftigen.

Es ist jedermann bekannt, dass einem Eindringen von Bacterien gegenüber der Körper gewisse Abwehreinrichtungen hat, die in

seinem anatomischen Bau (Haut, Schleimhäute u. s. w.) gegeben sind. So wird z. B. in. der Mundhöhle die von Metschnikoff betonte Abstossung der oberflächlichen Schleimhautschichten zu der von den Chirurgen längst anerkannten grossen Resistenz gegen Infection beitragen. Die Bedeutung des Flimmerepithels der Nase, das einem Eindringen von Bacterien wehrt, des normalen Magen- und Pankreassaftes, die Bacterien zu zerstören im Stande sind, ist allgemein bekannt. Diese anatomischen Abwehrvorrichtungen sind für den Forscher jedoch von untergeordneter Bedeutung, da sie beim normalen Menschen genau gleichmässig entwickelt sind und also auch so ziemlich den gleichen Schutz gewähren. Sie können daher für Schwankungen in der individuellen Resistenz nicht verantwortlich gemacht werden.

Viel interessanter und schwieriger ist jedoch das Studium der Schutzkräfte, welche im Organismus den Kampf mit Bacterien aufnehmen und sie dabei unter Umständen unschädlich zu machen oder zu zerstören im Stande sind.

Dass Bacterien im Organismus vernichtet werden, ging aus den Versuchen von Fodor und Wyssokowitsch hervor, die pathogene Mikroorganismen in die Blutbahn injicirten und schon nach einigen Stunden verschwinden sahen, ohne dass sie etwa von den Nieren ausgeschieden worden wären.

Auch die Untersuchungen von L. Landau, der nachwies, dass das Blut von Kranken mit schwerer allgemeiner Sepsis erst kurz vor dem Tode sehr bacterienhaltig sei, gehören hierher. Ich selbst konnte bei einer grossen Anzahl von Septischen durch Blutuntersuchungen eine grössere Anzahl von Bacterien im Blut gewöhnlich erst dann nachweisen, wenn die Infection soweit fortgeschritten war, dass der Tod des Patienten in kurzer Zeit erfolgte. Bei Beginn der Erkrankung war eben der Organismus noch im Stande, die Bacterien zu zerstören.

Die weitere Entwicklung der Lehre von dieser sogenannten bactericiden Wirkung des Organismus und der Körpersäfte ist anfangs zum grössten Theil an den Namen von Hans Buchner und den seiner Schüler geknüpft und dann vor allem von Ehrlich und seiner Schule ausgebaut worden. Im Gegensatz zu Metschnikoff's Theorie, nach der die Bacterien durch Leukocyten aufgenommen und gewissermassen gefressen werden (Phagocytose), um dann

intracellulär einer Zerstörung anheimzufallen, stand eine der wichtigsten Entdeckungen Buchner's, dass nämlich auch das zellfreie Serum bacterientödtende Eigenschaften besitzt. Diese bactericiden Körper im Serum hat Buchner, wie allgemein bekannt, als Alexine bezeichnet. (Humorale Theorie).

Jetzt sind es bereits 15 Jahre her, seitdem durch die Arbeiten der Buchner'schen und Flügge'schen Schule auf die im normalen Blutserum vorhandenen bactericiden Stoffe und ihre Beziehungen zu der natürlichen Resistenz aufmerksam gemacht wurde. Seitdem haben sich die hervorragendsten Bacteriologen mit dieser Frage beschäftigt. Wir sind durch Arbeiten von Ehrlich und seinen Schülern, von Wassermann, Hahn und vielen Anderen jetzt in der Lage, uns eine einigermaassen genaue Vorstellung von der Entstehung und Wirkungsweise dieser Körper zu machen.

Es würde zu weit gehen, wenn ich mich darüber näher auslassen wollte. Nur die Hauptdaten über die Meinung, die man früher von den Alexinen hatte, seien kurz erwähnt. Nachdem eine grosse Reihe von Untersuchungen vorhergegangen, war durch experimentelle Arbeiten von Wassermann über die Alexine Folgendes festgelegt worden: Den Alexinen ist eine ausschlaggebende Rolle zuzuschreiben für die Ursachen der „angeborenen Halbimmunität", wie Wassermann sich ausdrückt, der natürlichen Resistenz oder angeborenen Widerstandsfähigkeit nach Buchner, einem Zustand, bei dem Individuen beträchtlichen Mengen eines Infectionserregers widerstehen, sehr grossen Mengen aber erliegen.

Die Alexine wurden nach Wassermann's experimentellen Untersuchungen weiter als die Ursache für den acuten, subacuten oder chronischen Verlauf von Infectionen verantwortlich gemacht. Ferner konnte Wassermann die Befunde von Buchner, Bordet, Metschnikoff bestätigen, dass die Leukocyten eine sichere, jedoch nicht die einzige Quelle der Alexine sind. Wenn auch die Alexine nicht die einzige Ursache der Bactericide des Blutserums seien, so spielten sie doch die Hauptrolle. Buchner hatte aber seiner Zeit das Alexin als einheitlichen Körper aufgefasst, was sich jedoch nicht aufrecht erhalten liess. Vielmehr war es Ehrlich vorbehalten durch seine unermüdlichen genialen Forschungen Licht in das tiefe Dunkel zu bringen. Durch Aufstellen seiner Seitenkettentheorie, die als allgemein bekannt vorausgesetzt wird, zeigte er,

dass das Alexin nicht als einheitlicher Körper aufgefasst werden darf, sondern dass es sich um ein aus Amboceptor und Complement zusammenwirkendes System, oder vielmehr um eine Schar von Systemen handelt. So würde bei dem jetzigen Standpunkt der Begriff „Alexin" sehr leicht verwirrend wirken. Aus diesem Grunde habe ich den Ausdruck Alexin, unter dem neuerdings Ehrlich's Gegner das Complement verstehen, ganz fallen gelassen, ohne damit die aussergewöhnlichen Verdienste Buchner's um die Erforschung dieser Frage irgendwie schmälern zu wollen.

In Folgendem ist daher an Stelle von Alexin Amboceptor + Complement gesetzt. Untersuchungen darüber fehlen jedoch beim Menschen bis jetzt fast vollständig.

Löwenstein wies durch seine Untersuchungen nach, dass bei Infectionskrankheiten von Menschen die bactericide Kraft ihres Serums abnimmt. Von Interesse sind ferner die Untersuchungen von London, der bei Thieren durch Reizung des freigelegten Nervus ischiadicus eine Verminderung der bactericiden Kraft des Blutserums erzielte. Was das Verhalten von Operirten anbetrifft, so fand derselbe Autor, dass die Chloroformnarkose die bactericide Kraft des Menschenblutes nicht verändert. Sonst sind jedoch keine Arbeiten und Untersuchungen über die Beeinflussung der Bactericide des Menschenblutserums gemacht worden. Und doch wäre es von eminenter Wichtigkeit, wenn wir die bactericide Kraft des Blutserums i. e. die natürliche Resistenz des Körpers den verschiedenen Bacterien gegenüber, also den Gehalt des Blutes an Amboceptoren und Complementen bestimmen könnten und so auf Grund einer grossen Reihe von Untersuchungen feststellen würden, in welchem Grade die bactericide Kraft des Blutserums beim Menschen durch äussere Einflüsse, z. B. Hungern, Erschöpfung, Ermüdung, Abkühlungen, ferner durch pathologische Processe, Alkoholismus, Diabetes mellitus, Anämie, Geschwülste, Blutungen, Nervenreizungen, Shockwirkungen, durch Krankheiten aller Art, sowie durch die verschiedenen Operationen beeinträchtigt wurden.

Kein Geringerer als Ehrlich hat darauf hingewiesen, dass bei einem Verlust der natürlichen Resistenz zu untersuchen sei, ob Mangel an Complement, Amboceptor oder an beiden vorliegt und fordert in seiner Arbeit über die Schutzstoffe des Blutes zu derartigen Untersuchungen mit den Worten auf: „Da ich selbst nicht

in der Lage bin, derartige Untersuchungen an einem grösseren Krankenmaterial durchzuführen, habe ich es für meine Pflicht gehalten, die Gesichtspunkte klarzulegen und so die Basis für eine Bearbeitung eines Gebietes zu schaffen, das von Bedeutung für die Pathologie und Therapie vielleicht erst nach Jahren voll gewürdigt werden wird".

Ebenso hob Wassermann in einer Arbeit: „Ueber die Ursache der natürlichen Widerstandsfähigkeit" bereits hervor, dass die quantitative Bestimmung dieser biologisch so wichtigen Substanzen für den Kliniker zum mindesten von derselben Bedeutung sein müsse, wie die Bestimmung anderer normaler Blutbestandtheile, z. B. des Hämoglobins. Durch Ehrlich's und Wassermann's Arbeiten für diese Frage interessirt, nahm ich Gelegenheit gesprächsweise mit beiden über ihre Arbeiten auf diesem Gebiete mich zu informiren. Es schien mir die Frage für den Chirurgen fast noch wichtiger, wie für den internen Kliniker. Denn die Möglichkeit einer Feststellung, inwieweit Operationen die bactericide Kraft des Menschenblutserums beeinflussen, müsste von weittragendster Bedeutung sein.

Wir machen ja oft die Erfahrung, dass bei der gleichschweren Operation unter den gleichen Verhältnissen der Eine die Operation übersteht, der Andere derselben erliegt, obwohl beide widerstandsfähig schienen. Wenn sich im Anschluss an Operationen Pneumonien bei den Einen entwickeln, bei Anderen nicht, wenn ferner z. B. nach Laparatomien trotz der gleich strengen Asepsis in einigen Fällen Peritonitiden entstehen, so ist meiner Meinung nach die Erklärung darin zu suchen, dass der betreffende Organismus entweder schon vor der Operation nicht die nöthigen bactericiden Kräfte besessen hat oder ihrer bei der Operation verlustig ging. Wenn wir dabei allerdings annehmen müssen, dass die Factoren der natürlichen Resistenz wahrscheinlich verschiedenartige sind, so können doch nur der Gehalt von Amboceptor + Complement als der einzig messbare Maassstab der bedeutungsvollen bactericiden Kräfte des Serums angesehen werden. Um also die Bactericidie eines Blutserums zu prüfen, die in erster Linie auf dem Vorhandensein von Amboceptor und Complement im frischen Serum beruht, musste man das frische Serum oder Vollserum (s) mit Bacterien zusammenbringen und die bacterientödtende Wirkung des Serums vor und nach einer Operation festzustellen suchen.

Da ich bei meinen Versuchen, die die ersten auf diesem Ge-

biete sind, nur das Bacterium coli, aus später erwähnten Gründen, verwendet habe, so kann ich auch aus meinen Versuchen nur einen Schluss auf die Beeinflussung der speciellen Colibactericidie des Menschenserums durch chirurgische Eingriffe ziehen. Inwieweit Schlüsse auf die allgemeine Bactericidie des Serums überhaupt möglich sind, werde ich später, nach Mittheilung der Resultate meiner Versuche, darlegen. Unter Bactericidie ist also nur diejenige des Serums gegenüber dem von mir verwandten Colistamm zu verstehen. Wir wissen ja, dass die verschieden abtödtende Function des Menschenserums, die es gegenüber verschiedenen Bacterien ausübt, absolut auf verschiedenen Amboceptoren beruht. Untersuchungen mit anderen Bacterienarten, zu denen meine Arbeit hoffentlich Veranlassung giebt, werden vielleicht über die Beeinflussung der allgemeinen Bactericidie des Blutserums durch Operationen Aufschluss bieten.

Bevor ich jedoch näher auf meine Untersuchungen eingehe, möchte ich noch erläutern, wie man derartige Untersuchungen von Blutserum auf Amboceptor- nnd Complementgehalt jetzt auszuführen im Stande ist.

Maassgebend für derartige Untersuchungen sind die Versuche von R. Pfeiffer gewesen. Pfeiffer war anfangs der Meinung, dass ein bactericides Serum nur im Körper seine Kraft entfalten könne, da er bei seinen Reagensglasversuchen eine bacterientödtende Kraft nicht nachweisen konnte. Bald aber fand Metschnikoff, Bordet und Gruber, dass auch im Reagensglas ein Serum auf Bacterien einwirkt, sobald es frisch ist, oder wenn es alt ist, nach Zusatz von etwas frischem leukocytenhaltigen Peritonealexsudat oder nach Zusatz von frischem normalen Blutserum. Die bactericide Wirkung des Serums ist also bei frischem Serum im Reagensglas nachweisbar, während sie bei altem Serum verschwunden ist.

Weitere Untersuchungen von Bordet zeigten, dass ein ausserhalb des Körpers bactericid wirkendes, also frisches Serum, bei Erwärmen auf 60° diese Eigenschaft verliert. Bringt man aber ein derartig erhitztes, nicht mehr bactericides Serum in einen Körper, so erlangt es darin wieder seine frühere Eigenschaft. Beim Reagensglasversuch kann man dieselben Bedingungen, die durch das Einbringen des Serums in den Körper geschaffen werden, dadurch ersetzen, dass man dem nicht mehr frischen, also auch nicht mehr bactericid wirkenden Serum eine bestimmte Menge normalen, frischen Serums zusetzt.

Das erhitzte, im Reagensglas nicht mehr bactericid wirkende Serum hat man als inactivirtes Serum bezeichnet; das durch Zusatz von normalem Serum wieder wirksam gemachte inactivirte Serum als reactivirtes Serum bezeichnet, während man die Vorgänge Inactivirung und Reactivirung nennt.

Da das inactivirte Serum keine Bacterien aufzulösen im Stande ist, diese Fähigkeit aber erhält, sobald es durch Normalserum, wie erwähnt, reactivirt wird, schloss Bordet, dass zur Bactericidie s. der Bacteriolyse zwei Componenten nöthig sind, von denen die eine im Blutserum enthaltene beim Erhitzen auf 60° nicht zerstört wird, eine Substanz, die Ehrlich als Amboceptor bezeichnet hat, und eine zweite, labile beim längeren Stehen und beim Erhitzen auf 60° verschwindende Componente, welche ebenfalls in jedem normalen Serum sich findet, das Complement (Ehrlich).

Nach Ehrlich und Morgenroth müssen zur Wirkung der bactericiden Sera, d. h. zum Auflösen von lebenden Bacterien Amboceptor und Complement zusammenwirken, wobei das Complement eine Art verdauendes Ferment (Pfeiffer, Proskauer) darstellt, welches die Bacterienzellen aufzulösen vermag, während der Amboceptor nur dazu ist, um dieses Auflösungsferment an die Bacterienzelle zu binden. (Verankerung. Ehrlich-Morgenroth.)

Der Amboceptor ist also, wie Wassermann so treffend sagt, nur das Zahnrad, das die verdauende, bacterienauflösende Kraft des Complements an die Bacterienzelle befestigt. Wie die Zähne mehrerer Zahnräder übereinstimmen müssen, um ineinander zu greifen, so müssen auch Amboceptor und Complement ganz bestimmt zu einander passen.

Während das bacterienlösende Complement bei jedem normalen Organismus im Blutserum vorhanden ist, ist der Amboceptor oft nicht in genügender Menge da; dann kann aber keine Bacteriolyse eintreten. Aber selbst, wenn der Amboceptor in genügender Menge vorhanden ist, greift er die Bacterienzelle nur mit seinem einen Ende an, wenn er auf dieselbe passt und ebenso können an seinem anderen Ende nur bestimmte Complemente angreifen. Es giebt also für die verschiedenen Bacterien verschiedene specifische Amboceptoren (Ehrlich's Seitenkettentheorie).

M. Neisser und Wechsberg fanden ausserdem auf Grund ihrer bactericiden Reagensglasversuche, dass nicht nur eine gewisse

Menge von Amboceptor und Complement zur Abtödtung einer bestimmten Menge Bacterien gehört, sondern, dass die beiden Componenten auch in einem relativen Mengenverhältniss zu einander vorhanden sein müssen. So kann durch einen bedeutenden Ueberschuss an Amboceptor die bactericide Wirkung aufgehoben werden, indem die Amboceptoren Complemente in Beschlag nehmen, sodass dieselben dann zur Bacteriolyse nicht mehr in der genügenden Anzahl vorhanden sind. (Complementablenkung.)

Aus allen diesen Erörterungen geht hervor, wie complicirt die Wirkungsweise von Amboceptor und Complement i. e. im Allgemeinen das Verhalten der bactericiden Kräfte des Blutserums ist, und wie schwierig dementsprechend derartige Untersuchungen sind. Um so erfreulicher war es, dass M. Neisser unter Berücksichtigung aller dieser erwähnten Thatsachen eine „Methodik des bactericiden Reagensglasversuches" ausgebildet hat, die zur Untersuchung und Beurtheilung des Verhaltens des Blutserums Bacterien gegenüber als einwandsfrei gelten kann.

Bei meinen Versuchen habe ich mich genau an die von Neisser gegebenen, später beschriebenen Vorschriften gehalten, die auf dem bereits geschilderten Verhalten von Amboceptor und Complement basiren und später noch näher erklärt werden sollen.

Wie ich schon erwähnt habe, sollte durch Untersuchung des Blutserums vor und nach der Operation der Einfluss der letzteren auf die bactericide Kraft des Serums gegenüber Colibacterien vergleichender Weise festgestellt werden.

Zur Untersuchung wurden Patienten von den verschiedensten Körperconstitutionen ausgewählt (kräftige, kachektische, psychisch erregbare, collabirte, ausgeblutete), an denen theils leichte, theils schwere Operationen aller Art ausgeführt werden sollten.

Die Blutentnahme wurde folgendermaassen durchgeführt:

Früh morgens um 8 Uhr wurde der Arm des Patienten mit einer Gummi- oder Cambricbinde dicht unterhalb der Achselhöhle so umwickelt, dass der Puls in der Arteria radialis noch zu fühlen war, und eine venöse Stauung eintrat. Sobald sich ein stärkeres Hervortreten der Venen in der Ellenbeuge bemerkbar machte, wurde der Patient als günstig für die Blutentnahme angesehen.

Da ich stets eine Menge von 40 ccm Blut nöthig hatte, eigneten sich nur Patienten, bei denen die Venen stark hervortraten.

Ein derartiges Nichtanschwellen der Armvenen konnte ich namentlich bei 3 Kategorien von Patienten beobachten: einmal bei Fettleibigen und zwar besonders bei Frauen; sodann bei hochgradig Abgemagerten, Kachektischen und schliesslich bei Ausgebluteten. In derartigen Fällen ist bisweilen eine Oberschenkelvene zur Blutentnahme benutzt worden.

Die Desinfection der Haut machte ich folgendermaassen:

Abbürsten mit Kaliseife und ausgekochter Bürste 5 Minuten lang;

Abreiben mit sterilem, rauhem Tuch;

Waschung mit 70—80proc. Alkohol 3 Minuten lang;

Abtrocknen mit sterilen Tupfern;

Abreiben der Haut mit Aether.

Zu der Blutentnahme habe ich eine besonders gut gearbeitete, genau 40 ccm fassende, jedesmal ausgekochte Spritze benutzt, deren Nadel haarscharf sein muss. Bei scharfer Nadel kommt man, ohne Schmerz zu verursachen, in die Vene. Ist die Nadel stumpf, so kann man ausser Schmerz zu verursachen, die Venenwand in grösserer Ausdehnung zerreissen, sodass das Blut nicht in die Nadel strömt, sondern sich in das Gewebe ergiesst. Sobald die Nadel eingestochen ist, wird der Kanülenstempel ganz langsam angezogen und muss in gleichmässigem Tempo weiter ausgezogen werden. Dabei kann man die Venenwand mit der eingeführten Nadel etwas hochheben, um ein Collabiren dieser Wandungen zu vermeiden. In dieser Weise ging die Blutentnahme nach einiger Uebung stets gut von statten.

Aus der angefüllten Spritze wurden die obersten Blutstropfen abgespritzt und nach Abnahme der Nadel dann der ganze Inhalt in ein steriles Reagensglas, das 100 ccm fasste, entleert. Dasselbe wurde mit einem abgebrannten Wattepfropfen verschlossen und senkrecht aufgestellt.

Da nach Buchner Serum lange wirksam bleibt, wenn es kühl aufbewahrt wird, sind die Röhrchen bis zur Verarbeitung in dem Eisschrank aufbewahrt worden. Hier schied sich in den meisten Fällen das Serum vom Blutkuchen in 2—3 Stunden ab. Man kann dabei etwas nachhelfen, wenn man, sobald der Blutkuchen sich gebildet hat, mit einer sterilen langen Nadel denselben von der Glaswand ablöst. Das Serum wurde dann mit steriler Pipette in sterile, gewöhnliche Reagens-

röhrchen gebracht, die oberste Schicht abgegossen und das Uebrige durchschnittlich 5 Stunden nach der Blutentnahme verarbeitet.

Wir halten eine derartige, sofortige Verarbeitung bei Blutserumuntersuchungen für sehr wünschenswerth. In manchen Fällen blieb jedoch das Blut viele Stunden lang flüssig, sodass sich auch kein Serum abschied. In diesen Fällen haben wir durch wiederholtes Centrifugiren nachgeholfen, sodass das Serum doch noch innerhalb der ersten 24 Stunden nach der Blutentnahme zur Verarbeitung gelangen konnte. Man kann das Blut auch in einen sterilen Kolben, der mit sterilen Glasperlen oder sterilen Stahlspähnen angefüllt ist, laufen lassen und nach Aufsetzen eines abgebrannten Wattepfropfens durch Umschütteln defibriniren. Sicherer in Bezug auf Sterilität ist jedoch das Absetzenlassen des Serums. Deshalb haben wir diese Methode auch ausschliesslich angewandt und, wie aus den Untersuchungen später ersichtlich, nie eine Verunreinigung unseres Serums zu beklagen gehabt.

Die Zeiträume von der Entnahme des Blutserums bis zur Verarbeitung mussten in jedem einzelnen Falle bei dem vor und dem nach der Operation entnommenen Serum die gleichen sein. Wenn also z. B. das Serum vor der Operation nach 8 Stunden verarbeitet werden konnte, musste die Verarbeitung des nach der Operation gewonnenen Serums ebenfalls 8 Stunden nach der Entnahme vor sich gehen. Fälle, welche sich nicht in dieser Weise bearbeiten liessen, wurden ausgeschaltet.

Was nun die Verarbeitung des Blutserums betrifft, so habe ich mich an die von Neisser gegebenen Vorschriften gehalten, die ich des Verständnisses halber kurz erwähnen muss. Nach Nissen und Buchner ist zur Bestimmung der bactericiden Kraft eines Serums im Reagenzglasversuch die Untersuchung auf Platten die einwandsfreieste Methode. Es sei jedoch bemerkt, dass diese Methode noch eine sehr complicirte ist, dass sie nicht in allen Fällen anwendbar und nur dann verwerthbar ist, wenn grosse Ausschläge in Folge starker bactericider Eigenschaften vorhanden sind.

Dass bei Serumuntersuchungen eine absolute Sterilität aller Gefässe, aller Instrumente und aller verwendeten Flüssigkeiten vorhanden sein muss, ist eine nothwendige Vorbedingung. Ebenso muss man exakt und steril bacteriologisch zu arbeiten im stande sein. Letzteres war mir möglich, da ich bereits seit 4 Jahren bacteriolo-

gisch beschäftigt bin und auch schon früher Untersuchungen mit Blutserum unternommen hatte. Eine Arbeit „Beitrag zur Agglutination der Staphylokokken" von Klopstock und Bockenheimer, Archiv für klin. Chirurgie Bd. 72, hatte zu meiner weiteren Ausbildung beigetragen.

Wie erwähnt, sind wir von dem Grundsatz ausgegangen, dass die Resultate um so genauer sind, je frühzeitiger das gewonnene Serum untersucht wird. Die meisten Untersuchungen sind daher 6—10 Stunden nach der Entnahme des Bluts ausgeführt worden.

Es fragte sich nun, welches Bacterium zur Prüfung auf Bactericidie des normalen Menschenserums am besten in Anwendung käme. Am nächstliegenden wären wohl die Bacterien gewesen, welche für den Chirurgen die Hauptrolle spielen: Staphylokokken und Streptokokken. Was die Staphylokkoken betrifft, so war es weder den langjährigen Arbeiten von Neisser und seinen Mitarbeitern, noch überhaupt bisher einwandsfrei gelungen, mit dem Staphylococcus aureus durch Thierversuche ein in vitro wirkendes bactericides Serum herzustellen. Ebenso wenig war es bestimmt bewiesen, dass das normale Menschenserum gegen Staphylococcus aureus bactericid wirke. Aus diesem Grunde haben wir die Staphylokokken von unseren Versuchen ausgeschlossen. Auch Streptokokken benutzten wir nicht, da es ja bekannt ist, wie schwierig und unzuverlässig bacteriologische Arbeiten mit Streptokokken sind. Immerhin wäre es interessant, gerade mit diesen so häufig zu Erkrankungen Veranlassung gebenden Mikroorganismen bactericide Reagenzglasversuche anzustellen.

Ich habe zu meinen Versuchen das Bacterium coli genommen aus Gründen, die ich näher erörtern werde. Da der Körper unzählige Mengen von Coliarten im Darmtractus beherbergt, ohne dass dieselben normalerweise den Organismus schädigen, war anzunehmen, dass Amboceptoren für Colistämme bereits vorhanden seien, zumal ja Colibacterien unter geeigneten Bedingungen auch pathogen für den Menschen werden. Früher allerdings hatte man dem Bacterium coli keine Pathogenität zugetraut. Erst Laruelle (cfr. Baumgartens Jahresber. 1889 S. 325) verwarf diese Annahme, indem er in zwei Fällen von Perforationsperitonitis beim Menschen im Exsudat das Bacterium coli in Reincultur fand und mit diesen Culturen bei Thieren experimentell Peritonitis erzeugte.

Dass bei Cystitis in einer grossen Anzahl aller Fälle die Krank-

heitserreger Colibacterien sind, ist ja bekannt. Ebenso dürfte das Bacterium coli auch noch eine grosse Zahl anderer Erkrankungen beim Menschen hervorrufen, wie: Cholecystitis, Pyelonephritis, eitrige Prostatitis, Strumitis etc., bei denen es gelegentlich nachgewiesen wurde.

Gegen eine Heranziehung des Bacterium coli konnte allerdings die ungewöhnlich weite Verbreitung des Genus „Bacterium coli" sprechen. — Ich habe jedoch für alle Versuche denselben Colistamm angewandt, der aus einem menschlichen Organismus gezüchtet, durch Ueberimpfung weitergeführt und jedesmal durch die für das Bacterium coli geltenden differenzirenden Methoden identificirt worden war.

Zur Diagnose Bacterium coli waren die folgenden Eigenschaften erforderlich:

1. Färbung mit verdünnten Anilinfarbstoffen;
2. Gram'sche Färbung negativ;
3. schwache Beweglichkeit im hängenden Tropfen;
4. Zuckervergährung;
5. Milchgerinnung;
6. Lakmusmolketrübung unter Säurebildung;
7. Indolbildung;
8. Kaseinausfällung unter Säurebildung auf dem Barsiekow'schen Nährboden.

Dass durch das Blutserum Geisteskranker (acute Fälle) Bacterium coli häufiger agglutinirt wird, als durch das Serum Gesunder (Verhältniss 500 : 155) war mir durch eine Arbeit von Johnson und Gordall bekannt, während mir die Befunde von Kraus und Clairmont, dass nämlich Serum gesunder Menschen auch noch in 10facher Verdünnung oft bactericid auf einzelne Colistämme einwirke, erst nachträglich bekannt geworden sind.

Deshalb musste ich erst durch Versuche nachweisen, ob normales Serum gegenüber meinem Colistamm bactericid wirke. War dieser Nachweis erbracht, so konnte gegen die Verwendung des Bacterium coli bei meinen Versuchen kein Einwand mehr gemacht werden, denn es war ja nur meine Absicht, vergleichender Weise durch Untersuchungen des Blutserums + Bacterienart vor der Operation und nach der Operation festzustellen, ob die Bactericidie des Serums gegenüber meinem Colistamm durch Operationen ganz im allgemeinen beeinträchtigt würde. Ich musste also nur ein Bacterium haben,

das in bestimmter Menge von normalem Blutserum vor der Operation aufgelöst wurde, während nach der Operation eventuell keine Auflösung mehr stattfand.

War ein derartiges Bacterium gefunden, so musste noch die zu verwerthende Aussaatmenge des Bacteriums festgestellt werden. welche die günstigsten Resultate giebt und vor Beginn des eigentlichen Versuches stets festgestellt werden muss. (Neisser).

Es ist nämlich nicht nur nöthig, bei allen Versuchen die gleichgrosse Menge Aussaat zu benutzen, sondern es muss auch die Aussaatmenge vorher ausprobirt werden. So kann es bei Versuchen von Nutzen sein, jedesmal 1/500 ccm einer Kultur in einer eintägigen Bouillonaufschwemmung zu verwerthen, während bei einem anderen Bacterium 1/1000 oder 1/10 000 oder noch geringere Mengen einer Lösung z. B. einer eintägigen Agarkultur gleichmässigere Resultate ergeben.

Dabei soll man sich die Verdünnungen so herstellen, dass die schliessliche Aussaatmenge 10 Tropfen Aufschwemmungsflüssigkeit beträgt, da bei geringeren Mengen erhebliche Schwankungen in der Keimzahl eintreten.

Auch die Flüssigkeiten, in denen die Bacterien aufgeschwemmt werden, sind nicht ohne Belang. So vertragen manche Bacterien eine Aufschwemmung in 0,85 proc. NaCl-Lösung sehr schlecht. Man nimmt dann die Verdünnung der Kultur in Bouillon vor, wie in unserem Fall. Als Nährböden für die Colikultur hatte sich gewöhnlicher Agar als am günstigsten erwiesen.

Ueber das Einfüllen der einzelnen Componenten in die Reagenzgläser, wobei man sich der gewöhnlichen Röhrchen 10 cm lang, 1,3 cm Durchmesser, bedienen kann, gelten die allgemeinen Regeln, d. h. man muss peinlichst steril vorgehen. Nach Einfüllen sämmtlicher Componenten wird der Wattepfropf flambiert und aufgesetzt. Eine Verunreinigung durch Luftkeime ist beim Einfüllen wenig zu fürchten, wenn die Zimmerluft ohne grosse Bewegung ist.

Besonders wichtig ist es, um genaue Resultate zu erhalten, dass sämmtliche Röhrchen, die bei einem Versuch nöthig sind, auf die gleiche Flüssigkeitsmenge mit steriler NaCl-Lösung aufgefüllt werden, z. B. auf 2 ccm wie bei unseren Versuchen.

Den von Neisser empfohlenen Zusatz von 3 Tropfen Bouillon, durch den störende Schwankungen des osmotischen Drucks aus-

geglichen werden sollen, konnten wir entbehren, da wir unsere Aussaat in einer Bouillonaufschwemmung applicirten.

Unter Berücksichtigung dieser von Neisser gegebenen Vorschriften wurde nun zu den Vorversuchen geschritten.

Der I. Vorversuch sollte feststellen, ob normales Menschenserum Colikulturen gegenüber bactericid wirkt.

Serum in verschiedenen Quantitäten 1,0, 0,5, 0,25, 0,1 ccm wurde mit verschiedenen Mengen Aussaat, 1/100, 1/200, 1/10000, 1/20 000, 1/1000 000 Oese Colikulturen im Reagenzglas zusammengebracht, während auf den Controllplatten die gleiche Aussaat mit Kochsalzlösung zusammengebracht wurde. Selbstverständlich musste das Serum auf seine Sterilität dabei untersucht werden, wobei man mit der grössten angewandten Menge Serum, also hier 1,0 ccm, eine Agarplatte giesst. (cfr. Tabelle I, S. 119—122).

Sämtliche Röhrchen kommen für 3 St. in den Brutschrank, werden dann tüchtig geschüttelt und zu Agarplatten gegossen, die man nach 20 stündigem Verweilen im Brutschrank auf ihre angegangenen Colonien untersucht. Nach 20 Stunden musste man die Serumagarplatte steril finden.

Auf der Kochsalzcontrollplatte mussten, da NaCl keine bactericiden Kräfte gegen Bacterium coli hat, viele Tausende oder unzählige Colikolonien gewachsen sein, während auf einer Platte mit einer bestimmten Menge Serum + bestimmten Menge Aussaat kein Wachsthum oder nur ganz geringes, als Zeichen der Bactericidie des Serums gegenüber Bacterium coli, vorhanden sein musste. Nur grosse Ausschläge, d. h. keine gegenüber vielen Tausenden oder unzähligen Colonien können bei derartigen Versuchen in Betracht kommen.

Wie aus der Tabelle I hervorgeht, wurde durch den Vorversuch festgestellt:

1. Dass normales Menschenserum gegen Bacterium coli bactericide Kraft hat (s. Tab. I, S. 119—121);

2. dass zu den Versuchen die günstigste Aussaatmenge 1/100000 Oese unserer Colikultur war. (Tab. I, S. 121—122).

Da also der Vorversuch günstig ausgefallen war, konnte ich zu meinen eigentlichen Versuchen übergehen, durch die ich nachweisen wollte, ob ein Unterschied der bactericiden Kräfte des Menschenblutserums gegenüber Colibacterien vor und nach der Operation festzustellen ist.

Wir kommen also jetzt zu unseren eigentlichen Versuchen, wobei ich jeden der 50 untersuchten Fälle besonders aufgezeichnet habe. (cfr. No. 1—50).

Wie aus No. 1 (Fall 1) und Tabelle V ersichtlich, sind jedesmal 1,0, 0,5, 0,1 ccm normales Serum mit 1/100 000 Oese Colikultur zusammengebracht worden und mit NaCl auf 2 ccm aufgefüllt.

Ausser diesen Röhrchen mit normalem Serum hat man sich dann zu jedem Versuche eine Anzahl von Controlen anzulegen und zwar

1. eine Controle der Aussaat, d. h. 1/100 000 Oese Coli in 0,1 ccm Bouillonaufschwemmung + 1,9 NaCl, zum Beweis, dass nicht NaCl allein Bacterien löst.
2. eine Controle, welche die maximal verwendete Serummenge auf Sterilität prüft, also 1,0 ccm Serum + 1,0 NaCl.

Damit aber auch thatsächlich bewiesen wird, dass es sich um Einwirkungen von Amboceptor und Complement auf die Bacterien im Sinne der Bacteriolyse handelt und nicht etwa um physikalische Processe oder um eine Agglutination, mussten noch eine grössere Anzahl von Controlen mit inactivirtem Serum und sodann auch noch mit reactivirtem Serum angelegt werden. (cfr. Tab. V).

Die Controlen mit inactivirtem, normalem Serum, das man durch Erhitzen auf 55° ½ St. lang im Brutofen erhält, stellt man sich ebenso wie die mit normalem Serum her, also inactivirtes Serum 1,0, 0,5, 0,1, + 1/100 000 Oese Colikultur mit NaCl auf 2 ccm aufgefüllt u. s. w. (cfr. Tab. V).

Die Controlen mit dem inactivirten Serum dienen dazu, um nachzuweisen, dass beim Erhitzen das thermostabile Complement schwindet und dann keine Bacteriolyse eintritt, da zwar der Amboceptor noch erhalten, dieser jedoch nur zusammen mit dem Complement wirken kann. Ferner zeigen sie aber, dass die bactericide Wirkung nicht durch die agglutinirende Kraft des Serums vorgetäuscht wird. Denn da das Agglutinin im inactivirten Serum unzerstört enthalten ist, müsste, wenn es wirksam wäre, die Keimzahl auf den Platten mit inactivirtem Serum eine geringere sein. In der That aber sind, wie aus den Versuchen hervorgeht, die Platten mit unzähligen Colonien bewachsen, weil eben die eine Componente, das Complement fehlt. (cfr. Tab. V, ferner No. 1—50).

Die Controlen mit reactivirtem Serum sind aus folgendem Grunde ebenfalls nöthig. Wie bereits in der Einleitung erwähnt wurde, sind bei der Bacteriolyse zwei Substanzen wirksam, eine im Blutserum enthaltene bei 60° haltbare, welche den Repräsentanten der Schutzvorrichtung darstellt (Ehrlich's Amboceptor), und eine zweite, leicht zerstörbare, (z. B. durch Erhitzen auf 55—60° ½ St.), die in jedem normalen Serum vorkommt, das Complement (Ehrlich), das die eigentliche, auflösende Kraft besitzt. Sobald wir also normales Serum inactiviren, zerstören wir die Complemente. Da aber eine Bacteriolyse nur dann stattfinden kann, wenn Amboceptor und Complement zusammenwirken, darf beim inactivirten Serum das Wachstum der Bacterien gegenüber der Controlkochsalzaussaatplatte nicht vermindert sein. Die Bacterien können ja, da die Complemente fehlen, nicht aufgelöst werden. Sie finden sich also in unzähliger Menge.

Dass wirklich die Complemente diese bacterientötende Kraft ausüben und nicht etwa physikalische Momente eine Rolle spielen, geht dann daraus hervor, dass inactivirtes Serum, sobald es reactivirt s. completirt worden ist i. e. wieder die zu seinen Amboceptoren fehlenden Complemente durch Zusatz eines beliebigen normalen Serums erhalten hat, jetzt wieder bactericid wirkt.

Die Controlplatten mit reactivirtem Serum müssen also ebenso ein stark vermindertes Wachsthum von Colibacterien gegenüber der Kochsalzcontrolplatte haben, wie die Platten mit dem normalen Serum (cfr. Fall 1—50, specieller Theil).

Zu diesen Controlen nimmt man inactivirtes Serum 1,0, 0,5, 0,1 ccm + Aussaat (1/100 000 Oese Colicultur) und reactivirt s. completirt durch Zusatz einer bestimmten Menge von frischem normalem Serum. Zur Reactivirung oder Completirung darf natürlich die zugesetzte Menge von dem normalen Serum nur so gering sein, dass sie an und für sich nicht mehr bactericid wirkt, sondern nur eben noch so viel Complemente enthält, um das inactivirte Serum zu completiren, was durch eine besondere Controle jedesmal bestimmt werden muss.

Für meine Versuche kamen das Normalserum einer Thierspecies oder das vom Menschen in Frage. Auch hierzu waren wieder Vorversuche nöthig. Ich unterzog zuerst Kaninchenserum einer Untersuchung und zwar musste folgendes festgestellt werden:

1. Wirkt frisches Kaninchenserum auf Bacterim coli bactericid? (Tabelle II).

2. Welche Menge Kaninchenserum, die an und für sich gegenüber unserer Aussaatmenge nicht mehr bactericid wirkt, ist noch im Stande inactivirtes Serum zu completiren s. reactiviren? (Tabelle III).

Aus Tabelle III geht auf Grund von 10 angestellten Versuchen folgendes hervor: 1,0 und 0,5 ccm Kaninchenserum wirken gegenüber unserer Aussaatmenge (1/100 000 Oese Coli) bactericid. Diese bactericide Wirkung hat 0,25 ccm Kaninchenserum nicht mehr. Tabelle III zeigt sodann auf Grund von 10 weiteren angestellten Versuchen, welches diejenige geringste Menge ist, die selbst nicht mehr bactericid wirkend, noch eben im Stande ist, inactivirtes Serum zu reactiviren. Bei diesen Versuchen zeigte sich, dass Mengen von 0,25 ccm Kaninchenserum abwärts nicht mehr gegenüber unserer Aussaat bactericid wirken, dass aber 0,1 ccm diejenige geringste Menge war, welche zur Reactivirung eben noch genügte. Diese Menge 0,1 ccm Kaninchenserum ist in einer Reihe von Fällen zur Reactivirung benutzt worden. Die Blutentnahme beim Kaninchen aus der Ohrvene ist in Bezug auf Sterilität unsicher. Es ist daher das Blut aus der Carotis entnommen worden. Sobald den Thieren wiederholt Blut entzogen war, zeigte sich, dass 0,1 ccm Serum nicht mehr zur Reactivirung genügte. Es sind daher in einzelnen Fällen auch grössere Mengen bis zu 0,2 ccm Kaninchenserum verwendet worden, wobei jedoch jedesmal durch eine Controlplatte nachgewiesen wurde, dass diese Menge an und für sich nicht bactericid zu wirken im Stande war.

Wegen dieser Schwankungen beim Zusatz von Kaninchenserum entschloss ich mich für die weiteren Versuche normales Menschenserum zur Reactivirung zu benutzen.

Da ja durch meine früheren Untersuchungen bekannt war, dass normales Menschenserum gegenüber Colibakterien bactericid wirke, musste ich nur noch versuchsweise feststellen, welches die geringste Serummenge sei, die selbst nicht mehr bactericid wirkend, doch noch genügende Complemente zur Reactivirung eines inactivirten Serums enthielte.

Durch die auf Tabelle IV aufgezeichneten Versuche (10) stellte ich fest, dass 0,05 ccm frisches Menschenserum diese Menge sei.

Die Serummenge wurde dann bei einer grossen Anzahl von Versuchen zur Reactivirung verwandt und hat sich auch, da stets Leute von gleichkräftiger Constitution genommen wurden, immer als ausreichend zum Complementiren erwiesen.

Für die Röhrchen mit reactivirtem Serum, die selbst, wie erwähnt, als Controle für die Röhrchen mit normalem Serum dienten, waren jedesmal noch zwei specielle Controlröhrchen nöthig: einmal musste nämlich das zur Reactivirung benutzte Serum auf seine Sterilität untersucht werden. Dazu wird die grösste benutzte Serummenge, also 0,1—0,2 ccm Kaninchenserum bezw. 0,05 ccm Menschenserum auf Agar gegossen. Diese Platte muss dann steril sein. Ausserdem müssen dieselben Quanta + Aussaat auf Agar gegossen werden um zu controliren, dass dieselben an und für sich nicht bactericid wirken. Es müssen dann diese Platten ebenso reichlich mit Colonien bewachsen sein, wie die ganz im Anfang erwähnte Controlkochsalzplatte.

Um einen Ueberblick über einen ganzen Versuch zu haben, sind in Tabelle V sämmtliche nöthigen Röhrchen mit ihren Componenten angeführt. Die Tabelle erklärt auch die bei Fall 1—50 im speciellen Theil der Arbeit angewandten Abkürzungen.

Nachdem alle in der Tabelle V aufgeführten und mit Kochsalz auf 2 ccm aufgefüllten für den Versuch nöthigen Röhrchen mit einem flambirten Wattepfropfen verschlossen sind, müssen sie tüchtig geschüttelt werden und kommen für drei Stunden in den Brutschrank bei 37°. Alsdann werden sie aus dem Brutschrank genommen, wieder geschüttelt und zu Agarplatten gegossen. Man muss dabei von jedem Röhrchen die gleiche Menge mit Pipetten entnehmen und zwar nicht unter 5—10 Tropfen Flüssigkeit. Ich habe stets den ganzen Inhalt der Röhrchen (2 ccm) zum Plattengiessen benutzt. Die Platten stellt man, nachdem der Agar fest geworden, auf 20—24 Stunden in den Brutschrank von 37°.

Die Zählung der Colonien nimmt man auf der Wolffhügel'schen Zählplatte vor. Bei grösserer Anzahl macht man die mikroskopische Zählung, nachdem man die Platten in 8 Sectoren getheilt hat und je 4 Gesichtsfelder auf jedem Sector zählt. Man nimmt nach Neisser die Zählung der Colonien so vor, dass man schätzungsweise sich an folgendes Schema gewöhnt:

0 oder fast 0 Colonien;
etwa 100 Colonien;
einige 100 Colonien;
1000 Colonien;
einige 1000 Colonien;
sehr viele Tausende Colonien;
unzählige Colonien $= \infty$

Wie bereits erwähnt, sind geringe Ausschläge beim bactericiden Reagensglasversuch nicht zu verwerthen, da auch die Agglutination, so wenig sie direct mit der Bactericidie zu thun hat, auf der Platte eine Verringerung der Colonienzahl hervorrufen kann. Eine bestimmte bactericide Wirkung können wir nach Neisser nur dann ansprechen, wenn die Controllen sinngemäss ausfallen, d. h. wenn eine Reduction der Colonien von unendlichen oder vielen Tausenden auf 0 oder ganz geringe Keime stattgefunden hat. Es müsste also z. B. 1,0 normales Serum auf der Platte gar keine Colonien zeigen, d. h. die ganze Aussaatmenge abgetödtet haben, während auf der Controlkochsalzplatte unzählige Keime gewachsen sein müssten.

Wie die Resultate eines einzelnen Versuches ausfallen müssen, ist ebenfalls auf der Tabelle V ersichtlich. So sind alle für die von mir untersuchten 50 Fälle (cf. Schluss des speciellen Theils) angeführten Daten ohne Weiteres verständlich, bis auf einen Punkt, den ich daher hier noch erwähnen will.

Bei manchen Tabellen finden wir nämlich, dass gerade bei den grössten Mengen Normalserum oder auch bei reactivirtem Serum die meisten Colonien gewachsen sind, während die Platten mit geringeren Serummengen weniger Colonien aufweisen. Es könnte dies auf die von Neisser und Wechsberg beschriebene, bereits erwähnte Complementablenkung zurückzuführen sein, wobei in Folge Ueberschusses von Amboceptor die Complemente von diesen in Beschlag genommen werden, sodass für die Bacteriolyse ein relativer Complementmangel entsteht. Jedoch ist eine derartige Complementablenkung unwahrscheinlich, da sie bisher nur nach peritonealen Einspritzungen gelegentlich beobachtet worden ist. Eine genügende Erklärung dafür ist zur Zeit noch nicht möglich und müsste durch andere Arbeiten noch gegeben werden. Wir ersehen aber daraus, dass man, um über die bactericide Kraft eines Serums keine falschen Vorstellungen zu bekommen, nicht nur

grössere Mengen 1,0 ccm, sondern auch kleinere Mengen bis 0,1 ccm verarbeiten soll. Wir haben deshalb stets 1,0, 0,5, 0,1 ccm Serum zu gleicher Zeit verarbeitet.

Feinere Verdünnungen haben wir nicht für nöthig gehalten. Auch Neisser, der allerdings noch Verdünnungen von 0,03 und 0,01 ccm Serum verarbeitet hat, betont, dass feinere Abstufungen bei der bekannten Unempfindlichkeit des bactericiden Reagensglasversuches zwecklos sind.

Da der Zweck unserer Arbeit war, nachzuweiten, ob durch Operationen die bactericiden Kräfte des Blutserums gegenüber Bacterium coli beeinträchtigt würden, so musste das Serum vor und nach der Operation einer derartigen aus der Tabelle V beschriebenen Untersuchung unterzogen werden.

Es war dabei einerlei, wann das Blut vor der Operation entnommen wurde. Allerdings musste bei der Verarbeitung darauf geachtet werden, dass die Zeiträume von der Entnahme des Blutes bis zur Verarbeitung vor und nach der Operation die gleichen waren; wenn also zur ersten Untersuchung vor der Operation das Blut 4 Stunden nach seiner Entnahme verarbeitet worden war, musste beim Versuch nach der Operation ebenfalls die Untersuchung des Blutes 4 Stunden nach der Operation gemacht werden. War dies nicht möglich, so wurden die Fälle nicht weiter verwerthet, wie bereits erwähnt.

Es fragte sich nun, wieviele Stunden nach der Operation das Blut entnommen werden sollte. Direct nach der Operation das Blut zu entnehmen, war deshalb nicht rathsam, da die bactericiden Kräfte, wie im Thierexperiment erwiesen ist, direct nach einer Operation oft steigen und erst nachträglich sinken.

Am besten wäre es natürlich, die Patienten zu wiederholten Malen nach der Operation und während des ganzen Krankheitsverlaufes auf ihre bactericiden Kräfte zu untersuchen. Oft können aber die Patienten derartige Blutverluste nicht vertragen. Auch überschritt dies das Ziel meiner Arbeit, in der ich nur nachweisen wollte, ob nach der Operation eine Herabsetzung der bactericiden Kräfte gegenüber Colibacterien ganz im Allgemeinen zu verzeichnen sei.

Ich habe jedoch an einer Reihe von Vorversuchen, indem ich Blutserum von Operirten nach 10 Stunden, 20 und 30 Stunden

entnahm und mit ihrem Serum vor der Operation verglich, gesehen, dass bei Untersuchungen kurz nach der Operation die günstigste Zeit 20—24 Stunden nach der Operation ist. Alsdann zeigten sich die grössten Ausschläge. Daher ist bei meinen Versuchen das Blut 20—24 Stunden nach der Operation entnommen worden. Nachdem ich gleich bei meinen ersten Versuchen gesehen hatte, dass Operationen die bactericide Kraft des Blutserums gegenüber Colibacterien beeinträchtigen, konnte ich an weitere Untersuchungen denken.

Tabelle I.

Zur Bestimmung, ob ganz frisches Normalserum gegen Bacterium coli bactericid wirkt.

I. Versuch.

1.	Röhrchen	1	ccm	Serum	+	1,0 ccm	NaCl	(zur Prüfung der Sterilität)
2.	„	1,5	„	NaCl	+	1 Oese	Colicultur	(= 0,5 ccm Bouillon-aufschwemmung)
3.	„	1	„	Serum	+	1 „	Coli	
4.	„	0,5	„	„	+	1 „	„	
5.	„	0,25	„	„	+	1 „	„	
6.	„	0,1	„	„	+	1 „	„	

Die Röhrchen werden mit NaCl auf 2 ccm aufgefüllt, 3 Stunden in den Brutschrank gestellt und dann zu Agarplatten gegossen. (20 Stunden im Brutschrank.)

Befund nach 20 Stunden.

1. Platte steril.
2. „ unzählige Colonien
3.—6. „ desgl.

Es war also 1 ccm nicht im Stande, 1 Oese Colicultur aufzulösen.

II. Versuch.

Versuchsanordnung in derselben Weise, nur dass eine Oese Colicultur in 10 ccm steriler Bouillon aufgelöst wird und von der Aufschwemmungsflüssigkeit 0,1 ccm zur Verwendung kommt, also 1/100 Oese Colicultur.

1.	Röhrchen	1,0 ccm	Serum						
2.	„	NaCl	+	0,1 ccm	Bouillonaufschwemmung		=	1/100	Oese
3.	„	1,0	Serum	+	0,1 ccm	„	=	„	„
4.	„	0,5	„	+	0,1 „	„	=	„	„
5.	„	0,25	„	+	0,1 „	„	=	„	„
6.	„	0,1	„	+	0,1 „	„	=	„	„

Die Röhrchen werden wie bei dem ersten Versuche behandelt.

Befund nach 20 Stunden.

1. Platte steril
2. „ unzählige Colonien
3.—6. „ desgl.

Also keine Bactericidie des normalen Serums gegenüber der ausgesäten Colicultur.

III. Versuch.

1 Oese Coliculture wird weiter in Bouillon verdünnt, so dass die ausgesäte Menge von 0,5 ccm Bouillonaufschwemmung 1/200 Oese enthält.

1. Röhrchen 1,0 ccm Serum
2. „ NaCl + 1/200 Oese Coli
3. „ 1,0 ccm Serum + 1/200 Oese Coli
4. „ 0,5 „ „ + „ „ „
5. „ 0,25 „ „ + „ „ „
6. „ 0,1 „ „ + „ „ „

Befund nach 20 Stunden.

1. Platte steril
2. „ unzählige Colonien
3.—6. „ desgl.

Die Kochsalzcontrollplatte ist viel dichter bewachsen wie Platte 3—6. Ausserdem ist Platte 5 und 6 dichter bewachsen wie Platte 3 und 4. Es ist also zum ersten Mal eine geringe bactericide Wirkung des Serums im Vergleich zur Kochsalzlösung vorhanden; auch hat 1 ccm stärker bactericid gewirkt wie 0,1 ccm.

IV. Versuch.

Aussaatmenge 0,1 ccm Bouillonaufschwemmung = 1/10000 Oese Colicultur.

1. Röhrchen 1,0 ccm Serum
2. „ NaCl + Aussaat
3. „ 1,0 ccm + Aussaat
4. „ 0,6 „ + „
5. „ 0,25 „ + „
6. „ 0,1 „ + „

Befund nach 20 Stunden.

1. Platte steril
2. „ unzählige Colonien
3. „ „ „
4. „ „ „
5. „ „ „
6. „ „ „

Platte 3—6 zeigen geringeres Wachsthum wie Platte 2. Die Aussaatmenge von 1/10000 Oese Cultur ist jedoch immer noch zu gross.

V. Versuch.

Aussaatmenge 1/20000 Oese.

1. Röhrchen 1,0 ccm Serum + Aussaat
2. „ NaCl + „
3. „ 1,0 „ Serum + „
4. „ 0,5 „ „ + „
5. „ 0,25 „ „ + „
6. „ 0,1 „ „ + „

Befund nach 20 Stunden.

1. Platte steril
2. „ unzählige Colonien
3. „ eben noch zählbare Colonien
4.—6. „ unzählige Colonien

1 ccm Serum zeigt also deutlich bactericide Wirkung. Die Aussaatmenge ist jedoch immer noch zu gross.

VI. Versuch.

Aussaatmenge = 1/100000 Oese.

1. Röhrchen 1,0 ccm Serum
2. „ NaCl + Aussaat
3. „ 1,0 ccm Serum + Aussaat
4. „ 0,5 „ „ + „
5. „ 0,25 „ „ + „
6. „ 0,1 „ „ + „

Befund nach 20 Stunden.

1. Platte steril
2. „ unzählige Colonien
3. „ 200 „
4. „ 1000 „
5. „ unzählige „
6. „ desgl.

Hier ist der Versuch zum ersten Mal sinngemäss ausgefallen, d. h. 1,0 ccm Serum hat im Vergleich zur Kochsalzlösung, wo unzählige Colonien gewachsen sind, eine starke bactericide Kraft gezeigt, es wurden daher die weiteren Versuche mit 1/100000 Oese Colicultur angestellt.

VII. Versuch.

Aussaatmenge 1/100000 Oese.

Im Ganzen wurden 10 Versuche gemacht, genau wie bei Versuch 1—6. Dabei stellt es sich heraus, dass die Aussaatmenge von 1/100000 Oese als durchaus geeignete erscheint.

Stets war bei 1 ccm Serum + Aussaat auf der Platte fast gar kein oder ganz geringes Wachsthum, bei 0,1 ccm Serum + Aussaat waren die Colonien wieder zahlreicher geworden. Die Controllkochsalzplatten waren stets mit unendlichen Keimen bewachsen.

Durch die Versuche 1—7 war also festgestellt, dass normales Menschenserum gegenüber dem von mir verwandten Colistamm bactericide Eigenschaften besitzt und die Aussaatmenge von 1/100000 Oese in Bouillonaufschwemmung sinngemässe Resultate, d. h. grosse Ausschläge giebt.

Tabelle II.

Vorversuche:

Ob Kaninchenserum gegen Colibacterien bactericid wirkt.

I. Vorversuch.

1. Röhrchen 1,0 ccm Kaninchenserum + (Prüfung auf Sterilität)
2. „ NaCl + 1/100000 Oese
3. „ 1,5 ccm Kaninchenserum + „ „
4. „ 0,5 „ „ + „ „
5. „ 0,25 „ „ + „ „
6. „ 0,1 „ „ + „ „

Die Röhrchen werden genau so behandelt wie die zu den auf Tabelle I beschriebenen Versuchen nöthigen Röhrchen.

Befund nach 20 Stunden.

1. Platte steril
2. „ unzählige Colonien
3. „ wenige „
4. „ reichliche „
5. u. 6. „ unzählige „

Im Ganzen wurden 10 derartige Vorversuche mit Kaninchenserum gemacht, die alle zeigten, dass bei

1,0 und 0,5 ccm Kaninchenserum geringes Wachsthum, bei
0,25 „ „ starkes „ „
0,1 „ „ unzählbares „ „

vorhanden ist. Es ging also daraus hervor, dass grössere Serummengen gegen Coli bactericid wirkten, während geringere Mengen keinen bactericiden Einfluss mehr hatten.

Damit war erwiesen, dass Kaninchenserum zur Reactivirung von inactivirtem Menschenserum benutzt werden kann.

Da man aber die Serummenge zum Reactiviren benutzen soll, welche, ohne selbst bactericid wirkend, gerade noch zur Reactivirung im Stande ist, musste durch weitere Versuche festgestellt werden, welche Menge diese geringste ist.

Tabelle III.

Vorversuche, welches die geringste, zur Reactivirung noch brauchbare Menge Kaninchenserum ist.

I. Vorversuch.

1. Röhrchen 1,0 ccm Serum (Prüfung der Sterilität)
2. „ 1,0 „ „ + 1/100000 Oese
3. „ Inactivirtes Serum 1,0 ccm + 1/100000 Oese
4. „ Reactivirtes „ + „ „ (= 1,0 inactivirtes Serum + 0,25 ccm Kaninchenserum)

Behandlung der Röhrchen siehe Tabelle I und II.

Befund nach 20 Stunden.

1. Platte steril
2. „ 200 Colonien
3. „ unzählige „
4. „ steril

Offenbar hatte 0,25 ccm an und für sich bactericid gewirkt, da Platte 4 reactivirtes Serum gar keine Colonien aufwies, während Platte 2 Normalserum 200 Colonien zeigte. Beide Platten müssen aber bei einem regelrechten Versuche übereinstimmen.

II. Versuch.

1. Röhrchen 1,0 ccm Serum (Prüfung der Sterilität)
2. „ 1,0 „ „ + Aussaat
3. „ inactivirtes „ 1,0 + „
4. „ reactivirtes „ + „ (= 1,0 ccm inactivirtes Serum + 0,2 ccm Kaninchenserum)

Befund nach 20 Stunden.

1. Platte steril
2. „ 200 Colonien
3. „ unzählige „
4. „ steril

Auch 0,2 ccm Kaninchenserum wirkte noch an und für sich bactericid, da bei 1,0 ccm Serum (Platte 2) mehr Colonien gewachsen waren, wie bei dem reactivirten Serum (Platte 4). Es mussten also noch geringere Mengen Kaninchenserum zur Reactivirung benutzt werden.

III. Versuch.

1. Röhrchen 1,0 ccm Serum (Prüfung der Sterilität)
2. „ 1,0 „ „ + Aussaat
3. „ 1,0 inactivirtes Serum + Aussaat
4. „ reactivirtes Serum + „ (1,0 ccm inactivirtes Serum + 0,15 ccm Kaninchenserum)

Befund nach 20 Stunden.

1. Platte steril
2. „ 100 Colonien
3. „ unzählige „
4. „ 100 „

Da Platte 2 (normales Serum) dieselben Resultate gegeben hat, wie Platte 4 (reactivirtes Serum), so hat 0,15 ccm Kaninchenserum sich zur Reactivirung geeignet gezeigt. Es musste jedoch weiter ausgeprobt werden, ob nicht auch geringere Mengen zur Reactivirung noch im Stande waren.

IV. Versuch.

1. Röhrchen 1,0 ccm Serum
2. „ 1,0 „ „ + Aussaat
3. „ 1,0 „ inactivirtes Serum + Aussaat
4. „ 1,0 „ reactivirtes „ + „ (1,0 inactivirtes Serum + 0,1 ccm Kaninchenserum)

Befund nach 20 Stunden.

1. Platte steril
2. „ „
3. „ unzählige Colonien
4. „ steril

Da Platte 2 und 4 die gleichen Resultate abgeben, so genügt 0,1 ccm Kaninchenserum noch zur Reactivirung.

V. Versuch.

1. Röhrchen 1,0 ccm Serum
2. „ 1,0 „ „ + Aussaat
3. „ 1,0 „ inactivirtes Serum + Aussaat
4. „ reactivirtes „ + „ (= 0,1 ccm inactivirtes Serum + 0,05 Kaninchenserum)

Befund nach 20 Stunden.

1. Platte steril
2. „ „
3. „ unzählige Colonien
4. „ zahlreiche „

Da auf Platte 4 das Wachsthum zahlreich war, während Platte 2 kein Wachsthum aufzuweisen hatte, so ging daraus hervor, dass 0,05 ccm Kaninchenserum nicht mehr zur Reactivirung des normalen Menschenserums genügt.

Aus einer grossen Anzahl derartiger Versuche ging hervor, dass 0,2 ccm Kaninchenserum nicht mehr bactericid wirkt, dass 0,1 ccm Kaninchenserum zur Reactivirung gerade noch genügt. Mit dieser Menge wurde daher in einer Reihe von Fällen die Reactivirung des normalen Menschenserums vorgenommen.

IV. Tabelle.

Vorversuche, welche Mengen Menschenserum zur Reactivirung verwerthet werden müssen.

Wir hatten bereits gesehen, dass Menschenserum auf Coliculturen bactericid wirkt, mithin dass es sich auch zur Reactivirung eignet.

Es musste daher durch Versuche nur noch festgestellt werden, welche geringste, an und für sich nicht mehr bactericid wirkende Menge zur Reactivirung noch genügte.

Da, wie aus den früheren Versuchen hervorging, 0,1 ccm Menschenserum nicht im Stande war, auf unsere Aussaat 1/100000 Oese irgendwie einzuwirken, so wurden Versuche mit Mengen von 0,15; 0,1; 0,05; 0,01 ccm angestellt, und zwar im Ganzen 10 Versuche genau in derselben Weise, wie die zur Reactivirung nöthige geringste Menge beim Kaninchenserum bestimmt worden war (s. Tab. III).

Dabei fand sich, dass 0,1 ccm Menschenserum nicht mehr bactericid wirkte, dass 0,01 ccm zur Reactivirung zu schwach war und dass 0,05 ccm sich als die zur Reactivirung geeignete Menge erwies. Mit dieser Menge wurden dann die weiteren Versuche angestellt.

Blutentnahme: 8 Uhr vormittags.
Serumverarbeitung: 1 Uhr nachmittags.
Aussaatmenge 0,1 ccm Bouillon = 1/100000 Oese Coli enthaltend.

1.	Röhrchen Normalserum (S) 1,0 + 1,0 NaCl	= 2 ccm
2.	„ 0,1 ccm Bouillon-Aussaat + 1,9 NaCl	= 2 „
	Normales Serum (Vollserum) = S.	
3.	„ 1 ccm S. + 0,1 Aussaat + 0,9 NaCl	= 2 „
4.	„ 0,5 „ „ + 0,1 „ + 1,4 „	= 2 „
5.	„ 0,1 „ „ + 0,1 „ + 1,8 „	= 2 „
	Inactivirtes Serum = I. (Normalserum 1/2 St. auf 55° erhitzt.)	
6.	Röhrchen 1,0 I. + 0,1 Aussaat + 0,9 NaCl	= 2 ccm
7.	„ 5,0 „ + 0,1 „ + 1,4 „	= 2 „
8.	„ 0,1 „ + 0,1 „ + 1,8 „	= 2 „
	Reactivirtes Serum = R. (Inactivirtes Serum + Kaninchen- oder Menschenserum.)	
9.	Röhrchen 1,0 ccm I. + 0,5 Bouillon + 0,4 NaCl (0,5 Bouillon enthält 0,1 ccm Kaninchenserum oder 0,05 ccm Kaninchenserum zum Reactiviren oder Completiren.)	= 2 ccm
10.	Röhrchen 0,5 ccm I. + 0,1 Aussaat + 0,5 Bouillon + 0,9 NaCl	= 2 ccm
11.	„ 0,1 „ „ + 0,1 Aussaat + 0,5 Bouillon + 1,3 NaCl	= 2 ccm
	Kaninchen-Serum-Sterilität = K.S.St. Menschen-Serum-Sterilität = M.S.St.	
12.	Röhrchen 0,5 ccm Bouillon + 1,5 NaCl (0,1 ccm Kaninchenserum enthaltend) oder 0,05 ccm Menschenserum	= 2 ccm
	Kaninchen-Serum-Bactericidie = K.S.B. Menschen-Serum-Bactericidie = M.S.B.	
13.	Röhrchen 0,5 ccm Bouillon + 0,1 Aussaat + 1,4 NaCl (0,1 ccm Kaninchenserum enthaltend) oder 0,05 ccm Menschenserum	= 2 ccm

Sämmtliche Röhrchen kommen 3 Stunden in den Brutschrank bei 37°, werden dann zu Agarplatten gegossen, die 20 Stunden im Brutschrank bleiben.

Befund nach 20 Stunden.

1.	Platte steril. Bei No. 1—50 S.St. bezeichnet Serum-Sterilität
2.	„ unzähl. Col. = ∞ bei No. 1—50 Aussaat bezeichnend.
3.	„ steril, z. B. vor der Operation, nach der Operation
4.	„ „ „ „ „ reichl. bewachs.
5.	„ 500 Colonien
6.	„ unzählige Colonien
7.	„ „ „
8.	„ „ „
9.	„ steril (muss mit Platte 3 übereinstimmen)
10.	„ 200 Colonien (Auf den Platten mit reactivirtem Serum
11.	„ 1000 „ sind gewöhnlich etwas mehr Colonien vorhanden wie auf den entsprechenden Platten mit normalem Serum [vergl. Platte 3, 4, 5], da Normal-Serum etwas bactericider wirkt)
12.	„ steril
13.	„ unzählige Colonien (Nachweis, dass die zum Reactiviren zugesetzte Serummenge nicht an und für sich bactericid gewirkt hat.)

Specieller Theil.

Für die Untersuchung des Blutserums vor und nach der Operation waren im Ganzen für jeden Fall 26 Röhrchen nöthig (cf. Tab. V allgemeiner Theil und Fall 1—50 am Schluss des speciellen Theils).

13 Röhrchen für das vor der Operation entnommene Serum.

13 „ „ „ nach „ „ „ „

Die Röhrchen wurden zu Platten verarbeitet, wie beschrieben. Die auf den Platten gewachsenen Colonien sind dann in den Fällen 1—50 aufgezeichnet.

Man findet also z. B. bei Fall 1 eingetragen:

Vor der Operation S. (Normalserum) 1,0 ccm steril;

nach der Operation S. 1,0 = unzählige (∞) Colonien;

so weiss man also, dass vor der Operation eine starke Bactericidie gegen Bacterium coli vorhanden war, dieselbe jedoch nach der Operation geschwunden ist, d. h. durch die Operation verloren ging.

Die Daten von S. (Normalserum) vor der Operation und nach der Operation sind also diejenigen, welche zur Beurtheilung der Beeinflussung der Bactericidie durch eine Operation in erster Linie mit einander verglichen werden müssen.

Ich habe diese Daten daher in Fall 1—50 fett geschrieben. Die fettgeschriebenen Daten zeigen das Verhalten des Vollserums vor und nach der Operation. Da in dem Vollserum die für die bactericiden Kräfte nach Ehrlich allein maassgebenden Componenten Amboceptor + Complement enthalten sind, so ist im Vergleich der fettgeschriebenen Daten der Unterschied in der Bactericidie des Serums gegenüber Colistämmen vor und nach der Operation zu suchen. Ich glaubte, dass ein Vergleich von Complement und Amboceptor zur Gradmessung der Bactericidie genügend sei; daher sind die auf den Tabellen mit r bezeichneten Daten im Allgemeinen nicht verglichen und nur dann auf der Tabelle erwähnt, wenn ein sehr grosser Unterschied vor und nach der Operation vorhanden war. Sie stellen das reactivirte Serum vor, in dem kein Complement vorhanden ist, sondern nur Amboceptor. Ein Vergleich vor und nach der Operation der mit r bezeichneten Daten lässt also aus den Tabellen ohne weiteres ersehen, wie sich der Amboceptorgehalt im Blutserum vor und nach der Operation verhalten hat. Zu allgemeinen Betrachtungen habe ich jedoch die

durchschnittlich vorhandene Herabsetzung des Amboceptorgehaltes nicht herangezogen. Der Unterschied im Complementgehalt vor und nach der Operation ist von mir garnicht geprüft worden, weil das Complement bei jedem Individuum sehr schwankt und von äusseren Einflüssen aller Art, so z. B. schon von der Nahrungsaufnahme beeinflusst wird, sodass viele Arbeiten über die Bestimmung des Complementgehaltes nicht beweisend waren. Die absolute Bestimmung des Complementgehaltes, nach einer der bekannten Methoden vorgenommen (indem z. B. bei einem beliebigen hämolytischen, zweckmässig gewählten System, das aus sensibilisirten Blutkörperchen besteht, unter gleichen Verhältnissen die Menschenserummenge bestimmt wird, die für die vollkommene Auflösung nöthig ist), dürfte vielleicht von Wichtigkeit sein und müsste daher in weiteren Arbeiten berücksichtigt werden. Bei diesen am Menschen zum ersten Male vorgenommenen Versuchen glaubte ich, mich mit der alleinigen Messung von Amboceptor + Complement im Vollserum (s) begnügen zu dürfen. Denn wenn auch die Factoren der natürlichen Resistenz wahrscheinlich verschiedenartige sind, so können doch andererseits Amboceptor + Complement als der einzig sicher messbare Maassstab der bedeutungsvollen bactericiden Kräfte des Serums angesehen werden.

Wenn im Folgenden von Bactericidie die Rede ist, so ist darunter natürlich nur diejenige gegenüber dem von mir zu den Versuchen verwendeten Colistamm zu verstehen. Inwieweit wir aber daraus allgemeine Schlüsse ziehen dürfen, will ich erst nach Schilderung der einzelnen Fälle beschreiben. — Alle anderen Eintragungen auf No. 1—50 sind nicht zu berücksichtigen; es sind nur Controlldaten, die im allgemeinen Theil der Arbeit beschrieben sind.

Im Ganzen sind 50 Fälle vor und nach der Operation untersucht worden. Dieselben sind auf Tabelle VI und VII mit den wichtigsten Daten (Alter, Art der Erkrankung und der Operation) angeführt. Da sich bei den meisten Fällen bemerkenswerthe Befunde ergeben haben, die ich aber nicht alle zu meinen Hauptschlussfolgerungen heranziehen will, ist jeder Fall auf einem besonderen Blatt ausführlich nebst einer kurzen Epikrise eingetragen. Die Hälfte der Fälle sind von mir operirt worden; alle Patienten von mir dauernd vor und nach der Operation genau untersucht und beobachtet.

Die Resultate der Blutserumuntersuchungen vor der Operation in den 50 Fällen lassen sich so zusammenfassen:

In 40 Fällen zeigte sich, dass 1,0 ccm Normalserum die benutzte Aussaatmenge 1/100000 Oese Colikultur vollständig oder beinahe vollständig zu zerstören im Stande war, während auf der Kochsalz-Controllplatte unendlich viele Keime gewachsen waren. Mithin wirkte in diesen Fällen das Normalserum bactericid gegen Bacterium coli.

In 10 Fällen war nach meinen Versuchen diese Bactericidie jedoch nicht vorhanden. Hier war 1,0 ccm Normalserum nicht im Stande, die Colibacterien abzutödten; sie waren eben so reichlich wie auf der Kochsalzcontrollplatte gewuchert. Mithin war keine Bactericidie vorhanden gegenüber Colibacterien. Es sind dies die Fälle 1, 2, 4, 6, 18, 24, 26, 34, 35, 50. Auffallend ist dabei, dass alle 10 Patienten, bei denen vor der Operation keine Bactericidie nachzuweisen war, schwerkranke Leute waren.

Fall 1: ein Magencarcinom mit Stenosenerscheinungen, zeigte einen bis auf die Knochen abgemagerten, kachektischen Patienten.

Fall 2 und 6: waren hochgradig Anämische in Folge von Blutungen aus Magengeschwüren.

In Fall 18 war in Folge einer Prostatahypertrophie mit starken Blutungen eine hochgradige Anämie vorhanden.

Fall 4: ein stenosirendes Parynxcarcinom hatte zur starken Abmagerung und Kachexie geführt.

Fall 24: ein sehr grosser osteomyelitischer Beckensenkungsabscess, zeigte schwere Anämie und Collaps.

Fall 26: war eine Hernie mit schweren Einklemmungs- und Collapserscheinungen; nebenbei bestand Myocarditis und Cor adiposum.

Fall 34 und 35: waren Patienten, deren Allgemeinzustand zwar ein guter war, die aber in Folge Stenosen der Luftwege hochgradigst asphyktisch geworden waren.

In Fall 50 bestand ein Diabetes mellitus.

Aus diesen Befunden entnahm ich, was im Thierexperiment längst nachgewiesen war, dass Blutungen, Hungern, Kachexie, Anämie, Collaps, ferner Reizungen des Peritoneums und asphyktische Zustände, sodann Organerkrankungen, wie Fettherz, Myocarditis, Diabetes mellitus, die Bactericidie i. e. die natürliche angeborene

Resistenz des Organismus herabsetzen können, was auf Grund meiner Versuche natürlich nur gegenüber dem verwendeten Colistamm mit Bestimmtheit behauptet werden kann. Dass eine derartige Herabsetzung der Bactericidie vor der Operation für die Ausführung einer solchen nicht ohne Belang sein kann, war von vornherein zu vermuthen. Da man deshalb die Fälle 1, 2, 4, 6, 18, 24, 26 auf Grund der klinischen Befunde und vor allem wegen der mangelnden Bactericidie gegenüber dem Colistamm als bedenkliche angesehen hatte, wurden die nöthigen Eingriffe mit allen zu Gebote stehenden Vorsichtsmaassregeln ausgeführt. Es sank jedoch die Bactericidie dem Colistamm gegenüber nach der Operation noch weiter und es trat die auffallende Thatsache ein, dass die Hälfte der Patienten kurz nach der Operation starb (1, 2, 18, 24, 26), cf. Fall 1—50.

Die Resultate der Blutuntersuchungen nach der Operation konnten von verschiedenen Gesichtspunkten aus beurtheilt werden. Ich habe jedoch nur ganz im Allgemeinen Rückschlüsse ziehen zu dürfen geglaubt, indem ich nur feststellte, inwiefern Art und Dauer einer Operation auf die Bactericidie des Blutserums gegenüber Coli wirkt. An einer grösseren Versuchsreihe müsste noch später festgestellt werden, inwiefern das Alter des Patienten eine Rolle spielt, ob die verschiedenen Narkosen Einfluss haben und anderes mehr. Dazu bedürfte es aber der Untersuchungen vieler Jahre an einem ungezählten Material.

Bei der Beurtheilung der Frage, ob durch eine Operation die Bactericidie herabgesetzt wird, glaubte ich leichte von schweren Eingriffen trennen zu müssen. Ich unterschied also:

I) Schwere und langdauernde Operationen; (Fall 1—25);
   a) Laparotomien; (Fall 1—12);
   b) sonstige schwere Operationen; (Fall 13—25).
II) Leichte und kurzdauernde Operationen; (Fall 25—50);
   a) Hernien; (Fall 26—32);
   b) verschiedene Weichtheiloperationen; (Fall 32—40);
   c) Exstirpation von malignen Tumoren; (Fall 40—46);
   d) Knochenoperationen; (Fall 44—50).

Was zunächst die Laparotomien anbetrifft (Fall 1—12), so war die Bactericidie des Blutserums gegenüber Bacterium coli nach der Operation in vier Fällen, nämlich 1, 2, 3, 7, stark vermindert.

(Fall 1 Gastroenterostomie,
„ 2 und 3 dito,
„ 7 Ileus in Folge peritonealer Verwachsungen.)

In Fall 1 und 2 war, wie bereits erwähnt, schon vor der Operation die Bactericidie herabgesetzt und sank nach der Operation noch mehr. Beide Patienten, ebenso der von Fall 7, starben unter zunehmender Schwäche.

Fall 3 überstand die Operation nur ganz allmählich.

In Fall 5 (Magenfistel) war keine Beeinflussung durch die Operation zu constatiren.

In Fall 8 (Omphalectomie), Fall 9 (Appendectomie), Fall 10 und 11 (Kothfistel), Fall 12 (Ileus in Folge Kothsteins, Ausräumung desselben aus dem Rectum), war nach der Operation eine leichte Herabsetzung der Bactericidie vorhanden, die wohl in Folge Reizung des Peritoneums zu erklären war.

Fall 4 und 6 (Magenfistel) sind noch besonders erwähnenswerth. Vor der Operation war die Bactericidie herabgesetzt, nach der Operation fing sie wieder zu steigen an. Ich habe mir diesen Umstand dadurch erklärt, dass beide Patienten in Folge ihres Passagehindernisses der Speiseröhre vor der Operation stark ausgehungert waren und in Folge dessen auch eine geringere Bactericidie hatten. Nach der Operation fiel das die Bactericidie herabsetzende Hungern weg und so konnte nach Resorption von reichlich zugeführter Kochsalzlösung durch die Magenfistel, die Bactericidie wieder zunehmen.

Was nun die übrigen schweren Operationen (Fall 13—25) betrifft, so war in vier Fällen, 14, 15, 17, 25, die Bactericidie durch die Operation nicht beeinflusst worden.

Fall 14, eine Oesophagotomie; Patient hatte sich nach der ersten Operation (Fall 6), Anlegung einer Magenfistel, sehr erholt. Bei der ersten Operation (Fall 6) war die Bactericidie durch die Operation bedeutend herabgesetzt worden.

Im Fall 15 (Trepanation und Entfernung eines Hirntumors) war ebenfalls keine Beeinflussung.

Ebenso Fall 17 (Exstirpation einer Struma maligna).

Ebenso Fall 25 (Exarticulatio coxae wegen Sarkom).

In drei Fällen war eine geringe Herabsetzung der Bactericidie nachweisbar:

Fall 19 (Totalexstirpation des Kehlkopfes).

Fall 21 (Urethrotomia externa).

Fall 23 (Resectio coxae).

Bei sechs Fällen (18, 24, 13, 16, 20, 22) war die Bactericidie nach der Operation ganz beträchtlich gesunken.

In den Fällen 18 (Totalexstirpation der Prostata) und 24 (Beckensenkungsabscess der Hüfte) war, wie erwähnt, schon vor der Operation die Bactericidie herabgesetzt. Sie sank noch weiter nach der Operation.

In den folgenden Fällen trat die Herabsetzung der Bactericidie erst nach der Operation auf.

In Fall 13 (Exstirpatio prostatae et vesicae),

Fall 16 (Exstirpation eines branchiogenen Tumors mit Vagusdurchschneidung),

Fall 20 (blutendes Papillom der Blase),

Fall 22 (Resectio coxae) bei einem sehr anämischen Knaben, handelte es sich um schwere und langdauernde Operationen.

Höchst interessant war es, dass von den sechs eben erwähnten Fällen, bei denen die Bactericidie nach der Operation so stark gesunken war, vier (Fall 13, 16, 18, 24) ad exitum kamen und zwar kurz nach der Operation unter zunehmender Schwäche.

Fassen wir die 25 Fälle noch einmal zusammen, in denen es sich um schwere Operationen handelte, so war in 10 Fällen eine starke Herabsetzung der Bactericidie gegenüber Coli nach der Operation zu constatiren, also in 40 pCt. Von den 10 Fällen endeten 7 mit dem Tode des Patienten.

Eine leichte Herabsetzung zeigte sich in 8 Fällen, also in 32 pCt. Alle Patienten bis auf einen (Fall 19) sind geheilt.

Keine Herabsetzung zeigte sich in 5 Fällen gleich 20 pCt. — Auch hier sind alle Patienten geheilt.

Eine Erhöhung fanden wir in 2 Fällen (Fall 4 und 6) aus den bereits erwähnten Gründen (cf. S. 130) gleich 8 pCt.

Von den 25 Fällen war 18 Mal die Bactericidie nach den schweren Operationen vermindert = 72 pCt. In 7 Fällen war keine Beeinflussung = 28 pCt. Letztere Fälle haben auch alle die Operation überstanden; dagegen sind von den 18 Fällen, wo die Bactericidie vermindert war, 7 gestorben = 39,0 pCt. Mortalität.

Die folgenden 25 Fälle betrafen leichtere Operationen.

In Fall 26—32 handelte es sich um Leistenbrüche.

Fall 26 war ein eingeklemmter Bruch mit Shockerscheinungen. Vor der Operation war die Bactericidie stark herabgesetzt, nach der Operation war durch die Aufhebung der Einklemmung der Shock beseitigt, so dass die Bactericidie wieder normal befunden wurde. Patient hat anfangs die Operation gut überstanden, ist aber später an seiner Myocarditis zu Grunde gegangen.

In Fall 31 war die Bactericidie nach der Operation bedeutend herabgesetzt, was wohl der langen Dauer der Operation — $1^3/_4$ Stunden — zuzuschreiben ist. Patient hat aber die Operation gut überstanden.

In allen übrigen Fällen, wobei die Operation bis zu einer Stunde dauerte, war keine Beeinflussung der normalen Bactericidie zu constatiren. Sämmtliche Patienten haben die Operation gut überstanden.

Auch die Fälle 33—44, wo es sich um kleinere Weichtheiloperationen handelte, zeigten keine Beeinflussungen nach der Operation.

In Fall 34 und 35 war, wie schon erwähnt, wohl in Folge der starken Asphyxie vor der Operation eine Herabsetzung der Bactericidie nachweisbar, die gleich nach der Operation in Folge Aufhebung dieses Zustandes verschwand.

Maligne Tumoren sind in Fall 41—46 zur Untersuchung gekommen. Obwohl in den meisten Fällen geringe Kachexie vorhanden war, konnte weder vor der Operation, noch nach derselben eine Beeinflussung der Bactericidie constatirt werden.

Nur in Fall 40 (Amputatio humeri wegen Sarkom) zeigte sich die Bactericidie stark nach der Operation herabgesetzt. Irgend welche Störungen nach der Operation waren nicht vorhanden; vielmehr hat Patient, wie die anderen an Tumoren Operirten den Eingriff gut überstanden. Es waren aber eben nur kleinere Eingriffe von kürzerer Dauer.

Von den bei den schweren Operationen erwähnten malignen Tumoren, Fall 16 (branchiogenes Carcinom) und Fall 19 (Carcinoma laryngis), wo grosse langdauernde Eingriffe nöthig waren, sind beide Patienten im Gegensatz dazu nach starkem Sinken ihrer Bactericidie zu Grunde gegangen.

Was die Operation an den Knochen (No. 44—50) betrifft,

war bei kleineren Eingriffen bis zu einer Stunde, die Bactericidie durch die Operation nicht beeinflusst. Im Gegensatz dazu sei auf Fall 22 und 23 (grössere Knochenoperationen) hingewiesen, wo eine beträchtliche Verminderung der Bactericidie nach der Operation vorhanden war.

Fassen wir die 25 Fälle von leichten Operationen zusammen, so sehen wir durch kleinere Operationen irgend welcher Art bis zu einer Dauer von ungefähr einer Stunde keine Beeinflussung der Bactericidie.

Alle Patienten, ausgenommen Fall 26 (an Myocarditis später gestorben), sind glatt geheilt worden = 100 pCt.

Vergleichen wir die Resultate unserer Reagenzglasversuche mit den klinischen Befunden, so glaube ich sagen zu können, dass der Reagenzglasversuch mit Bacterium coli als Methode für die Beurtheilung der Bactericidie des Blutserums gegenüber diesem Mikroorganismus als einwandsfrei gelten kann und dass daher meine Versuche zur Prüfung der Bactericidie des Blutserums gegenüber anderen Bacterien sehr auffordern. Auf diese Weise wäre es dann vielleicht möglich, eine practische Methode zu gewinnen, die es ermöglicht, die natürliche Resistenz eines jeden Körpers gegenüber Infectionserregern zu bestimmen.

Wenn ich auch aus meinen Versuchen und Resultaten keine Schlüsse auf die Bactericidie des Blutserums im Allgemeinen, also der Gesammtgruppe der Infectionserreger gegenüber, zu ziehen vermag, so ist es doch immerhin eine auffallende Thatsache, dass die Fälle starben, bei denen die Bactericidie des Serums gegenüber Coli stark gesunken war. Auch andere Befunde sind recht bemerkenswerth. Es wäre daher nicht unmöglich, dass der von mir gefundene Coliamboceptor gerade für die oben erwähnte practische Beurtheilung von Wichtigkeit sein mag, worüber weitere Arbeiten auf diesem Gebiet noch Aufschluss geben müssten.

Wäre es bei gewissen Erkrankungen und namentlich, sobald grössere operative Eingriffe in Frage kommen, möglich, durch einen bestimmten Reagenzglasversuch festzustellen, wie gross die allgemeine bactericide Kraft des Blutserums ist, d. h. über welche natürliche Resistenz das Individuum verfügt, so könnten wir in der Prophylaxe die energischsten Maassnahmen treffen. Nicht immer wird ja durch das klinische Bild auf eine Herabsetzung der Bac-

tericidie zu schliessen sein. Um uns bei solchen Fällen vor üblen Ausgängen zu schützen, wäre die Methode zur Bestimmung der Bactericidie von eminentem Werth.

Bei einer nachgewiesenen starken Herabsetzung der Bactericidie des Blutserums unserer Patienten müssten wir dann unsere operativen Eingriffe einschränken oder ganz weglassen (z. B. an Stelle der Radicaloperation die Palliativoperation), bis die normale Bactericidie durch die uns bis jetzt zu Gebote stehenden, später erwähnten Mittel wieder hergestellt wäre.

Von derselben Wichtigkeit wäre die Untersuchung des Blutserums auf seine bactericiden Kräfte nach der Operation. Ein Sinken der Bactericidie wäre als ein Signum pessimum zu betrachten. Solche Patienten erliegen dann meist dem Eingriff.

Bleibt die Bactericidie des Blutserums auch nach einem schweren Eingriff normal, so ist dies ein Signum bonum. Die Operation wird dann voraussichtlich auch gut überstanden. Schon jetzt lassen sich allgemein folgende Schlüsse ziehen:

Was speciell grössere chirurgische Eingriffe betrifft, müssen vor der Operation alle Einflüsse vermieden werden, welche die natürliche Resistenz herabsetzen. Da durch die Thierexperimente Ermüdung, Abkühlung, Aussetzen eines Luftstroms (Lode), Erkältung, Hungern, Dürsten, psychische Störungen (Aufregung, Kummer u. s. w.) als schädigende Einflüsse der natürlichen Resistenz i. e. Bactericidie des Blutserums einwandsfrei nachgewiesen sind, müssen wir diese Einflüsse auch von unseren Patienten dauernd fernzuhalten suchen.

Wir haben aber ausserdem geeignete Mittel, um eine Erhöhung der natürlichen Resistenz zu erzielen. Auch hier ist die hervorragende Wirkung der physiologischen Kochsalzlösung und der Nucleinsäure durch das Thierexperiment nachgewiesen. H. und A. Kossel haben speciell die bactericide Wirkung der Nucleinsäure festgestellt und erwiesen, dass die Bactericidie des Blutserums durch Nucleinsäure erhöht werden kann. Ob diese Präparate dadurch die Bactericidie des Blutserums erhöhen, dass sie die Alkalescenz des Blutes bessern (Fodor und Riegler) oder dadurch, dass eine Hyperleukocytose entsteht, muss dahingestellt bleiben.

v. Mikulicz hat über die günstige Einwirkung der Nucleinsäure auf Laparotomirte (35 Fälle, Injectionen von 50 ccm 2proc.

Lösung 12 Stunden vor der Operation) auf dem Chirurgencongress 1904 hingewiesen. Da, wie nachgewiesen, die Nucleinsäure die Bactericidie des Blutes, also die natürliche Resistenz des Organismus erhöht, so können wir sie nur wärmstens auf Grund unserer Untersuchungen empfehlen, zumal sich eine Erhöhung der Bactericidie des Blutserums innerhalb von Stunden erreichen lässt. Derartige Injectionen (Kochsalz, Nuclein) vor jedem grösseren Eingriff sind also nicht nur auf Grund der Empirie empfehlenswerth, sondern auch experimentell als sicher wirkend erwiesen.

Weitere Versuche über den günstigen Einfluss der Nucleinsäure bei Laparotomirten unter Controlle eines bactericiden Reagenzglasversuches sind sehr zu empfehlen.

Was die Ausführung der Operation selbst anbetrifft, so ist die Dauer derselben möglichst herabzusetzen; je länger die Dauer der Operation, desto grösser war das Sinken der Bactericide (vergl. Fall 1—25). Eine gute Technik ist also für schwere Eingriffe unbedingt erforderlich. Bei Laparotomien werden die grössten Anforderungen an die Technik gestellt werden müssen, da hier neben der langen Dauer auch noch durch Reizung des Peritoneums und Abkühlung der Därme die Bactericidie schnell und bedeutend sinkt (vergl. Fall 1—12). Unterlassen wir diese Vorsichtsmaassregeln, so kann in Folge starker Herabsetzung der Bactericidie des Blutserums leicht eine Peritonitis auftreten, obwohl wir so aseptisch wie bei allen anderen Laparotomien vorgegangen sind.

Nach der Ausführung der Operation muss ebenfalls alles vermieden werden, was die Bactericidie herabsetzt. Ist sie, wie der Reagenzglasversuch zeigt, nach der Operation vermindert, so muss man sie durch geeignete Mittel erhöhen. Injectionen von physiologischer Kochsalzlösung oder Nucleinsäure, Vermeidung aller schädlichen Einflüsse (Hungern, Dursten u. s. w.) kommen dabei wie vor der Operation in Betracht.

Wenn auch auf Grund der Empirie schon lange die Patienten theilweise so behandelt wurden, so ist doch erst durch meine Versuche eine Erklärung gegeben, warum wir so vorgehen müssen.

Der bactericide Reagenzglasversuch wird vielleicht dazu bestimmt sein, die hervorragende Rolle zu spielen, die ihm Ehrlich und Wassermann als Untersuchungsmethode zugesprochen haben. Durch ihn werden wir eine Reihe von Fällen, die jetzt ganz unerwartet

einer Operation zum Opfer fallen, weil die Herabsetzung der Bactericidie nicht aus dem klinischen Zustand vermuthet werden konnte, mit Hilfe der erwähnten Maassnahmen oft noch zu retten im Stande sein.

Wenn ich auf Grund der von mir untersuchten Fälle diese Schlüsse ziehen zu dürfen glaubte, so bin ich doch der Meinung, dass eine weitere Ausarbeitung dieser Frage durchaus erforderlich ist, da nur die Ergebnisse jahrelanger Untersuchungen an einem grossen Material eine derartige, wie es scheint, werthvolle Untersuchungsmethode als durchaus sichere und zuverlässige erweisen werden.

Herrn Geheimrath Ehrlich, Herrn Geheimrath Wassermann und Herrn Dr. Klopstock erlaube ich mir für ihre liebenswürdige Unterstützung geziemend zu danken.

Tabelle VI.

Fall 1—25 (schwere Operationen).

No.	Name und Alter	Erkrankung	Operation
1	P., 24 Jahre	Pyloruscarcinom.	Gastroenterostomie.
2	F., 53 „	Ulcus ventriculi.	do.
3	M., 25 „	do.	do.
4	T., 64 „	Pharynxcarcinom.	Magenfistel.
5	P., 55 „	Cardiacarcinom.	do.
6	M., 59 „	Oesophaguscarcinom.	do.
7	R., 31 „	Ileus.	Adhäsionslösung.
8	Sch., 49 „	Hernia umbilicalis.	Omphalectomie.
9	G., 24 „	Appendicitis.	Radicaloperation.
10	Sp., 58 „	Carc. recti.	Kothfistel.
11	Sch., 57 „	do.	do.
12	R., 40 „	Ileus, Kothstein.	Entfernung aus dem Rectum.
13	P., 45 „	Tuberculosis prostat. et vesicae.	Exstirpation.
14	M., 59 „	Oesophaguscarcinom.	Oesophagotomie.
15	Sch., 47 „	Hirntumor.	Trepanation.
16	P., 64 „	Branchiogenes Carcinom.	Exstirpation.
17	W., 68 „	Struma maligna.	do.
18	E., 69 „	Prostatahypertroph.	do.
19	W., 61 „	Larynxcarcinom.	do.
20	F., 68 „	Blasenpapillom.	Sectio alta.
21	K., 46 „	Tubercul. urethrae.	Urethrotom. ext.
22	F., 10 „	Coxitis.	Resection.
23	F., 27 „	do.	do.
24	Sch., 42 „	Abscess der Hüfte.	Incision.
25	Sch., 25 „	Sarcoma femor.	Exarticulatio coxae.

Tabelle VII.

Fall 26—50.

No.	Name und Alter	Erkrankung	Operation
26	H., 42 Jahre	Hernia ing. incarcerata.	Bassini.
27	L., 27 „	Hernia inguinalis.	do.
28	P., 29 „	do.	do.
29	N., 44 „	do.	do.
30	St., 34 „	do.	do.
31	Sch., 53 „	do.	do.
32	P., 35 „	do. irrepon.	do.
33	R., 50 „	Hydrocele.	Radicaloperation.
34	P., 64 „	Sarcoma colli.	Tracheotomie.
35	P., 40 „	Larynxcarcinom.	do.
36	R., 65 „	Tubercul. linguae.	Excision.
37	K., 27 „	Abscess am Hals.	Incision, Exstirpation von Drüsen.
38	Sch., 31 „	Cavernoma colli.	Exstirpation.
39	W., 33 „	Lymphadenit. colli. Varicen.	do., Saphena-unterbindung.
40	E., 69 „	Prostatahypertrophie.	Sectio alta.
41	Sch., 53 „	Carcin. Drüsen am Hals.	Auskratzung.
42	D., 61 „	Angiosarkom am Ohr.	Exstirpation.
43	B., 61 „	Carcinom. Drüsen.	do.
44	G., 72 „	Fibrosarkom.	do.
45	F., 58 „	Carcinoma cruris.	Amputatio femoris.
46	B., 47 „	Sarcoma humeri.	Amputation.
47	J., 34 „	Luxatio humeri.	Blutige Reposition.
48	L., 42 „	Corpus mobile cubiti.	Arthrotomie.
49	T., 50 „	Tubercul. humeri.	Resection.
50	Sch., 58 „	Diabetische Gangrän.	Amputatio cruris.

No. 1.[1])

Vor der Operation.

Patient: A. P., 34 J., Seidenwirker.
Krankheit: Inoperables Pyloruscarcinom.
Allgemeinzustand: Pat. ist bis zum Skelett abgemagert. Er muss fast stündlich brechen und behält keine Nahrung im Magen. Organe sonst normal.
Beginn der Erkrankung März 1904. Seit Mai 1904 ist er dauernd magerer geworden.
Blutentnahme: 12. 7. 04, 8 1/2 Vorm.
Verarbeitung: 12. 7. 04, 1 Nachm.
Completirendes Serum: 0,1 ccm Kaninchenserum (K.S.).

Nach der Operation.

Allgemeine oder Localanästhesie: Chloroformnarkose 20 ccm.
Tag der Operation: 23. 7. 04.
Dauer der Operation: 15 Minuten.
Art der Operation: Gastroenterostomia retrocol. post. m. Knopf.
Operateur: Dr. Bockenheimer.

Blutentnahme: 24. 7. 04, 8 1/4 Vorm.
Verarbeitung: 24. 7. 04, 1 Nachm.
Completirendes Serum: 0,2 ccm Kaninchenserum.

[1]) Die näheren Erklärungen für No. 1—50 cf. Tabelle V.

13. 7. 04. S. 1,0 **1000 Colonien** } normales
0,5 **mehrere 1000 Col.** } Serum.
0,1 **unendl. Col.** ∞ }

i. 1,0 unzählige Colon. } inactivirtes
0,5 ∞ } Serum.
0,1 ∞ }

r. 1,0 viele 1000 } reactivirtes
0,5 ∞ } Serum.
0,1 ∞ }

S.St: steril = Serumsterilität.
Aussaat: ∞ (unzählige Colonien) = $^1/_{100000}$ Oese Coli.
K.S.St.: steril = Kaninchenserumsterilität.
K.S.B.: ∞ Colon. = Kaninchenserumbactericidie.

Besondere Bemerkungen über den Versuch: Die Bactericidie gegenüber Coli ist bereits vor der Operation herabgesetzt, wie aus dem Vergleich von S. 1,0; 0,5; 0,1 vor und nach der Operation hervorgeht, d. h. Amboceptor + Complement sind vermindert.

25.7.04. S. 1,0 **mehrere Tausend Colonien**
0,5 **viele** „ „
0,1 ∞

i. 1,0 } ∞
0,5 }
0,1 }

r. 1,0 } ∞
0,5 }
0,1 }

S.St.: steril.
Aussaat: ∞

K.S.St.: steril.

K.S.B.: ∞.

Besondere Bemerkungen über den Versuch: Nach der Operation ist die Bactericidie weiter gesunken. (Vergleich der Daten von S.)
Pat. kam ad exitum.
Aus dem Vergleich der Daten r. sehe ich, dass auch der Amboceptorgehalt allein nach der Operation gesunken ist.
Der Complementgehalt ist, wie in der Arbeit erwähnt, nicht näher bestimmt.

No. 2.

Vor der Operation.

Patient: S. F., 53 J., Redacteur.
Krankheit: Ulcus ventriculi chronicum, Perigastritis.
Allgemeinzustand: Pat. ist vollständig ausgeblutet und macht einen sehr reducirten Eindruck. Er ist ziemlich stark abgemagert. Keine weiteren Organerkrankungen.

Blutentnahme: 13. 7. 04, 8 Vorm.
Verarbeitung: 13. 7. 04, 1 Nachm.
Completirendes Serum: 0,25 ccm Kaninchenserum (0,25 ccm, da das Thier schon wiederholt geblutet).

14.7.04. S. 1,0 **1000**
0,5 **viele 1000**
0,1 ∞

r. 1,0 } ∞
0,5 }
0,1 }

i. 1,0 } viele Tausend
0,5 }
0,1 ∞

Nach der Operation.

Allgemeine oder Localanästhesie: Chloroform - Sauerstoffnarkose (Roth - Dräger-Apparat).
Tag der Operation: 13. 7. 04.
Dauer der Operation: $^3/_4$ Stunde.
Art der Operation: Gastroenterost. retrocolica poster.
Operateur: Privatdocent Dr. Borchardt.
Besonderh. während der Operation: —
Blutentnahme: 14. 7. 04, $8^1/_4$ Vorm.
Verarbeitung: 14. 7. 04, 1 Nachm.
Completirendes Serum: 0,25 ccm Kaninchenserum.

15.7.04. S. 1,0 **mehrere Tausend**
0,5 **viele** „
0,1 ∞

i. 1,0 } ∞
0,5 }
0,1 }

r. 1,0 } viele Tausend
0,5 }
0,1 ∞

S.St.: steril
Aussaat: ∞
K.S.St.: steril
K.S.B.: ∞

Besondere Bemerkungen über den Versuch: Vor der Operation ist die Bactericidie bereits herabgesetzt.

S.St.: steril
Aussaat: ∞
K.S.St.: steril
K.S.B.: ∞

Besondere Bemerkungen über den Versuch: Die Bactericidie sank nach der Operation weiter.
Patient kam ad exitum.

No. 3.

Vor der Operation.

Patient: F. M., 25 J., Zimmermann.
Krankheit: Ulcus ventriculi.
Allgemeinzustand: Sehr anämischer, stark abgemagerter Patient. Häufiges Erbrechen. Starke Schmerzen im Epigastrium.

Blutentnahme: 15. 7. 04, 8 Vorm.
Verarbeitung: 15. 7. 04, 1 Nachm.
Completirendes Serum: 0,05 ccm Menschenserum = M.S.

16.7.04. S. 1,0 **100**
0,5 **500**
0,1 **viele 1000**
i. 1,0 / 0,5 / 0,1 } ∞
r. 1,0 Hunderte
0,5 Tausende
0,1 ∞
S.St.: steril
Aussaat: ∞
M.S.St: steril } Zum Reactiviren
M.S.B.: ∞ } benutzt.

Besondere Bemerkungen über den Versuch: — —.

Nach der Operation.

Allgemeine oder Localanästhesie: Chloroformnarkose 45 g.
Tag der Operation: 16. 7. 04.
Dauer der Operation: 3/4 Stunden.
Art der Operation: Gastroenterostomia retrocolia posterior.
Operateur: Dr. Borchardt.
Besonderheiten während der Operation: —
Blutentnahme: 17. 7. 04, 8 Vorm.
Verarbeitung: 17. 7. 04. 1 Nachm.
Completirendes Serum: 0,05 ccm Menschenserum.

18.7.04. S. 1,0 **1000**
0,5 **viele 1000**
0,1 ∞
i. 1,0 / 0,5 / 0,1 } ∞
r. 1,0 viele 1000
0,5 / 0,1 } ∞
S.St.: steril
Aussaat: ∞
M.S.St.: steril
M.S.B.: ∞

Besondere Bemerkungen über den Versuch: Starke Herabsetzung der vor der Operation normalen Bactericidie.
Patient überstand ganz allmälig den Eingriff.
Auch der Amboceptorgehalt allein (r) nach der Operation vermindert.

No. 4.

Vor der Operation.

Patient: T., 64 J., Schneider.
Krankheit: Carcinom des Pharynx und Oesophagus.
Allgemeinzustand: Kachexie.

Nach der Operation.

Allgemeine oder Localanästhesie: Chloroformnarkose 45 g.
Tag der Operation: 27. 8. 04.
Dauer der Operation: 3/4 Stunden.
Art der Operation: Witzel'sche Magenfistel.
Operateur: Dr. Schöne.
Besonderheiten während der Operation: —

Blutentnahme: 27. 8. 04, 8 Vorm.
Verarbeitung: 28. 8. 04, 1 Nachm.
Completirendes Serum: 0,05 ccm Menschenserum.

28. 8. 04. S. 1,0 **500**
0,5 **5000**
0,1 **viele 1000**
i. 1,0, 0,5, 0,1 } ∞
r. 1,0 1000
0,5 2000
0,1 viele 1000.
S.St.: steril.
Aussaat: ∞
M.S.St.: steril.
M.S.B.: ∞

Besondere Bemerkungen über den Versuch: Die Bactericidie ist bereits herabgesetzt.

Blutentnahme: 28. 8. 04, 9 Vorm.
Verarbeitung: 29. 8. 04, 1 Nachm.
Completirendes Serum: 0,05 ccm Menschenserum.

30. 8. 04. S. 1,0 **400**
0,5 **600**
0,1 **1000**
i. 1,0, 0,5, 0,1 } ∞
r. 1,0 500
0,5 1000
0,1 2000
S.St.: steril.
Aussaat: ∞
M.S.St.: steril.
M.S.B.: ∞

Besondere Bemerkungen über den Versuch: Keine Beeinflussung durch die Operation. Die Bactericidie ist eher nach der Operation grösser geworden.

No. 5.

Vor der Operation:

Patient: J. P., 55 J., Tischler.
Krankheit: Magencarcinom (Cardia).
Allgemeinzustand: Mässiger Ernährungszustand.

Blutentnahme: 6. 8. 04, 8 Vorm.
Verarbeitung: 6. 8. 04, 1 Nachm.
Completirendes Serum: 0,05 ccm Menschenserum.

7. 8. 04. S. 1,0 **30**
0,5 **100**
0,1 ∞
i. 1,0, 0,5, 0,1 } ∞
r. 1,0 100
0,5 mehrere 100
0,1 ∞
S.St.: steril.
Aussaat: ∞
M.S.St.: steril.
M.S.B.: ∞

Besondere Bemerkungen über den Versuch: —

Nach der Operation.

Allgemeine oder Localanästhesie: Chloroformnarkose 75 g.
Tag der Operation: 6. 8. 04, 8 Vorm.
Dauer der Operation: 1 1/2 Std.
Art der Operation: Gastrostomie nach Witzel.
Operateur: Dr. Schöne.
Besonderheiten während der Operation: —

Blutentnahme: 7. 8. 04, 8 Vorm.
Verarbeitung: 7. 8. 04, 1 Nachm.
Completirendes Serum: 0,05 ccm Menschenserum.

8. 8. 04. S. 1,0 **2**
0,5 **100**
0,1 ∞
i. 1,0, 0,5, 0,1 } ∞
r. 1,0 mehrere 100
0,5 Tausende
0,1 ∞
S.St.: steril.
Aussaat: ∞
M.S.St.: steril.
M.S B.: ∞

Besondere Bemerkungen über den Versuch: Keine Beeinflussung.

No. 6.

Vor der Operation.

Patient: **M., 59 J., Chausseegeldeinnehmer.**
Krankheit: Carcinoma oesophagi impermeabile.
Allgemeinzustand. Stark abgemagerter, kachektischer Mann.

Blutentnahme: 25. 7. 04, 8 Vorm.
Verarbeitung: 25. 7. 04, 1 Nachm.
Completirendes Serum: 0,15 ccm Kaninchenserum.

26.7.04. S. 1,0 **viele Tausende**
0,5 **1000**
0,1 **viele 1000**

i. 1,0 } ∞
0,5 }
0,1 }

r. 1,0 1000
0,5 Tausende
0,1 ∞

S.St.: steril
Aussaat: ∞
K.S.St.: steril
K.S.B.: ∞

Besondere Bemerkungen über den Versuch: Bactericidie herabgesetzt.
Amboceptorgehalt verringert.

Nach der Operation.

Allgemeine oder Localanästhesie: Chloroformnarkose 35 g.
Tag der Operation: 25. 7. 04.
Dauer der Operation: 25 Minuten.
Art der Operation: Anlegung einer Magenfistel nach Kocher.
Operateur: Dr. Bockenheimer.
Besonderheiten während der Operation: —
Blutentnahme: 26. 7. 04, 8 Vorm.
Verarbeitung: 26. 7 04, 1 Nachm.
Completirendes Serum: —

27.7.04. S. 1,0 **100**
0,5 **200**
0,2 **Tausende**

i. 1,0 } ∞
0,5 }
0,1 }

r. 1,0 1000
0,5 ∞
0,1 ∞

S.St.: steril
Aussaat: ∞
M.S.St.: steril
M.S.B.: ∞

Besondere Bemerkungen über den Versuch: — —
Vergleich mit der Tabelle vor der Operation: Bactericidie nach der Operation grösser.
Amboceptorgehalt unverändert (verringert).

No. 7.

Vor der Operation.

Patient: **Frau K., 31 J.**
Krankheit: Perimetritis chronica. Peritonitis chronica adhaesiva. Chron. Ileus.
Allgemeinzustand: Schlechter Ernährungszustand. Pat. ist in den letzten Tagen sehr heruntergekommen.

Blutentnahme: 7. 8. 04, 8 Vorm.
Verarbeitung: 7. 8. 04, 1 Nachm.
Completirendes Serum: 0,05 ccm Menschenserum.

Nach der Operation.

Allgemeine oder Localanästhesie: Sauerstoff-Aether-Chloroformnarkose.
Tag der Operation: 7. 8. 04.
Dauer der Operation: $1^1/_4$ Stunden.
Art der Operation: Lösung der adhärenten Darmschlingen.
Operateur: Dr. Bockenheimer.
Besonderheiten während der Operation: Sehr schwierige Operation. Bei derselben wird ein abgekapseltes Exsudat im kleinen Becken eröffnet. Bei Lösung der Verwachsungen reisst die Darmserosa ein. Reposition der Därme enorm schwierig.
Blutentnahme 8. 8. 04, 8 Vorm.
Verarbeitung: 8. 8. 04, 1 Nachm.
Completirendes Serum: 0,05 ccm Menschenserum.

8. 8. 04. S. 1,0 **Hunderte**
0,5 **viele Hunderte**
0,1 **Tausende**
i. 1,0 / 0,5 / 0,1 } ∞
r. 1,0 1000
0,5 2000
0,1 ∞
S.St.: steril
Aussaat: ∞
M.S.St.: steril
M.S.B.: ∞

Besondere Bemerkungen über den Versuch:
— —

9. 8. 04. S. 1,0 **viele 100**
0,5 „ **1000**
0,1 ∞
i. 1,0 / 0,5 / 0,1 } ∞
r. 1,0 1000
0,5 viele 1000
0,1 ∞
S.St.: steril
Aussaat: ∞
M.S.St.: steril
M.S.B.: ∞

Besondere Bemerkungen über den Versuch:
Bactericidie nach der Operation gesunken.

No. 8.

Vor der Operation.

Patient: Schmidt, Frau, 49 J.
Krankheit: Hernia umbilicalis irreponibilis.
Allgemeinzustand: Gut. Adipositas universalis.

Blutentnahme: 12. 8. 04, 8 Vorm.
Verarbeitung: 12. 8. 04, 1 Nachm.
Completirendes Serum: 0,05 ccm Menschenserum.

13. 8. 04. S. 1,0 **100**
0,5 **300**
0,1 **Tausende**
i. 1,0 / 0,5 / 0,1 } ∞
r. 1,0 Hunderte
0,5 viele 100
0,1 Tausende
S.St.: steril
Aussaat: ∞
M.S.St.: steril
M.S.B.: ∞

Besondere Bemerkungen über den Versuch:
— —

Nach der Operation.

Allgemeine oder Localanästhesie: Sauerstoff-Chloroformnarkose (Roth-Dräger) 20 ccm Chloroform.
Tag der Operation: 12. 8. 04.
Dauer der Operation: 19 Minuten.
Art der Operation: Ophalektomie.
Operateur: Dr. Bockenheimer.
Besonderheiten während der Operation: —

Blutentnahme: 13. 8. 04, 8 Vorm.
Verarbeitung: 13. 8. 04, 1 Nachm.
Completirendes Serum: 0,05 ccm Menschenserum.

13. 8. 04. S. 1,0 **mehrere Hundert**
0,5 **1000**
0,1 **2000**
i. 1,0 / 0,5 / 0,1 } ∞
r. 1,0 mehrere Hundert
0,5 viele Hundert
0,1 viele Tausend
S.St.: steril
Aussaat: ∞
M.S.St.: steril
M.S.B.: ∞

Besondere Bemerkungen über den Versuch:
Bactericidie nach der Operation gesunken.

No. 9.

Vor der Operation.

Patient: Otto G., 24 J., Ackerknecht.
Krankheit: Appendicitis simplex.

Nach der Operation.

Allgemeine oder Localanästhesie: Chloroformnarkose 30 g.

Allgemeinzustand: Kräftiger, gut genährter Patient. Keine peritoneale Affection.

Blutentnahme: 6. 7. 04, 8 Vorm.
Verarbeitung: 6. 7. 04, 1 Nachm.
Completirendes Serum: 0,2 ccm Kaninchenserum.

S. 1,0 **200**
0,5 **300**
0,1 ∞

i. 1,0
0,5 } ∞
0,1

r. 1,0 1000
0,5 viele Tausend
0,1 ∞

S.St.: steril.
Aussaat: ∞
K.S.St.: steril.
S.S.B.: ∞

Besondere Bemerkungen über den Versuch: —

Tag der Operation: 6. 7. 04.
Dauer der Operation: 25 Minuten.
Art der Operation: Appendectomie.
Operateur: Dr. Bockenheimer.
Besonderheiten während der Operation: keine.

Blutentnahme: 7. 7. 04, 8 Vorm.
Verarbeitung: 7. 7. 04, 1 Nachm.
Completirendes Serum:

S. 1,0 **5000**
0,5 **2000**
0,1 ∞

i. 1,0
0,5 } ∞
0,1

r. 1,0 1000
0,5 ∞
0,1 ∞

S.St.: steril.
Aussaat: ∞
K.S.St.: steril.
K.S.B.: ∞

Besondere Bemerkungen über den Versuch: —

No. 10.

Vor der Operation.

Patient: A. Sp., 58 J., Chausseearbeiter.
Krankheit: Carcinoma intestini.
Allgemeinzustand: Kräftiger Patient.

Blutentnahme: 8. 9. 04, 8 Vorm.
Verarbeitung: 8. 9. 04, 1 Nachm.
Completirendes Serum: 0,05 ccm Menschenserum.

S. 1,0 **100**
0,5 —
0,1 **mehrere 1000**

i. 1,0
0,5 } ∞
0,1

r. 1,0 150
0,5 500
0,1 ∞

S.St.: steril.
Aussaat: ∞
M.S.St.: steril.
M.S.B.: ∞

Nach der Operation.

Allgemeine oder Localanästhesie: Chloroformnarkose 30 g.
Tag der Operation: 10. 9. 04.
Dauer der Operation: 25 Minuten.
Art der Operation: Kotfistel.
Operateur: Dr. Bockenheimer.
Besonderheiten während der Operation: —

Blutentnahme: 11. 9. 04, 8 Vorm.
Verarbeitung: 11. 9. 04, 1 Nachm.
Completirendes Serum: 0,05 ccm Menschenserum.

S. 1,0 **500**
0,5 **1000**
0,1 ∞

i. 1,0
0,5 } ∞
0,1

r. 1,0 1000
0,5 mehrere Tausend
0,1 ∞

S.St.: steril.
Aussaat: ∞
M.S.St.: steril.
M.S.B.: ∞

Besondere Bemerkungen über den Versuch: —

Besondere Bemerkungen über den Versuch: Eine geringe Beeinflussung = Herabsetzung von Amboceptor und Complement. Dagegen ist der Amboceptorgehalt allein nach der Operation stark vermindert (cf. r.).

No. 11.

Vor der Operation.	Nach der Operation.
Patient: Sch., 57 J., Gärtner.	Allgemeine oder Localanästhesie: Chloroformnarkose 40 g.
Krankheit: Carcinoma recti inoperabile.	Tag der Operation: 7. 9. 04.
Allgemeinzustand: Kachexie.	Dauer der Operation: 1 Stunde.
	Art der Operation: Anlegung einer Kothfistel.
	Operateur: Dr. Schöne.
	Besonderheiten während der Operation: —
Blutentnahme: 7. 9. 04, 8 Vorm.	Blutentnahme: 8. 9. 04, 8 Vorm.
Verarbeitung: 7. 9. 04, 1 Nachm.	Verarbeitung: 8. 9. 04, 1 Nachm.
Completirendes Serum: 0,05 ccm Menschenserum.	Completirendes Serum: 0,05 ccm Menschenserum.
8. 9. 04. S. 1,0 10 0,5 50 0,1 ∞	9. 9. 04. S. 1,0 500 0,5 — 0,1 viele 1000
i. 1,0 0,5 } ∞ 0,1	i. 1,0 0,5 } ∞ 0,1
r. 1,0 1000 (Complementablenkg.) 0,5 500 0,1 ∞	r. 1,0 200 0,5 1000 0,1 ∞
S.St.: steril. Aussaat: ∞ M.S.St.: steril. M.S.B.: ∞	S.St.: steril. Aussaat: ∞ M.S.St.: steril. M.S.B.: ∞
Besondere Bemerkungen über den Versuch: —.	Besondere Bemerkungen über den Versuch: Keine wesentliche Beeinflussung.

No. 12.

Vor der Operation.	Nach der Operation.
Patient: R., K., 41 J, Handelsmann.	Allgemeine oder Localanästhesie: Chloroformnarkose 150 g.
Krankheit: Kothstein. Chronischer Ileus.	Tag der Operation: 17. 8. 04.
Allgemeinzustand: Patient hat 6 Wochen keinen Stuhlgang gehabt und ist seit einigen Tagen sehr schwach.	Dauer der Operation: $1^1/_2$ Std.
	Art der Operation: Ausräumung des Rectums.
	Operateur: Dr. Schöne.
	Besonderheiten während der Operation: —
Blutentnahme: 17. 8. 04, 8 Vorm.	Blutentnahme: 18. 8. 04, 8 Vorm.
Verarbeitung: 17. 8. 04, 1 Nachm.	Verarbeitung: 18. 8. 04, 1 Nachm.
Completirendes Serum: 0,05 ccm Menschenserum.	Completirendes Serum: 0,05 ccm Menschenserum.

18.8.04. S. 1,0 **steril**
0,5 **30**
0,1 **viele 100**
i. 1,0 / 0,5 / 0,1 } ∞
r. 1,0 100
0,5 viele 100
0,1 1000
S.St.: steril
Aussaat: ∞
M.S.St.: steril
M.S.B.: ∞

Besondere Bemerkungen über den Versuch:
— —

19.8.04. S. 1,0 **500**
0,5 **1000**
0,1 **viele 1000**
i. 1,0 / 0,5 / 0,1 } ∞
r. 1,0 1000
0,5 viele 1000
0,1 ∞
S.St.: steril
Aussaat: ∞
M.S.St: steril
M.S.B.: ∞

Besondere Bemerkungen über den Versuch:
Beeinflussung der Bactericidie im Sinne der Herabsetzung durch die Operation. Amboceptorgehalt verringert (r.).

No. 13.

Vor der Operation.

Patient: P., O., 45 J., Schneider.
Krankheit: Tuberculosis urogenitalis praecip. Prostatae.
Allgemeinzustand: Mittlerer Ernährungszustand. Beiderseits inficirte Lungen.

Blutentnahme: 13. 7. 04, 8¼ Vorm.
Verarbeitung: 13. 7. 04, 1 Nachm.
Completirendes Serum: 0,2 Kaninchenserum.

14.7.04. S. 1,0 **steril**
0,5 **200**
0,1 **1000**
i. 1.0 / 0,5 / 0,1 } ∞
r. 1,0 steril
0,5 1000
0,1 ∞
S.St.: steril
Aussaat: ∞
K.S.St.: steril
K.S.B.: ∞

Besondere Bemerkungen über den Versuch:
— —

Nach der Operation.

Allgemeine oder Localanästhesie: Chloroformnarkose 65 g.
Tag der Operation: 13. 7. 04.
Dauer der Operation: 2¼ Stunden.
Art der Operation: Symphysendurchsägung. Totalexstirpation von Blase und Prostata.
Operateur: Prof. Dr. Lexer.
Besonderheiten während der Operation: Bei der Exstirpation der Blase wird das Peritoneum eröffnet.

Blutentnahme: 14. 7. 04, 8 Vorm.
Verarbeitung: 14. 7. 04, 1 Nachm.
Completirendes Serum: 0,2 ccm Kaninchenserum.

15.7.04. S. 1,0 / 0,5 / 0,1 } ∞
i. 1,0 / 0,5 / 0,1 } ∞
r. 1,0 / 0,5 / 0,1 } ∞
S.St.: steril
Aussaat: ∞
K.S.St.: steril
K.S.B.: ∞

Besondere Bemerkungen über den Versuch:
Starke Herabsetzung der Bactericidie durch die Operation (s.). Starke Herabsetzung des Amboceptorgehalts (r.).
Patient kam ad exitum.

No. 14.

Vor der Operation.

Patient: M., 59 J., Chausseegeldeinnehmer.
Krankheit: Carcinoma oesophagi impermeabile. Magenfistel am 26. 7. 04 angelegt (cf. No. 6).
Allgemeinzustand: P. hat sich nach Anlegung der Magenfistel durch die reichlich zugeführte Nahrung etwas erholt.

Blutentnahme: 10. 8. 04, 8 Vorm.
Verarbeitung: 10. 8. 04, 1 Nachm.
Completirendes Serum: 0,05 ccm Menschenserum.

11.8.04. S. 1,0 **1**
0,5 **15**
0,1 **mehrere Hundert**
i. 1,0 / 0,5 / 0,1 } ∞
r. 1,0 100
0,5 500
0,1 1000
S.St.: steril.
Aussaat: ∞.
M.S.St.: steril.
M.S.B.: ∞.

Besondere Bemerkungen über den Versuch: — —.

Nach der Operation.

Allgemeine oder Localanästhesie: Chloroformnarkose 80 g.
Tag der Operation: 10. 8. 04.
Dauer der Operation: 1 Stunde.
Art der Operation: Versuchte Exstirpation des an der oberen Brustapertur sitzenden Tumors erfolglos. Anlegen einer Oesophagusfistel.
Operateur: Dr. Bockenheimer.
Besonderheiten während der Operation: —.
Blutentnahme: 11. 8. 04, 8 Vorm.
Verarbeitung: 11. 8. 04, 1 Nachm.
Completirendes Serum: 0,05 ccm Menschenserum.

12.8.04. S. 1,0 **steril**
0,5 **viele Hundert**
0,1 ∞
i. 1,0 / 0,5 / 0,1 } ∞
r. 1,0 steril
0,5 500
0,1 viele Tausend.
S.St.: steril.
Aussaat: ∞.
M.S.St.: steril.
M.S.B.: ∞.

Besondere Bemerkungen über den Versuch: Keine Beeinflussung.
Bei der ersten Operation (cf. No. 6) war nach der Operation die Bactericidie stark herabgesetzt. Patient war damals ausgehungert. Bis zur zweiten Operation hatte er sich sehr erholt.

No. 15.

Vor der Operation.

Patient: K. Sch., 47 J., Schleifer.
Krankheit: Hirntumor (r. Scheitellappen).
Allgemeinzustand: kräftiger, gut genährter Mann.

Blutentnahme: 4. 7. 04, 8 Vorm.
Verarbeitung: 4. 7. 04, 1 Nachm.
Completirendes Serum: 0,1 ccm Kaninchenserum.

5. 7. 04. S. 1,0 **2**
0,5 **10**
0,1 **100**

Nach der Operation.

Allgemeine oder Localanästhesie: Sauerstoffchloroformnarkose 75 g Chloroform.
Tag der Operation: 27. 7. 04.
Dauer der Operation: $1^1/_2$ Stunden.
Art der Operation: Trepanation.
Operateur: Privatdocent Dr. Borchardt.
Besonderheiten während der Operation: —
Blutentnahme: 28. 7. 04, 8 Vorm.
Verarbeitung: 28. 7. 04, 1 Nachm.
Completirendes Serum: 0,05 ccm Menschenserum.

29.7.04. S. 1,0 **15**
0,5 **100**
0,1 **1000**

i. 1,0 } ∞
0,5 }
0,1 }
r. 1,0 50
0,5 100
0,1 mehrere Hundert.
S.St.: steril.
Aussaat: ∞.
K.S.St.: steril.
K.S.B.: ∞.

Besondere Bemerkungen über den Versuch: — —.

i. 1,0 } ∞
0,5 }
0,1 }
r. 1,0 steril.
0,5 100
0,1 mehrere Tausend.
S.St.: steril.
Aussaat: ∞.
M.S.St.: steril.
M.S.B.: ∞.

Besondere Bemerkungen über den Versuch: Keine Beeinflussung.

No. 16.

Vor der Operation.

Patient: P., 64jähr. Kaufmann.

Krankheit: Branchiogenes Carcinom.
Allgemeinzustand: befriedigend.

Blutentnahme: 31. 8. 04, 8 Vorm.
Verarbeitung: 31. 8. 04, 1 Nachm.
Completirendes Serum: 0,05 ccm Menschenserum.

31.8.04. S. 1,0 **100**
0,5 **200**
0,1 **mehrere tausend Col.**
i. 1,0 } ∞
0,5 }
0,1 }
r. 1,0 200
0,5 500
0,1 viele Tausende
S.St.: steril.
Aussaat: ∞
M.M.St.: steril.
M.S.B.: ∞

Besondere Bemerkungen über den Versuch: — —

Nach der Operation.

Allgemeine oder Localanästhesie: Chloroformnarkose 80 g.
Tag der Operation: 30. 8. 04.
Dauer der Operation: 2 Stunden.
Art der Operation: Exstirpation des Tumors.
Operateur: Dr. Bockenheimer.
Besonderheiten während der Operation: A. carotis und V. jugularis müssen resecirt werden, da der Tumor in sie gewachsen. Verletzung des N. vagus, der genäht wird.

Blutentnahme: 31. 8. 04, 8 Vorm.
Verarbeitung: 31. 8. 04, 1 Nachm.
Completirendes Serum: 0,05 ccm Menschenserum.

1.9.05. S. 1,0 **viele tausend Colonien**
0,5 ∞
0,1 ∞
i. 1,0 } ∞
0,5 }
0,1 }
r. 1,0 }
0,5 } ∞
0,1 }
S.St.: steril.
Aussaat: ∞
M.S.St.: steril.
M.S.B.: ∞

Besondere Bemerkungen über den Versuch: Starke Herabsetzung der Bactericidie (N. vagus! s. oben).
Starke Herabsetzung des Amboceptorgehaltes (r.). Patient kam ad exitum.

No. 17.

Vor der Operation.

Patient: Frau W., 68jähr. Witwe.

Krankheit: Struma maligna.
Allgemeinzustand: Kachexie.

Blutentnahme: 26. 8. 04. 8 Vorm.
Verarbeitung: 26. 8. 04, 1 Nachm.
Completirendes Serum: 0,05 ccm Menschenserum.

27.8.04. S. 1,0 **100**
0,5 **400**
0,1 **viele 1000 Colonien**

i. 1,0 } ∞
0,5 }
0,1 }

r. 1,0 200
0,5 1000
0,1 ∞

S.St.: steril
Aussaat: ∞
M.S.St.: steril
M.S.B.: ∞

Besondere Bemerkungen über den Versuch:
— —

Nach der Operation.

Allgemeine oder Localanästhesie: Sauerstoffchloroformnarkose 130 g.
Tag der Operation: 26. 8. 04.
Dauer der Operation: ½ Stunde.
Art der Operation: Exstirpation (retrosternaler Sitz).
Operateur: Dr. Bockenheimer.
Besonderheiten während der Operation: —
Blutentnahme: 27. 8. 04. 8 Vorm.
Verarbeitung: 27. 8. 04. 1 Nachm.
Completirendes Serum: 0,05 ccm Menschenserum.

S. 1,0 **200**
0,5 **mehrere tausend Colonien**
0,1 ∞

i. 1,0 } ∞
0,5 }
0,1 }

r. 1,0 400
0,5 ∞
0,1 ∞

S.St.: steril
Aussaat: ∞
M.S.St.: steril
M.S.B. ∞

Besondere Bemerkungen über den Versuch:
Keine Beeinflussung.

No. 18.

Vor der Operation.

Patient: W. E., 69jähr. Arbeiter.
Krankheit: Prostatahypertrophie.
Sectio alta bereits ausgeführt wegen abgebrochenen Katheters in der Blase.
Allgemeinzustand: Pat. hat in den letzten Tagen viel Blut verloren.

Blutentnahme: 11. 8. 04. 8 Vorm.
Verarbeitung: 11. 8. 04. 1 Nachm.
Completirendes Serum: 0,05 ccm Menschenserum.

12.8.04. S. 1,0 **500**
0,5 **1000**
0,1 **viele Tausend**

i. 1,0 } ∞
0,5 }
0,1 }

Nach der Operation.

Allgemeine oder Localanästhesie: Chloroformnarkose 60 g.
Tag der Operation: 12. 8. 04.
Dauer der Operation: 1¾ Stunden.
Art der Operation: Prostatectomie.
Operateur: Dr. Bockenheimer.
Besonderheiten während der Operation: Seitenlappen der Prostata von Kleinapfelgrösse. Entfernung schwer, jedoch ohne grossen Blutverlust möglich. Hintere Blasenwand reisst ein.
Blutentnahme: 12. 8. 04. 1 Nachm.
Verarbeitung: 12. 8. 04. 4 Nachm.
Completirendes Serum: 0,05 ccm Menschenserum.

14.8.04. S. 1,0 } ∞
0.5 }
0,1 }

i. 1,0 } ∞
0.5 }
0,1 }

r. 1,0 800
0,5 2000
0,1 ∞

S.St.: steril
Aussaat: ∞
M.S.St.: steril.
M.S.B.: ∞

Besondere Bemerkungen über den Versuch: Bactericidie bereits herabgesetzt.

r. 1,0 } ∞
0,5 }
0,1 }

S.St.: steril
Aussaat: ∞
M.S.St.: steril
M.S.B.: ∞

Besondere Bemerkungen über den Versuch: Starke Herabsetzung der Bactericidie nach der Operation.

Patient ist kurz nach der Operation gestorben.

Auch der schon vor der Operation herabgesetzte Amboceptorgehalt ist weiter gesunken (r).

No. 19.

Vor der Operation.

Patient: W., 61 jähr. Bauer.
Krankheit: Carcinoma laryngis.
Allgemeinzustand: Kachexie.

Blutentnahme: 26. 8. 04. 8 Vorm.
Verarbeitung: 27. 8. 04. 1 Nachm.

Completirendes Serum: 0,05 ccm Menschenserum.

27.8.04. S. 1,0 **30**
0,5 **100**
0,1 **viele Hundert**

i. 1,0 } ∞
0,5 }
0,1 }

r. 1,0 200
0,5 500
0,1 1000

S.St.: steril
Aussaat: ∞
M.S.St.: steril
M.S.B.: ∞

Besondere Bemerkungen über den Versuch: — —.

Nach der Operation.

Allgemeine oder Localanästhesie: Chloroformnarkose 45 g.
Tag der Operation: 27. 8. 04.
Dauer der Operation: 1 Stunde.
Art der Operation: Totalexstirpation des Kehlkopfes.
Operateur: Dr. Bockenheimer.
Besonderheiten während der Operation geringe Blutung.

Blutentnahme: 28. 8. 04. 11 Vorm.
Verarbeitung: 29. 8. 04. 1 Nachm.

Completirendes Serum: 0,05 ccm Menschenserum.

30.8.04. S. 1,0 **viele Hundert**
0,5 —
0,1 **viele Tausend**

i. 1,0 } ∞
0,5 }
0,1 }

r. 1,0 1000
0,5 viele Tausend
0,1 ∞

S.St.: steril
Aussaat: ∞
M.S.St.: steril
M.S.B.: ∞

Besondere Bemerkungen über den Versuch: Geringe Herabsetzung der Bactericidie nach der Operation.

Stärkere Herabsetzung des Amboceptors (r). Patient kam ad exitum.

No. 20.

Vor der Operation.

Patient: K. F., 68 J., Militärinvalide.
Krankheit: Papillom der hinteren Harnblasenwand. Blasenblutungen.
Allgemeinzustand: Pat. ist durch die Blutverluste in ziemlich schwachem Zustande.

Blutentnahme: 12. 7. 04, 8 Vorm.
Verarbeitung: 12. 7. 04, 1 Nachm.
Completirendes Serum: 0,1 ccm Kaninchenserum.

13. 7. 04. S. 1,0 **200**
0,5 **viele Tausend**
0,1 ∞
i. 1,0 ∞
0,5 ∞
0,1 ∞
r. 1,0 400
0,5 viele Tausend
0,1 ∞
S.St.: steril
Aussaat: ∞
K.S.St.: steril
K.S.B. ∞

Besondere Bemerkungen über den Versuch: — —.

Nach der Operation.

Allgemeine oder Localanästhesie: Chloroformnarkose 40 g.
Tag der Operation: 12. 7. 04.
Dauer der Operation: 5/4 Stunde.
Art der Operation: Sectio alta.
Operateur: Privatdocent Dr. Borchardt.
Besonderheiten während der Operation: Ziemlich starke Blutung der Blasenwand nach Entfernung des Tumors.

Blutentnahme: 13. 7. 04, 8 Vorm.
Verarbeitung: 13. 7. 04, 1 Nachm.
Completirendes Serum: 0,1 ccm Kaninchenserum.

14. 7. 04. S. 1,0 **viele Tausend**
0,5 —
0,1 ∞
i. 1,0 ∞
0,5 ∞
0,1 ∞
r. 1,0 viele Tausend
0,5 ∞
0,1 ∞
S.St.: steril
Aussaat: ∞
K.S.St.: steril
K.S.B.: ∞

Besondere Bemerkungen über den Versuch: Starke Herabsetzung der Bactericidie. Starke Herabsetzung des Amboceptorgehalts (r.). Pat. war durch die Operation sehr geschwächt und eine Zeit lang schwer krank.

No. 21.

Vor der Operation.

Patient: W. K., 46 J., Maurer.
Krankheit: Tuberculosis urogenitalis. Harnröhren-Mastdarmfistel.
Allgemeinzustand: Ziemlich schlechter Ernährungszustand. Tubercul. pulmonum.

Blutentnahme: 6. 8. 04, 8 Vorm.
Verarbeitung: 6. 8. 04, 1 Nachm.
Completirendes Serum: 0,05 ccm Menschenserum.

7. 8. 04. S. 1,0 **3**
0,5 **50**
0,1 **viele Hundert**

Nach der Operation.

Allgemeine oder Localanästhesie: Chloroformnarkose 30 g.
Tag der Operation: 8. 8. 04.
Dauer der Operation: 1/2 Stunde.
Art der Operation: Urethrotomia externa. Sphincterotomie.
Operateur: Dr. Bockenheimer.
Besonderheiten während der Operation: —.

Blutentnahme: 9. 8. 04, 8 Vorm.
Verarbeitung: 9. 8. 04, 1 Nachm.
Completirendes Serum: 0,05 ccm Menschenserum.

10. 8. 04. S. 1,0 **600**
0,5 **1000**
0,1 ∞

i. 1,0
0,5 } ∞
0,1

r. 1,0 50
0,5 100
0,1 500

S.St.: steril
Aussaat: ∞
M.S.St.: steril
M.S.B. ∞

Besondere Bemerkungen über den Versuch: — —.

i. 1,0
0,5 } ∞
0,1

r. 1,0 1000
0,5 2000
0,1 ∞

S.St.: steril
Aussaat: ∞
M.S.St.: steril
M.S.B.: ∞

Besondere Bemerkungen über den Versuch: Eine geringe Beeinflussung der Bactericidie.
Amboceptorgehalt stärker herabgesetzt (r.).

No. 22.

Vor der Operation.

Patient: F., R., 10 J., Schüler.
Krankheit: Coxitis tuberculosa.
Allgemeinzustand: schlecht genährter, anämischer Junge. Keine Allgemeintuberculose.

Blutentnahme: 9. 7. 04, 8 Vorm.
Verarbeitung: 9. 7. 04, $1^1/_2$ Nachm.
Completirendes Serum: 0,05 ccm Kaninchenserum.

10. 7. 04. S. 1,0 **steril**
0,5 **100**
0,1 **1000**

i. 1,0
0,5 } ∞
0,1

r. 1,0 steril
0,5 200
0,1 1500

S.St.: steril
Aussaat: ∞
K.S.St.: steril
K.S.B.: ∞

Besondere Bemerkungen über den Versuch: —.

Nach der Operation.

Allgemeine oder Localanästhesie: Chloroformnarkose 45 g.
Tag der Operation: 9. 7. 04.
Dauer der Operation: $^3/_4$ Stunden.
Art der Operation: Resectio coxae. Partielle Abmeisslung des Os ileum.
Operateur: Dr. Bockenheimer.
Besonderheiten während der Operation: P. sieht während der Operation sehr blass aus. Nach der Operation Kochsalzinfusionen.

Blutentnahme: 10. 7. 04, 12 Vorm.
Verarbeitung: 11. 7. 04, 1 Nachm.
Completirendes Serum: 0,05 ccm Kaninchenserum.

12. 7. 04. S. 1,0
0,5 } ∞
0,1

i. 1,0
0,5 } ∞
0,1

r. 1,0
0,5 } ∞
0,1

S.St.: steril
Aussaat: ∞
K.S.St.: steril
K.S.B.: ∞

Besondere Bemerkungen über den Versuch: Starke Beeinflussung der Bactericidie.
Starke Herabsetzung des Amboceptors.

No. 23.

Vor der Operation.

Patient: V., A., 27 J., Postbote.
Krankheit: Coxitis tuberculosa sinistra. Spina bifida.
Allgemeinzustand: Elender, schlecht genährter Patient.

Blutentnahme: 16. 7. 04, 8 Vorm.
Verarbeitung: 16. 7. 04. 1 Nachm.
Completirendes Serum: 0,2 ccm Kaninchenserum.

17.7.04. S. 1,0 100
0,5 200
0,1 1000

i. 1,0 } ∞
0,5 }
0,1 }

r. 1,0 } 200
0,5 } 500
0,1 } 2000

S.St.: steril
Aussaat: ∞
K.S.St.: steril
K.S.B.: ∞.

Besondere Bemerkungen über den Versuch: —

Nach der Operation.

Allgemeine oder Localanästhesie: Chloroformnarkose 55 g.
Tag der Operation: 21. 7. 04.
Dauer der Operation: 1 Stunde.
Art der Operation: Resectio coxae.
Operateur: Excellenz v. Bergmann.
Besonderheiten während der Operation: —

Blutentnahme: 22. 7. 04, 8 Vorm.
Verarbeitung: 22. 7. 04, 1 Nachm.
Completirendes Serum: 0,2 ccm Kaninchenserum.

23.7.04. S. 1,0 1000
0,5 **mehrere 1000**
0,1 ∞

i. 1,0 } ∞
0,5 }
0,1 }

r. 1,0 viele 1000
0,5 ∞
0,1 ∞

S.St.: steril
Aussaat: ∞
K.S.St.: steril
K.S.D.: ∞.

Besondere Bemerkungen über den Versuch: Herabsetzung der Bactericidie. Starke Herabsetzung des Amboceptorgehalts (r.).

No. 24.

Vor der Operation.

Patient: Sch., W., 42 J., Schlächter.
Krankheit: Senkungsabscess der r. Hüfte.
Allgemeinzustand: Pat. ist sehr heruntergekommen.

Blutentnahme: 5. 6. 04, 8 Vorm.
Verarbeitung: 5. 6. 04, 1 Nachm.
Completirendes Serum: 0,05 ccm Kaninchenserum.

6. 6. 04. S. 1,0 500
0,5 1000
0,1 **viele Tausend**

Nach der Operation.

Allgemeine oder Localanästhesie: Sauerstoff-Chloroform-Narkose, 10 g Chloroform.
Tag der Operation: 7. 6. 04.
Dauer der Operation: 10 Minuten.
Art der Operation: Eröffnung d. Abscesses.
Operateur: Excellenz v. Bergmann.
Besonderheiten während der Operation P. ist von der Operation so schwach, dass er Kochsalzinfusionen bekommt. Nach der Operation starker Collaps.

Blutentnahme: 7. 6. 04, Abend 7 Uhr in der Agone.
Verarbeitung: 8. 6. 04, Nachm. 1 Uhr.
Completirendes Serum: 0,05 ccm Kaninchenserum.

9. 6. 04. S. 1,0 **viele Tausend**
0,5 ∞
0,1 ∞

i. 1,0 } ∞
0,5
0,1

r. 1,0 600
0,5 1200
0,1 ∞

S.St.: steril
Aussaat: ∞
K.S.St.: steril
K.S.B.: ∞

Besondere Bemerkungen über den Versuch: Bactericidie herabgesetzt.

i. 1,0 } ∞
0,5
0,1

r. 1,0 } ∞
0,5
0,1

S.St.: steril
Aussaat: ∞
K.S.St.: steril
K.S.B.: ∞

Besondere Bemerkungen über den Versuch: Starke Herabsetzung der Bacteridie.

Vergleich mit der Tabelle vor der Operation: Der schon vor der Operation verminderte Amboceptorgehalt sinkt nach der Operation beträchtlich. Pat. kommt ad exitum.

No. 25.

Vor der Operation.

Patient: Sch., P., 11 J., Schüler.
Krankheit: Centrales Sarkom des l. Oberschenkels.
Allgemeinzustand: Leicht kachektischer Zustand.

Blutentnahme: 13. 7. 04, 8 Vorm.
Verarbeitung: 13. 8. 04, 1 Nachm.
Completirendes Serum: 0,1 ccm Menschenserum.

14.8.04. S. 1,0 **100**
0,5 **mehrere Hundert**
0.1 **mehrere Tausend**

i. 1,0 } ∞
0,5
0,1

r. 1,0 200
0,5 800
0,1 ∞

S.St.: steril
Aussaat: ∞
M.S.St.: steril
M.S.B.: ∞

Besondere Bemerkungen über den Versuch: — —

Nach der Operation.

Allgemeine oder Localanästhesie: Sauerstoff-Aether-Chloroform 10 g (Roth-Dräger-Apparat 35,0.
Tag der Operation: 17. 8. 04.
Dauer der Operation: 32 Minuten.
Art der Operation: Hohe Oberschenkelamputation. Exarticulation im Hüftgelenk.
Operateur: Dr. Bockenheimer.
Besonderheiten während der Operation: —.

Blutentnahme: 18. 8. 04, 8 Vorm.
Verarbeitung: 18. 8. 04, 1 Nachm.
Completirendes Serum: 0,1 ccm Menschenserum.

19.8.04. S. 1,0 **steril**
0,5 **Hunderte**
0,1 **Tausende**

i. 1,0 } ∞
0,5
0,1

r. 1,0 steril
0,5 600
0,1 viele Tausend

S.St.: steril
Aussaat: ∞
M.S.St.: steril
M.S.B.: ∞

Besondere Bemerkungen über den Versuch: Keine Beeinflussung.

No. 26.

Vor der Operation.

Patient: H., 42 J., Gerichtsvollzieher.
Krankheit: Hernia inguinalis incarcerata.
Allgemeinzustand: Erbrechen. Collaps. Myocarditis; Cor adiposum.

Blutentnahme: 26. 8. 04, 8 Vorm.
Verarbeitung: 27. 8. 04, 1 Nachm.
Completirendes Serum: 0,05 ccm Menschenserum.

28.8.04. S. 1,0 **600**
0,5 **800**
0,1 ∞

i. 1,0
0,5 } ∞
0,1

r. 1,0 **1000**
0,5 **2000**
0,1 ∞

S.St.: steril
Aussaat: ∞
M.S.St.: steril
M.S.B. ∞

Besondere Bemerkungen über den Versuch: Herabsetzung der Bactericidie wohl auf den durch die Einklemmung entstehenden Shok zurückzuführen. Ebenso ist der Amboceptorgehalt vermindert.

Nach der Operation.

Allgemeine oder Localanästhesie: Lumbalanästhesie n. Tuffier (Dr. Bockenheimer).
Tag der Operation: 27. 8. 04.
Dauer der Operation: 1 Stunde.
Art der Operation: Radicaloperation n. Bassini.
Operateur: Dr. Engelmann.
Besonderheiten während der Operation: Abgeklemmtes Netz wird abgetragen. Darm kann reponirt werden.
Blutentnahme: 28. 8. 04, 9 Vorm.
Verarbeitung: 29. 8. 04, 1 Nachm.
Completirendes Serum: 0,05 ccm Menschenserum.

30.8.04. S. 1,0 **steril**
0,5 **steril**
0,1 **1000**

i. 1,0
0,5 } ∞
0,1

r. 1,0 steril
0,5 100
0,1 2000

S.St.: steril
Aussaat: ∞
M.S.St.: steril
M.S.B.: ∞

Besondere Bemerkungen über den Versuch: Keine Herabsetzung der Bactericidie mehr vorhanden, da Shok beseitigt.
Vergleich mit der Tabelle vor der Operation: Amboceptorgehalt wieder normal. Pat. ist später in Folge seiner Myocarditis ad exitum gekommen.

No. 27.

Vor der Operation.

Patient: L. H., 27 J., Commis.
Krankheit: Hernia inguinalis.
Allgemeinzustand: Gut.

Blutentnahme: 30. 5. 04, 8 Vorm.
Verarbeitung: 30. 5. 04, 1 Nachm.
Completirendes Serum: 0,1 ccm Kaninchenserum.

31.5.04. S. 1,0 **steril**
0,5 **10**
0,1 **100**

Nach der Operation.

Allgemeine oder Localanästhesie: Chloroformnarkose 30 g.
Tag der Operation: 3. 6. 04.
Dauer der Operation: 20 Minuten.
Art der Operation: Radicaloperation nach Bassini.
Operateur: Excellenz v. Bergmann.
Besonderheiten während der Operation: —.
Blutentnahme: 4. 6. 04, 8 Vorm.
Verarbeitung: 4. 6. 04, 1 Nachm.
Completirendes Serum: 0,1 ccm Kaninchenserum.

5. 6. 04. S. 1,0 **10**
0,5 **250**
0,1 **viele Tausend**

i. 1,0
0,5
0,1 } ∞

r. 1,0 steril
0,5 100
0,1 500

S.St.: steril
Aussaat: ∞
K.S.St.: steril
K.S.B.: ∞

Besondere Bemerkungen über den Versuch:
— —.

i. 1,0
0,5
0,1 } ∞

r. 1,0 100
0,5 500
0,1 ∞

S.St.: steril
Aussaat: ∞
K.S.St.: steril
K.S.B.: ∞

Besondere Bemerkungen über den Versuch:
Keine Beeinflussung.

No. 28.

Vor der Operation.

Patient: P., 29 J., Hausdiener.
Krankheit: Hernia inguinalis.
Allgemeinzustand: Gut.

Blutentnahme: 2. 9. 04, 8 Vorm.
Verarbeitung: 3. 9. 04, 1 Nachm.
Completirendes Serum: 0,05 ccm Menschenserum.

4. 9. 04. S. 1,0 **20**
0,5 50
0,1 **500**

i. 1,0
0,5
0,1 } ∞

r. 1,0 50
0,5 100
0,1 1000

S.St.: steril
Aussaat: ∞
M.S.St. steril
M.S.B.: ∞

Besondere Bemerkungen über den Versuch:
— —.

Nach der Operation.

Allgemeine oder Localanästhesie: Chloroformnarkose 45 g.
Tag der Operation: 2. 9. 04.
Dauer der Operation: $^3/_4$ Stunde.
Art der Operation: Radicaloperation nach Bassini.
Operateur: Dr. Jäger.
Besonderheiten während der Operation: —.
Blutentnahme: 3. 9. 04, 8 Vorm.
Verarbeitung: 3. 9. 04, 1 Nachm.
Completirendes Serum: 0,05 ccm Menschenserum.

4. 9. 04. S. 1,0 **steril**
0,5 **steril**
0,1 **500**

i. 1,0
0,5
0,1 } ∞

r. 1,0 steril
0,5 50
0,1 1000

S.St.: steril
Aussaat: ∞
M.S.St.: steril
M.S.B.: ∞

Besondere Bemerkungen über den Versuch:
Keine Beeinflussung.

No. 29.

Vor der Operation.

Patient: N., 44 J., Gärtner.
Krankheit: Hernia inguinalis.
Allgemeinzustand: Emphysembronchitis.

Nach der Operation.

Allgemeine oder Localanästhesie: Lumbalanästhesie nach Tuffier.
Tag der Operation: 6. 9. 04.
Dauer der Operation: $1^1/_2$ Stunde.

Art der Operation: Radicaloperation nach Bassini.
Operateur: Dr. Schöne.
Besonderheiten während der Operation: Reposition der Därme schwer.

Blutentnahme: 6. 9. 04, 8 Vorm.
Verarbeitung: 6. 9. 04, 1 Nachm.
Completirendes Serum: 0,1 ccm Menschenserum.

7. 9. 04. S. 1,0 5
0,5 50
0,1 100
i. 1,0 / 0,5 / 0,1 } ∞
r. 1,0 30
0,5 100
0,1 500
S.St.: steril
Aussaat: ∞
M.S.St.: steril
M.S.B.: ∞

Besondere Bemerkungen über den Versuch: — —.

Blutentnahme: 7. 9. 04, 8 Vorm.
Verarbeitung: 7. 9. 04, 1 Nachm.
Completirendes Serum: 0,1 ccm Menschenserum.

8. 9. 04. S. 1,0 5
0,5 1000
0,1 ∞
i. 1,0 / 0,5 / 0,1 } ∞
r. 1,0 100
0,5 1500
0,1 ∞
S.St.: steril
Aussaat: ∞
M.S.St.: steril
M.S.B.: ∞

Besondere Bemerkungen über den Versuch: Keine Beeinflussung.

No. 30.

Vor der Operation.

Patient: St., 34 J., Arbeiter.
Krankheit: Hernia inguinalis reponibilis.
Allgemeinbestand: Gut

Blutentnahme: 26. 7. 04, 8 Vorm.
Verarbeitung: 26. 7. 04, 1 Nachm.
Completirendes Serum: 0,05 ccm Menschenserum.

27. 7. 04. S. 1,0 **steril**
0,5 1000
0,1 —
i. 1,0 / 0,5 / 0,1 } ∞
r. 1,0 steril
0,5 1000
0.1 ∞
S.St.: steril
Aussaat: ∞
M.S.St.: steril
M.S.B.: ∞

Nach der Operation.

Allgemeine oder Localanästhesie: Chloroformnarkose 35 g.
Tag der Operation: 26. 7. 04.
Dauer der Operation: ½ Stunde.
Art der Operation: Radical-Operation nach Bassini.
Operateur: Dr. Bockenheimer.
Besonderheiten während der Operation: —.

Blutentnahme: 27. 7. 04, 8 Vorm.
Verarbeitung: 27. 7. 04, 1 Nachm.
Completirendes Serum: 0,05 ccm Menschenserum.

28. 7. 04. S. 1,0 5
0,5 **mehrere Tausend**
0,1 ∞
i. 1,0 / 0,5 / 0,1 } ∞
r. 1,0 50
0,5 ∞
0,1 ∞
S.St.: steril
Aussaat: ∞
M.S.S.: steril
M.S.B.. ∞

Besondere Bemerkungen über den Versuch: — —.

Besondere Bemerkungen über den Versuch: Keine Beeinflussung der Bactericidie. Vergleich mit der Tabelle vor der Operation: Geringe Herabsetzung des Amboceptorgehaltes (r).

No. 31.

Vor der Operation.

Patient: Sch., 53 J., Bäcker.
Krankheit: Hernia ing. reponibilis.
Allgemeinzustand: Gut.

Blutentnahme: 8. 7. 04, 8 Vorm.
Verarbeitung: 8. 7. 04, 1 Nachm.
Completirendes Serum: 0,1 ccm Kaninchenserum.

9.7.04. S. 1,0 **Hunderte**
0,5 **Tausende**
0,1 ∞

i. 1,0, 0,5, 0,1 } ∞

r. 1,0 800
0,5 mehrere Tausend
0,1 ∞

S.St.: steril
Aussaat: ∞
K.S.St.: steril
K.S.B.: ∞

Besondere Bemerkungen über den Versuch: — —.

Nach der Operation.

Allgemeine oder Localanästhesie: Chloroformnarkose 80 g.
Tag der Operation: 9. 7. 04.
Dauer der Operation: 1¾ Stunde.
Art der Operation: Radical-Operation nach Bassini.
Operateur: Dr. Jäger.
Besonderheiten während der Operation: —.

Blutentnahme: 10. 7. 04, 8 Vorm.
Verarbeitung: 10. 7. 04, 1 Nachm.
Completirendes Serum: 0,1 ccm Kaninchenserum.

11.7.04. S. 1,0 **viele Tausende**
0,5 ∞
0,1 ∞

i. 1,0, 0,5, 0,1 } ∞

r. 1,0, 0,5, 0,1 } ∞

S.St.: steril
Aussaat: ∞
K.S.St.: steril
K.S.B.: ∞

Besondere Bemerkungen über den Versuch: Starke Herabsetzung der Bactericidie. Vergleich mit der Tabelle vor der Operation: Starke Herabsetzung des Amboceptorgehaltes (r).

No. 32.

Vor der Operation.

Patient: K. P., 35 J., Schlosser.
Krankheit: Hernia inguinalis irreponibilis.
Allgemeinzustand: Gut.

Blutentnahme: 6. 7. 04, 8 Vorm.
Verarbeitung: 6. 7. 04, 1 Nachm.
Completirendes Serum: 0,2 ccm Kaninchenserum.

Nach der Operation.

Allgemeine oder Localanästhesie: Chloroformnarkose 35 g.
Tag der Operation: 6. 7. 04.
Dauer der Operation: 21 Minuten.
Art der Operation: Radical-Operation nach Bassini.
Operateur: Dr. Bockenheimer.
Besonderheiten während der Operation: keine.

Blutentnahme: 7. 7. 04, 8 Vorm.
Verarbeitung: 7. 7. 04, 1 Nachm.
Completirendes Serum: 0,2 ccm Kaninchenserum.

7. 7. 04. S. 1,0 200
0,5 —
0,1 ∞
i. 1,0 } ∞
0,5 }
0,1 }
r. 1,0 300
0,5 500
0,1 ∞
S.St.: steril
Aussaat: ∞
K.S.St.: steril
K.S.B.: —
Besondere Bemerkungen über den Versuch: — —.

8. 7. 04. S. 1,0 **steril**
0,5 **200**
0,5 **viele Tausende**
i. 1,0 } ∞
0,5 }
0,1 }
r. 1,0 20
0.5 500
0,1 ∞
S.St.: steril
Aussaat: ∞
K.S.St.: steril
K.S.B.: ∞
Besondere Bemerkungen über den Versuch: Keine Beeinflussung.

No. 33.

Vor der Operation.

Patient: E. R., 50 J., Schuhmacher.
Krankheit: Hydrocele testis.
Allgemeinzustand: —.

Blutentnahme: 2. 6. 04, 8 Vorm.
Verarbeitung: 2. 6. 04, 1 Nachm.
Completirendes Serum: 0,1 ccm Kaninchenserum.
3. 6. 04. S. 1,0 10
0,5 70
0,1 1000
i. 1,0 } ∞
0,5 }
0,1 }
r. 1,0 50
0,5 200
0,1 2000
S.St.: steril
Aussaat: ∞
K.S.St.: steril
K.S.B.: ∞
Besondere Bemerkungen über den Versuch: — —.

Nach der Operation.

Allgemeine oder Localanästhesie: Localanästhesie nach Reclus.
Tag der Operation: 2. 6. 04.
Dauer der Operation: 15 Minuten.
Art der Operation: Radicaloperation nach v. Bergmann.
Operateur: Dr. Bockenheimer.
Besonderheiten während der Operation: —.
Blutentnahme: 3. 6. 04, 8 Vorm.
Verarbeitung: 3. 6. 04, 1 Nachm.
Completirendes Serum: 0,1 ccm Kaninchenserum.
4. 6. 04. S. 1,0 20
0,5 100
0,1 1000
i. 1,0 } ∞
0,5 }
0,1 }
r. 1,0 100
0,5 300
0,1 2500
S.St.: steril
Aussaat: ∞
K.S.St.: steril
K.S.B.: ∞
Besondere Bemerkungen über den Versuch: Keine Beeinflussung.

No. 34.

Vor der Operation.

Patient: P., 64jähr. Schneider.
Krankheit: Sarkommetastasen der Halsdrüsen.

Nach der Operation.

Allgemeine oder Localanästhesie: Chloroformnarkose 10 g.
Tag der Operation: 7. 6. 04. 8 Vorm.

Allgemeinzustand: Kachexie, Asphyxie.

Blutentnahme: 7. 6. 04. 8 Vorm.
Verarbeitung: 7. 6. 04. 1 Nachm.
Completirendes Serum: 0,1 ccm Kaninchenserum.

8. 6. 04. S. 1,0 **1000**
0,5 **viele Tausend**
0,1 ∞
i. 1,0 } ∞
0,5
0,1
r. 1,0 2000
0,5 viele Tausend
0,1 ∞
S.St. steril
Aussaat: ∞
K.S.St.: steril
K.S.B.: ∞

Besondere Bemerkungen über den Versuch: Die Bactericidie ist herabgesetzt (hochgradige Asphyxie). Amboceptorgehalt ebenfalls stark vermindert.

Dauer der Operation: 5 Minuten.
Art der Operation: Tracheotomia sup.
Operateur: Excellenz v. Bergmann.
Besonderheiten während der Operation: —

Blutentnahme: 8. 6. 04. 8 Vorm.
Verarbeitung: 8. 6. 04. 1 Nachm.
Completirendes Serum: 0,1 ccm Kaninchenserum.

9. 6. 04. S. 1,0 **30**
0,5 **200**
0,1 **2000**
i. 1,0 } ∞
0,5
0,1
r. 1,0 50
0,5 300
0,1 2000
S.St.: steril
Aussaat: ∞
K.S.St.: steril
K.S.B.: ∞

Besondere Bemerkungen über den Versuch: Die Bactericidie ist wieder normal, was wohl dadurch zu erklären ist, dass die Asphyxie durch die Operation beseitigt wurde. Ebenso ist der Amboceptorgehalt wieder normal (r).

No. 35.

Vor der Operation.

Patient: P., 40jähr. Tänzer.
Krankheit: Carcinoma laryngis.
Allgemeinzustand: Kachexie, Asphyxie.

Blutentnahme: 2. 9. 04. 8 Vorm.
Verarbeitung: 3. 9. 04. 1 Nachm.
Completirendes Serum: 0,05 ccm Menschenserum.

4. 9. 05. S 1,0 **600**
0,5 **1000**
0,1 **3000**
i. 1,0 } ∞
0,5
0,1
r. 1,0 1000
0,5 7000
0,5 6000

Nach der Operation.

Allgemeine oder Localanästhesie: Chloroform 15 g.
Tag der Operation: 2. 9. 04.
Dauer der Operation: 10 Minuten.
Art der Operation: Tracheotomia superior.
Operateur: Dr. Engelmann.
Besonderheiten während der Operation: —

Blutentnahme: 3. 9. 04. 8 Vorm.
Verarbeitung: 4. 9. 04. 1 Nachm.
Completirendes Serum: 0,05 ccm Menschenserum.

S. 1,0 **100**
0,5 **200**
0,1 **1000**
i. 1,0 } ∞
0,5
0,1
r. 1,0 200
0,5 500
0,1 2000

S.St.: steril
Aussaat: ∞
M.S.St.: steril
M.S.B.: ∞

Besond. Bemerkungen über d. Versuch: Die Bactericidie ist herabgesetzt (Asphyxie). Amboceptorgehalt herabgesetzt.

S.St.: steril
Aussaat: ∞
M.S.St.: steril
M.S.B.: ∞

Besondere Bemerkungen über den Versuch: Die Bactericidie ist wieder normal (Verschwinden der Asphyxie nach der Operation).
Amboceptorgehalt (r) grösser wie vor der Operation.

No. 36.

Vor der Operation.

Patient: G. R., 65 jähr. Bureaugehilfe.
Krankheit: Tuberculosis linguae.
Allgemeinzustand: gut.

Blutentnahme: 28. 7. 04. 8 Vorm.
Verarbeitung: 28. 7. 04. 2 Nachm.
Completirendes Serum: 0,05 ccm Menschenserum.

29. 7. 04. S. 1,0 1
0,5 5
0,1 1000

i. 1,0 } ∞
0,5 }
0,1 }

r. 1,0 steril
0,5 50
0,1 1500

S.St.: steril
Aussaat: ∞
M.S.St.: steril
M.S.B.: ∞

Besondere Bemerkungen über den Versuch: — —.

Nach der Operation.

Allgemeine oder Localanästhesie: Chloroformnarkose 75 g.
Tag der Operation: 3. 8. 04.
Dauer der Operation: 1 Stunde.
Art der Operation: doppelseitige Wangenspaltung. Excisio linguae.
Operateur: Dr. Bockenheimer.
Besonderheiten während der Operation: —
Blutentnahme: 4. 8. 04. 8 Vorm.
Verarbeitung: 4. 8. 04. 2 Nachm.
Completirendes Serum: 0,05 ccm Menschenserum.

S. 1,0 2
0,5 30
0,1 viele Tausend

i. 1,0 } ∞
0,5 }
0,1 }

r. 1,0 50
0,5 100
0,1 viele Tausend

S.St.: steril
Aussaat: ∞
M.S.St.: steril
M.S.B.: ∞

Besondere Bemerkungen über den Versuch: Keine Becinflussung.

No. 37.

Vor der Operation.

Patient: R. K.: 27 jähr. Anstreicher.
Krankheit: Tuberculöser Drüsenabscess am Hals.
Allgemeinzustand: —.

Nach der Operation.

Allgemeine oder Localanästhesie: Cocain-Adrenalinanästhesie n. Braun.
Tag der Operation: 10. 6. 04.
Dauer der Operation: 5 Minuten.
Art der Operation: Exstirpation der Drüsen.
Operateur: Dr. Bockenheimer.
Besonderheiten während der Operation: —

Blutentnahme: 1. 6. 04. 8 Vorm.
Verarbeitung: 1. 6. 04. 1 Nachm.
Completirendes Serum: 0,1 ccm Kaninchenserum.

2. 6. 04. S. 1,0 **150**
0,5 **250**
0,1 **viele Tausend**
i. 1,0 / 0,5 / 0,1 } ∞
r. 1,0 300
0,5 600
0,1 ∞
S.St.: steril
Aussaat: ∞
K.S.St.: steril
K.S.B.: ∞

Besondere Bemerkungen über den Versuch: — —.

Blutentnahme: 11. 6. 04. 8 Vorm.
Verarbeitung: 11. 6. 04. 1 Nachm.
Completirendes Serum: 0,1 ccm Kaninchenserum.

12. 6. 04. S. 1,0 **200**
0,5 **500**
0,1 **viele Tausend**
i. 1,0 / 0,5 / 0.1 } ∞
r. 1,0 500
0,5 1000
0,1 ∞
S.St.: steril
Aussaat: ∞
K.S.St.: steril
K.S.B.: ∞

Besondere Bemerkungen über den Versuch: Keine Beeinflussung.

No. 38.

Vor der Operation.

Patient: Sch., 31 J., Schneider.
Krankheit: Cavernoma colli.
Allgemeinzustand: Aeusserst anämischer Mann.

Blutentnahme: 5. 8. 04, 8 Vorm.
Verarbeitung: 5. 8. 04, 1 Nachm.
Completirendes Serum: 0,05 ccm Menschenserum.

6. 8. 04. S. 1,0 **100**
0,5 **viele Hundert**
0,1 **viele Tausend**
i. 1,0 / 0,5 / 0,1 } ∞
r. 1,0 200
0,5 1000
0,1 ∞
S.St.: steril
Aussaat: ∞
M.S.St.: steril
M.S.B.: ∞

Besondere Bemerkungen über den Versuch: — —.

Nach der Operation.

Allgemeine oder Localanästhesie: Chloroformnarkose 30 g.
Tag der Operation: 9. 8. 04.
Dauer der Operation: 25 Minuten.
Art der Operation: Exstirpation der Geschwulst.
Operateur: Dr. Bockenheimer.
Besonderheiten während der Operation: —.

Blutentnahme: 10. 8. 04, 8 Vorm.
Verarbeitung: 10. 8. 04, 1 Nachm.
Completirendes Serum: 0,05 ccm Menschenserum.

11. 8. 04. S. 1,0 **3**
0.5 **500**
0,1 **viele Tausend**
i. 1,0 / 0,5 / 0,1 } ∞
r. 1,0 50
0,5 800
0,1 ∞
S.St.: steril
Aussaat: ∞
M S.St.: steril
M.S.B.: ∞

Besondere Bemerkungen über den Versuch: Keine Beeinflussung.

No. 39.

Vor der Operation.

Patient. W., F., 33 J., Arbeiter.
Krankheit: Lymphadenitis tuberculosa colli. Varicen d. Unterschenkels.
Allgemeinzustand: —.

Blutentnahme: 1. 6. 04, 8 Vorm.
Verarbeitung: 1. 6. 04, 1 Nachm.
Completirendes Serum: 0,1 ccm Kaninchenserum.

2. 6. 04. S. 1,0 **steril**
0,5 **250**
0,1 ∞
i. 1,0, 0,5, 0,1 } ∞
r. 1,0 steril
0,5 300
0,1 viele Tausend
S.St.: steril
Aussaat: ∞
K.S.St.: steril
K.S.B.: ∞

Besondere Bemerkungen über den Versuch: — —.

Nach der Operation.

Allgemeine oder Localanästhesie nach Hackenbruch.
Tag der Operation: 9. 6. 04.
Dauer der Operation: 10 Minuten.
Art der Operation: Unterbindung der Vena saphena magna.
Operateur: Dr. Bockenheimer.
Besonderheiten während der Operation: —.
Blutentnahme: 10. 6. 04, 8 Vorm.
Verarbeitung: 10. 6. 04, 1 Nachm.
Completirendes Serum: 0,1 ccm Kaninchenserum.

11.6.04. S. 1,0 **400**
0,5 **2000**
0.1 ∞
i. 1,0, 0.5, 0.1 } ∞
r. 1.0 500
0.5 3000
0,1 ∞
S.St.: steril
Aussaat: ∞
K.S.St.: steril
K.S.B.: ∞

Besondere Bemerkungen über den Versuch: Deutliche, aber geringe Beeinflussung der Bactericidie.
Geringe Herabsetzung des Amboceptorgehaltes (?).

No. 40.

Vor der Operation.

Patient: E., W., 69 J., Eigentümer.
Krankheit: Prostatahypertrophie, Abgebrochener Katheter in der Blase.
Allgemeinzustand: mittlerer Ernährungszustand, Arteriosklerose.

Blutentnahme: 1. 8. 04, 8 Vorm.
Verarbeitung: 1. 8. 04, 1 Nachm.
Completirendes Serum: 0,05 ccm Menschenserum.

2. 8. 04. S. 1,0 **10**
0,5 **100**
0,1 **1000**
i. 1,0, 0,5, 0,1 } ∞

Nach der Operation.

Allgemeine oder Localanästhesie: Lumbalanästhesie nach Tuffier.
Tag der Operation: 3. 8. 04.
Dauer der Operation: $^1/_2$ Stunde.
Art der Operation: Sectio alta.
Operateur: Dr. Bockenheimer.
Besonderheiten während der Operation: —.
Blutentnahme: 4. 8. 04, 8 Vorm.
Verarbeitung: 4. 8. 04, 1 Nachm.
Completirendes Serum: 0,05 ccm Menschenserum.

5. 8. 04. S. 1.0 **steril**
0.5 **100**
0,1 **viele Tausend**
i. 1,0, 0,5, 0,1 } ∞

r. 1,0 } 50
0,5 } 200
0,1 } viele Tausend
S.St.: steril
Aussaat: ∞
M.S.St.: steril
M.S.B.: ∞

Besondere Bemerkungen über den Versuch: — —.

r. 1,0 steril
0,5 300
0,1 ∞
S.St.: steril
Aussaat: ∞
M.S.St.: steril
M.S.B.: ∞

Besondere Bemerkungen über den Versuch: Keine Beeinflussung.

No. 41.

Vor der Operation.

Patient: Sch., O., 53 J., Sattler.
Krankheit: Carcinomdrüsen a. Hals, Recidiv.
Allgemeinzustand: mittlerer Ernährungszustand.

Blutentnahme: 8. 7. 04, 8 Vorm.
Verarbeitung: 8. 7. 04, 1 Nachm.
Completirendes Serum: 0,1 ccm Kaninchenserum.

9. 7. 04. S. 1,0 **steril**
0,5 **steril**
0,1 **1000**
i. 1.0 } ∞
0,5 }
0,1 }
r. 1,0 steril
0.5 50
0,1 1500
S.St.: steril
Aussaat: ∞
K.S.St.: steril
K.S.B.: ∞

Besondere Bemerkungen über den Versuch: — —.

Nach der Operation.

Allgemeine oder Localanästhesie: Chloroformnarkose 20 g.
Tag der Operation: 9. 7. 04.
Dauer der Operation: 1/4 Stunde.
Art der Operation: Auskratzung der inoperablen Drüsen.
Operateur: Dr. Bockenheimer.
Besonderheiten während der Operation: —.

Blutentnahme: 10. 7. 04, 8 Vorm.
Verarbeitung: 10. 7. 04, 1 Nachm.
Completirendes Serum: 0,1 ccm Kaninchenserum.

11. 7. 04. S. 1,0 **200**
0,5 **steril**
0,1 **2000**
i. 1,0 } ∞
0,5 }
0,1 }
r. 1,0 steril
0,5 200
0,1 3000
S.St.: steril
Aussaat: ∞
K.S.St.: steril
K.S.B.: ∞

Besondere Bemerkungen über den Versuch: Keine Beeinflussung.

No. 42.

Vor der Operation.

Patient: D., 61 J., Gärtner.
Krankheit: Angiosarkom, Recidiv am rechten Ohr.
Allgemeinzustand: Mittlerer Ernährungszustand.

Nach der Operation.

Allgemeine oder Localanästhesie: Chloroformnarkose 20 g.
Tag der Operation: 11. 8. 04.
Dauer der Operation: 1/4 Stunde.
Art der Operation: Exstirpation.
Operateur: Dr. Bockenheimer.
Besonderheiten während der Operation: —

Blutentnahme: 11. 8. 04. 8 Vorm.
Verarbeitung: 11. 8. 04. 1 Nachm.
Completirendes Serum: 0,05 ccm Menschenserum.

12. 8. 04. S. 1,0 **1000**
0,5 **100**
0,1 ∞
i. 1,0 / 0,5 / 0,1 } ∞
r. 1,0 steril
0,5 300
0,1 ∞
S.St.: steril
Aussaat: ∞
M.S.St.: steril
M.S.B.: ∞

Besondere Bemerkungen über den Versuch: — —.

Blutentnahme: 12. 8. 04. 8 Vorm.
Verarbeitung: 12. 8. 04. 1 Nachm.
Completirendes Serum: 0,05 ccm Menschenserum.

S. 1,0 **steril**
0,5 **300**
0,1 **mehrere Tausend**
i. 1,0 / 0,5 / 0,1 } ∞
r. 1,0 steril
0,5 500
0,1 ∞
S.St.: steril
Aussaat: ∞
M S.St.: steril
M.S.B.: ∞

Besondere Bemerkungen über den Versuch: Keine Beeinflussung.

No. 43.

Vor der Operation.

Patient: B., 61 J., Schutzmann.
Carcinoma labii inferioris im Mai exstirpirt. Drüsenrecidiv.
Allgemeinzustand: mässig kräftig.

Blutentnahme: 5. 9. 04. 8 Vorm.
Verarbeitung: 5. 9. 04. 1 Nachm.
Completirendes Serum: 0,05 ccm Menschenserum.

6. 9. 04. S. 1,0 **100**
0,5 **200**
0,1 **1000**
i. 1,0 / 0.5 / 0,1 } ∞
r. 1,0 100
0,5 300
0,1 2000
S.St.: steril
Aussaat: ∞
M.S.St.: steril
M.S.B.: ∞

Besondere Bemerkungen über den Versuch: — —.

Nach der Operation.

Allgemeine oder Localanästhesie: Chloroformnarkose 100 g.
Tag der Operation: 5. 9. 04.
Dauer der Operation: $1^3/_4$ Stunden.
Art der Operation: Exstirpation der Drüsen.
Operateur: Dr. Schöne.
Besonderheiten während der Operation: —

Blutentnahme: 6. 9 04. 8 Vorm.
Verarbeitung: 6. 9. 04. 1 Nachm.
Completirendes Serum: 0,05 ccm Menschenserum.

7. 9. 04. S. 1,0 **steril**
0,5 **steril**
0,1 **500**
i. 1,0 / 0,5 / 0,1 } ∞
r. 1,0 steril
0,5 300
0,1 1000
S.St.: steril
Aussaat: ∞
M.S.St.: steril
M.S.B.: ∞

Besondere Bemerkungen über den Versuch: Keine Beeinflussung.

No. 44.

Vor der Operation.

Patient: G., 72 J., Maurer.
Krankheit: Fibrosarcoma pedis.
Allgemeinzustand: nicht sehr geschädigt.

Blutentnahme: 26. 8. 04. 8 Vorm.
Verarbeitung: 27. 8. 04. 1 Nachm.
Completirendes Serum: 0,05 ccm Menschenserum.

27. 8. 04. S. 1,0 **40**
0,5 **100**
0,1 **1000**

i. 1,0 } ∞
0,5 }
0,1 }

r. 1,0 100
0,5 300
0,1 2000

S.St.: steril
Aussaat: ∞
M.S.St.: steril
M.S.B.: ∞

Besondere Bemerkungen über den Versuch: — —.

Nach der Operation.

Allgemeine oder Localanästhesie: Chloroformnarkose 20 g.
Tag der Operation: 27. 8. 04.
Dauer der Operation: 10 Minuten.
Art der Operation: Exstirpation des Tumors.
Operateur: Dr. Jaeger.
Besonderheiten während der Operation: —
Blutentnahme: 28. 8. 04. 10 Vorm.
Verarbeitung: 29. 8. 04. 1 Nachm.
Completirendes Serum: 0,05 ccm Menschenserum.

30. 8. 04. S. 1,0 **2**
0,5 **20**
0,1 **500**

i. 1,0
0,5 ∞
0,1

r. 1,0 50
0,5 300
0,1 1000

S.St.: steril
Aussaat: ∞
M.S.St.: steril
M.S.B.: ∞

Besondere Bemerkungen über den Versuch: Keine Beeinflussung.

No. 45.

Vor der Operation.

Patient: F., 58 J., Installateur.
Krankheit: Carcinoma cruris.
Allgemeinzustand: Kachektischer Zustand.

Blutentnahme: 2. 8. 04. 8 Vorm.
Verarbeitung: 2. 8. 04. 1 Nachm.
Completirendes Serum: 0,05 ccm Menschenserum.

3. 8. 04. S. 1,0 **steril**
0,5 **50**
0,1 **2000**

i. 1,0 } ∞
0,5 }
0,1 }

r. 1,0 steril
0,5 100
0,1 3000

Nach der Operation.

Allgemeine oder Localanästhesie: Chloroformnarkose 35 g.
Tag der Operation: 2. 8. 04.
Dauer der Operation: $^3/_4$ St.
Art der Operation: Amputatio femoris.
Operateur: Dr. Weber.
Besonderheiten während der Operation: —
Blutentnahme: 3. 8. 04. 8 Vorm.
Verarbeitung: 3. 8. 04. 1 Nachm.
Completirendes Serum: 0,05 ccm Menschenserum.

4. 8. 04. S. 1,0 **steril**
0,5 **10**
0,1 **1000**

i. 1,0 } ∞
0,5 }
0,1 }

r. 1,0 steril
0,5 100
0,1 2000

S.St.: steril
Aussaat: ∞
M.S.St.: steril
M.S.B.. ∞

Besondere Bemerkungen über den Versuch:
— —.

S.St.: steril
Aussaat: ∞
M.S.St.: steril
M.S.B.: ∞

Besondere Bemerkungen über den Versuch:
Keine Beeinflussung.

No. 46.

Vor der Operation.

Patient: B., 37 J., Lehrer.
Krankheit: Sarcoma humeri.
Allgemeinzustand: Mässige Kachexie.

Blutentnahme: 2. 8. 04, 8 Vorm.
Verarbeitung: 2. 8. 04, 1 Nachm.
Completirendes Serum: 0,05 ccm Menschenserum.

3. 8. 04. S. 1,0 10
0,5 100
0,1 1000
i. 1,0 } ∞
0,5 }
0,1 }
r. 1,0 100
0,5 200
0,1 1500
S.St.: steril
Aussaat: ∞
M.S.St.: steril
M.S.B.: ∞

Besondere Bemerkungen über den Versuch:
— —.

Nach der Operation.

Allgemeine oder Localanästhesie: Chloroformnarkose 45 g.
Tag der Operation: 2. 8. 04.
Dauer der Operation: ½ Stunde.
Art der Operation: Amputatio humeri.
Operateur: Excellenz v. Bergmann.
Besonderheiten während der Operation: —.

Blutentnahme: 3. 8. 04, 8 Vorm.
Verarbeitung: 3. 8. 04, 1 Nachm.
Completirendes Serum: 0,05 ccm Menschenserum.

4. 8. 04. S. 1,0 } ∞
0,5 }
0,1 }
i. 1,0 } ∞
0,5 }
0,1 }
r. 1,0 } ∞
0,5 }
0,1 }
S.St.: steril
Aussaat: ∞
M.S.St.: steril
M.S.B.: ∞

Besondere Bemerkungen über den Versuch:
Starke Herabsetzung der Bactericidie.
Patient hat die Operation gut überstanden, obwohl der Amboceptorgehalt ebenfalls stark herabgesetzt war.

No. 47.

Vor der Operation.

Patient: Th. J., 34 J., Arbeiter.
Krankheit: Luxatio humeri axillaris inveterata.
Allgemeinzustand: Sehr kräftiger Mann.

Nach der Operation.

Allgemeine oder Localanästhesie: Chloroformnarkose 120 g.
Tag der Operation: 23. 6. 04.
Dauer der Operation: 1¼ Stunde.
Art der Operation: Blutige Reposition.
Operateur: Excellenz v. Bergmann.
Besonderheiten während der Operation: keine.

Blutentnahme: 21. 6. 04, 8 Vorm.
Verarbeitung: 22. 6. 04, 1 Nachm.
Completirendes Serum: 0,1 ccm Kaninchenserum.

23.4.04. S. 1,0 50
0,5 1000
0,1 4000
i. 1,0 } ∞
0.5 }
0,1 }
r. 1,0 100
0,5 2000
0,1 ∞
S.St.: steril
Aussaat: ∞
K.S.St.: steril
K.S.B.: ∞

Besondere Bemerkungen über den Versuch: — —.

Blutentnahme: 24. 6. 04, 8 Vorm.
Verarbeitung: 25. 6. 04, 1 Nachm.
Completirendes Serum: 0,1 ccm Kaninchenserum.

25.6.04. S. 1,0 steril
0,5 1000
0,1 ∞
i. 1,0 } ∞
0.5 }
0,1 }
r. 1,0 steril
0,5 2000
0,1 ∞
S.St.: steril
Aussaat: ∞
K.S.St.: steril
K.S.B.: ∞

Besondere Bemerkungen über den Versuch: Keine Beeinflussung.

No. 48.

Vor der Operation.

Patient: W. L., 42 J., Stellmacher.
Krankheit: Corpus mobile i. r. Ellenbogengelenk.
Allgemeinzustand: Kräftiger Patient.

Blutentnahme: 20. 7. 04, 8 Vorm.
Verarbeitung: 20. 7. 04, 1 Nachm.
Completirendes Serum: 0,2 ccm Kaninchenserum.

21.7.04. S. 1,0 100
0,5 1000
0,1 ∞
i. 1,0 } ∞
0,5 }
0,1 }
r. 1,0 200
0,5 1500
0,1 ∞
S.St.. steril
Aussaat: ∞
K.S.St.: steril
K.S.B.: ∞

Besondere Bemerkungen über den Versuch: — —.

Nach der Operation.

Allgemeine oder Localanästhesie: Chloroformnarkose 35 g.
Tag der Operation: 25. 7. 04.
Dauer der Operation: 40 Minuten.
Art der Operation: Eröffnung d. Gelenks.
Operateur: Privatdocent Dr. Borchardt.
Besonderheiten während der Operation: —.

Blutentnahme: 26. 7. 04, 8 Vorm.
Verarbeitung: 26. 7. 04, 1 Nachm.
Completirendes Serum: 0,05 ccm Menschenserum.

27.7.04. S. 1,0 steril
0,5 100
0,1 ∞
i. 1,0 } ∞
0,5 }
0,1 }
r. 1,0 steril
0,5 200
0,1 ∞
S.St.: steril
Aussaat: ∞
K S.St.: steril
K.S.B.: ∞

Besondere Bemerkungen über den Versuch: Keine Beeinflussung.

No. 49.

Vor der Operation.

Patient: T., 50 J., Tischler.
Krankheit: Tuberculose des Schultergelenks.
Allgemeinzustand: —.

Blutentnahme: 1. 8. 04, 8 Vorm.
Verarbeitung: 1. 8. 04, 1 Nachm.
Completirendes Serum: 0,05 ccm Menschenserum.

2. 8. 04. S. 1,0 **100**
0.5 **viele Hundert**
0,1 ∞

i. 1,0, 0,5, 0,1 } ∞

r. 1,0 200
0,5 1000
0,1 ∞

S.St.: steril
Aussaat: ∞
M.S.St.: steril
M.S.B.: ∞

Besondere Bemerkungen über den Versuch: — —.

Nach der Operation.

Allgemeine oder Localanästhesie: Chloroformnarkose 45 g.
Tag der Operation: 7. 9. 04.
Dauer der Operation: 3/4 Stunde.
Art der Operation: Resectio humeri.
Operateur: Dr. Bockenheimer.
Besonderheiten während der Operation: —.

Blutentnahme: 8. 9. 04, 8 Vorm.
Verarbeitung: 8. 9. 04, 1 Nachm.
Completirendes Serum: 0,05 ccm Menschenserum.

9. 9. 04. S. 1,0 **300**
0.5 **500**
0,1 **1000**

i. 1,0, 0,5, 0,1 } ∞

r. 1,0 500
0,5 1000
0,1 3000

S.St.: steril
Aussaat: ∞
M.S.St.: steril
M.S.B.: ∞

Besondere Bemerkungen über den Versuch: Keine Beeinflussung.

No. 50.

Vor der Operation.

Patient: Sch., K., 58 J., 58 J., Kutscher.
Krankheit: Diabetische Gangrän a. l. Fuss.
Allgemeinzustand: 2% Zucker.

Blutentnahme: 25. 7. 04, 8 Vorm.
Verarbeitung: 25. 7. 04, 1 Nachm.
Completirendes Serum: 0,15 ccm Kaninchenserum.

26.7.04. S. 1,0 **600**
0,5 **1000**
0,1 ∞

i. 1,0, 0,5, 0,1 } ∞

r. 1.0 1000
0,5 2000
0,1 ∞

Nach der Operation.

Allgemeine oder Localanästhesie: Lumbalanästhesie nach Tuffier.
Tag der Operation: 27. 7. 04.
Dauer der Operation: 3/4 Stunde.
Art der Operation: Amputatio cruris.
Operateur: Practicant in der Klinik.
Besonderheiten während der Operation: —.

Blutentnahme: 28. 7. 04, 8 Vorm.
Verarbeitung: 28. 7. 04, 1 Nachm.
Completirendes Serum: 0,05 ccm Menschenserum.

29.7.04. S. 1,0 **700**
0.5 **viele Tausend**
0,1 ∞

i. 1,0, 0,5, 0,1 } ∞

r. 1,0 1000
0,5 6000
0,1 ∞

S.St.: steril
Aussaat: ∞
K.S.St.: steril
K.S.B.: ∞

Besondere Bemerkungen über den Versuch: Bactericidie herabgesetzt (Diabetes).

S.St.: steril
Aussaat: ∞
M.S.St.: steril
M.S.B.: ∞

Besondere Bemerkungen über den Versuch: Durch die Operation ist die Bactericidie nicht weiter herabgesetzt worden. P. hat die Operation überstanden.

Literatur.

Abel, Ueber die Schutzkraft des Blutserums von Diphtheriereconvalescenten und gesunden Inviduen gegen tödtliche Dosen von Diphtheriebacillenculturen und Diphtheriebacillengift bei Meerschweinchen. Centralbl. f. Bact. Bd. XVII. 1895.

Aronson, Die Grundlagen und Aussichten der Blutserumtherapie. Berliner Klinik. 1894. — Experimentelle Untersuchungen über Diphtherie und die immunisirende Substanz des Blutserums. Berl. klin. Wochenschrift. 1893. — Untersuchungen über Streptokokken und Antistreptokokkenserum. Berl. klin. Wochenschrift. 1902.

Bail, Untersuchungen über die Beeinflussung der Serumalexine durch Bacterien. Archiv für Hyg. Bd. XXXV. 1899.

Baumgarten, Beiträge zur Lehre von der natürlichen Immunität. Berl. klin. Wochenschr. 1899. — Mikroskopische Untersuchungen über Hämolyse im heterogenen Serum. Berl. klin. Wochenschr. 1901. — Weitere Untersuchungen über Hämolyse im heterogenen Serum. Berl. klin. Wochenschrift. 1902.

v. Behring u. Nissen, Ueber bacterienfeindliche Eigenschaften verschiedener Serumarten. Zeitschr. f. Hyg. Bd. VIII. 1890.

v. Behring, Die Blutserumtherapie I, II. Leipzig 1892.

Bordet, Ann. Pasteur. 1898/99.

Brieger, Kitasato und Wassermann, Ueber Immunität und Giftfestigung. Zeitschr. f. Hyg. Bd. XII. 1892.

Brieger und Ehrlich, Ueber Uebertragung von Immunität durch Milch. Deutsche med. Wochenschr. 1892.

Buchner, Ueber bacterientödtende Wirkung des zellenfreien Blutserums. Centralblatt f. Bacteriologie. Bd. V und VI. 1889. — Untersuchungen über die bactèrienfeindlichen Wirkungen des Blutes und des Blutserums. Archiv f. Hyg. Bd. X u. XVII. 1890. — Die chemische Reizbarkeit der Leukocyten und deren Beziehung zur Entzündung und Eiterung. Berl. klin. Wochenschrift 1890. — Neuere Fortschritte in der Immunitätsfrage. Münch. med. Wochenschr. 1894. — Ueber die Phagocytentheorie. Münch. med. Wochenschr. 1897. — Ueber die Schutzvorrichtungen des Organismus und deren Beeinflussung zum Zweck der Abwehr von Infections-

processen. Münchener med. Wochenschr. 1899. — Immunität. Münch. med. Wochenschr. 1900. — Sind die Alexine einfache oder complexe Körper? Berl. klin. Wochenschr. 1901.

Dieudonné, Immunität, Schutzimpfung und Serumtherapie. Leipzig 1903.

Doenitz, Ueber das Antitoxin des Tetanus. Deutsche med. Wochenschr. 1897.

v. Dungern, Beiträge zur Immunitätslehre. Münch. med. Wochenschr. 1897.

Ehrlich, Experimentelle Untersuchungen über Immunität. Deutsche med. Wochenschr. 1891. — Ueber Immunität durch Vererbung und Säugung. Zeitschr. f. Hygiene. Bd. XII. 1892. — Die Schutzstoffe des Blutes. Deutsche med. Wochenschr. 1901. — Gesammelte Arbeiten zur Immunitätsforschung.

Ehrlich und Sachs, Ueber die Vielheit der Complemente des Serums. Berl. klin. Wochenschrift 1902.

Flügge, Grundriss der Hygiene. 5. Auflage. Leipzig 1902.

v. Fodor, Ueber die Alkalität des Blutes und Infection. Centralbl. f. Bact. Bd. XVII. 1895. Deutsche med. Wochenschr. 1885.

v. Fodor und Riegler, Centralbl. f. Bact. 17. 21, 30.

Friedberger, Die bactericiden Sera. (Kolle und Wassermann, Handb. d. pathog. Mikroorganismen, Schlusslieferung.)

Gengou, Contribution à l'étude de l'origine de l'alexine des serums normaux. Annales de l'Inst. Pasteur 1901.

Günther, Bacteriologie 1902.

Gruber, Wiener klin. Wochenschr. 1903. Münch. med. Wochenschr. 1896. 1891.

Hahn, Ueber die Beziehung der Leukocyten zur bactericiden Wirkung des Blutes. Archiv f. Hyg. Bd. XXV. 1896. — Ueber die Steigerung der natürlichen Widerstandsfähigkeit durch Erzeugung von Hyperleukocytosen. Archiv f. Hyg. Bd. XXVIII. 1897.

Hegeler, Ueber die Ursachen der bactericiden Serumwirkung. Zeitschr. f. Hyg. Bd. XXXVII. 1901.

Heim, Blut, Körperzellen und Bacterien. Münch. med. Wochenschr. 1901. — Bacteriologie 1898.

M. Hahn, Natürl. Immunitat (Kolle und Wassermann, Handbuch der path. Mikroorganismen 1904).

Hildebrandt, Zieglers' Beitr. 1888.

Josué und Roger, Compt. rend. soc. de biol. T. 52.

Johnson und Goidall, Blutserum Geisteskranker und Bact. coli. Brit. med. Journ. No. 2258.

Kolle und Wassermann, Handb. d. pathog. Mikroorganismen.

Kolle, Beiträge zur Serotherapie. Berliner klin. Wochenschr. 1899.

H. und A. Kossel: Die Behandlung der Diphtherie mit Behring's Heilserum. Berlin 1895.

Du Bois-Reymond, Archiv f. Physiol. 1894.

Kraus, R. und Clairmont, Ueber Hämolysine und Antihämolysine. Wiener klin. Wochenschr. 1900. Zeitschr. f. Hygiene und Infectionskrankh. 1900.

Landau, L., Verhandl. der Deutschen Ges. f. Chirurgie 1874.

v. Lingelsheim, Ueber die Bedeutung der Salze für die bactericide Wirkung des Serums. Zeitschr. f. Hyg. Bd. XXXVII. 1901.

Lipstein, Die Complementablenkung der bactericiden Reagenzglasversuche und ihre Ursache. Centralbl. f. Bacteriologie. Bd. 22. 1902.

Lode, Arch. f. Hyg. Bd. 28.

London, Compt. rend. T. 22. — Archive de scienc. biol. T. 6.

Löwenstein, Deutsches Arch. f. klin. Med. Bd. 76.

Löffler und Abel, Ueber die specifischen Eigenschaften der Schutzkörper im Blute typhus- und coliimmuner Thiere. Centralbl. f. Bakteriologie. Bd. 19. 1896.

Lubarsch, Untersuchungen über die Ursache der angeborenen und erworbenen Immunität. Berlin 1891.

Laruelle, Baumgarten's bact. Jahresbericht 1889.

Marschall und Morgenroth, Ueber Anticomplemente und Antiamboceptoren normaler Sera und pathologischer Exsudate. Zeitschr. f. klin. Medicin. Bd. 48. 1902.

Marx, Diagnostik, Serumtherapie und Prophylaxe. Bibliothek von Coler. Bd. IX. 1902. — Zur Einführung in die Serodiagnostik. Zeitschr. f. Thiermed. Bd. VI. 1902.

Mertens, V., Beiträge zur Immunitätsfrage. Dtsch. med. Wochenschr. 1901.

Metschnikoff, L'état actuel de la question de l'immunité. Dtsch. med. Wochenschr. 1894.

v. Mikulicz, Ueber Resistenzerhöhung des Peritoneums gegen Infection bei Magen- und Darmoperationen. Centralbl. f. Chirurgie No. 27. 1904.

Moxter, Ueber die Wirkungsweise der bacterienauflösenden Substanzen der thierischen Säfte. Centralbl. f. Bact. Bd. XXVI. 1899.

Neisser, M., Ueber die Vielheit der im normalen Serum vorkommenden Antikörper. Dtsch. med. Wochenschr. 1900. — Die Methodik des bactericiden Reagensglasversuches. Münch. med. Wochenschr. No. 37. 1900.

Neisser und Wechsberg, Ueber die Wirkungsart bactericider Sera. Münch. med. Wochenschr. 1901.

Nissen, Zur Kenntniss der bacterienfeindlichen Eigonschaft des Blutes. Zeitschr. f. Hyg. Bd. VI. 1889.

Nutall, Experimente über den bacillenfeindlichen Einfluss des thierischen Körpers. Ztschr. f. Hyg. Bd. IV und VI.

Orlowski, Ueber die antitoxischen Eigenschaften des Blutserums bei Kindern. Dtsch. med. Wochenschr. 1895.

Petersen, Ueber Immunisirung und Serumtherapie bei der Staphylomykose. v. Brun's Beiträge zur klin. Chirurgie. Bd. XIX. 1897.

Pfaundler, Eine neue Form der Serumreaction auf Coli- und Proteus-Bacillen. Centralbl. f. Bact. Bd. XXIII. 1898. — Specielle Immunitätslehre betreffend Bacterium coli (Kolle und Wassermann, Schlusslieferung).

Pfeifer, R., Ein neues Grundgesetz der Immunität. Dtsch. med. Wochenschrift. 1896.

Pick, Zur Kenntniss der Immunkörper. Beiträge zur chemischen Physiologie. Bd. I. 1901.

Radziewsky, Untersuchungen zur Theorie der bacteriellen Infection. Ztschr. f. Hyg. Bd. XXXVII. 1901.

Römer, P., Der gegenwärtige Stand der Immunitätsforschung. Dtsch. med. Wochenschr. 1901.

Sachs, H., Giebt es einheitliche Alexinwirkung? Berliner klin. Wochenschrift. 1902.

Schattenfroh, Ueber die bacterienfeindlichen Eigenschaften der Leukocyten. Arch. f. Hyg. Bd. XXXI. 1898. — Weitere Untersuchungen über die bacterienfeindlichen Stoffe der Leukocyten. Arch. f. Hyg. Bd. XXXV. 1899.

Schütze, A., Beiträge zur Kenntniss der zellenlösenden Sera. Dtsch. med. Wochenschr. 1900.

Smith, Zur Kenntniss der Colibacillen des Säuglingsstuhles.

Trommsdorff, Können von lebenden Leukocyten Alexine secernirt werden? Arch. f. Hyg. Bd. L. 1901. — Ueber den Alexingehalt normaler und pathologischer menschl Blutsera. Centralbl. f. Bact. Bd. XXXIX. 1902.

Van de Velde, Ueber den gegenwärtigen Stand der Frage nach den Beziehungen zwischen den bactericiden Eigenschaften des Serums und der Leukocyten. Centralbl. f. Bact. 1898.

Wassermann, Experimentelle Untersuchungen über einige theoretische Punkte der Immunitätslehre. Zeitschr. f. Hyg. Bd. XXII. 1896. — Heilversuche mittels antitoxischer und bactericider Sera. Dtsch. med. Wochenschr. No. 17. 1896. — Experimentelle Beiträge zur Serumtherapie vermittelst antitoxisch und bactericid wirksamer Serumarten. Dtsch. med. Wochenschr. 1897. — Ueber eine neue Art von Immunität. Berl. klin. Wochenschr. 1898. — Weitere Mittheilungen über Seitenketten-Immunität. Ebendaselbst. — Ueber die Ursachen der natürlichen Widerstandsfähigkeit gegenüber gewissen Infectionen. Dtsch. med. Wochenschr. 1901. — Experimentelle Beiträge zur Kenntniss der natürlichen und künstlichen Immunität. Zeitschr. f. Hyg. Bd. XXXVII.

Wechsberg, Ueber bactericide Heilsera. Wiener klin. Rundschau. 1901. — Zur Lehre von der natürlichen Immunität und über bactericide Heilsera. Zeitschr. f. Hyg. Bd. XXXIX. 1902. — Ueber die Wirkung bactericider Immunsera. — Wiener klin. Wochenschr. 1902.

Weichardt, Moderne Immunitätslehre. Münchener med. Wochenschr. 1901/02.

Weissbeck, Wie gewinnen wir Blutserum zu Heilzwecken von menschlichen Reconvalescenten. Münchener med. Wochenschr. 1899.

Wyssokowitsch, Zeitschrift für Hygiene. Bd. I.

VIII.

Die Behandlung der Fracturen des oberen und unteren Endes des Femur mittelst Extension.[1]

Von

Prof. Bardenheuer (Cöln).

(Mit 5 Textfiguren.)

M. H.! Das Thema, über welches ich heute die Ehre habe zu Ihnen zu sprechen, ist das schwierigste aus dem ganzen Gebiete der Fracturen und daher auch wohl seitens des Herrn Vorsitzenden mit Absicht ausgewählt; jeden anderen Extremitätentheil würde ich vorgezogen haben, weil ich hier weit mehr zu einem vollkommenen Abschluss gelangt bin.

Ueber die übrigen Behandlungsmethoden will ich mich hier nicht verbreiten, um mir nicht die Zeit zur Besprechung der Extensionsbehandlung zu sehr zu kürzen; ich möchte nur mit einigen Worten die Nothwendigkeit der anatomischen Behandlung betonen und beweisen. An dem alten Axiome der Nothwendigkeit der Reposition und der absoluten Ruhigstellung sowohl der Fracturstelle als der anschliessenden Gelenke hat Lucas Championière am gewaltigsten gerüttelt; ich habe schon vor 25 Jahren die Verbindung der functionellen Behandlung mittels activer Gymnastik mit der anatomischen Behandlung betont. So recht wie der französische Autor auch hatte, wenn er bei der Behandlung der Fracturen zur Erhaltung der Ernährung der Muskeln, überhaupt aller Gewebe,

[1]) Vorgetragen am 3. Sitzungstage des XXXVI. Congresses der Deutschen Gesellschaft für Chirurgie, 5. April 1907.

zur Verhütung der nutritiven Veränderungen in den Muskeln, der Versteifung der Gelenke etc. den Accent auf die functionelle Behandlung legt, so unrecht hatte er andererseits, wenn er hierbei die anatomische Behandlung mehr oder minder vernachlässigt. Wenngleich wir wissen, dass die Function oft selbst bei bestehender Deformität eine sehr gute ist und dass ein gewisser und geringer Grad bestehen darf, so muss es doch unser Streben sein, vollkommen oder annähernd volle Wiederherstellung der normalen anatomischen Knochenfiguration zu erzielen; die letztere ist und bleibt bei der Behandlung der Fracturen die Hauptsache.

Die gymnastische Behandlung verhütet die nutritiven Veränderungen in den Muskeln, die Verfettung derselben, die abnormen Veränderungen in den elastischen Geweben, die Versteifung der Gelenke etc. gleichfalls und weit besser als die sogenannte Mobilisation und Massage; die letztere ist nur ein Ersatz für die erstere. Wenn Luc. Championière sagt, Bewegung ist Leben, so gilt dies ganz besonders von den activen Bewegungen, welche als physiologischer Reiz die Herzkraft stärken, die Blutcirculation und die Ernährung weit stärker heben als die passive Bewegung.

Alle schlimmen Folgen nach den Fracturen sind Folgen des Bestehenbleibens der Dislocation, die Pseudarthrosis eben so gut wie die Callushyperproduction, ferner die Nervendrucklähmung, die Behinderung des Sehnenspieles, die Gelenkversteifung, die Behinderung des venösen Blutabflusses, die Venectasien, das einfache Oedem, die Phlebitis, das entzündliche Oedem, die Behinderung der Bildung des Collateralkreislaufes bei gleichzeitiger Verletzung der Intima der Arterie, welche nicht gerade so selten beobachtet wird und welche, wie ich zuerst nachwies, die alsdann entstehende Ischämie, eventl. sogar die Gangrän etc. in Scene setzt.

Von diesen Folgen will ich nicht sprechen, dieselben sind bekannt; ich möchte nur der Verkürzung und der Deformität, den dauernd übrigbleibenden Folgen einige Worte widmen zum weiteren Beweise für die Nothwendigkeit der anatomischen Behandlung.

Wir wissen allerdings, dass ein gewisser Grad von Verkürzung und Deformität bestehen darf, ohne dass eine besondere Functionsstörung hierdurch entsteht, wir wissen aber nicht, welcher Grad von Verkürzung und Deformität etc. bestehen darf, ohne dass die Function leidet; es findet sich auch, so viel mir die Literatur

bekannt ist, keine erschöpfende und zusammenfassende Arbeit über dieses Thema, welche uns hierüber nach allen Seiten hin Aufschluss giebt.

Liniger giebt in einer jüngst erschienenen Arbeit über den Oberschenkelbruch eine zusammenfassende Darstellung der Folgen, besonders der Verkürzung. Er sagt, nach dem Grade der Verkürzung richtet sich im hohen Maasse der Grad der Minderung der Arbeitsfähigkeit. Verkürzung und Verkürzung sind nun nach meiner Ueberzeugung nicht gleichwerthig; eine Verkürzung von 2—3 cm lässt sich im Allgemeinen ausgleichen durch Senkung des Beckens ohne wesentliche Functionsstörung, ohne Hinken etc. hervorzurufen, während in anderen Fällen die gleichen Verkürzungen die Function wesentlich stören. Hier spielen noch andere Verhältnisse eine grosse Rolle mit und zwar die gleichzeitig bestehende Deformität, wovon später. Liniger wies in 51 zweifellosen Fällen ein allmähliches Zunehmen der Verkürzung nach, die sogar in einigen Fällen noch nach Monaten, selbst nach einem Jahre dauernd stieg von 2 cm auf 5 cm, selbst in einem Falle auf 6 cm, und nach 3 Jahren auf 8 cm.

Ein Wachsen der Verkürzung habe ich auch mehreremale nachgewiesen; als Ursache hierfür spreche ich die zu frühe Belastung des noch nicht absolut festen Callus an und zweitens die gleichzeitig bestehende Deformität. Wir belasten im Allgemeinen nach der sogenannten callösen Verheilung die Fracturstelle zu früh; hierbei spielt aber auch gleichzeitig noch die bestehende Deformität eine grosse Rolle mit. Bei bestehender Deformität wird naturgemäss die Fracturstelle, der Callus von der Körperlast weit mehr beeinflusst; ausserdem ist bei der nicht erreichten prima intentio, sondern bei der sogenannten secundären Verheilung der Fragmente der Callus weicher und verknöchert nicht so rasch.

Gestatten Sie mir dies an 5 Fragmentstellungen klar zu legen. Wenn die Fractur ideell verheilt ist, sodass die normale Configuration des Knochens wiedergegeben ist, ich möchte diese die erste Fragmentstellung nennen, so bildet der Knochen durch den nahezu queren Ansatz des Schenkelhalses an das obere Ende der Diaphyse einen nach aussen bestehenden Bogen: hier wird unter der Annahme der gleichen Dichtigkeit des Callus bei zu früher Belastung, z. B. nach 8 Wochen, die Fracturstelle an der inneren

Femurseite durch Druck, an der Aussenseite durch Zug abnorm belastet; es entsteht alsdann eine Einbiegung der Fracturstelle mit der Spitze, also mit der offenen Winkelseite nach aussen, mit der geschlossenen nach innen.

Bei der zweiten Fragmentstellung, bei welcher das ganz distale Fragment mit seiner ganzen Achse unter Wahrung einer annähernden Parallelstellung der beiden Fragmente zu einander und ohne Zwischenlagerung von Callus zwischen den beiden entsprechenden Corticalflächen nach innen verschoben ist, ist das ganze Fragment der Richtungslinie genähert oder fällt selbst mit seiner ganzen Achse in dieselbe hinein. Hier kann die Körperlast nur durch einen starken senkrechten Druck, also nur durch Compression und durch Verschiebung der Fragmente in der Senkrechten, durch Abscheerung eine Einbiegung des Callus hervorrufen, wozu eine weit grössere Gewalt verlangt wird, als zur grösseren Einbiegung eines schon bestehenden Bogens.

Bei der dritten Fragmentstellung mit der Spitze des äusserst flachen Winkels nach innen, und gleichfalls fast unter Wahrung der Parallelstellung der Fragmente, ohne Zwischenlagerung von Callus wird der nach aussen bestehende Bogen des normal verheilten Knochens ausgeglichen; hier wird gleichfalls zur Hervorrufung einer Verbiegung eine weit grössere Gewalt verlangt als bei der normalen Fragmentstellung.

Bei der vierten Fragmentstellung mit der Spitze des Winkels nach aussen, wird der Druck an der Innenseite des Knochens und die Spannung an der äusseren Seite sich weit stärker geltend machen als bei der ersten Fragmentstellung und die Verbiegung weit eher und weit stärker eintreten.

Bei der fünften Fracturstellung, wobei die Spitze des Winkels nach innen sieht, wird, wofern eine stärkere Abductionsstellung des unteren Endes des distalen Fragmentes nach aussen besteht, an der äusseren Seite ein stärkerer Druck, an der inneren ein stärkerer Zug ausgeführt und die Verbiegung sich rascher und stärker entwickeln. Bei der 4. und 5. Form der Fragmentstellung ist allerdings nicht zu vergessen, dass im ersteren Falle, wofern die Verstellung nicht gross ist, es den con- und retrahirten Muskeln, dem Glutaeus medius und minimus noch oft gelingt, die Mitte des unteren Endes des distalen Fragmentes in die Richtungslinie

zurück zu führen, wodurch die abnorme Druckbelastung etc. des Callus vermindert resp. aufgehoben wird, im 2. Falle geschieht dies durch die starke Retraction der Adductoren.

Es ergiebt sich hieraus also, dass man nicht zu früh den Callus belasten soll, aber je nach der bestehenden Fragmentstellung dem Callus früher oder später die Last des Körpers anvertrauen kann. Eine genaue Bestimmung des Zeitpunktes der gestatteten Belastung wage ich heute noch nicht zu geben, da ich bei der genaueren Durchsicht der Röntgenogramme, welche ich in Folge der Aufforderung zu dem heutigen Vortrage vorgenommen habe, und welche in der Kürze der Zeit eine immense Arbeitsleistung bedeutete, feststellte, dass die Verkürzung und die Deformität oft gewachsen war.

Wenn der Callus verknöchert ist, oder sogar sich schon Trajectorien gebildet haben, so ist der deforme Knochen ebenso tragfähig wie der normale Knochen und die abnorme Belastung macht sich hier nur in den gelenkigen Verbindungen der ganzen unteren Extremität und des ganzen Rumpfes geltend.

Bei der 1., 2. und 3. Form der Fragmentstellung besteht keine abnorme Belastung; es besteht allerdings eventl. eine Verkürzung, wenn die Fragmente übereinander geschoben sind. Dieselbe hat aber bei dieser Form der Fragmentstellung wenig zu bedeuten. Das sind die Fälle, wobei, wie wir schon lange wussten, die Deformitäten oft gar keine Functionsstörung bedingen. Bei der 4. und 5. Form besteht eine Verkürzung a durch die Winkelverstellung und b noch dadurch, dass hierbei auch meist die Fragmente übereinander geschoben sind.

Bei geringer Verstellung, z. B. der 5. Fragmentstellung, wofern das untere Ende des distalen Fragmentes nicht zu stark nach aussen verschoben ist, gelingt es, wie eben erwähnt, den verkürzten Adductoren noch die Mitte der Condylen, worauf ja stets von jeher ein grosser Werth auch während der Behandlung gelegt worden ist, in die Richtungslinie zurückzuführen. Wenn der Winkel indessen grösser ist, so fällt die ganze Kraftführungslinie nach aussen von der Richtungslinie; es wird daher an der inneren Seite aller Gelenke der ganzen Extremität: im Knie, im Fussgelenke und in der Hüfte eine abnorme Belastung durch Zug, an der äusseren Seite durch Druck entstehen. Die Adductoren werden anfänglich

noch durch stärkere Con- und Retraction das Gleichgewicht wieder herzustellen suchen, indessen nachher werden sie dem dauernden Zuge bei einiger Grösse der Deformität nicht widerstehen und um so weniger widerstehen, je grösser die Deformität ist; sie erschlaffen, werden länger; das Gleiche gilt von den inneren Gelenkbändern; es entsteht ein Genu valgum, ein Wackelknie, eventl. ein Hydrops; an der äusseren Seite werden die Condylen im Höhendurchmesser verkürzt, im queren Durchmesser verbreitert, die Gelenkbänder und die Muskeln verkürzen sich. Das Gleiche gilt vom Fussgelenke, von der Hüfte; die Gelenke des Rumpfes werden entgegengesetzt abnorm belastet.

Liniger hat nun ferner noch die Beobachtung gemacht, dass in mehreren Fällen Patienten mit einer Verkürzung von 4 und einmal von 6 cm. Patient ohne Functionsstörung, ohne Hinken, ohne Absatz herumgingen.

Ich habe 3 ähnliche Fälle, angeregt durch die Schrift von Liniger genauer untersucht, wobei zweimal Verkürzung von $4^1/_2$, im 3. Falle von 4 cm bestand; in einem Falle bei einem 50jährigen Manne und einer 30 Jahre alten Fractur und in einem Falle bei einem 30jährigen Manne und bei einer 5 Jahre alten Fractur; im 3. Falle war die Fractur einige Jahre alt. Alle 3 Verletzten waren in der Function nicht gestört, sie hinkten nicht, trugen keine erhöhten Absätze. Das Becken war gesenkt; es bestand eine nicht einmal grosse lumbal-convexe Scoliosis, indessen eine stärkere Rotation der Wirbelkörper nach der verletzten Seite und eine starke Anspannung und kräftige Entwickelung der Rückenextensoren an der concaven Seite der Lenden-Scoliosis, umgekehrt im dorsalen Theile.

Die Scoliosis war relativ fixirt, woraus ich den Schluss ziehe, dass an der concaven Seite desselben auch die Gelenkbänder verkürzt waren. Ich konnte indessen nicht mit Sicherheit eine Verkürzung der Wirbelkörper und der Zwischenknorpelscheiben an der concaven Seite nachweisen; ich glaube nun, dass das Bestehen der relativen Fixation der Wirbelsäule besonders wichtig ist zur Erklärung der guten Functionsfähigkeit. In allen Fällen verliefen die Achsen der Fragmente parallel zu einander und war das untere Fragment mit seiner ganzen Achse nach innen verschoben. Es berührten sich ferner die entsprechenden Corticalflächen. Bei

fehlender winkeliger Deformität kann also eine Verkürzung relativ gross sein, ohne die Function wesentlich zu stören.

Es ergiebt sich hieraus, dass in den Fällen, wo es durch die z. B. keilförmige Beschaffenheit der Bruchflächen oder durch die Interposition der Musculatur oder durch das Alter der Fractur oder bei Deliranten oder Herzschwäche etc. nicht möglich ist, die Bruchflächen mit einander in Contact zu setzen, es doch vorerst geboten ist, 1. die Entstehung der Verkürzung zu verhindern, 2. vor allen die Parallelstellung der Fragmente entweder in der zweiten oder in der dritten Form der Fragmentstellung zu erzielen. Bei der meist bestehenden Dislocation der Fragmente, z. B. mit der Spitze nach aussen, kann man durch eine starke Längsextension und gleichzeitige Querextension von der Spitze des Winkels nach der geschlossenen Winkelseite hin dies stets erreichen, und durch die Querextension eines jeden Fragmentes nach der entgegengesetzten Seite hin, wohin es verschoben ist, erzielt man auch stets die unmittelbare Incontacttretung der Corticalflächen der Fragmente. Bei der sogenannten subtrochanteren Fractur ist es z. B. nicht so gefährlich, wenn das nach innen stark verschobene distale Fragment etwas nach innen verschoben bleibt, indem hierdurch die ganze Achse des distalen Fragmentes unter das Hüftgelenk zu liegen kommt und in die Richtungslinie fällt.

Ueber die blutige Reposition mit oder ohne Naht will ich hier nicht sprechen, nur möchte ich hier erwähnen, dass wir Deutschen im Allgemeinen nur dann dieselbe ausführen, wenn eine bestehende grosse Dislocation sich nicht beheben lässt, während die Engländer, Belgier, Franzosen mit Lane, Lambotte, Tuffier an der Spitze das Bestehen einer grösseren Dislocation stets als Indication zur Ausführung der Operation hinstellen, weil dieselbe sich nie beheben liesse.

Die Indication der Deutschen ist allerdings ein sehr dehnbarer Begriff; die Indication wechselt mit dem Chirurgen; wenn ein Chirurg sehr von der Wirksamkeit seiner Methode überzeugt ist, so wird er weit hartnäckiger dieselbe in Anwendung ziehen und meist zu einem guten Ziele gelangen; er wird weit seltener genöthigt sein, die Naht anzulegen. Ich habe an den Diaphysen des Femur nie nöthig gehabt, selbst bei Monate und ein Jahr alten Pseudarthrosen die Naht anzulegen.

M. H.! Ehe ich zur Besprechung der Behandlung der Fracturen übergehe, werde ich noch in kurzen Worten der Hindernisse, welche sich sowohl der blutigen als der unblutigen, manuellen Reposition entgegensetzen, einige Worte widmen. Wenn die Fragmente miteinander in Contact stehen, so ist das Haupthinderniss gegeben durch die Einkeilung, Verzahnung; hier liegt, wenn eine Dislocation besteht, gewöhnlich nur eine solche in einem Winkel vor. Durch eine starke longitudinale Extension nach unten und Querextension von der Spitze des Winkels nach der geschlossenen und von den Gelenkenden nach der offenen Winkelseite hin werden an der offenen Winkelseite die Fragmentspitzen durch einen stärkeren Druck gegeneinander resorbirt und an der geschlossenen durch einen stärkeren stetig wirkenden Zug entfaltet, wie ich dies oft, ohne vorher eine Reposition ausführen zu müssen, durch die Aufhebung der bestehenden, starr fixirten Dislocation constatirt und bewiesen habe.

Wenn die Fragmente sich verlassen haben, so werden dieselben durch die Retraction der Muskeln übereinander, ferner seitwärts und zwar in der Richtung von vorn nach hinten oder lateralwärts oder in beiden gemeinschaftlich verschoben und abnorm rotirt. Das Haupthinderniss ist hier gegeben durch die Retraction, nicht Contraction der Muskeln, durch die blutige und nachherige zellige und entzündliche Infiltration derselben; fernerhin durch die Interposition der Muskeln; durch eine starke Längsextension mit 25 bis 50 Pfund, je nach dem Alter des Patienten resp. der Stärke der Musculatur, ev. sogar bis auf 70 Pfund steigend, welch' letzteres Gewicht indessen nur für acht Tage etwa angewandt wird, müssen hier vor allem die beiden Fragmente in ein gleiches Niveau, Höhenlage zu einander gebracht werden, um alsdann ein jedes Fragment nach der entgegengesetzten Seite, wohin es verschoben ist, durch die directe Querextension zu leiten und um durch die Querextension der beiden Gelenkenden (des Knies und des Beckens) nach der gleichen Seite, wohin die Fragmentspitze verschoben ist, nach der entgegengesetzten Seite abzuhebeln (indirecte Querextension). Die abnorme Rotation wird durch eine vom knöchernen, nicht vom musculösen Theile aus, wie ich es früher fälschlicher Weise that, also vom Kie und vom unteren Ende der Tibia vorgenommene, rotirende Extension nach der der bestehenden abnormen Rotation entgegengesetzten Seite behoben. Bei der Anlegung der rotirenden

Extension von der Musculatur aus wälzt dieselbe sich um die Fragmente herum, ohne einen Zug an dem Fragmente auszuführen. In letzterer Zeit ist es mir bei der Ausführung der rotirenden Extension von dem Knie und Fussgelenke aus stets weit besser gelungen, die abnorme Rotation zu beheben als früher. Auf diese Weise lässt sich sehr oft in den schwersten Fällen eine ideelle Heilung, mindestens die am wenigsten störende Deformität, und ohne Verkürzung erzielen, wofern nicht durch Nebenumstände, andere Verletzungen, Delirium tremens, ältere Fractur, Ungehorsamkeit des Patienten, Decubitus, starke Blutung, mehrfache Fractur, Herzschwäche u. s. w. die correcte Behandlung gehemmt wird und sogar unterbrochen werden muss. Durch die frühe, vom ersten Tage ab eingeleitete Extension wird fernerhin unter dem Drucke der gespannten Musculatur das infiltrirende Blut, die gesetzte entzündliche Infiltration rasch der Resorption entgegengeführt; ausserdem werden durch die frühzeitige Extension die Muskeln auf ihre normale Länge gedehnt, so dass die Entzündung mindestens den ad normam verlängerten Muskel trifft.

Die interponirte Musculatur wird, wie ich dies oft selbst bei der in der Entwicklung begriffenen Pseudarthrose, oder das interponirte neugebildete Bindegewebe und die bindegewebe entartete interponirte Musculatur bei der schon Monate lang bestehenden Pseudarthrosis rasch zur Resorption geführt, und die Pseudarthrosis ohne Operation, ohne Injection u. s. w. geheilt.

In einem Falle bestand die Pseudarthrosis an der Tibia schon ein Jahr, in einem zweiten Falle drei Monate lang.

Das Hinderniss kann auch gebildet werden bei aufgehobenem Bruchflächencontact durch die zackige oder keilförmige Beschaffenheit der Bruchfläche; es muss hier, um die Bruchflächen miteinander in Contact zu setzen, sowohl an der Streck- als Beugeseite die Musculatur um die doppelte Länge der Höhe der Zacke, also bei 2 cm Höhe um 4 cm verlängert werden, was sehr schwierig ist, um die Spitzen der Fragmente mit einander in Contact zu setzen. Bei Comminutivfracturen wird den Fragmenten durch eine doppelte Querextension eine Stütze aneinander geboten.

Bei interponirten Fragmentstücken ist es mir auch stets gelungen, eine knöcherne Heilung dadurch zu erzielen, dass die Bruchflächen zum grössten Theil ihrer Ausdehnung miteinander in Contact

gesetzt wurden; man sucht auch durch Abductionen den Splitter abzuhebeln und aus der Einklemmung zwischen den beiden Fragmenten zu befreien.

Bei starker Splitterung sowie bei einer keilförmigen Beschaffenheit der Bruchflächen ist der Anhänger der Naht oft gezwungen die Splitter zu reseciren u. s. w.

Gehe ich jetzt zur Besprechung der Technik der Extension bei den Fracturen am oberen und unteren Ende der Diaphyse über; ich will nur eine einzelne der schwereren Formen auswählen.

Ich gebe vorher einen kleinen Bericht über die Fracturen der Diaphyse, welche ich in den letzten 4 Jahren beobachtet habe. Ich habe, da unser Herr Vorsitzender erst vor etwa 4 Monaten die ehrende Aufforderung an mich ergehen liess, über Fracturen des Femur zu sprechen, innerhalb kurzer Zeit das Material gesichtet und alle Röntgenogramme besichtigt, was eine mühsame, viel Zeit und Mühe kostende Arbeit war, und statistisch verwerthet.

Herr Dr. Luxemburg wird noch hierüber genauer berichten.

Ich habe im Ganzen 179 Fracturen der Diaphyse des Oberschenkels behandelt. Bei allen mit höchst wenigen Ausnahmen bestand eine grössere Dislocation, da meist nur die Verletzten bei einer grösseren Dislocation dem Hospitale überwiesen werden; in der Hälfte der Fälle etwa hatten die Fragmente sich verlassen und es bestand eine mehr oder weniger grosse Diastasis, oft mit Interposition von Musculatur.

Die Verkürzung war hierbei oft recht gross und stieg selbst bis zu 7 und 8 cm.

Von den 179 Fällen wurden 157 geheilt ohne Verkürzung.

7 mit einer Verkürzung bis zu 1 cm
4 „ „ „ „ „ 1½ „
4 „ „ „ „ „ 2 „
4 „ „ „ „ „ 3 „
3 „ „ „ „ „ 4½ „

Also 7 über 2 cm.

Hierbei ist zu berücksichtigen, dass alle zur Beobachtung und Behandlung gelangten Patienten mitgerechnet sind: Deliranten, widerspenstige Patienten, welche sich das Gewicht abhingen, Herzschwache und Greise, Patienten mit mehreren Fracturen, mit starken Blutungen, mit anderweitigen Krankheiten oder mit voraufgegangenen

Fracturen des gleichen Knochens u. s. w. In allen diesen Fällen ist man in der correcten Ausführung der Extension stark gehemmt, muss die letztere oft unterbrochen werden. In allen Fällen wurde eine Parallelstellung der Fragmente, ohne Zwischenschiebung von Callusbrücken erzielt, worauf, wie oben auseinandergesetzt wurde, ein grosser Werth zu legen ist; nie bestand eine Winkelverstellung nach aussen und nur zweimal eine ganz flache mit der Spitze des Winkels nach innen, zuweilen, dreimal, war das untere Ende des kleinen proximalen Fragments etwas abducirt, dagegen verlief das ganze distale in der Richtungslinie. Das distale Fragment war überhaupt stets, fast mit seiner ganzen Achse in die Richtungslinie zurückgeführt. Zur wirksamen exacten Behandlung der Fracturen halte ich bei jeder Dislocation die Aufnahme ins Hospital und vor, während und nach der Behandlung die mehrmalige Aufnahme eines resp., wo es nicht durch die Lage der Fracturstelle z. B. in unmittelbarer Nähe des Beckens zur Unmöglichkeit wird, die Aufnahme zweier Röntgenogramme von zwei senkrecht aufeinander stehenden, zur feineren detaillirteren Diagnose, zur Controlle für die Behandlung als Wegweiser für dieselbe für absolut geboten. Nach der Entlassung ist dies gleichfalls noch nöthig.

Bespreche ich einige Formen der Dislocationen am oberen Ende der Diaphyse und deren Behandlung. Das proximale Fragment stellt sich um so mehr in Flexion, je näher die Fractur dem Trochanter minor liegt; die untere Spitze desselben ist hierbei in die hintere Fläche des Quadriceps eingebohrt. Man mag hier so viel Gewichte anhängen wie man will, die Anspiessung lässt sich nicht beheben, im Gegentheile bei einem starken Zuge wird die Spitze des proximalen Fragmentes noch stärker nach vorn getrieben, das distale Fragment ist mit seiner oberen Spitze stark nach innen, gegen das Os ischi dislocirt. Es ist dies die Dislocationsform, von der Herr Prof. Fritz König erwähnt, dass sie selbst der blutigen Reposition grosse Hindernisse in den Weg setze. In diesem Falle umfasst man mit einer Schlinge von vorn die Vorderfläche des Oberschenkels, so dass der untere Rand des Pflasters genau mit der unteren Spitze des proximalen Fragmentes abschneidet, damit man nicht das distale Fragment mitfasst. Die beiden kurzen Schenkel der Schlinge werden an der inneren und äusseren Seite des Oberschenkels direct nach hinten und gleichzeitig etwas nach innen und

durch eine Spalte zwischen den beiden Matratzentheilen durch das Bett hindurchgeleitet und mit einem Gewicht von je 10—12 Pfund beschwert; hierdurch gelingt es, das proximale Fragment zu strecken. Das obere Ende des distalen Fragmentes des leicht abducirten und auf einer schiefen, fusswärts ansteigenden Ebene gelagerten Beines wird quer nach aussen extendirt (in der Figur absichtlich nicht gezeichnet, damit es nicht verwirrt) und die beiden Gelenkenden resp. das Becken und der Fuss werden quer nach der entgegengesetzten

Fig. 1.

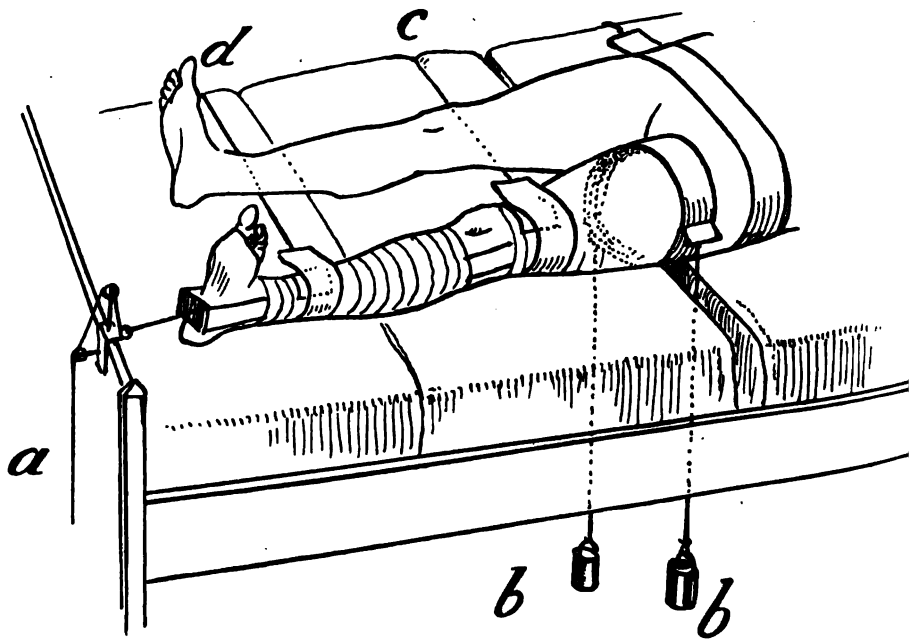

Seite extendirt, wohin die Spitze eines jeden Fragmentes dislocirt ist, wodurch es über den mittleren Querzug nach der gleichen Seite wie letzterer hinwirkt.

Durch die Abductionsstellung des Beines und Erhebung des unteren Endes des Bettes wird die Axe des distalen mehr oder weniger der verlängerten Axe des proximalen Fragmentes genähert. Ich reiche die Art der Extension in einer Photographie herum, vergl. Fig. 1. Die Verkürzung in diesem Falle betrug vor der Behandlung 8 cm und war entsprechend dem Berichte des behandelnden Herrn Dr. Rückert,

eines früheren Assistenten, nach der Behandlung gleich Null. In der Richtung von vorn nach hinten war die Dislocation im Röntgenogramme vollständig behoben, eine seitliche Aufnahme lässt sich hier nicht machen, für die palpatorische und klinische Untersuchung war sie indessen auch vollständig ausgeglichen.

Fig. 2.

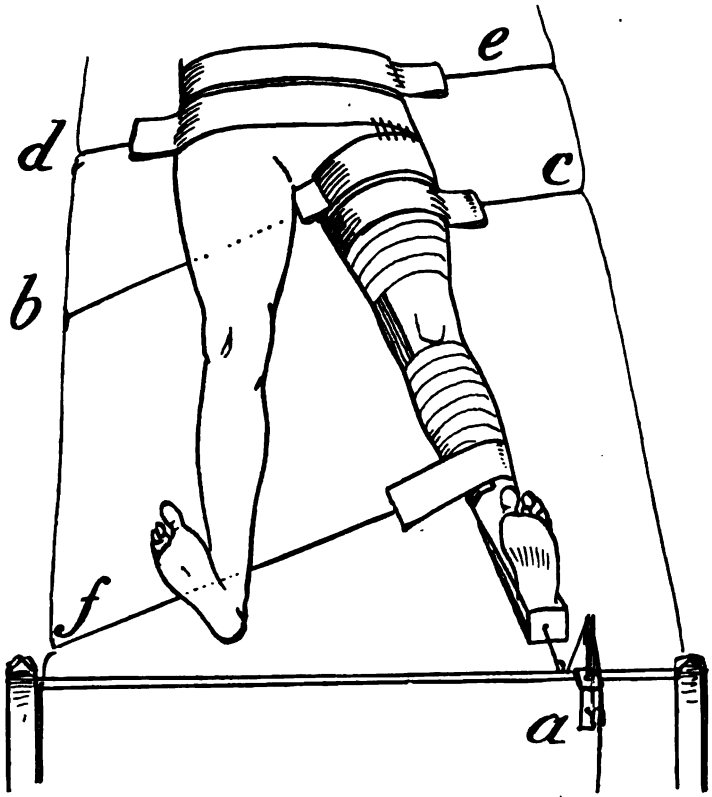

Je mehr die Fractur sich vom Trochanter minor im oberen Drittel entfernt, um so mehr praevalirt die Abductionsstellung des proximalen Fragmentes. Hier muss die Extension wie in Fig. 2 dargestellt ist, ausgeführt werden; das proximale nach aussen abducirte Fragment wird mit einer Schlinge von aussen und etwas von oben gefasst und nach innen und etwas nach hinten geleitet. Das obere Ende des nach innen stark dislocirten distalen Fragmentes wird nach aussen quer extendirt; beide Gelenkenden (resp.

das Becken) werden quer nach der gleichen Seite extendiert, wohin die Fragmentspitzen verschoben sind; das Bein wird abducirt und das Bettende erhöht, das Knie und das untere Ende der Tibia werden nach innen rotirend extendirt.

Fig. 3.

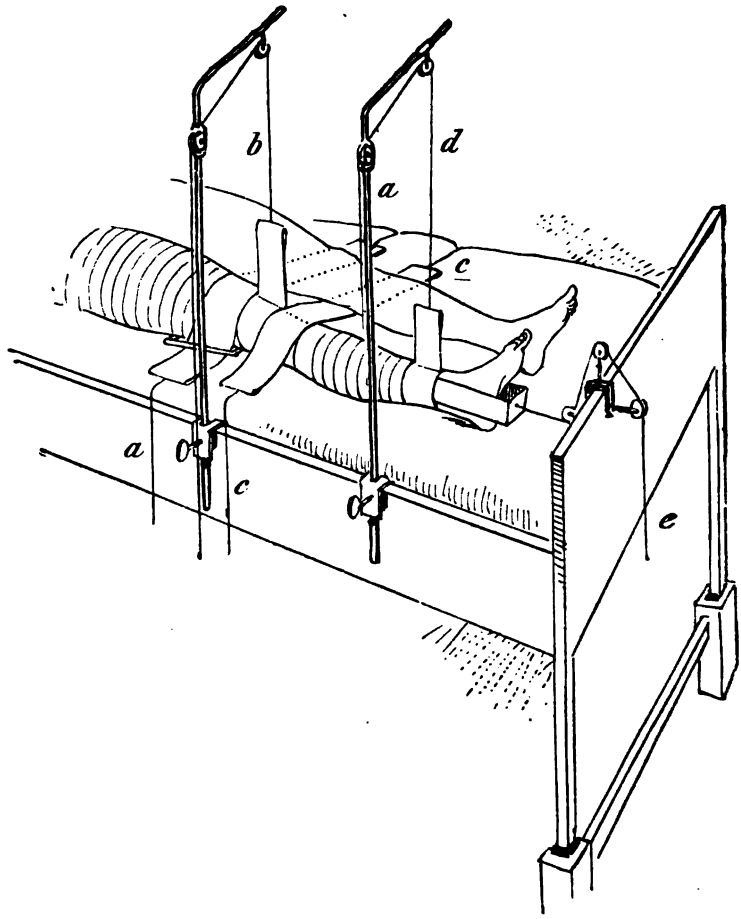

Supracondyläre Fractur.

Wähle ich die schwierigste Form, die Hyperextensions-Fractur aus und nehme ich an: das obere Ende des distalen Fragmentes ist mit der Spitze nach hinten gewichen und mit der Bruch-

fläche gegen die Poplitea gerichtet. Hier ist die Extension auszuführen, wie sie in Fig. 3 dargestellt ist, von der Spitze des distalen Fragmentes wird eine Querextension nach vorn ausgeführt und von dem unteren Ende des proximalen, stark nach vorn verschobenen Fragmentes und der Kniescheibe eine solche nach hinten und vom unteren Ende der Tibia nach vorn mit einer gleichzeitigen starken Längsextension mittels 50—70 Pfund nach unten.

Hierdurch gelingt es fast ausnahmslos die Dislocation ideell zu beheben, wie ich Ihnen hoffentlich heute Abend die Ehre haben werde, an Projectionsbildern zu demonstriren. Bei intercondylären Fracturen im Kniegelenk und starker Einkeilung des proximalen Fragmentes zwischen die Condylen muss man durch Inflexion an der Fracturstelle die Einkeilung beheben und durch durchgreifende Querextension die Condylen einander nähern.

Bei Absprengung eines Condylus und gleichzeitiger Verschiebung z. B. des Condyl. int. nach oben muss man von der äusseren Gelenkseite eine starke Querextension nach innen und vom Unterschenkel nach innen und unten ausführen, damit der Condylus int. nach unten geleitet werde.

Fracturen des Schenkelhalses.

In den letzten vier Jahren habe ich 72 Fracturen des Schenkelhalses, 20 mediale, 52 laterale behandelt. Bei den Letzteren trat stets eine, wie ich früher meinte, knöcherne Heilung ein, einmal trat nach 7 Monaten Tod durch Herzschwäche ein, es lag hier die von Prof. Fritz König beschriebene starke Einsenkung der Basis des Schenkelhalses in die Trochanterenmasse bis zur inneren Fläche der äusseren Corticalis des Trochanter maj. vor, die Kapsel war zwischen der corticalen Circumferenz des Schenkelhalses und der Spongiosa des Trochanters interponirt; die Verbindung zwischen der Bruchfläche des Schenkelhalses und der Corticalis des Trochanters war eine sehr feste, nur auf starkes Rütteln konnte man sich eine höchst leichte Beweglichkeit sichtbar machen.

Es lagen an der Fracturstelle neugebildete Knochenbälkchen. Ich bin fest überzeugt, dass hier bei längerem Liegen des Verletzten die Verbindung eine knöcherne geworden wäre.

In 20 Fällen von subcapitalen Fracturen ward stets eine feste Verbindung erreicht, um mich vorsichtig auszudrücken; früher habe

ich angenommen, dass es sich stets um eine feste knöcherne Verheilung handelt.

Ich entliess nämlich die Patienten, sobald sie das Bein senkrecht erheben konnten, keine Schmerzen an der Fracturstelle, noch im Knie hatten, fest auftreten und am Stocke herumgehen konnten, sowie besonders bei starker Innenrotation, Abduction etc. kein Schmerz eintrat, überhaupt alle klinischen und radiographischen Symptome für das Bestehen einer Pseudarthrosis fehlten.

Nachher wies ich nun in einzelnen Fällen nach, dass sich eine Verkürzung eingestellt hatte; es bestand aber nie eine nachweisbare Pseudarthrosis weder bei der klinischen Untersuchung noch im Röntgenogramme. Ob es sich nun um eine feste fibröse oder callös knöcherne Verheilung handelte, wage ich nicht zu entscheiden; hierüber muss die Zukunft noch durch genaue Beobachtung eventuell durch Gewinnung von Präparaten Aufschluss geben.

In zwei Fällen von subcapitaler Fractur bestand eine Pseudarthrosis nach einer Einkeilungs-Fractur. Eine Patientin verliess wegen des fünfzigjährigen Ehejubiläums nach 5 Wochen gehend das Hospital, so dass ich eine knöcherne Verheilung annahm, zu Hause fiel sie und sie kehrte wieder mit einer Pseudarthrosis; sie ward wieder in Extension gelegt und starb nach im ganzen 7 Wochen. Auch hier bestand an der Einkeilungsstelle eine etwas stärker sich bemerkbar machende Beweglichkeit bei stark passiv ausgeführten Rotationen und Abductionen des Trochanters.

Ich muss auch hier betonen, dass ich alle Schenkelhalsfracturen selbst bei 80 und 90jährigen Fracturen, bei grosser Herzschwäche, bei chronischem Lungenkatarrh, bei adiposen schwachen Frauen etc. mit Extension behandelt resp. zu behandeln versucht habe, dass ich aber oft gezwungen war die Extensionsbehandlung zu unterbrechen, selbst aufzugeben.

Ich habe auch hier alle Röntgenogramme durchgesehen und hierbei 12 Formen von typischen Fracturen des Schenkelhalses beobachtet.

Ich zeige hier die verschiedenen Dislocationsformen schematisch dargestellt, wie ich sie bei der Durchsicht der Röntgenogramme entdeckt habe; dieselben haben alle eine typische, stets wiederkehrende Gestalt wie sie auch von Fritz König, Frangenheim, Pels-Leusden neuerdings beschrieben worden sind; es ist wichtig

dieselben zu kennen, da sie Anhaltspunkte für die Behandlung, für die Prognosis, für die Bestimmung des Zeitpunktes der gestatteten Belastung geben; ich kann nicht weiter auf die Besprechung aller Formen eingehen, weil mir die Zeit hierzu mangelt. Herr Dr. Feinen wird hierüber berichten.

Ich möchte nur die 3 Arten der Behandlung bei den einzelnen Unterarten kurz besprechen. Bei der Fractura subcapitalis oder der

Fig. 4.

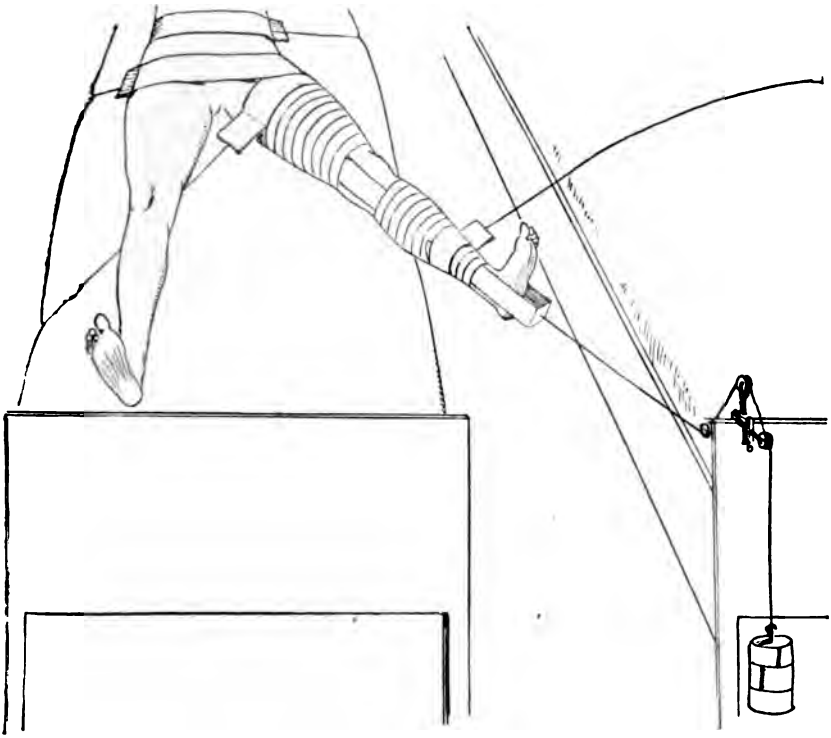

Epiphysenlösung oder der Fractur des eigentlichen Schenkelhalses wird die Extension des abducirten Beines nach unten, fusswärts ausgeführt (s. Fig. 4), damit die Spitze des Schenkelhalses nach unten steigt und der Bruchfläche des oft stark nach unten gedrehten, selbst oft nach unten mit einem grossen Theile der knorpeligen Fläche aus dem Gelenke herausschauenden und dem Trochanter minor genäherten Schenkelhalskopfes entgegen geführt wird und auf der-

selben eine Stütze gewinnt; ich habe diesen Effect oft in dem Röntgenogramme beobachtet. Alsdann wird für höchstens 8, meist 4 Tage eine Querextension von der äusseren Fläche des Trochanters nach innen unten ausgeführt, damit der Bruchflächencontact ein inniger und gewahrt werde. Gleichzeitig wird vom unteren Ende der Tibia und vom Knie aus eine innen rotirende Extension ausgeführt.

Die Querextension nach innen unten von der Aussenfläche des grossen Trochanters darf nicht zu lange ausgeführt werden, weil hierdurch der interfragmentale Druck zwischen den Bruchflächen gesteigert wird, hierdurch die Ernährung der Bruchflächen leidet und eine Pseudarthrosis entsteht. Der interfragmentale Druck ist sowieso durch die Retraction der entzündeten Muskeln und Kapsel, die mit dem peripheren Fragmente in Zusammenhang stehen, ein sehr grosser; die Ernährung des Kopfes überdies aus bekannten Gründen eine schlechte, so dass der Hals, sowie die Bruchfläche des ersteren sehr rasch resorbirt wird.

Prof. Fritz König, Frangenheim heben nämlich hervor, dass der Schenkelhals bei der medialen Fractur oft sehr rasch schwindet; ich glaube dies darauf zurückführen zu müssen, dass derselbe durch die Retraction der Kapsel und der den Schenkelhals umgebenden Muskeln, welche mit dem Diaphysenfragment in Verbindung stehen, unter einem zu hohen Drucke steht.

Wenn die Bruchflächen einen ordentlichen Contact aufeinander gewonnen haben, so wird der mittlere Querzug nach 4 Tagen unter Wahrung des Bruchflächen-Contactes nach aussen gerichtet zur Verminderung des interfragmentalen Druckes, zur Hebung der Ernährung der Bruchfläche. Die gleiche Extension wie die erst beschriebene wird auch angewandt bei den extratrochanteren Fracturen, wobei ein nach oben offener Spalt besteht und der Schaft in eine Spitze nach oben ausläuft.

Nach 4—8 Tagen wird in beiden Fällen die zweite eben beschriebene Extension von der Innenfläche des oberen Endes des Femur nach oben aussen, natürlich unter Controlle des Röntgenogrammes ausgeführt.

Wenn die basale Fractur mit der Dislocation, wie sie Prof. F. König beschreibt, wobei die Bruchfläche bis nahe an die Innenfläche der äusseren Corticalis des Trochanter major reicht, so wird das adducirte Bein mit 50 Pfund nach unten extendirt, wodurch

das äussere Ende des horizontal gerichteten Schenkelhalses nach unten gerichtet wird, gleichzeitig wird eine starke Querextension von der Innenfläche des oberen Endes des adducirten Oberschenkels quer nach aussen mittels 10—14—20 Pfund ausgeführt, damit auch hier der interfragmentale Druck vermindert wird und der Schenkelhals aus der Spongiosa herausgeführt wird. Wenn ein

Fig. 5.

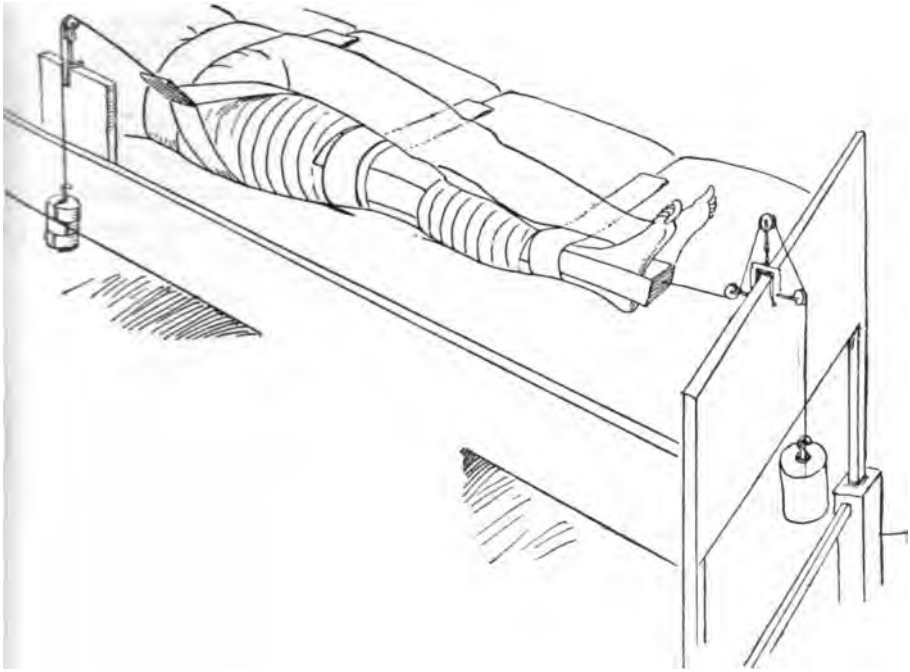

starker Spalt nach vorn besteht und die hintere Corticalis des eigentlichen Halses in die Spongiosa des Kopfes eingesenkt ist, so wird der mittlere Querzug nach vorn und aussen geleitet; hierdurch werden vorn die Fragmente miteinander in Contact gesetzt und hinten werden die Fragmente entfaltet (siehe Fig. 5).

Wenn eine Einkeilung des äusseren Endes des Adamschen Bogens in der Diaphyse besteht, so werden nach unten nur 25 Pfund angehängt, da der Schenkelhals eine schöne, nach aussen abfallende Richtung hat.

Bei bestehender inniger Einkeilung lasse ich vom 14. Tage ab

leichte active Bewegungen ausführen, bei loser Fractur vom 30. Tage. Die Patienten dürfen im ersteren Falle nach 12, im zweiten nach 15 Wochen aufstehen, machen aber früh Bewegungen im Bette.

Zur Stärkung des Herzens lasse ich Bewegungen der oberen Extremitäten, Tiefathmungen ausführen; bei drohender Herzschwäche lasse ich event. die Patienten mit erhöhtem Absatz am gesunden Beine, mit schwebendem verletzten Beine, und mit mittels Gurten unterstütztem Becken in einem Gehfahrstuhle herumgehen.

M. H.! Ich bin am Ende meines etwas langen Vortrages angelangt; eine jede der verschiedenen Methoden hat ihr Indicationsgebiet.

Meine Herren, ich bin mir wohl bewusst, dass wir gerade bei den Schenkelhalsfracturen noch Verbesserungen einzuführen haben; dass auch die Extensionsbehandlung noch weiter entwickelt werden muss; ich bin aber auch überzeugt, dass wir hier noch bessere Resultate erzielen werden. — Eine jede der verschiedenen Behandlungsmethoden hat ihr Indicationsgebiet. Der Wettstreit zwischen zwei Behandlungsmethoden hat noch nie dem betreffenden Gebiete der Chirurgie geschadet, sondern die Entwicklung desselben gefördert.

Es ist allzu natürlich, dass ein jeder Chirurge für seine Behandlungsmethode besonders begeistert ist und derselbe die weitere Ausdehnung des Indicationsgebietes für dieselbe in Aussicht stellt. Ich lebe z. B. der Ueberzeugung, dass das Gebiet für die Extensionsbehandlung sich immer mehr ausweiten wird und dass dieselbe immer mehr Anhänger gewinnen wird! Die Zukunft muss hierüber entscheiden und lehren, wer Recht hat. Die Kritik wird dafür sorgen, dass die Wahrheit, sich abklärend, an die Oberfläche gelangt. Ich kann nicht schliessen, ohne Röntgen den Dank der Chirurgen auszudrücken, ohne ihn würden unsere Kenntnisse auf dem Gebiete der Frakturbehandlung noch eine lückenhafte sein, ohne ihn würden wir nicht in der Lage sein, während der Behandlung der Fractur die Wirkung derselben zu controlliren, zu überwachen und zu leiten, überhaupt in eine fruchtbare Discussion zu treten und den Erfolg der abgeschlossenen Behandlung festzustellen, wir würden ohne ihn z. B. nicht in der Lage sein, alle die verschiedenen typischen Formen der Schenkelhalsfracturen zu erkennen und in ihrem Werthe untereinander zu würdigen.

Der Extensionsbehandlung ist mit Recht vorzuwerfen, dass sie vielmehr Zeit und Mühe koste, dass dieselbe die Aufnahme ins Hospital nöthig mache, dass die Fracturstation einem eignen Assistenten unterstellt werden müsste etc., was ich für einen Vorzug halte. Wir wollen hierbei aber nicht vergessen, dass auf jedem Gebiete der Chirurgie mit der Summe der Mühe und der Arbeit auch gewöhnlich die Summe der Leistung steigt, wir wollen uns der Worte des griechischen Dichters erinnern, der da sagte:

τῆς δ'ἀρετῆς ἱδρωτα θεοὶ προπάροιθεν ἔθηκαν.

(Vor der Tugend haben die Götter den Schweiss gesetzt).

IX.

(Aus der chirurgischen Universitätsklinik zu Göttingen. — Director: Geh.-Rath Braun.)

Die Polyposis intestini und ihre Beziehung zur carcinomatösen Degeneration.[1]

Von

Privatdocent Dr. Hans Doering,

I. Assistentarzt der Klinik.

(Mit 4 Textfiguren.)

Die polypöse Entartung der gesammten Schleimhaut des Darmtractus oder doch wenigstens der des Colon und Mastdarmes, die in älteren Lehrbüchern garnicht, in neueren meist nur ganz kurz erwähnt wird, ist in den letzten Jahren mehrfach Gegenstand von Mittheilungen gewesen. Durch sie hat sich die Zahl der verstreuten Beobachtungen so vermehrt, dass es angängig erscheinen dürfte, unter Zusammenfassung aller Einzeldarstellungen nunmehr einen kurzen Gesammtüberblick über das immerhin seltene Krankheitsbild und namentlich über seine Beziehungen zur carcinomatösen Entartung zu geben. Eine Veranlassung zu diesem Versuch war für mich um so mehr vorhanden, als sich mir im letzten Semester die Gelegenheit bot, in der hiesigen chir. Klinik 2 derartige Patienten beobachten zu können, von denen der eine, der zur Autopsie kam, durch die multiple Krebsentwicklung im Darm auf polypöser Basis schon an sich einen ungewöhnlichen Befund bot.

Ich werde nun im Folgenden zunächst eine ausführliche Beschreibung meiner eigenen Fälle geben. Daran schliesst sich ein

[1] Auszugsweise vorgetragen am 1. Sitzungstage des XXXVI. Congresses der Deutschen Gesellschaft für Chirurgie, 3. April 1907.

kurzer Abriss des Krankheitsbildes der Polyposis intestinalis unter Zugrundelegung des gesammten mir bekannt gewordenen Materials.

Am Schluss der Arbeit findet sich eine kurzgefasste Zusammenstellung der mir aus der Litteratur zugänglich gewordenen Einzelbeobachtungen, sowie eine tabellarische Uebersicht über sie. —

Eigene Beobachtungen.

1. Hermann O., 16 Jahre alt. Zum ersten Mal aufgenommen am 27. 3. 1900.

Nach Mittheilung des überweisenden Arztes soll die Mutter und deren Bruder an Rectumkrebs gestorben sein. Ob neben den Tumoren noch Polypenbildung vorhanden war, ist unbekannt. Der Pat. selbst leidet schon seit langer Zeit an lästigem Stuhldrang. Dabei kommt es oft zum Vorfall weicher, leicht blutender Polypen, die nach der Defäcation meist von selbst ins Rectum zurückschlüpfen. Im Allgemeinen sind die Blutungen gering; alle 4—5 Wochen erfolgt jedoch ein stärkerer Blutabgang.

Status: Gut genährter und gesund aussehender junger Mann. Innere Organe ohne Besonderheiten. Die Digitaluntersuchung des Rectums ergiebt, dass die ganze Schleimhaut, soweit sie nach oben abgetastet werden kann, mit unzähligen, bis bohnengrossen polypösen Wucherungen besetzt ist. Die Polypen sind sehr weich und bluten leicht (Fig. 1). Ihre Oberfläche ist glatt; nirgends ein Anzeichen für maligne Degeneration. Zur Untersuchung werden einige Polypen abgetragen. Sie erweisen sich als einfache Papillome. Alsdann werden die Polypen soweit als möglich entfernt. 7. 4. 1900 Entlassung.

4. 1. 1907. Wiederaufnahme. Pat. ist seit der Entlassung lange Zeit beschwerdefrei gewesen. Seit Ostern 1906 stellten sich dann wieder Stuhldrang und Schmerzen in der Mastdarmgegend ein. Im Stuhl ziemlich viel Blut und vor allem sehr reichliche Schleim- und Flüssigkeitsmassen, die sich auch ohne Stuhl direct aus dem After entleerten.

Status: Blass, abgemagert. Brust- und Bauchorgane ohne Befund. Bei der Digitaluntersuchung des Rectums findet man etwa 2 cm oberhalb des Anus eine derbe, circuläre, nur wenig verschiebliche Resistenz, die ulcerirt ist und an deren oberes Ende man nicht gelangen kann. An der Vorderfläche der Geschwulst gelangt man etwa in ihrer Mitte in eine kraterförmige, von derben Zapfen umrandete Höhle, die sich nach der Blase hin zu erstrecken scheint. Aus ihr entleert sich beim Einführen eines Speculums eine rothgelbe, urinös riechende Flüssigkeit, die viele Eiterkörperchen enthält. Urin aus der Blase sehr spärlich, an einzelnen Tagen wird überhaupt nichts entleert; er ist concentrirt, enthält Eiter und ist stark alkalisch.

7. 1. Vorstellung in der medicinischen Gesellschaft zu Göttingen durch Prof. Braun. (Referat: Deutsche med. Wochenschrift.)

12. 1. Operation: Da eine Exstirpation des Carcinoms wegen seiner festen Verwachsungen unmöglich, Anlegung eines Anus praeternaturalis. Die Schleimhaut des Colon descend. erweist sich dabei normal.

Verlauf: Wundheilung glatt. Aus dem künstlichen After entleert sich eine trübe, gelblich-röthliche Flüssigkeit, die für Urin gehalten wird, in grossen Mengen. Urinabgang aus der Blase auf natürlichem Wege ist sehr spärlich; Tage lang nichts, dann wieder 30—50 ccm in 24 Stunden. Der so entleerte Urin ist stark zersetzt und enthält viel Eiter. Sensorium stets frei. Aber fortschreitender rascher Kräfteverfall. Exitus am 1. 2.

Fig. 1.

Autopsie: Auszug aus dem Sectionsprotokoll (Dr. Beitzke). Organe der Brusthöhle ohne wesentlichen Befund. Abdomen: Peritoneum überall glatt und spiegelnd. Die Naht der Flexur an die Bauchwand hat überall gut gehalten. In der Bauchhöhle nur wenige Tropfen klarer Flüssigkeit. Blase enthält einige Tropfen trüben, hellgelben Urin, Schleimhaut leicht geröthet. Prostata ohne Veränderungen. Blase und Prostata sind nicht mit der stark verdickten vorderen Rectalwand verwachsen. Eine Vesico-rectalfistel findet sich nicht, ebenso wenig eine Verbindung zwischen Ureter und Dickdarm. Im Rectum etwas breiiger Stuhl. In der Ampulle finden sich massenhafte knollige und traubige, grauröthliche Auswüchse der Schleimhaut, die das Lumen fast völlig verlegen (Fig. 2); zwischen ihnen liegen tiefe, bis auf die Muscularis reichende Geschwüre mit harten Rändern. Die Veränderungen reichen vom

Anus etwa 11 cm nach aufwärts. Am oberen Ende ist das periproctitische Gewebe besonders derb; es findet sich hier ein etwa $1^1/_2$ cm in die Tiefe dringendes Geschwür, sowie ein anderes von etwa Pfennigstückgrösse, das bis zum Peritonealüberzug des Cavum vesico-rectale reicht und an letzterem eine

Fig. 2.

Carcinoma recti. Polyposis recti.

narbige Einziehung gebildet hat. Weiter oberhalb ist die Schleimhaut der Flexur im Allgemeinen von blass-grünlicher Farbe, etwas geschwollen, mit reichlicher Faltenbildung versehen und mit röthlichem Schleim bedeckt. Etwas weiter oberhalb von den erwähnten Geschwüren finden sich auf der Schleimhaut zwei weitere Ulcera von Pfennig- bezw. Zweimarkstückgrösse mit derben wallartigen Rändern.

Im Colon descendens und Quercolon finden sich vereinzelte etwa linsengrosse, lappige Anhänge an der stark gefalteten Schleimhaut. Dicht an der Flexura hepatica zeigt sich ein faustgrosser, im Darmlumen liegender Tumor, letzteres ringförmig umgebend und fast verlegend Fig. 3. Beim Aufschneiden

Fig. 3.

Carcinoma coli.. Polyposis coli.

zeigt sich, dass hier ebenfalls wie im Rectum die Darmwand von zottigen und knolligen, weichen graurothen Auswüchsen von Hanfkorn- bis Haselnussgrösse bedeckt ist, die ziemlich allgemein einen graugelblichen Belag an ihrer Oberfläche aufweisen. Zwischen ihnen finden sich Geschwüre, die in die Darmmusculatur, die stark verdickt ist, hineinreichen. Die an einzelnen Stellen zerfallenen Tumormassen dringen bis zur Serosa vor und verdicken die Darmwand

bis auf drei Centimeter. Die Serosa ist hier mit der Umgebung, namentlich mit Duodenum, Gallenblase, Leber und grossem Netz verwachsen, aber nirgends durch die Geschwulstmassen angegriffen. Dicht unterhalb dieses grossen Tumors findet sich an der Schleimhaut des Quercolons ein etwa Zweipfennig-

Fig. 4.

Polyposis duodeni et ventriculi.

stückgrosses Geschwür mit leicht wallartig erhabenen, etwas harten Rändern. Das ganze Colon oberhalb der Geschwulst, also bis zur Ileocoecalklappe, ist geröthet. An der geschwollenen Schleimhaut sitzen massenhaft hirsekorn- bis haselnussgrosse, mehr oder weniger deutlich gestielte, weiche Knoten von röthlicher Farbe. Die grösseren sind an ihrer Oberfläche leicht ulcerirt und mit graugelblichem Belage bedeckt. Im Coecum finden sich ebenfalls zahllose, aber

nur linsengrosse Knötchen. Ileum und Jejunum sind davon frei. Im Duodenum finden sich wieder zahlreiche, zum Theil ziemlich lang gestielte bis haselnussgrosse Auswüchse der Schleimhaut, die an ihrer Oberfläche ein zerklüftetes Aussehen haben (Fig. 4). Sie besitzen Hanfkorn- bis Wallnussgrösse. Die Papille ist durchgängig und entleert dunkelgelbe Galle. Magenschleimhaut mit vielen Längsfalten versehen, ist an einigen Stellen deutlich grobhöckerig. In der Nähe des Pylorus findet sich eine isolirte, linsengrosse, flache Prominenz. Der Pylorus ist frei.

Die übrigen Organe zeigen keine Besonderheiten: namentlich fanden sich nirgends Metastasen vor.

Pathol.-anatom. Diagnose: Polyposis intestinalis vorzugsweise im Duodenum und Colon. Carcinom in der Ampulle des Rectums und an der Flexura hepatica coli. Mehrere krebsige Geschwüre im Colon. Beginnende Polypenbildung im Magen, chronische Gastritis.

Zur mikroskopischen Untersuchung wurden Stücke von den beiden Tumoren im Rectum und Colon genommen. Fernerhin wurden sämmtliche, von den Carcinomen etwa 4—6 cm entfernt gelegene Ulcera, deren wallartige derbe Ränder den Verdacht einer beginnenden krebsigen Umwandlung rege werden liess, sowie eine Anzahl verschieden grosser von den eben erwähnten Gebilden entfernt liegender Polypen, namentlich aus dem Coecum von mir mikroskopirt. Die Einbettung erfolgte theils in Celloidin, theils in Paraffin; als Färbemethoden kamen die einfache Haemalaun-Eosinfärbung und die van Gieson'sche Methode in Anwendung.

Das Resultat der Untersuchung war folgendes:

Die von Polypenbildung freie Darmwand zeigte in ihrem musculösen Theil, sowie in der Submucosa, keinerlei Veränderung; namentlich war von entzündlichen Processen nichts zu sehen. Auch die Lymphfollikel waren ohne Besonderheit. Dagegen bot die Schleimhaut durchweg das Bild einer schweren chronischen Entzündung. Ueberall zeigte sich eine sehr dichte kleinzellige Infiltration nebst vielen eosinophilen Leukocyten, die die Drüsenlumina eng umschloss. Daneben war eine beträchtliche Gefässentwicklung zu sehen. Die Oberfläche der Schleimhaut war stellenweise nekrotisch. Die nekrotischen Massen waren dicht von Leukocyten durchsetzt. An anderen Partien war es bereits zur Abstossung dieser Massen und zur Geschwürsbildung gekommen. Auf diesen Geschwürsflächen lagen mitunter zahlreiche Gefässe frei zu Tage; auch sah man Oberflächenblutungen. Die Drüsen waren auch in den geschwürsfreien Abschnitten in ausgedehntem Grade zu Grunde gegangen; an anderen Stellen sah man noch Reste von ihnen von dichter kleinzelliger Infiltration umgeben. Die besser erhaltenen Drüsen waren durch den Entzündungsprocess stark comprimirt, ihr Lumen war eng, das Epithel abgeplattet, oft ganz niedrig, kubisch aussehend. Die Kerne färbten sich tiefdunkelblau. Eine Schleimsecretion war nur in sehr spärlichem Umfange sichtbar. Die beginnende Polypenbildung wurde namentlich im Coecum, da hier die kleinsten, kaum stecknadelkopfgrossen Neubildungen der Schleimhaut sich fanden, untersucht. Zunächst zeigte sich, dass bei diesen Anfangsstadien eine Betheiligung von

seiten des Bindegewebes gänzlich vermisst wurde. Die Darmwand wies unter der leicht gewulsteten Schleimhaut keinerlei Veränderungen auf. Dagegen fand sich in der Schleimhaut neben starker Gefässentwicklung und normalen Drüsen eine ausgesprochene Adenombildung. Die befallenen Drüsen zeigten eine deutliche Wucherung; sie nahmen eine langgestreckte, mitunter korkzieherartig gewundene, verzweigte und verästelte Gestalt an. Ihr Epithel war hochcylindrisch, regelmässig einschichtig angeordnet; die Kerne färbten sich dunkelblau. In den gewucherten Drüsen fand z. Th. eine starke Schleimabsonderung statt. Die Oberfläche der Schleimhaut war durch diese Zunahme an Drüsensubstanz vorgewölbt und über das Niveau der unveränderten Darmwand leicht erhaben. Nahm nun diese Vorbuchtung der gewucherten Schleimhaut durch fortschreitende Adenombildung der Drüsen zu, so wurde die Muscularis mucosae und bei grösseren Polypen auch die Muskelhaut nach dem Darmlumen vorgezogen und bildete so den bindegewebigen Grundstock der Polypen. Den Beginn dieser Betheiligung bindegewebiger Elemente konnte ich erst bei Polypen, die Linsengrösse erreicht hatten, beobachten. Bei kleineren fehlte sie regelmässig. Eine entzündliche Veränderung des bindegewebigen Bestandtheiles habe ich in keinem untersuchten Polypen finden können. Die Dicke der Schleimhaut erreichte bei den grösseren Polypen, die durchweg gestielt der Darmwand aufsassen, ein beträchtliches Maass. Aber auch sie war durchweg von kleinzelliger Infiltration durchsetzt; daneben bestand starke Anhäufung von eosinophilen Zellen. Die Drüsen wiesen die verschiedenste Beschaffenheit auf. In den tiefsten, dem bindegewebigen Grundstock am nächsten gelegenen Partien der Schleimhaut, war ihre Grösse besonders auf Querschnitten sehr klein; ihr Lumen eng, das Epithel ganz flach mit dunklem Kerne, eine Schleimabsonderung kaum nachweisbar. An anderen Partien, die oft in die eben beschriebenen ziemlich unvermittelt übergingen, fanden sich neben normalen Drüsen stark erweiterte und prall mit Schleim erfüllte, deren Epithel durch die Schleimretention stark abgeplattet war, sich aber nicht dunkler färbte als in den Drüsen von normaler Gestalt. Nach der Kuppe der Polypen zu liess sich dann regelmässig eine zunehmende Adenomentwicklung beobachten, ähnlich wie in den kleinsten Polypen, nur bedeutend höhere Grade erreichend. Aber auch bei diesen zeigte sich nie ein Durchbruch der Drüsen in die Submucosa oder auch nur eine Mehrschichtung des Epithels. Die gewucherten und geschlängelten Drüsen, die oft kleine Bäumchen bildeten, wiesen durch starke Schleimretention oft vielfache Erweiterung des Lumens und eine Abplattung des Epithels auf. Die Kerne färbten sich tiefdunkel.

Beschreibung der carcinomatösen Stellen: Die etwa markstückgrossen, flachen, in ihrer Mitte ulcerirten Schleimhautwucherungen, von denen eine in der Nähe der Flexura coli hepatica, drei weitere im Rectum, oberhalb des dort gelegenen Carcinoms sassen, zeigten alle miteinander tief in die Muscularis eindringende Epithelwucherungen, in denen Uebergänge von einfacher Adenombildung zu malignem Adenom und Adenocarcinom zu finden waren. Adenombildung fand sich in den dem Ulcus benachbarten Partien der gewucherten Schleimhaut. In den Randpartien und obersten Schichten des Ulcus

zeigte sich dann der Uebergang zu malignem Adenom. Die Form der epithelialen Gebilde, die hier die Muscularis mucosae durchbrochen hatten und gegen die Muskelhaut vorgedrungen waren, erinnerten zwar ihrer Configuration nach an Drüsen; auch fand sich in einigen dieser Gebilde eine starke Schleimproduction, aber die Schichtung des Epithels war durchweg mehrfach, oft das Lumen völlig verlegend. Die Zellen werden abgeplattet, eine Membrana propria fehlt. Die Verzweigung der Gebilde nimmt einen weit unregelmässigeren Charakter an. In den tiefsten Schichten des Geschwürs, bis an die Serosa und über diese stellenweise hinausreichend, nimmt die Neubildung ausgesprochen adenocarcinomatösen Bau an. Von Drüsen ähnlichen Gebilden ist nichts mehr zu erkennen, überall finden sich in die Musculatur eingelagert epitheliale Züge, Stränge und Haufen von unregelmässiger Gestalt mit cubischen Zellen. Die Musculatur befindet sich im Stadium der chronischen Entzündung und ist stark verdickt. In dem Ulcus an der Flexura hepatica herrschte der adenomatöse Charakter in der malignen Neubildung vor. Im Rectum fand sich in den Geschwüren weit überwiegend adenocarcinomatöser Bau.

In ähnlicher Weise war das grosse Rectumcarcinom gebaut, obgleich zwischen den kleinen Geschwüren und ihm ca. 6—8 cm geschwulstfreie Schleimhaut dazwischen lagen. Es zeigte in einem zellreichen Stroma hauptsächlich, fast an ein Carcinoma solidum erinnernde Krebsstructur. Auch hier liess sich der Uebergang der Polypen in das Carcinom nachweisen. Im Gegensatz zu ihm zeigte die ringförmige Neubildung an der Flexura hepatica deutlich den Bau des malignen Adenoms: die Neubildung durchdringt hier in langen Zellzügen und baumartigen Verzweigungen, die fast durchweg äusserlich den Charakter von Drüsen bewahren, die Musculatur. Das Stroma ist stellenweise sehr spärlich, im Allgemeinen nicht zellreich, an anderen Partien ausgedehnt nekrotisch.

2. Sophie O., 20 Jahre, Schwester des vorigen Patienten. Aufgenommen 4. 1. 1907.

Pat. hat seit ca. einem Jahr bemerkt, dass beim Stuhlgang, der im Allgemeinen ohne Beschwerden erfolgte, weiche Massen vorfielen, die sich nach der Defäcation in den Mastdarm zurückzogen. Ab und zu Abgang von Blut und Schleim, jedoch in relativ kleinen Mengen.

Status: Gut genährt, etwas blass. Innere Organe ohne Besonderheiten. Am After äusserlich nichts zu sehen. Die Digitaluntersuchung ergiebt, dass die gesammte abzutastende Schleimhaut sich weich, fast wie Sammt anfühlt und mit zahlreichen weichen bis erbsengrossen Efflorescenzen dicht besät ist. Sie erweisen sich bei Einführung eines Speculums als röthliche, von etwas Schleim bedeckte Polypen. Von einer derberen Consistenz der Polypen oder der Rectalwand ist nichts zu fühlen. Das Rectoskop, das etwa 20 cm eingeführt werden kann, weist überall auf der so sichtbar werdenden Schleimhaut die gleichen Polypen wie im untersten Theil des Rectums nach. Ordination: Täglich Tanninein läufe.

22. 1. 1907. Entlassen. Subjective Beschwerden haben wesentlich nachgelassen. Objectiv an den Polypen keine Veränderung nachweisbar.

Das Krankheitsbild der Polyposis intestinalis.

Was zunächst das Alter der Patienten betrifft, so finden sich unter den mir zu Gebote stehenden 50 Fällen bei 40 diesbezügliche Angaben. Die Vertheilung auf die einzelnen Jahrzehnte des Lebens zeigt folgende Tabelle:

1—10	Jahre	=	2	Fälle
10—20	„	=	10	„
20—30	„	=	10	„
30—40	„	=	13	„
40—50	„	=	2	„
50—60	„	=	2	„
60—70	„	=	1	Fall.

Der jüngste Patient war 5 Jahre alt [Cathélin (1)], der älteste 62 [Lubarsch (2)]. Es ergiebt demnach diese Zusammenstellung, dass die Polyposis intestinalis eine ausgesprochene Erkrankung des jugendlichen und mittleren Lebensalters ist, trotz ihrer engen Beziehungen zur carcinomatösen Degeneration. Unter den Erkrankten scheint das männliche Geschlecht einen grösseren Procentsatz zu stellen. Von 42 unter 51 Fällen waren 25 Männer, 17 Frauen. Bei den fehlenden 9 fanden sich keine Angaben darüber, wie denn überhaupt in einer Reihe von Berichten, die lediglich im pathologisch-anatomischen Sinne abgegeben sind und für deren Abfassung oft nur einzelne Theile des erkrankten Darmtractus zur Verfügung standen, auf statistische und klinische Punkte wenig Rücksicht genommen ist. —

Die Aetiologie der Erkrankung ist in den meisten Fällen völlig unklar; der grösste Theil der Beobachter geht über diesen Punkt stillschweigend hinweg. Andere beschuldigen chronische Katarrhe [Petrow (3)] oder andauernde Verstopfung und Verdauungsstörungen [Wulf (4), Riederer (5) u. A.]. Wie weit hier jedoch Ursache und Wirkung verwechselt werden, ist nicht zu entscheiden. Mehr Beachtung verdient in dieser Hinsicht eine Mittheilung von Schwab (6). Hier fanden sich bei der Section eines 39jährigen Mannes narbige Stricturen an den beiden Umbiegungsstellen des Colon, die von vernarbten Geschwüren, über deren Aetiologie allerdings nichts mehr in Erfahrung gebracht werden konnte, herrührten. Jedenfalls war noch Ansicht des Autors zwischen den Stricturen eine durch Kothstauung hervorgerufene

Hyperämie der Darmschleimhaut mit starker Gefässproliferation vorhanden. In letzterer soll der Grund zur Polypenbildung liegen. Ob diese Annahme zutrifft, muss dahingestellt bleiben, um so mehr, als sich auch in Darmabschnitten, die unterhalb der Strictur lagen, Polypenbildung zeigte, allerdings in geringerem Grade. Aehnliches fand sich, namentlich was den Bau der Polypen betraf, im Falle Lebert (7).

Eine Rolle bei der Entstehung der polypösen Degeneration der Darmschleimhaut haben eine Zeit lang verschiedene Parasiten gespielt. Abgesehen von der Ruhr, nach deren Abheilung sich aus den intact gebliebenen Schleimhautinseln polypenartige Gebilde zu entwickeln pflegen, die indess mit dem hier vorliegenden Krankheitsbild nichts zu thun haben, machte zunächst Hauser (8) auf die Möglichkeit einer parasitären Aetiologie aufmerksam. Er fand im Protoplasma der Epithelzellen der gewucherten Drüsen kleine rundliche, sich intensiv färbende Körperchen, die ihm den Verdacht, es könne sich um Amoeben handeln, nahelegten. Genauere Untersuchungen brachten ihn indess wieder von der Annahme ab. Dass in der That den Parasiten ein Einfluss nicht zuzusprechen ist, geht ferner aus einer Beobachtung von Funkenstein (9) hervor. Im Darm seiner Patientin lebten grosse Mengen von Amoeben und Trichomonaden, die indess, wie die mikroskopische Untersuchung zeigte, ohne Beziehungen zur Schleimhaut standen. Ihr Vorhandensein wird daher als ein zufälliges aufgefasst, ohne causalen Zusammenhang mit der Erkrankung. Diese Annahme entspricht auch den Erfahrungen Janowski's (10), nach denen Flagellaten im Darm ganz ohne Einfluss auf seine Function verweilen können. Die Eosinophilie des Blutes und die Anhäufung vieler eosinophiler Zellen in der Darmwand, auf deren Vorhandensein beim Auftreten von Parasiten, insonderheit von Ballantidium coli Askanazy (11) u. A. aufmerksam gemacht haben, kann ebensowenig als Beweis für parasitäre Einflüsse auf die Entstehung des Processes angesehen werden. Wie Funkenstein (9) gleichfalls nachweist, findet sich ausgesprochene Eosinophilie auch normaler Weise, besonders aber bei atrophischen und entzündlichen Vorgängen im Darm, sowie bei solitären Polypen des Rectum. —

Auch mechanische Momente werden angeführt. Eine Bedeutung derartiger Einflüsse auf das Wachsthum der Polypen leitet Hauser

(8) aus der Thatsache ab, dass die Wucherungen immer gerade zu den Umbiegungsstellen des Darmes: Duodenum, Ileocoecalklappe, Flexura coli dextra et sinistra und S. Romanum die grösste Mächtigkeit erreichen. Meyer (12) fasst das Leiden geradezu als ein angeborenes, beruhend in einer Missbildung der Structur der Darmwand, auf und sieht den Unterschied zwischen den multiplen Drüsenpolypen des Darmtractus und den solitären Polypen nur in der Ausbreitung des Processes. Als Beweis für ein congenitales Entstehen der Krankheit ist nach ihm auch die oft zu beobachtende Familiendisposition anzuführen. Port (13) erklärt durch sie das Auftreten des Leidens in frühen Lebensjahren.

In den von mir mitgetheilten Fällen konnte bezüglich der Aetiologie nichts Sicheres festgestellt werden. Dagegen scheint auch hier eine ausgesprochene Heredität resp. Familiendisposition mitzusprechen. Die Mutter beider Kranker, die ich beobachten konnte und der Onkel waren an Rectumcarcinom verstorben; ob neben dem Krebs noch Polypenbildung vorhanden war, ist leider unbekannt geblieben. Von meinen Patienten war zuerst der Bruder erkrankt und ging an Carcinom zu Grunde; neben dem Carcinom fand sich eine den ganzen Darmtractus einnehmende Polyposis. Mehrere Jahre später ist dann die Schwester unter den gleichen Erscheinungen von der Krankheit befallen; bis jetzt allerdings ohne nachweisbare maligne Degeneration der Polypen. Aehnliche Beobachtungen machten Niemack (14), Cripps (15), Smith (16), Bickersteth (17), Paget (18) und Helferich, Port (19). Am frappantesten ist die Angabe von Zahlmann (20), dass 6 Geschwister an der Krankheit starben; leider findet sich in der betreffenden Arbeit nur ein Fall ausführlich mitgetheilt. Es finden sich mithin unter den von mir zusammengestellten 50 Fällen nicht weniger wie 8 Beobachtungen, in denen eine sicher vorhandene Heredität der Polyposis intestinalis festgestellt werden konnte. Wenn uns dies Factum für die letzte Erkenntniss der Krankheitsursache nur wenig nützt, so ist die Thatsache für die klinische Beurtheilung derartiger Fälle jedenfalls nicht ausser Acht zu lassen.

Die Ausdehnung des Processes erstreckt sich in erster Reihe auf das Rectum und das gesammte Colon. Wie schon erwähnt, erreicht sie an den Umbiegungsstellen des Darmes die grösste Mächtigkeit. Hier finden sich Colonien von Polypen, von denen

einzelne Taubeneigrösse erreichen können. Auf das Rectum allein bleibt der Process, wie sämmtliche Autopsiebefunde ergeben, niemals beschränkt; zum mindesten erstreckt er sich darüber hinaus auf die Flexura sigmoidea. Dagegen finden sich einzelne Beobachtungen, aus denen hervorgeht, dass Theile des Colon allein befallen werden können; Holtmann (21) sah den Process auf Coecum, Colon ascendens und transversum, Wulf (4), Hauser (8) auf das Colon von der Flexura hepatica nach abwärts beschränkt. Henle (22) berichtet über eine localisirte Polypenansammlung am Coecum, doch ist dieser Befund, der bei der Resection des Coecum wegen Invagination erhoben wurde, durch Autopsie nicht erhärtet. Sehr viel seltener wird der Dünndarm, das Duodenum und der Magen befallen. Im untersten Theil des Ileum, bis zur Ileocoecalklappe reichend, konnten nur 2 Beobachter [Lubarsch (2), Niemack (14)] Polypenbildung nachweisen. Im oberen Theil des Ileum und im unteren Theil des Jejunum sah Petrow (3) sie auftreten; in seinem Falle hatte sie gleichzeitig an beiden Stellen zur Invagination Veranlassung gegeben. Jedenfalls scheint der Dünndarm fast stets verschont zu bleiben. Etwas häufiger kommt die Polypenbildung im Duodenum und an der Pars pylorica des Magens zu Stande. Petrow (3) und Funkenstein (9) beschreiben derartige Befunde von Polyposis, Schmidt erwähnt ihr Auftreten am Pylorus, doch kommt sie in diesen Theilen des Intestinaltractus nur combinirt mit Colonpolyposis vor. Einzig dastehend ist daher die Beobachtung von Thompson (23). Er fand bei der Section eines Mannes an der Pars pylorica des Magens einen gestielten, wallnussgrossen Polypen, der den Pylorusring nahezu verlegt hatte. Trotzdem soll der Patient bei Lebzeiten nie Erscheinungen von Stenose aufgewiesen haben. Der Sectionsbefund meines Patienten ergiebt eine ausgedehnte Polypenbildung im Rectum, dem gesammten Colon, im Duodenum und eine beginnende im Magen.

Die Gestalt der Polypen ist eine ausserordentlich wechselnde: oft sitzen sie in Form kleinerer oder grösserer warziger Gebilde, oder in hahnenkammartigen Wucherungen den Schleimhautfalten auf; oft hängen sie an langen dünnen Stielen knopfförmig ins Darmlumen hinein. Ihre Grösse schwankt zwischen kleinen kaum stecknadelknopfgrossen Erhebungen der Schleinhaut und taubeneigrossen Anhängseln. Ihre Dichtigkeit auf der Schleimhaut ist oft so be-

deutend, dass kaum normal aussehende Stellen der Schleimhaut gefunden werden. Von den letzten beiden Factoren — der Grösse und Dichtigkeit der Polypen — sind nun in erster Reihe gewisse Folgezustände abhängig, die, durch Verlegung oder Verengerung des Darmlumens, Störungen der Darmpassage hervorrufen können, nämlich Stricturen und Invaginationen des Darmes.

Abgesehen von den carcinomätösen Stricturen, die später Erwähnung finden werden, sind hochgradige Verengerungen des Darmlumens allein durch massenhafte Polypenbildung beobachtet worden. Ihr Sitz ist oft an den Umbiegungsstellen des Colon, die ja eine Prädilectionsstelle für die Polypenbildung sind, zu suchen. Doch kommen sie auch gelegentlich im Rectum [Rotter (24)] und im Quercolon [Riederer (5)] vor. Letztgenannter Autor beschreibt eine solche 8 cm lange Strictur des Quercolons, die als walzenförmiger Tumor durch die Bauchdecken getastet werden konnte und zu einer Verwechselung mit einer tuberculösen Darmstrictur geführt hatte. Die Resection des Tumors, bei der sich im zuführenden und abführenden Darmtheil zahlreiche Polypen zeigten, klärte den Irrthum auf. Die Strictur selbst war durch eine Colonie circulär der Darmwand aufsitzender Polypen, die keine maligne Entartung aufwiesen, bedingt. Die Invaginationen kommen in der Regel nur an einer Stelle zu Stande. Petrow (3) allein erwähnt drei Invaginationen, die getrennt von einander bei einem Individuum zur Beobachtung gelangten. Sie befanden sich im oberen Ileum, im unteren Jejunum und an der Ileocoecalklappe. Sämmtliche anderen durch Polypenbildung verursachten Invaginationen [Warnecke (25), Geisler (26), Guillet (27)] sassen ebenfalls an der Ileocoecalklappe, die ja auch sonst ihrer anatomischen Verhältnisse wegen der Lieblingssitz derartiger Affectionen ist. Die Ausdehnung des invaginirten Darmstückes war sehr verschieden gross; im Allgemeinen aber recht beträchtlich. Warnecke (25) berichtet über die Invagination des Colon ascendens und des untersten Ileum; Geisler (26), der den untersten Theil des Invaginatum per Rectum fühlen konnte, sah bei der Autopsie die Invagination des gesammten Colon ascendens sammt der Flexura hepatica und eines grossen Theiles des Ileum. Die Spitze des Invaginatum bildete der Blinddarm mit der Ileocoecalklappe, an der mehrere grosse Polypen sassen. Guillet (27) beobachtete das Heraustreten des invaginirten

Darmes zum After; in seinem Fall war der gesammte Dickdarm und ca. 50 cm Ileum invaginirt. An der Ileocoecalklappe sassen ebenfalls zahlreiche grosse Polypen. Ueber eine Invagination in Verbindung mit Carcinom bei Polyposis intestini wird nicht berichtet. Dagegen wird das häufige Auftreten von Carcinom bei der Polyposis allgemein betont. Unter den 50 Fällen, die mir aus der Litteratur zur Verfügung standen, fanden sich nicht weniger als 24 = 46 pCt. Carcinomkranke. Die Krebsbildung trug den Charakter des Adenocarcinoms, mitunter myxomatöse Entartung aufweisend. Einmal [Henle (22)] war sie mit Tuberculose combinirt. In meinem Fall zeigte der Rectalkrebs den Bau des Adenocarcinoms, der der Flexura hepatica den des malignen Adenoms.

Der Sitz der Carcinombildung ist meist das Rectum (15 Rectumkrebse unter 24 Fällen). Es handelt sich dabei um schnellwachsende, ringförmige, ausgedehnt ulcerirte Tumoren, an deren wallartigen Rändern selbst, oder doch in ihrer unmittelbaren Nähe, zahlreiche gestielte, weiche Polypen aufsitzen. Die Geschwülste neigen stark zur Metastasenbildung, die am häufigsten in die Leber, in einigen Fällen ausserdem in das gesammte Bauchfell, oder in den Knochen — Os ilei — (Rotter) stattgefunden hatte. Nach dem Mastdarm wird das S. Romanum als häufigster Sitz der Krebsentwickelung erwähnt; jedoch ist diese Localisation eine ungleich seltenere im Vergleich zum Rectum [2 Fälle Schmidt (28), Hauser (8)].

Von anderen Abschnitten des Dickdarmes finden sich das Colon transversum [Zahlmann (20)] und das Coecum [Henle (22)] als Sitz der Krebsentwickelung angegeben, im letzteren Falle unter gleichzeitiger Combination mit Tuberculose. Noch seltener ist die multiple carcinomatöse Umwandlung der Polypen. Aus der gesammten mir zur Verfügung stehenden Litteratur habe ich nur eine Beobachtung von Wulf (4) finden können, in der solches berichtet wird. Es fanden sich hier grosse, ringförmige Krebsgeschwüre an der Flexura lienalis des Colon und im Rectum, die völlig unabhängig von einander entstanden waren. Dieser seltenen Beobachtung reiht sich der erste meiner eigenen Fälle an, nur dass bei ihm die Krebsentwickelung eine noch vielfachere war. Abgesehen von den beiden grossen, ebenfalls ringförmigen, stark ulcerirten Carcinomen im Rectum und an der Flexura hepatica coli, fanden sich oberhalb des Rectalkrebses, etwa 5—8 cm von ihm

getrennt, drei flache, kreisförmige, etwa markstückgrosse Neubildungen mit ganz wenig vorspringenden, infiltrirten Rändern und einem kleinen centralen Ulcus. Eine gleichartige Neubildung sass oberhalb des Coloncarcinoms im Colon ascendens, ebenfalls etwa 8 cm vom Krebs entfernt. Sämmtliche Gebilde erwiesen sich mikroskopisch als ausgebildete Carcinome und waren unabhängig von den beiden stricturirenden Neubildungen im Rectum und der Flexura hepatica. Auch liess sich überall der Uebergang von Adenom in Carcinom nachweisen. Es war mithin bei diesem Individuum eine Carcinomentwickelung auf polypöser Grundlage an 6 Stellen des Dickdarmes erfolgt. —

Das Alter der Kranken, in dem die Krebsentwickelung bei der Polyposis einsetzt, ist, da ja letztere selbst eine specifische Erkrankung der Jugend ist, im Gegensatz zu der sonstigen Krebserkrankung ein sehr niedriges. Die grösste Anzahl fällt auf das 15. bis 35. Lebensjahr und zwar weisen die einzelnen Beobachtungen auf: Im Alter von: 15—25 Jahren 7 Carcinomfälle

25—35 „ 7 „ .

Im höheren Alter fanden sie sich nur spärlich vor (3 Fälle). Bei 6 Mittheilungen fehlt eine Angabe. Was das Geschlecht betrifft, so scheinen Männer etwa doppelt so häufig betroffen zu werden als Frauen.

Auf die Streitfragen über die Entstehung der Polypen und über deren Uebergang in Carcinom kann ich nur kurz eingehen. Im Allgemeinen herrschen über die Polypenbildung im Darm zwei verschiedene Auffassungen. Hauser (8), als der Hauptvertreter der einen Richtung, ist der Ansicht, dass die polypösen Excrescenzen aus einer primären Wucherung der Schleimhautdrüsen hervorgehen, und dass es dabei zu einer sich durch Verlust der physiologischen Function und gesteigerte Tinctionsfähigkeit documentirenden Entartung der Drüsenepithelien komme, die sich in nichts von der krebsigen Entartung des Epithels unterscheide. Nur sei das Wachsthum kein schrankenloses. Diese Entartung trete schon zu einer Zeit ein, wo die Form der Drüsen noch gar keine Abweichung zeige und im Bindegewebe nicht die geringsten Veränderungen vorhanden seien.

Dem gegenüber betonen andere, dass die Anfangsstadien des Processes im Bindegewebe zu suchen seien. Besonders hervorge-

hoben wird dieses von Meyer (12), der unter Boström's Leitung einen hierher gehörenden Fall untersuchte und in seiner Dissertation beschrieb. M. hält den ganzen Process der Epithelveränderung für secundär; erklärt werden könne die Erscheinung der multiplen Polypenbildung nur durch eine congenitale Gewebsmissbildung der Darmwand, die das Primäre sei, und sich auf Mucosa und Submucosa erstrecke. Die sichtbaren Epithelveränderungen seien nicht im Sinne einer Entdifferenzirung, eines Verlustes oder Aufhörens der physiologischen Function, aufzufassen, sondern auf Einwirkung entzündlicher Reize hin entstanden. Lebert (7) und Schwab (6) sehen ebenfalls in der Bindegewebswucherung das Primäre, nur sprechen sie als auslösendes Moment dafür eine chronische Reizwirkung an. In den von ihnen untersuchten Fällen zeigte sich durchaus keine Betheiligung des Drüsengewebes an der Polypenbildung; der Process ging vielmehr direct von einer Neubildung von Gefässen aus, für deren Zustandekommen eben ein entzündlicher Process, der die Schleimhaut dauernd reize, zu beschuldigen sei.

Welche von diesen Ansichten die richtige ist, ist schwer zu entscheiden. Der Standpunkt von Meyer (12), der eine congenitale Störung in der Entwickelung der Darmwand annimmt, ist durch nichts bewiesen. Auch ist schwer einzusehen, wie sich ein derartiger Missbildungsprocess auf die gesammte Darmschleimhaut erstrecken soll. Unverständlich bleibt dann auch, selbst die Richtigkeit der Meyer'schen (12) Anschauung vorausgesetzt, das oftmals auf einzelne Darmabschnitte begrenzte Auftreten der Polypenbildung. Viel wahrscheinlicher ist die Ansicht, die Hauser (8), Schwab (6) u. A. vertreten; nur fragt sich dann, ob man bei der durch Reizwirkung entstandenen Polyposis zwei in ihrer Bildung von einander sich unterscheidende Polypenarten wird annehmen müssen; eine, die aus primärer Betheiligung der Drüsen, und eine zweite, die aus primärer Wucherung bindegewebiger Elemente hervorgegangen ist. Nach meinen Untersuchungen möchte ich mich für die erste Annahme entscheiden. In sämmtlichen Präparaten, die ich von den kleinsten Polypen anfertigte, zeigte sich eine deutliche Veränderung des Drüsenepithels im Sinne Hauser's (8). Bei Schnitten, die von etwas grösseren stammten, kam dann noch eine ausgesprochene Wucherung der Drüsen hinzu, die sich jedoch stets streng an

physiologische Wachsthumsgrenzen hielt. Im Bindegewebe der Submucosa war in diesen Stadien keine Veränderung zu sehen: im interglandulären Gewebe zeigte sich eine starke kleinzellige Infiltration. Nur von dem Verlust der physiologischen Function der Drüsen habe ich mich nicht überzeugen können; in einer grossen Anzahl von ihnen war eher eine gesteigerte Schleimproduction zu constatiren. Erst in späteren Stadien der Polypenbildung sieht man einen bindegewebigen Grundstock mit starker Gefässentwickelung in sie hineinragen. Manche derartige Polypen hatten dann ihren epithelialen Theil wohl durch mechanische Einflüsse der Kothbewegung im Darm verloren; sie erinnerten in diesem Zustande an die Bilder, die Schwab beschreibt, und die vielleicht auch auf diese Weise, wenigstens theilweise, entstanden sein könnten. —

Wie dem jedoch auch sein mag, wichtig für die klinische Beobachtung ist bei der Annahme zweier verschiedener Polypenarten nur eins: ob man aus ihrer Beschaffenheit Schlüsse auf ihre Neigung zur carcinomatösen Entartung ziehen darf; ob sie also mit anderen Worten eine prognostisch verwerthbare Beurtheilung des Krankheitsprocesses gestatten. Die Annahme liegt nahe, dass die nach der Hauser'schen (8) Auffassung durch Epithelentartung entstandenen Polypen von vorn herein in Folge der Epithelentdifferenzirung eine grössere Tendenz zur Carcinomentwickelung zeigen dürften, als die aus primärer Bindegewebswucherung hervorgegangenen. Und in der That fand sich bei keinem Kranken, bei dem diese letztere Entstehungsart angenommen worden war [Schwab (6), Lebert (7)] eine Carcinombildung. Eine vorbehaltslose Entscheidung dieser Frage ist natürlich auf Grund dieses spärlichen Materials, bei dem der Zufall nicht ausgeschlossen werden kann, nicht im Entferntesten zu treffen; darüber können erst weitere Untersuchungen, die speciell dieser Vermuthung folgen, Aufschluss geben. —

Ueber den histologischen Bau der aus der Polypenentwickelung hervorgegangenen Carcinome ist nur zu sagen, dass sie in der weitaus grössten Anzahl, den Charakter des Adenocarcinoms mit Uebergängen in das Carcinoma solidum zeigen. Das sogenannte Adenoma malignum tritt an Häufigkeit erheblich zurück. Gelegentlich, wie in meinem ersten Falle, können beide Geschwulsttypen nebeneinander rein vorkommen; hier zeigte der Rectumkrebs den

Bau des Adenocarcinoms, während die an der Flexura hepatica coli sitzende Neubildung ein Adenoma malignum oder destruens war. Directe Uebergänge von Adenombildung in Carcinomentwickelung sind des öfteren bei unserem Krankheitsprocess beschrieben und auch vielfach in meinen Präparaten zu sehen. Eine Förderung unseres Wissens in ätiologischer Hinsicht bringen diese Befunde indess in keiner Weise.

Die Dauer des Processes erstreckt sich meist über sehr lange Zeit und nimmt ihren Anfang oft bereits im kindlichen Alter. Als längste Leidenszeit werden 15 Jahre angegeben [Schwab (6)]. Im Beginn setzt die Krankheit nach übereinstimmender Ansicht mit den Erscheinungen eines chronischen Darmkatarrhs ein. Stuhlbeschwerden, Diarrhoen, gelegentlich mit Obstipation abwechselnd, machen den Anfang. Häufige Tenesmen quälen die Kranken. In seltenen Fällen gesellen sich Koliken hinzu, oft im Anschluss an Nahrungsaufnahme [Pope (29)]. Erbrechen gehört, abgesehen von den Fällen, in denen es bereits zur Stenosenentwickelung gekommen ist, zur Ausnahme [Funkenstein (9)]. Andere [Rotter (24)] sahen es häufiger sich einstellen. Constant sind ferner chronische, mehr oder weniger starke Blutabgänge, die zu hochgradigen Zuständen von Anämie führen können. Directe Verblutung, bei der es zur Entleerung von massenhaftem, hellrothem Blut kommt, sind indess selten. Berichtet wird darüber nur von wenigen Beobachtern. Dalton (30) sah eine derartige Complication direct im Anschluss an die operative Entfernung von rectalen Polypen. Cathalin (1), Schwab (6), Paget (18) und Rotter (24) sahen sie spontan auftreten. Ohne Spur von Blutung verlief nur ein Fall [Holtmann (21)]. Combinirt mit Blutstühlen ist der Abgang von wässrigem Schleim. Die Menge desselben kann unter Umständen derartige Quantitäten annehmen und die Beschaffenheit des Schleimes eine so dünnflüssige sein, dass Verwechslungen mit Blasen-Mastdarmfisteln gelegentlich vorkommen können. So sahen wir bei unserem Kranken, bei dem ebenfalls lange Zeit hindurch per anum eine reichliche Schleimentleerung stattgefunden hatte, nach Anlegung eines künstlichen Afters eine so collossale Absonderung von flüssigem Schleim aus dem distalen Rectumlumen, dass eine Communication zwischen Mastdarm und Blase angenommen wurde. Das gleichzeitige tagelange, fast völlige Versiegen der Urinentleerung aus der

Blase auf natürlichem Wege bei bestehender jauchiger Cystitis machte die Annahme noch wahrscheinlicher. Erst die Section klärte das Irrthümliche der Diagnose auf; eine Untersuchung der abgesonderten Mengen auf Harnstoff, die uns allein vor dem Fehlschluss hätte schützen können, war nicht ausgeführt worden, hauptsächlich deshalb nicht, weil Zweifel an der Richtigkeit unserer Annahme garnicht aufgekommen waren. Zeichen von Urämie wurden nie beobachtet; die darniederliegende Function der Nieren war in ihren Folgen durch die reichlichen Ausscheidungen aus den Polypen des Darmkanals völlig compensirt worden. Zu namhaften Blutungen war es bei unserem Kranken in der letzten Zeit nicht gekommen.

Als ferneres die Patienten stark schwächendes Moment sind die profusen Diarrhöen zu erwähnen, die unter Umständen durch Erschöpfung direct zum Tode führen können. [Niemack (14), Pope (29), Lebert (7), Luschka (31).] Als Folge dieser häufigen Darmentleerungen gelangt des öfteren ein Vorfall der Polypen zur Beobachtung. Abgesehen von dem Schmerz, den die Einklemmung der vorgefallenen Polypen, die gelegentlich Taubeneigrösse erreichen können [Vergely (32)], auslöst, liegt die Hauptgefahr dabei im Auftreten von starken Blutungen [Whitehead (33), Smith (16), Bickersteth (17), Rotter (24), Port (13) u. A.] und in dem Zustandekommen von Geschwürsbildungen an den Polypen, die gelegentlich eine Eingangspforte für Infectionskeime abgeben können. Rotter (24) und Geisler (26) sahen ferner im Anschluss an häufiges Vorfallen von Polypen die Entwickelung von Rectalprolapsen mit ihren Folgeerscheinungen. Von seltenen Symptomen wären noch kachektische Oedeme der Unterschenkel und Sklerose der Tibien [Funkenstein (9)] zu erwähnen. Das Auftreten von Trommelschlägelfingern [Funkenstein (9)] hat mit dem Process wohl nichts zu thun, zumal der Patient Fs, der daran litt, gleichzeitig eine tuberculöse Lungenaffection hatte. Die klinischen Erscheinungen, die Stricturen, Invaginationen und Carcinome des Darmes auf dem Boden der Polyposis entstanden, hervorrufen, unterscheiden sich in nichts von den sonst durch diese Veränderungen gesetzten Symptomen. Bemerken möchte ich nur, dass es sich nach den Berichten bei den Invaginationen meist um die chronische Form zu handeln scheint. Dass für ihr Zustandekommen

oft kleine an der Ileocoecalklappe sitzende Polypen genügen, lehrt die Beobachtung von Lewerenz (34). Erwähnenswerth ist ferner, dass das Invaginatum mehrfach vom After aus gefühlt werden konnte [Geisler (26), Guillet (27)]; ja, dass es in letzterem Falle schliesslich vor den Anus prolabirte. Die Carcinome zeigen meist, wie das bei jugendlichen Individuen überhaupt die Regel bildet, ein sehr rasches Wachsthum und eine grosse Neigung zur Metastasirung, die in unserem Falle allerdings fehlte; die exstirpirten, zur ausgedehnten Recidivbildung [Rotter (24)]. Bei einer Kranken ist, wie in seltenen Fällen auch sonst bei malignen Geschwülsten, eine spontane Rückbildung und völliges, dauerndes Verschwinden ausgedehnter Recidive beobachtet worden [Rotter (24)]. Leider setzte eine mehrere Jahre nach der Abheilung des localen Processes im Darmbein sich entwickelnde Krebsmetastase auch dem Leben dieser Patientin ein Ziel. Der Tod ist bedingt durch die fortschreitende Kachexie oder durch Invaginationen mit ihren Folgeerscheinungen, falls nicht Peritonitiden, die sich an Operationen oder Darmperforationen bei Carcinombildung gelegentlich anschliessen, ihn beschleunigen. Nur bei einer Kranken, die sich noch leidlich kräftig befand [Funkenstein (9)], trat er plötzlich unter dem Bilde der acuten serösen Meningitis auf. Die unmittelbar p. mortem vorgenommene Lumbalpunction entleerte 40 ccm Cerebrospinalflüssigkeit, die jedoch nur wenige zellige Elemente enthielt.

Die Diagnose des Leidens ist mit Sicherheit nur beim directen Nachweis der Polypen im Rectum zu stellen, seine Ausdehnung naturgemäss nicht zu bestimmen. Um die Anfangsstadien des Processes nicht zu übersehen, in denen die Schleimhaut nur mit kleinen warzigen Vorsprüngen und Erhabenheiten bedeckt ist, haben wir mit Nutzen das Rectoskop angewandt. Man sah dann auf der stark gerötheten, meist mit zähem Schleim bedeckten Schleimhaut eine Anzahl rother bis blaurother knopfartiger Vorsprünge, die oft so klein waren, dass sie dem tastenden Finger entgangen wären. Man kann auf diese Weise bequem 20—30 cm Darm vom Anus an gerechnet absuchen. Höher hinaufzugehen halte ich schon der eventl. Blutungsgefahr wegen, für nicht rathsam. Auch sind dabei Verletzungen der Darmwand, selbst bei vorsichtigstem Gebrauch des Instrumentes oft nicht zu vermeiden [Sultan (35)]. Dass gelegentlich indess auch hoch in der Flexur sitzende Polypenbildungen

durch das Rectoskop erkannt werden können [Schreiber (36)], soll nicht unerwähnt bleiben. Ist das Rectum frei, so wird die Diagnose stets nur eine Wahrscheinlichkeitsdiagnose bleiben können. Aus dem meist lange bestehenden Dickdarmkatarrh, besonders wenn er in sehr jugendlichem Alter einsetzt, aus dem ständigen Abgang von Blut und Schleim, wird man mitunter auf eine polypöse Entartung der Darmschleimhaut schliessen dürfen. Gelegentlicher Abgang von Polypen [Hauser (8)] mit dem Stuhl wird auch in diesen Fällen Gewissheit verschaffen. Auch die von manchen [Schwab (6)] beobachtete entzündliche Verdickung der gesammten Colonwand, die eine deutliche Abtastbarkeit des Darmes ermöglichen soll, mag mitunter von Nutzen sein. Aus dem Nachweis weicher Tumoren [Henle (22), Riederer (5)] des Dickdarms wird ein diagnostischer Schluss auf die anatomische Beschaffenheit derselben indess kaum möglich sein. Hier dürfte erst eine eventl. Operation über die Natur des Leidens Aufklärung geben. Die Feststellung von Polypen als Ursache für gelegentliche Invaginationen wird nur in den seltenen Fällen ohne Weiteres angängig sein, in denen Polypen an der Spitze des Invaginatum vom After aus gefühlt werden können. Die allgemeinen klinischen Erscheinungen der Invagination werden durch die Polypenbildung natürlich nicht beeinflusst; höchstens kann der Abgang von Blut und Schleim bei nachweisbarem Tumor gelegentlich eine chronische Invagination vortäuschen. Der sonst für die Diagnose chronischer Invaginationsbildung oft Ausschlag gebende Wechsel in der Consistenz des Invaginationstumors, wird von keinem Beobachter erwähnt. Von der Diagnose der Stricturen und der carcinomatösen Entartung der Polypen gilt dasselbe wie von der Diagnose der Dickdarmcarcinome und Darmstenosen überhaupt.

Die Therapie ist bei der Natur und Ausdehnung des Leidens eine so gut wie aussichtslose. Von internen Mitteln werden neben allgemein roborirender Diät vor Allem Rectalspülungen und Einläufe mit adstringirenden Mitteln angezeigt sein. Funkenstein (9) sah von Chinineingiessungen vorübergehenden Erfolg; wir machten Tanninеinläufe mit ähnlichem Resultat.

Die chirurgischen Eingriffe erstrecken sich in erster Reihe auf die Abtragung, event. Ausschabung der erreichbaren Polypen des Rectum. Die Methode ist vielfach geübt [Smith (16), Cripps (15),

Whitehead (33), Schwab (6) u. A.] Guillet (26) und Geissler (27) schlagen sogar zur besseren Freilegung der rectalen Polypen eine ausgedehnte Spaltung des Mastdarmes nach temporärer Kreuzbeinresection vor. Einen Erfolg kann diesem Eingriff indess nicht zugesprochen werden, schon allein deshalb nicht, weil die Erfahrung direct lehrt, dass die Polypenbildung niemals auf das Rectum allein beschränkt ist. Gelegentliche tödtliche Blutungen im Anschluss an diese Operation [Dalton (30)] rathen direct von ihrer Ausführung ab. Ebenso zwecklos ist die Exstirpation des polypösen Mastdarmes. Sie ist nur erlaubt, wenn bereits carcinomatöse Entartung der Polypen eingetreten ist, und in diesem Stadium auch von einer Reihe Chirurgen ausgeführt [Niemack (14), Bardenheuer (37), Rotter (24), Lindner (38)]. Letzterer entfernte nebst dem Rectum noch einen Theil der Flexura sigmoidea mit angeblich gutem, anhaltendem Erfolge. Von anderen Eingriffen ist dann noch die Resection des Darmes zu erwähnen. Sie wurde am Quercolon ausgeführt [Riederer (5)] und besonders bei Invaginationsbildung nothwendig [Petrow (3), Warneck (25), Lewerenz (34), Henle (22)]. Ihre directen Resultate waren befriedigende; die Kranken von Warneck (25), Lewerenz (34) und Henle (22) überstanden den Eingriff. Leider ist über das Dauerresultat nichts mitgetheilt. Ein entgegengesetztes Princip, nämlich die Ableitung der ständig reizenden Kotmassen aus dem Dickdarm, war für andere Operateure maassgeblich. Hierher gehört zunächst die Anlegung des künstlichen Afters [Sklifasowski (39), Port (13), eigene Beobachtung]. Der Anus praeternaturalis war in diesen Fällen an der typischen Stelle der Flexur angelegt. Sklifasowski (39) berichtet anfangs über erhebliche Besserung seines Kranken, die allerdings nicht vorhielt. Bei Port (13) versagte die Operation; der After wurde wieder geschlossen. In meinem Falle, der ein inoperabeles Rectumcarcinom hatte, war sie lediglich eine Palliativoperation, die indess den Kranken durch die starke Secretion der veränderten Dickdarmschleimhaut sehr belästigte. Margarini (40) legte als einziger einen coecalen After an, da ihm nur eine totale Colonausschaltung Erfolg zu versprechen schien. Er beobachtete zwar eine Volumabnahme und stärkere Bindegewebsentwickelung der Polypen; eine Besserung des Allgemeinzustandes des Kranken wurde jedoch nicht erzielt. M. schloss daher nach $1^1/_2$jährigem

Bestehen den künstlichen After und entfernte die Polypen aus dem Rectum. Kurze Zeit nach Schluss des Anus praeternaturalis trat im Rectum rasch fortschreitende Carcinomentwickelung auf, wie M. meint, durch die Reizwirkung des wieder auf normalem Wege abgehenden Kothes verursacht. Einen ähnlichen Zweck verfolgte Rotter (24), der durch axiale Einpflanzung des untersten Ileum in die Flexur ebenfalls eine totale Colonausschaltung anlegte. Der Erfolg war nur von kurzer Dauer. Mehrere Monate nach dem Eingriff erlag der Pat. der unaufhaltsam fortschreitenden Erschöpfung. Ob zu diesem Ausgang ein klinisch nicht auffindbares Carcinom beigetragen, ist nicht anzugeben, da eine Autopsie nicht gemacht ist. —

Die Prognose des Leidens ist daher eine überaus ungünstige. Nach den vorliegenden Berichten starben von 50 Patienten 37, davon nicht weniger als 31 an Carcinom. Von 4 Kranken sind Mittheilungen über den Ausgang der Krankheit nicht aufzufinden. Angeblich gebessert, vor Allem durch Entfernung der Rectalpolypen, sind 6; eine Nachuntersuchung fehlt bei allen, sodass auch ihr Schicksal bei der Natur des Processes kaum zweifelhaft sein dürfte. Geheilt sollen 5 sein; und zwar 3 durch Resection des invaginirten Darmes [Henle (22), Lewerenz (34), Warneck (25), die anderen beiden durch Exstirpation des carcinomatösen Rectum [Niemack (14), Lindner (38)]. Nachuntersucht und noch 4 Jahre nach der Operation gesund war allein die Patientin Lindner's (38), ein 15jähriges Mädchen. Die anderen Operateure geben über den dauernden Erfolg ihrer Eingriffe keine genaue und klinisch verwerthbare Nachricht.

Es bleibt mithin von den 52 bisher bekannt gewordenen Fällen nur eine einzige vielleicht dauernde Heilung übrig (Lindner), falls nicht doch noch Spätrecidive, wie sie ja bei malignen Neubildungen durchaus nichts Ungewöhnliches darstellen, den Erfolg der Operation zu Nichte gemacht hat.

Es muss demnach nach den vorliegenden Mittheilungen die Polyposis intestinalis, die meist jugendliche und im besten Alter stehende Personen befällt und oft familiär auftritt, im Allgemeinen für eine das Leben schwer bedrohende Erkrankung angesehen werden. Allerdings darf dabei nicht unerwähnt bleiben, dass vielleicht eine Reihe leichter verlaufender Fälle, die ohne schwere Blutungen und Carcinomentwickelung einhergehen, nicht bekannt gegeben sind.

Eine Besserung dieser traurigen Resultate wird leider so lange unmöglich sein, als uns die wahre Ursache der Entstehung des Krankheitsprocesses verborgen bleibt.

Kurzes Referat über sämmtliche Fälle von Polyposis intestini, die ich bei Durchsicht der Literatur auffinden konnte.

Die Fälle 1—14 sind bereits in der Arbeit von Port im 42. Bande der deutschen Zeitschrift für Chirurgie zusammengestellt; sie werden daher nur in der Tabelle am Schluss berücksichtigt.

15. Lusohka. 30 Jahre alte, anämische Frau, seit 12—15 Jahren an zeitweise sehr heftigen, öfters auch blutig gefärbten Diarrhöen leidend. Tod an Inanition. Bei der Section zeigte sich, dass der gesammte Dickdarm vom Anus bis zur Ileo-Coecalklappe von Polypen, die theils deutlich gestielt waren, dicht übersät war. Eine maligne Degeneration fand sich nicht vor.

16. Lebert. 32jähr. Frau, die seit 1 Jahre an profusen Durchfällen leidet. Im Entleerten findet man Epithel und Detritus, aber kein Blut. Die Digitaluntersuchung ergiebt einige Centimeter oberhalb des Anus kleine, warzenförmige, höckerige Geschwülstchen. Ziemlich rascher Verfall, gegen Ende der Krankheit traten Schmerzen in der Colongegend auf. Exitus an Inanition.

Autopsie: Das ganze Colon ist mit zahllosen Polypen besetzt, die Erbsengrösse erreichen, dunkelroth oder schwärzlich aussehen. Die Darmwand ist deutlich verdickt. Die Polypen enthalten keine Drüsen. Sie waren von einer dünnen, oft unterbrochenen Epithelschicht bedeckt und zeigten grossen Gefässreichthum. Ihre Structur war fibrös, sie enthielten viel hämorrhagisches Pigment.

17. Wulf. 34jähr. Mann; derselbe hatte früher oft an Verdauungsstörungen gelitten, einige Monate vor dem Tode traten Schmerzen im Unterleibe und Diarrhöen ein.

Section: Von der Flexura coli dextra nach abwärts zahlreiche stecknadelkopf- bis bohnengrosse polypöse Wucherungen. Die Polypen sind theils graugelblich, theils dunkler hyperämisch, bisweilen ödematös. An der Flexura lienalis ein Krebsgeschwür von 5 cm Breite, ringförmig. Ein ferneres Krebsgeschwür, etwa die Hälfte des Darmlumens umgreifend, findet sich im Rectum. Die Ränder der Geschwüre sind wallartig, hart und mit polypösen Wucherungen besetzt. Zahlreiche Carcinommetastasen im Lymphapparat und der Leber.

18. Bardenheuer. 48jähr. Mann, seit 1 Jahr an häufigen Durchfällen und heftigen Schmerzen leidend. Bei der Rectaluntersuchung fand sich 6 cm oberhalb des Anus eine derbe, ringförmige Stenose, die noch verschieblich war. Unter dieser Partie fühlte man zahlreiche, warzenförmige und papilläre Auswüchse der Schleimhaut, welche bis dicht an die Analöffnung heranreichten. Die Strictur war carcinomatös. Amputatio recti. Exitus an Peritonitis nach Gangrän des Darmstumpfes.

Autopsie: Der ganze Dickdarm bis zum Coecum mit kleinen polypenartigen Excrescenzen besetzt. In der Nähe der carcinomatösen Strictur waren die Wucherungen härter und mit der darunter liegenden Muscularis fester verbunden, auch waren sie hier am grössesten. Mikroskopisch fanden sich in ihnen ausgedehnte atypische Epithelwucherungen.

19. Hauser. 39jähr. Mann, nur pathologisch-anatomischer Bericht. Exitus nach Amputatio recti wegen Carcinoms. Am exstirpirten Rectum fand sich ein kleines carcinomatöses Geschwür. Nach oben davon war die Scheimhaut des gesammten Dickdarms mit zahllosen kleinen, warzenförmigen Gebilden von etwa Linsengrösse bedeckt. Im untersten Theil des Dickdarms standen die Polypen besonders dicht, an der Operationsgrenze sass ein fast wallnussgrosser Polyp. Auf dem Durchschnitt hatten alle diese Wucherungen ein markiges Aussehen.

20. Hauser. Das Präparat stammte von einer älteren Frau. Vom Colon transversum an fanden sich vereinzelte, linsengrosse flache Verdickungen der Schleimhaut, die gegen die Flexura sinistra zahlreicher und grösser wurden. Im S. romanum waren sie ganz dicht gestellt und theilweise gestielt. Ihr Aussehen war dunkelroth. Im unteren Theil des S. romanum eine grössere Geschwulst, die eine markige Schnittfläche hatte und mit den Nachbarorganen verwachsen war. Die Geschwulst erwies sich als ein Adenocarcinom.

21. Lubarsch. 62jähr. Mann. Im untersten Theil des Dünndarms und im ganzen Dickdarm fanden sich zahlreiche, oft ziemlich lang gestielte Polypen. Im Rectum zeigte sich ein wallnussgrosser breitbasig aufsitzender Tumor, der sich als Carcinom erwies.

22. Petrow. 20jähriges Mädchen. Beginn der Erkrankung mit Durchfällen und Erbrechen. Auftreten von Ileussymptomen. Laparotomie. Es findet sich eine Invaginatio ileocoecalis. Resection des invaginirten Darmstückes. Tod an Peritonitis. Section: Am Mageneingang ein kleiner Polyp, viele erbsengrosse Polypen an der vorderen Magenwand. Im Duodenum ein gestielter Polyp. Im übrigen Darm zahlreiche Polypenbildung. Zwei weitere Invaginationen, von denen die eine im oberen Jejunum, die andere im unteren Ileum sitzt. An den Invaginationsstellen besonders hochgradige Polypenbildung. Die Polypen zeigen theilweise wuchernde Drüsenschläuche, die als beginnende maligne Entartung aufgefasst werden. Eine Mittheilung, ob sich die Wucherung über die Schleimhaut hinaus in die Submucosa und Muscularis des Darms erstreckt, findet sich nicht. Als Ursache der Erkrankung wird eine chronische Enteritis angesehen.

23. Lindner. 15jähriges, sehr elendes Mädchen, seit längerer Zeit heftige Tenesmen, Abgang von Blut und Jauche aus dem After. Die Untersuchung ergibt ein zerfallenes, weit vorgeschrittenes Adenom. Resection des Rectum und eines grossen Stückes des Colon descendens bis zu einer Stelle, die von Polypen frei zu sein schien. Anlegung eines sacralen Afters. Heilung, vier Jahre bestehend.

24. Rotter. 34jähr. Mann, starke Blutungen, Tenesmen, Durchfälle, schliesslich Incontinenz. In der Ampulle des Rectum ein grosses Convolut von

Polypen zu fühlen, das die Ampulle fast vollständig ausfüllt. Einzelne Polypen von Taubeneigrösse fallen beim Stuhlgang vor. Im Colon ascendens ein faustgrosser weicher Tumor zu fühlen. Therapie: Abtragung der rectalen Polypen, Ausschaltung des gesammten Dickdarms. Tumor im Colon auch bei der directen Betastung weich, keine Zeichen für Carcinom. Anfangs Besserung. Exitus wenige Monate nach der Operation an Erschöpfung. Autopsie ist nicht gemacht.

25. Rotter. 31jähr. Frau. Leidet an Mastdarmvorfall, seit einiger Zeit blutiger Ausfluss, auch fallen bei Stuhlgang des öfteren zahlreiche verschieden grosse Polypen vor. Im Rectum finden sich ausgedehnte, breitbasig aufsitzende, oberflächlich nekrotisch zerfallene Polypen, die die gesammte Mastdarmwand circulär bedecken. Excision eines Theiles der Polypen. Mikroskopische Untersuchung: malignes Adenom. Amputatio recti. Mehrfach auftretende Recidive, die anfangs ausgeschabt werden, schliesslich aber inoperabel sind. Einige Monate nach der letzten Operation wird bei der Patientin eine Spontanheilung des Recidivs constatirt. Dieselbe währt bis zum Tode der Frau, der $2^1/_2$ Jahre nach der letzten Operation an einer Carcinommetastase, die sich an der Beckenschaufel entwickelt hat, erfolgt.

Autopsie: An der Amputationsstelle alles heil, keine Spur von Carcinom. Im Dickdarm, besonders im Colon transversum, zahllose Polypen von verschiedener Grösse, jedoch nirgends eine Spur von maligner Entartung.

26. Meyer. 42jähr. Mann, seit Jahren an Diarrhöe, Blutungen, Anämie und hochgradiger Abmagerung leidend. Stirbt an einem Gallertkrebs des Rectum. Das Carcinom sass an der Grenze zwischen Rectum und Flexur, war stricturirend und theilweise nekrotisch. Der Darm unterhalb des Tumors war wenig verengt und wies spärliche Polypen auf. Oberhalb des Tumors war er erweitert; seine Wand war mit zahllosen, bis bohnengrossen Polypen bedeckt, die so dicht aneinandersassen, dass die Darmschleimhaut nirgends normal war. Ein grösserer Polyp sass an der Flexura coli sin. Maligne Entartung fand sich, abgesehen von dem Tumor, sonst an keiner Stelle vor.

27. Horand. Es fanden sich multiple Polypen im Rectum, die alle weich und leicht blutend waren. Eine obere Grenze der Polypen war nicht abzutasten. Eine Abtragung der Polypen erzielte eine vorübergehende Besserung. Ausgang unbekannt.

28. Vergely. 23jähr. Frau, seit mehreren Jahren an einer aus dem After vorfallenden Geschwulst leidend, die stark blutete und eine hochgradige Anämie zur Folge hatte. Die Rectalschleimhaut erwies sich, so weit sie abtastbar war, von zahlreichen Knoten und gestielten Polypen besetzt; der vorgefallene Tumor hatte einen ca. 8 cm langen Stiel. Er wurde abgetragen. Mikroskopische Untersuchung: Nichts von Carcinom. Ausgang unbekannt.

29. Riederer. 38jähr. Mann. Seit Jahren Obstipation mit Durchfällen abwechselnd, heftige Schmerzen, Anämie, ab und zu Erbrechen. Annahme einer tuberculösen Darmstrictur, da am Colon transversum ein mit der grossen Curvatur zusammenhängender Tumor zu fühlen ist. Laparotomie: Es zeigt sich im Colon transversum ein walzenförmiger, 7 cm langer, stricturirender Tumor, der

resecirt wird. Dabei zeigen sich im zuführenden Theil des Darms, noch etwas entfernt von der Geschwulst zahlreiche Polypen, im abführenden Theil des Darmes jedoch nicht. Der Tumor sowie die einzeln stehenden Polypen erwiesen sich als reine Adenome. Autopsie: Ausser den erwähnten fanden sich noch Polypen im Cöcum, der Ileocoecalklappe und im Rectum; nirgends Uebergang in Carcinom.

30. Karajan. Kurze Mittheilung eines Falles, bei dem sich zahlreiche Polypen im Jejunum und Ileum befanden. Der Darm wurde an 5 Stellen eröffnet und eine Anzahl Polypen entfernt. Es soll Heilung eingetreten sein.

31. Henle. In der Ileocöcalgegend fand sich bei der Operation ein circumscripter Tumor, der resecirt wurde. Seine histologische Untersuchung ergab Carcinom und Tuberculose. Der Tumor sass in einer Colonie von Polypen, die weit ins Colon ascendens hinaufreichten. Eine genauere Beschreibung des Falles, der in der schles. Gesellschaft für vaterländ. Cultur demonstrirt wurde, wird nicht gegeben.

32. Cathélin. Nach einem Referat im Centralblatt f. path. Anatomie handelt es sich um eine hochgradige Polyposis des Cöcum, Colon ascendens, transversum und descendens eines 5jährigen Knaben.

33. Schmidt. Stenosirender Krebs am oberen Ende des S Romanum; dicht oberhalb der Geschwulst ein hanfkorngrosses, gelblich-weisses Knötchen. Markstückgrosses flachpolypöses Carcinom des Rectum. Zwischen beiden Tumoren ein gestielter Polyp, der ebenfalls carcinomatöse Entartungen aufwies. Am Pylorus einige Polypen.

34. Niemack. 12jähr. Mädchen, stark abgemagert, anämisch, seit Jahren Tenesmen, schleimig-blutige Stühle. Rectum ausgefüllt mit zahllosen Polypen von Erbsen- bis Wallnussgrösse, z. Th. dünn gestielt. Entfernung der Polypen. Exitus an Inanition.

Autopsie. Der ganze Dickdarm und der unterste Theil des Ileum sind mit zahllosen Polypen besetzt, die sich als reine Adenome erweisen.

35. Niemack. Vater der eben erwähnten Patientin erkrankte anfangs mit Blutungen aus dem Rectum, als Ursache wurden Hämorrhoiden angesehen. 2 Jahre nach Beginn der Blutungen Nachweis eines Rectumcarcinoms. Exstirpation desselben. Oberhalb das Tumors fanden sich mehrere gewöhnliche Polypen. Es wird angenommen, dass das Carcinom auf der Basis derselben entstanden sei. Ausgang unbekannt.

36. Niemack. 29jähr. Mann, Neffe des vorherigen. Ebenfalls heftige Darmblutungen, seit mehreren Jahren bestehend, als deren Ursache zahlreiche Polypen im Rectum nachgewiesen wurden. Ausgang unbekannt.

37. Zahlmann. Aus dem Referat im Centralbl. für Path. Anatom. geht hervor, dass in der betr. Familie bereits sechs Fälle von Polyposis intestini vorgekommen sind. Der vorliegende betraf ein 23jähr. Mädchen, das an Perforationsperitonitis gestorben war. Es fand sich ein stricturirendes, perforirtes Carcinom in der Mitte des Col. transversum. Das ganze Colon war von zahllosen gestielten, bis zu 8 cm langen Polypen besetzt. —

38. Lewerenz. Kurze Mittheilung eines Falles von Invaginatio ileocoecalis, hervorgerufen durch mehrere bis pflaumengrosse Polypen. Resection. Heilung.

39. Margarini. Bericht über einen Fall von ausgedehnter Polyposis recti, der mit der Anlegung eines Anus praeternaturalis coecalis behandelt wurde. Es zeigte sich, dass zwar eine Abnahme des Volumens der Polypen und eine stärkere Bindegewebsentwickelung in ihnen nach Ausschaltung des Kothes eintrat; das Allgemeinbefinden des Kranken wurde jedoch nicht gebessert. Es wurden darauf die Polypen im Rectum abgetragen und der Anus praeternaturalis geschlossen. $1^1/_2$ Jahre später war an dem Sitz der Polypen ein deutliches Carcinom aufgetreten; nach Ansicht von M. durch die Reizwirkung des wieder auf normalem Wege abgehenden Stuhles.

40. Pope. Die Patientin hatte Koliken von ca. 1stündiger Dauer, meist nach Nahrungsaufnahme. In der Zwischenzeit Wechsel zwischen Diarrhöe und Verstopfung. Stühle enthielten oft hellrothes Blut. Erbrechen während der Anfälle. Exitus an Erschöpfung. Autopsie: Das ganze verdickte Colon, am meisten im transversum mit dicken Polypen besetzt. Mikroskop.: Ausgedehnte Rundzelleninfiltrate im Zellengewebe von Mucosa und Submucosa. Retentionscysten der Drüsenfollikel. Keine maligne Entartung.

41. Funkenstein. Mädchen, 14 Jahre, seit 2 Jahren krank. Diarrhöen 6—8 pro Tag, Blut im Stuhl, Erbrechen. Blutungen oft eine Zeit lang sistirend. In den Stühlen Amoeben und Trichomonaden. Nach einer Chininkur verschwinden der Amoeben — Aufhören der Durchfälle. Exitus an Erschöpfung. Autopsie: Im Pylorustheil 2 kleine Polypen und ein gestielter, etwas grösserer. Im Duodenum 6 langgestielte, bis bohnengrosse Polypen. Starke Polyposis im Coecum, über apfelgrosses Convolut. Im Colon überall zahlreiche Polypen, oft 6—8 cm lang. Im Rectum sind die Polypen theilweise nekrotisch: dicht oberhalb des Sphincter ein wallnussgrosses Convolut. Nirgends maligne Entartung.

42. Schwab. 37jähr. Mann, seit 15 Jahren Beschwerden beim Stuhl: Vorfallen kleiner, weicher Massen. Blutbeimischung. Letztere wurde schliesslich sehr heftig und brachte den Mann stark herunter. Schmerzen gering: Stuhl seit Bestehen der heftigen Blutungen diarrhoisch.

Die Rectaluntersuchung ergiebt eine granulirte, warzige Beschaffenheit der Schleimhaut; nirgends Verhärtungen oder Tumoren. Behandlung mit Tannin, Opium und Einläufen. Trotz vorübergehender Besserung immer stärkerer Verfall. Mangels jedweden Befundes wird eine beginnende tuberculöse Entzündung des Peritoneums angenommen und die Laparotomie gemacht. Es fand sich indess kein Anhaltspunkt dafür; nur die Appendices epiploicae waren sehr gross und das Colon descendens ziemlich starr und etwas verdickt.

Exitus 2 Tage p. op. Es hatte sich am letzten Tage sehr viel Blut mit dem Stuhl entleert. Autopsie: Das ganze Colon ist mit zahlreichen Polypen besetzt; in S. Romanum stehen sie am dichtesten und sind am grössten. An der rechten Flexura coli sowie an der linken finden sich ringförmige Stricturen, die jedoch keine Zeichen von Carcinom oder Tuberculose erkennen lassen. Die Schleimhaut zwischen den Polypen ist glatt, nur etwas hyperämisch. Am Rectum finden sich die spärlichsten Polypen.

43. Schwab. 18jähr. Mädchen. Schon als Kind Neigung zu Diarrhöen. In letzterer Zeit Schleim- und Blutabgang, Stechen im After und Stuhldrang.

Die Rectaluntersuchung ergiebt, dass die gesammte für den Finger erreichbare Schleimhaut dicht mit kleinen Zotten und Warzen bedeckt ist, die sämmtlich mit Schleim belegt sind und leicht bluten.

Die Behandlung bestand in einer Ausschabung der polypösen Wucherungen. Sie wurde 2 mal wiederholt. Die Pat. ist gebessert entlassen. Ob die Besserung Bestand gehabt, wird nicht angegeben.

44. Holtmann. 54jähr. Mann; 5 Jahre vor dem Tode Darmbeschwerden, bestehend in Tenesmen und Durchfällen. Kein Blutabgang. Exitus an Kachexie. Section: Zerfallenes Carcinom des Coecum; im Colon ascendens und transversum zahlreiche, ziemlich grosse Polypen, z. Th. gestielt. Ein in der Nähe des Carcinoms sitzender grösserer Polyp erwies sich auch carcinomatös. Das Carcinom des Coecum war ein Gallertkrebs.

45. Hauser. 33jähr. Mann, der seit langem an Stuhlbeschwerden litt; in letzter Zeit Diarrhöe, Abgang von blutigem Schleim, Tenesmen. Im Rectum fanden sich sehr ausgedehnte, weiche, theilweise vor der Analöffnung liegende, leicht blutende Massen. Gesunde Schleimhaut war nicht zu erreichen. Neben diesen Polypen fanden sich markige, breitbasig aufsitzende Geschwulstmassen. Sie erweisen sich als Carcinom. Amputatio recti. Exitus p. operationem. Autopsie: Die Flexura sigmoidea ist in gleicher Weise wie das exstirpirte Rectum mit zahllosen Polypen besetzt; nach dem Colon descendens zu werden sie flacher und spärlicher; nur an der Uebergangsstelle von Flexur und Colon findet sich noch eine grössere Polypencolonie; ebenfalls finden sich an der Flexura lienalis noch einige grössere Polypen. Im Colon transversum und ascendens waren die Polypen wieder reichlicher und theilweise gestielt. Ileum und Jejunum waren ziemlich frei; dagegen wies das Duodenum zahlreiche bis wallnussgrosse Polypen auf. Ebenso verändert war auch die Pars pylorica des Magens.

46. 47. Hauser. Kurzer Bericht über 2 Fälle, bei denen mehrfach Polypen, die als reine Adenome erkannt wurden, mit dem Stuhl abgingen. Beide Fälle sind an Carcinom verstorben. Klinische Notizen finden sich in der kurzen Mittheilung nicht vor.

48. 49. Eigene Beobachtungen.

50. Vajda. 9jähr. Junge, seit 3 Jahren Stuhlbeschwerden; Abgang von Blut und Schleim. Allmählich bildete sich ein Mastdarmvorfall aus; auf der Schleimhaut wurden dabei zahlreiche beerenförmige Gebilde sichtbar. Zunehmende Kachexie; bald nach der Aufnahme ins Spital auch Incontinentia alvi. Exitus.

Autopsie: Ausgedehnte Polyposis im ganzen Colon und Mastdarm. Die Polypen stehen besonders dicht im Coecum, wo sie bis mandelkorngrosse Anhängsel der Schleimhaut bilden. In grosser Zahl liegen sie auch im Colon ascendens — während sie von der linken Flexur bis zum Rectum spärlicher sind. Im Mastdarm sind sie wieder sehr zahlreich. Irgendwelche maligne Degeneration findet sich nicht.

Tabellarische Uebersicht.

I. Fälle von Polyposis intestinalis bis 1895, zusammengestellt von P

No.	Beobachter	Alter u. Geschlecht	Heredität	Dauer der Erkrankung	Sitz der Erkrankung	Ausgang	
1	Sklifasowski	51 m.	—	7 Jahre.	Rectum.	Anus praeter, nat. Besserung.	
2	Cripps	19 m.	1 Schwester.	10 Jahre.	do.	Abtragung d. Polypen, Besserung.	
3	Whitehead	21 m.	—	10 Jahre.	Rectum u. Colon.	Abtragung, Besserung.	
4	Smith	20 m.	2 Geschwister.	10 Jahre.	Rectum u. Colon.	gestorben.	Ca
5	Guillet	24 m.	—	—	Rectum, Colon u. Coecum.	do.	Inv
6	Handford	34 w.	—	—	Rectum u. Colon.	do.	Ca
7	Bickersteth	11 m.	Mutter.	4 Jahre.	Rectum.	Besserung n. Abtragung.	
8	Dalton	28 w.	—	2 Jahre.	Rectum, Colon u. Coecum.	gestorben.	Ve
9	Paget	? m.	2 Geschwister.	—	—	do.	
10	Paget	? w.	Schwester d. vorigen.	—	Rectum.	do.	Ca
11	Makins	20 w.	—	—	do.	do.	
12	Treves	20 m.	—	—	—	do.	
13	Geissler	19 m.	—	seit früher Kindheit.	Rectum, Colon u. Coecum.	do.	Inv
14	Helferich-Port publ. v. Fink	19 m.	1 Schwester.	seit früher Kindheit.	Rectum, Coecum, Colon, Magen.	do.	Ca

II. Eigene Zusammenstellung.

15	Luschka	30 w.	—	seit 15 Jahren.	Colon, Rectum.	gestorben.	Ina
16	Lebert	32 w.	—	seit 1 Jahr.	do.	do.	
17	Wulf	34 m.	—	seit Jahren.	do.	do.	Car
18	Bardenheuer	48 m.	—	seit 1 Jahr.	Coecum, Colon, Rectum.	do.	Car
19	Hauser	39 m.	—	—	Colon, Rectum.	do.	Car re
20	Hauser	? w.	—	—	Colon transversum, Flex. sigm.	do.	Car fle
21	Lubarsch	62 m.	—	—	unteres Ileum, Colon, Rectum.	do.	Car re
22	Petrow	21 w.	—	mehrere Jahre	Ileocoecalklappe, oberes Ileum, unteres Jejunum.	do.	meh gin sec vag ile Per
23	Lindner	15 w.	—	do.	Rectum, Carcinom.	Amputatio recti, Heilung 4 J. bestehend.	
24	Rotter	34 m.	—	do.	Rectum, Colon ascendens.	gestorben.	Verl

Beobachter	Alter u. Geschlecht	Heredität	Dauer der Erkrankung	Sitz der Erkrankung	Ausgang
Rotter	31 w.	—	mehrere Jahre.	Rectum.	gestorben.
Meyer	42 m.	—	seit 4 Jahren.	Rectum, Colon descendens.	do.
Horand	—	—	—	Rectum.	unbekannt.
Vergely	23 w.	—	seit 6 Jahren.	do.	do.
Riederer	38 m.	—	seit Jahren.	Colon transvers., Coecum, Rectum.	gestorben.
Karajan	—	—	—	—	—
Henle	—	—	seit Jahren.	Ileocoecalgegend, Carcinom und Tuberculose.	geheilt durch Resection.
Cathélin	5 m.	—	—	Gesammte Darmtractus.	gestorben.
Schmidt	—	—	—	S. Romanum, Rectum.	do.
Niemack	12 w.	Vater und Vetter.	seit ca. 4 Jahr.	Rectum, Colon, unteres Ileum.	do.
Niemack	40 m.	—	2 Jahre.	Rect.-Carcinom, Amput. recti.	unbekannt.
Niemack	29 m.	Onkel.	ca. 3 Jahre.	Rectum.	do.
Zahlmann	23 w.	6 Geschwister.	unbekannt.	Colon transvers.	gestorben.
Lewerenz	—	—	—	Ileocoecalklappe.	Invagination, geh. d. Resection.
Margarini	31 m.	—	mehrere Jahre.	Rectum.	gestorben.
Pope	25 w.	—	ca. 2 Jahre.	Colon- bes. transversum.	do.
Funkenstein	24 w.	—	2 Jahre.	Pylorus, Duodenum, Coecum-Colon, Rectum.	do.
Schwab	37 m.	—	seit 15 Jahren.	Colon, Rectum.	do.
Schwab	18 w.	—	seit der Kindheit.	Rectum.	vorübergehde. Besserung d. Abtragung d. Polypen.
Holtmann	54 m.	—	5 Jahre.	Coecum, Colon.	gestorben.
Hauser	33 m.	—	seit 3 Mon.	Rectum, Flexur. sigm. et lienalis, Duodenum.	do.
Hauser	—	—	—	—	do.
Hauser	—	—	—	—	do.
Eigene Beobachtung	16	eine Schwester	seit 6 Jahren.	Rectum, Colon, Duodenum.	do.
Eigene Beobachtung	20	ein Bruder.	seit 2 Jahren.	Rectum.	gebessert.
Vajda	9	—	seit 3 Jahren.	Rectum, Colon.	gestorben.

Literatur.

1. Cathelin, Multiple Polypen des Cöcum, Colon ascendens, transversum und descendens bei einem 5jähr. Knaben. Sitzungsberichte d. anat. Gesellsch. zu Paris. Sitzung vom 24 6. 1898. Ref.: Centralbl. f. pathol. Anatomie. Bd. XI. S. 72.
2. Lubarsch, Ueber den primären Krebs des Ileum nebst Bemerkungen über das gleichzeitige Vorkommen von Krebs und Tuberculose. Virch. Archiv. Bd. 111. S. 299. 1888.
3. Petrow, Ein Fall von multiplen Polypen im Magen und Darm mit Uebergang in Carcinom. Gesellschaft russ. Aerzte in St. Petersburg. Sitzung vom 25. 1. 1896. Ref.: Centralbl. f. Chirurgie. 1896. S. 542.
4. Wulf, Entstehung der Dickdarmkrebse aus Darmpolypen. Inaug.-Dissert. Kiel 1892.
5. Riederer, Ueber multiple Polypenbildung im Dickdarm. Inaug.-Dissert. Würzburg 1899.
6. Schwab, Ueber multiple Polypenwucherung im Colon und Rectum. Beitr. z. klin. Chirurgie. Bd. 18. H. 2.
7. Lebert, Polyposis intestini. Anat. Pathol. Vol. II. p. 316.
8. Hauser, Das Cylinderepithelcarcinom des Magens und des Dickdarms. Jena 1890. S. 182. — Ueber Polyposis intestinalis. Deutsches Archiv f. klin. Med. Bd. 55. 1895. — Referat über neuere Arbeiten über Carcinom. Centralbl. f. allg. Path. u. path. Anat. Bd. 9. 1898. S. 257.
9. Funkenstein, Ueber Polyposis intestinalis. Zeitschr. f. klin. Medicin. Bd. 55. 1904.
10. Janowski. Ueber Flagellaten in den menschlichen Fäces und ihre Bedeutung für die Pathologie des Darmcanals. Zeitschrift für klin. Medicin. Bd. 31. 1897.
11. Askanazy, Ueber die pathogene Bedeutung des Balantidium coli. Verhandlungen d. deutschen path. Gesellsch. Bd. V.
12. Meyer, Ueber multiple Polypenbildung im Darm und deren Beziehung zur Krebsentwickelung. Inaug.-Dissert. Giessen 1898.
13. Port, Multiple Polypenbildung im Tractus intestinalis. Deutsche Zeitschr. f. Chirurgie. 1896. Bd. 42. S. 181.
14. Niemack, Intestinal polyposis and carcinoma. Ann. of surgery. 1902. 12 Juli. Ref. Centralbl. f. Chirurgie. 1903. S. 618.
15. Cripps, Two cases of disseminated polypus of the rectum. Transact. of the pathological society of London 1882. Vol. XXXIII.
16. Smith, Three cases of multiple polypi of the lower bowel occurring in one family. St. Bartholomews hosp. reports 1887. Vol. XXIII.
17. Bickersteth, Multiple polypi of the rectum occurring in a mother and child. St. Bartholomews hosp. reports 1890. Vol. XXVI.
18. Paget — citirt nach Port —. Deutsche Zeitschr. f. Chir. Bd. 42. 1896. S. 190.
19. Helferich-Port-Fink, Multiple Adenome im Mastdarm als Ursache für Carcinom. Inaug.-Dissert. Greifswald 1894.

20. Zahlmann, Polyposis intestini crassi. Hospitalstidende 1903. S. 1267. Ref. Virchow-Hirsch Jahresbericht. 1903. I. 297.
21. Holtmann, Multiple Polypen des Colon mit Gallertkrebs. Inaug.-Dissert. Kiel 1896.
22. Henle, Ausgedehnte Polyposis coli. Schles. Gesellsch. f. vaterländische Cultur. Allgem. med. Centralzeitung. 1901. No. 24.
23. Thompson, Polypoid growth in the duodenum. Pathological society of Manchester. The Lancet. 1897. Febr. No. 6.
24. Rotter, Polyposis recti — Adenoma malignum — Spontanheilung. Arch. f. klin. Chirurgie. Bd. 58. S. 357.
25. Warneck, Zur Casuistik d. Magen- u. Darmchirurgie. Medicinsc. Obosrenige 1903. No. 2. Ref. Centralbl. f. Chirurgie. 1903. S. 618.
26. Geissler, Demonstration eines Präparates von multiplen adenomatösen Polypen des Dickdarms. Centralbl. f. Chirurgie. 1895. S. 205.
27. Guillet, Adénomes multiples du gros intestin. Mort. Bull. de la soc. anatom. Referat Virchow-Hirsch. Jahresbericht. 1888. II. 533.
28. Schmidt, Ein Fall von vierfachem Darmkrebs. Inaug.-Dissert. Kiel 1901.
29. Pope, Colitis polyposa. Brit. med. journ. 1904. No. 40.
30. Dalton, Multiple papillomata of the colon and rectum. Lancet 1893.
31. Luschka, Ueber polypöse Wucherungen der gesammten Dickdarmschleimhaut. Virch. Arch. Bd. XX. 1861. S. 133.
32. Vergely, Polype du rectum. Soc. d'anat. et de physiol. Journal de méd. de Bordeaux. 1898. No. 19. Ref. Hildebrandt's Jahresber. 1898. S. 688.
33. Whitehead, Multiple Adenoma of colon and rectum. Brit. med. Journ. 1884.
34. Lewerenz, Ein Fall von multiplen Darmpolypen mit Invagination. Dtsche. med. Wochenschr. Vereinsbeilage. 1900. No. 16.
35. Sultan, Erfahrungen über Rectoskopie. Deutsche Zeitschr. f. Chirurgie. Bd. 86. S. 391.
36. Schreiber, Die Recto-Romanoskopie. Berlin 1903.
37. Bardenheuer, Eine seltene Form von Drüsenwucherungen etc. Arch. f. klin. Chirurgie. Bd. 41. 1887.
38. Lindner, Demonstration eines wegen Polypenbildung resecirten Rectums. Freie Vereinigung der Chirurgen Berlins. 80. Sitzung. Juli 1896. Ref. Centralbl. f. Chir. 1896. S. 935.
39. Sklifasowski, Polyadenoma tractus intestinalis. Wratsch 1881. No. 4. Ref. Centralbl. f. Chirurgie. 1881. S. 527.
40. Margarini, Contributo alla cura della colite poliposa. Clinica chir. 1903. No. 8. Ref. Hildebrandt's Jahresber. 1903. S. 556.
41. Vajda, Polyposis intestinalis. Jahrb. f. Kinderheilk. 1899. S. 411.
42. Handford, Disseminated polypi of the large intestine etc. Brit. med. Journ. 1890. I. S. 76.
43. Horand, Polypes multiples du rectum. Société de Chir. de Lyon. Lyon médical. 1898. No. 21.
44. Karajan, Ein geheilter Fall von Darmpolyposis. Wiener klin. Wochenschr. 1899. No. 9.

X.

(Aus der chirurgischen Abtheilung des Allerheiligen-Hospitals zu Breslau. — Primärarzt: Prof. Alexander Tietze.)

Stichverletzung der Lunge. Naht. Heilung.[1]

Von

Dr. Victor E. Mertens,

Secundärarzt.

(Mit 1 Textfigur.)

Es ist zwei Jahre her, seit Garrè von dieser Stelle aus zu einer „activeren, wenn auch durchaus besonnenen chirurgischen Therapie“ bei den schweren Lungenverletzungen aufrief. Gewissermassen eine lebende Unterstützung dieses Aufrufes ist der Mann, den ich Ihnen hier vorstellen kann, dessen Geschichte, weil operativ behandelte Fälle dieser Art selten zu sein scheinen, des Interesses nicht entbehrt.

Die Krankengeschichte ist folgende:

V. T., 25 Jahre alt, Architect. Am 8. 12. 05 Vormittags stiess er sich während eines ehelichen Zwistes ein Küchenmesser in die linke Brustseite, collabirte sofort und wurde in das Allerheiligen-Hospital gebracht, wo er $^3/_4$ Stunden nach der Verwundung in bedrohlichem Zustande anlangte. Er hatte blaue Lippen, war sehr blass und unruhig. An der linken Brustseite fand sich eine trockene Schnittwunde von $1^1/_2$ cm Länge unmittelbar medial von der Mammilla im 4. Intercostalraum. Der Spitzenstoss war sichtbar, die Herzdämpfung in normalen Grenzen, der Puls klein, noch fühlbar, 88. Da Pat. bei jedem Athemzug Schmerzen hatte, war die Athmung so oberflächlich, dass von Auscultation kaum die Rede war, auch konnte er nicht husten. Dämpfung am Thorax links aussen. Hinten links an den untersten Rippen hatte Pat. eine weiche Schwellung (offenbar von einem Stosse, vielleicht beim Fallen, her-

[1] Vorgetragen am 2. Sitzungstage des XXXVI. Congresses der Deutschen Gesellschaft für Chirurgie, 4. April 1907.

rührend). Als er behufs näherer Untersuchung vorsichtig aufgesetzt wurde, ergoss sich aus der Wunde ein ca. 30 cm weit spritzender kleinfingerdicker Blutstrahl, worauf die Untersuchung aufgegeben wurde. Inzwischen schien sich die Herzdämpfung zu verbreitern, der Spitzenstoss war verschwunden. Diese Zeichen, die an eine Herzverletzung denken liessen, sowie namentlich die starke Blutung gaben die Indicationen für einen schleunigen Eingriff.

Die Operation (in Aethernarkose) begann $1^1/_2$ Stunden nach der Verwundung. Ich verlängerte die den Rippen parallel gerichtete Wunde nach beiden Seiten derart, dass sie in einen Thürflügelschnitt mit der Basis am Sternum einbezogen wurde. Die drei freien Seiten waren je 6 cm lang. Die 5. und 6. Rippe wurden lateral durchtrennt und der ganze Hautmuskelrippenlappen von der Pleura abgelöst, nachdem die Knorpel von unten eingekerbt waren. Während der Ablösung liess sich ein schlürfendes Geräusch hören. Im Moment der Aufklappung war das unter das Sternum verschobene Herz im intacten Herzbeutel zu sehen. In demselben Augenblick spritzte aber das Blut aus einem in der Mitte des freiliegenden Pleurastückes befindlichen, ca. $1^1/_2$ cm langen Riss unter Schlürfen und Zischen mit so grosser Gewalt, dass wir förmlich einem Blutspray ausgesetzt waren. Ich griff schnell mit einer Pincette in die Pleurahöhle und zog die Lunge in den Defect, sodass die Blutung aus der Pleura aufhörte und das Operationsfeld wieder zu übersehen war. Es erwies sich, dass das Instrument gerade den Rand einer Lungenwunde gefasst hatte, die einen fetzigen Riss darstellte. An welcher Stelle die Verletzung lag, habe ich nicht untersucht. Mit feinen Catgutnähten konnten die Lungenwundränder soweit an die Pleuradefectränder fixirt werden, dass das Schlürfen ganz aufhörte und nur noch ein mit der Athmung synchrones, leises Hauchen übrigblieb. Durch weitere, tiefergreifende Nähte wurden Pleura und Lunge völlig geschlossen, sodass jede Blutung aufhörte. Um den Lappen besser anlegen zu können, wurde die untere der in ihm enthaltenen Rippen exstirpirt. Während der Lappen von von einem Assistenten fest in die Wunde gedrückt wurde, nähte ich ihn exact wieder an. Oben wurde ein Gazestreifen leicht unter die verbliebene Rippe geschoben. Comprimirender Verband. Keine subcutane Infusion.

9. 12. Etwas blutiger Schleim ausgehustet.

10. 12. Vorm. Hautemphysem rechts am Halse und — namentlich stark — an der Wange. Links nichts.

Nachm. Auch links am Halse deutliches, wenn auch schwächeres Emphysem. Die linke Supraclaviculargrube war schon am Vormittag deutlich flacher, obgleich, wie gesagt, von Emphysem noch nichts nachweisbar war.

11. 12. Die Lunge dehnt sich gut.

15. 12. Es geht ausgezeichnet. Am 12. zum letzten Mal blutiges Sputum. Die Lunge hat sich völlig ausgedehnt. Das Emphysem war nach 4 Tagen verschwunden.

Am 30. 12. wird Pat. auf seinen dringenden Wunsch entlassen. In der letzten Woche hatten sich am Herzen Geräusche gefunden, die den Verdacht einer Pericarditis aufkommen liessen, ohne dass es zu einer bestimmten Diagnose kam. Fieber bestand nicht.

Bei der Entlassung stand das Herz noch nach rechts hinüber, bis an den rechten Sternalrand.

Am 19. 1. 06 war das Herz in seiner alten Stelle. Der von der Narbe umgrenzte Bezirk lag innerhalb der Herzdämpfung.

Eine eingehende Untersuchung am 27. 12. 06 ergab unveränderte anatomische Verhältnisse. Die Narbe war gut verschieblich und indolent. Die Herzthätigkeit war an der Bewegung der Haut innerhalb der Narbe zu beobachten. Physicalisch war weder an der Lunge noch am Herzen eine Abweichung von der Norm zu finden. Das subjective Befinden liess nichts zu wünschen übrig.

Der heutige Befund deckt sich vollkommen mit dem letzten.

Soweit die Krankengeschichte. Nachdem Pat. fast $1^1/_2$ Jahre beschwerdefrei geblieben ist, darf man wohl annehmen, dass er es für die Dauer bleiben wird.

Der Erfolg hat also dem chirurgischen Eingriff in diesem Falle von traumatischer Lungenblutung den Stempel der Berechtigung aufgedrückt, die ihm selbst Gerulanos[1]) und König[2]) nicht werden versagen wollen. Allerdings ist der Eingriff nicht der Lungenverletzung wegen unternommen worden, sondern in Erwartung eines Herzstiches. Andererseits aber wird es wohl keinen Chirurgen geben, der nach der Feststellung, dass das Herz gesund war, die Pleura zugenäht und „exspectativ" trotz der schweren Blutung weiter behandelt hätte.

Dass eine falsche Wahrscheinlichkeitsdiagnose gestellt wurde, kann nicht überraschen, da eine vollständige physikalische Untersuchung nicht ausführbar war. Nach der Localisation der Hautverletzung lag eine Verwundung des Herzens nahe, doch konnte auch eine überlagernde Lungenparthie betroffen sein. Das scheinbare Breiterwerden der Herzdämpfung musste aber mehr auf das Herz hinlenken. Der totale Pneumothorax entstand sicher erst während der Ablösung, speciell im Moment der Aufklappung des Lappens. Da über die Richtung des Stosses ganz Sicheres nicht zu eruiren war, muss der Mechanismus der Verletzung unklar bleiben.

Von grösserem Interesse ist die Technik solcher Eingriffe, die sich natürlich ergeben muss aus dem Ziele der Operation. Die

[1]) Gerulanos, Ueber den jetzigen Stand der Lungenchirurgie. Deutsche Zeitschr. f. Chirurgie, Bd. 49, 1898.

[2]) König, Franz, Aphoristische Bemerkungen zum Verlauf und der Behandlung der Friedensschussverletzungen der Lunge. Berlin. klin. Wochenschr., 1903, No. 32.

Aufgabe ist aber die Wunde zu suchen und zu versorgen und einer möglichst schnellen Ausdehnung der Lunge Vorschub zu leisten. Letzteres geschieht, wie Macewen[1]) vor einiger Zeit erst wieder betont hat, u. A. dadurch, dass man die Lunge in die Pleurawunde fixirt, wodurch der Capillaritäts- und Cohäsionskraft die Möglichkeit gegeben wird, ihre Wirksamkeit zu entfalten, denn beide sind von der grössten Wichtigkeit für die Wiederausdehnung der zusammengefallenen Lunge. „Der fixirte Lungentheil macht die Respirationsbewegungen mit und bildet bei wieder geschlossener Pleura eine mächtige Unterstützung für die Wiederentfaltung der übrigen Lungentheile.“ [Garrè[2])]. So notirt Grunert[3]) z. B. am 9. Tage bei versenkter Lunge „noch collabirt“, während bei mir die fixirte Lunge am 3. Tage zum grossen Theil, am 7. Tage „völlig ausgedehnt“ war.

Die Fixirung an die Pleura hat aber noch einen anderen Vortheil, wie aus Folgendem hervorgeht: kommt es bei offnem Thorax zu bedrohlichen Erscheinungen in Folge des Collapses der Lunge, so genügt es die collabirte Lunge zu ergreifen und kräftig in die Wunde [Garrè[4])] zu ziehen; sofort wird die Athmung wieder gut [Garrè, Thiel[5])]. Die durch diesen Griff bewirkte Stützung des Mediastinum gewährleistet eine hinreichend ausgiebige Abwickelung des Athmungsgeschäftes durch die andere Lunge [Garrè[2])]. Der gleiche Vorgang spielt sich ab, wenn man die Lunge nach vollendeter Naht oder mit der Naht an die Pleura costalis näht. Die Fixation muss also dem Kranken in den ersten Tagen das schmerzhafte Athmen ganz wesentlich erleichtern, indem wenigstens die Dyspnoe auf ein geringes reducirt wird.

So einleuchtend die Vortheile der Fixation zu sein scheinen, ist sie doch bisher nur von Garrè, der sie übrigens als Regel giebt, ausgeführt worden. Alle anderen (so z. B. Grunert, de

---

[1]) Macewen, On some points in the surgery of the lung. British med. journ. 1906. Ref. im Centralbl. f. Chirurgie, 1906, No. 37.

[2]) Garrè und Quincke, Grundriss der Lungenchirurgie, 1903.

[3]) Grunert, Zur Behandlung von penetrirenden Brustwunden; ein Fall von Lungennaht. Deutsche Zeitschr. f. Chir., Bd. 72, 1904.

[4]) Garrè, Die chirurgische Behandlung der Lungenkrankheiten. Mittheil. aus d. Grenzgebieten, Bd. 9, 1902.

[5]) Thiel, Operativ geheilte Schussverletzung beider linker Lungenlappen. Centralbl. f. Chirurg., 1902, No. 35.

Sanctis und Feliciani[1]), Thiel) haben die genähte Lunge versenkt. Selbst Macewen hat das Verfahren trotz seiner eigenen Empfehlung nicht geübt.

Den Zugang zur Lungenwunde, immer unter Beachtung der letzterwähnten Punkte, kann man auf verschiedenen Wegen gewinnen. Es muss m. E. — ich spreche nur von penetrirenden, nicht von perforirenden Wunden — zwischen Stich- und Schusswunden unterschieden werden. Der Stich setzt eine einzige Wunde, und man ist, wie mein Fall zeigt, sehr wohl im Stande, durch die von dem Trauma herrührende Pleurawunde die verletzte Lungenparthie zu fassen und vorzuziehen. Für dieses Verfahren ist dann die Unversehrtheit der Pleura dringend erwünscht, denn nur bei intacter Pleura kann die Lunge schnell fixirt und zugleich der Pneumothorax geschlossen werden. Man muss mutatis mutandis durchaus unterschreiben, was Wendel[2]) für Herzoperationen verlangt, wenn er sagt: „Die Bedingung muss gestellt werden, dass weder Herzbeutel noch Pleura Theile des Lappens bilden dürfen, dass der Lappen vielmehr extrapleural und extrapericardial abpräparirt werde". Es kann also für Stichverletzungen die Aufklappung der Thoraxwand ohne Pleura zweckmässig sein. Die Toilette der Pleura, wie sie von Garrè[3]) gefordert wird, ist bei solchem Verfahren allerdings nicht ausführbar. Dieser Mangel braucht aber, wie vielfache Erfahrungen lehren, nicht nachtheilig zu sein, wenn es nur gelingt, aseptisch zu arbeiten. Wird die Pleura inficirt, so kommt es ja doch zum Empyem[4]).

Ich sagte eben, es kann zweckmässig sein, die Pleura zu schonen, denn es ist gewiss möglich, dass es trotz mehrfacher Versuche nicht gelingt, durch die gegebene Pleurawunde der verletzten Stelle der Lunge habhaft zu werden. Dann bleibt freilich nichts übrig, als die Oeffnung zu erweitern.

---

[1]) de Sanctis und Feliciani, Ferita di taglio del pulmone. Sutura. Guarigione. Riforma med., X, 9, 1894. Ref. Schmidt's Jahrb., Bd. 244.

[2]) Wendel, W., Zur Chirurgie des Herzens. Archiv f. klinische Chirurgie, Bd. 80, 1906.

[3]) Garrè und Quincke. Ferner G. Richter, Ein Beitrag zur Kenntniss der Lungenrupturen. Bruns' Beitr., Bd. 44, 1904.

[4]) Ich habe kürzlich ein Empyem dadurch coupirt, dass ich den sehr grossen inficirten (bacteriologisch Staphylokokken) Hämothorax (Stichverletzung der Art. mammar. int.) zum grössten Theil abliess und eine Emulsion von reichlich Isoform in 4 ccm steriler Kochsalzlösung injicirte.

Ganz und gar anders liegen die Dinge bei den Schussverletzungen. Hier wissen wir nicht, wie viele Wunden die Kugel gesetzt hat, d. h. an wieviel Stellen sie die Pleura pulmonalis durchschlagen hat. In diesen Fällen ist es also erforderlich die ganze Lunge zu Gesicht zu bekommen, was nur bei breiter Eröffnung der Pleura möglich ist. Delorme [1]) ging soweit, dass er einen Lappen bildete, der die 3. bis 6. Rippe enthielt, indem

er eine für andere Zwecke ausgearbeitete Methode bei einer Stichverletzung anwandte. Die meisten Operateure haben sich mit Entfernung einer Rippe begnügt. Vielleicht gelingt es auch noch sparsamer und schneller zu sein und mit der Mikulicz'schen [2]) intercostalen Thoracotomie auszukommen.

Als Nahtmaterial für das Lungengewebe ist bisher allgemein

---

[1]) Delorme, Französischer Chirurgen-Congress 1893. Ref. Deutsche med. Wochenschr. 1893.

[2]) Mikulicz, Ueber Operationen in der Brusthöhle mit Hilfe der Sauerbruch'schen Kammer. Deutsche med. Wochenschr. 1904, No. 15 u. 16.

Seide verwendet worden. Nach den Untersuchungen von Talke[1]), die mir, als ich operirte, noch unbekannt waren, ist feinste Seide auch das Nähmaterial der Wahl. In der Umgebung von Catgutfäden wurden „weithin" Atelectasen gefunden, auch wurden die Narben bedeutend breiter, als bei anders genähten Lungen. Wenn auch das Catgut in meinem Falle keinen Schaden gemacht hat, wird es doch in Zukunft zu vermeiden sein. Einen Nutzen hat es aber doch wohl gebracht. Wie aus der Photographie ersichtlich, ist das Herz wieder an seine normale Stelle gerückt und seine Dämpfung überragt das Operationsgebiet von damals an zwei Seiten und fällt mit seinem Rande an der 3. Seite zusammen. Da aber die Pleurawunde in der Mitte des jetzigen Narbenbezirkes lag, so muss die an der gleichen Stelle angenähte Lunge sich von der Costalpleura abgelöst haben. Dieser Ablösungsprocess dürfte durch das Catgut erleichtert und beschleunigt worden sein. Im Lungengewebe löst sich das Catgut nach Talke allerdings sehr schlecht, doch wird der extrapleural gelegene Theil, den Säften des Hautmuskellappens preisgegeben, nicht lange standgehalten haben.

Auffallend war das Emphysem an Hals und Gesicht. Von der Operationsstelle konnte es nicht herkommen, da auf der Brust keine Spur davon zu finden war. Es bleibt nichts übrig, als sich der Fälle zu erinnern, wo bei Diphtherie oder Keuchhusten ohne jede äussere Verletzung Emphysem am Kopfe auftrat. Das Hautemphysem wurde in solchen Fällen von einem interstitiellen Lungenemphysem hergeleitet, das längs der Lungenwurzel durch das vordere Mediastinum bis zum Halse sich ausbreitete. Der dazu gehörige „Lungenriss" war hier ja vorhanden. —

Garrè zählte vor 2 Jahren 9 Operationen wegen Verletzungen mit 6 Heilungen, dazu käme jetzt noch der von mir berichtete Fall, wodurch die Zahl der Heilungen auf 7 steigt bei 10 Operationen. Wenn Garrè meinte, dass das Verhältniss 6 : 9 „vollauf die Berechtigung eines solchen Eingriffes begründete", so thut es das Verhältniss 7 : 10 sicher noch mehr. Noch günstiger gestalten sich die Dinge, wenn man die Stichverletzungen für sich betrachtet. Es sind 4: de Sanctis und Feliciani, Grunert, Delorme und mein Fall. Von diesen ist nur der von Delorme gestorben, der erst 3 Tage

[1]) Talke, L., Zur Kenntnis der Heilung von Lungenwunden. Bruns' Beitr., Bd. 47, 1905.

nach der Verwundung — er hatte vier Messerstiche — in Behandlung kam. Die Verzögerung des Eingriffes rächt sich hier natürlich ebenso, wie an irgend einer anderen Stelle, sei es, dass der Kranke durch dauernden Blutverlusst übermässig geschwächt wird, sei es, dass ein an sich nicht lebensgefährlicher Hämothorax durch nachträgliche Infection von den eröffneten Bronchen vereitert (König). Freilich wird für jeden gewissenhaften Chirurgen „die Entscheidung des Ob und Wie ungeheuer schwierig" (Garrè) bleiben. Aber darf die Schwierigkeit der Indicationsstellung Grund genug sein eine heilbringende Operation zu verwerfen? Talke hat gezeigt, wie gross die Tendenz der Lungenwunden zur Verklebung ist. Durch seine Untersuchungen ist das passive Verhalten der alten Chirurgen gegenüber Lungenverletzungen gewiss gerechtfertigt worden. Oder soll man sagen entschuldigt worden? Ich glaube, es handelt sich wirklich nur um eine Entschuldigung, und auch nur für die Chirurgen, die nicht unter dem Schutze der Asepsis standen.

XI.

Ueber die Entstehung tuberculöser Darmstricturen.

Von

Prof. Dr. Otto Busse,

Pathologischer Anatom am Königl. hygienischen Institut zu Posen.

(Hierzu Tafel III und IV.)

Die Frage nach der Entstehung der Darmtuberculose ist seit Behring's bekanntem Vortrage auf der Casseler Naturforscherversammlung im Jahre 1903 Gegenstand vielfacher Untersuchungen. Auf den allerverschiedensten Wegen sucht man eine Entscheidung darüber herbeizuführen, ob die Tuberkelbacillen wirklich der Behring'schen Hypothese entsprechend mit der Nahrung, insonderheit mit der Milch in den Körper eingeführt werden, und bei etwaiger Aufnahme vom Darm her in dessen Wand oder in den zugehörigen Lymphdrüsen die ersten Veränderungen hervorrufen. Für den Chirurgen haben neben der Beantwortung der Frage, ob die Darmtuberculose primär oder secundär ist, vor Allem die Folgezustände dieser Erkrankung, wie Perforationen, Abknickungen und narbige Verengerungen, eine besondere Bedeutung, weil ihre Bekämpfung und Beseitigung operatives Eingreifen erfordert. Es sind demgemäss auch vornehmlich die Chirurgen, die diesen Complicationen ihr Interesse zugewendet haben, und ihnen verdanken wir auch durch Bekanntgabe zahlreicher Einzelfälle eine genauere Kenntniss der oft sehr verwickelten anatomischen Verhältnisse. Es liegt in der Natur der Sache, dass in der einschlägigen Literatur im Wesentlichen die praktische Seite der ganzen Frage, nämlich die zweckmässigste Art des operativen Vorgehens erörtert, und, wie es

scheint, bis zu einem gewissen Grade geklärt und abgeschlossen worden ist, während man die Pathogenese der Veränderungen erst in zweiter Linie in den Bereich der Untersuchungen gezogen hat. Ich möchte heute auf Grund einer Anzahl von selbst untersuchten Fällen auf die Entstehung der tuberculösen Darmstricturen unter Berücksichtigung der Untersuchungen von Wieting, Schloffer u. A. näher eingehen.

Wenn man einen Darm mit tuberculösen Stricturen aufschneidet, so geben sich die Stricturen auf der Innenfläche durch Leisten zu erkennen, welche an der engsten Stelle den Darm in querer Richtung durchziehen und sich wie eine Querfalte ausnehmen (vergl. Taf. III, Fig. 1). Legt man nun durch solche Strictur einen Längsschnitt und betrachtet diesen unter dem Mikroskop, so giebt sich, wie das aus Taf. IV, Fig. 2 zu erkennen ist, diese Falte als eine circumscripte Auftreibung zu erkennen. Die Verdickung wird im Wesentlichen bedingt durch Bindegewebsmassen, die in der Submucosa angehäuft sind und sich dann mit ihren Ausläufern bis in die Musculatur, ja durch diese hindurch bis in die Serosa fortsetzen. Nach der früher allgemein verbreiteten Annahme entstehen die bindegewebigen Verdickungen bei der Heilung tuberculöser Geschwüre, sie stellen also Narben solcher Geschwüre dar, die ja in vielen Fällen annulär sind, das heisst circulär um den Darm herumlaufen. Neuerdings ist von Wieting der Umstand, dass die Schleimhaut unversehrt über diese Leiste hinwegzieht, dahin ausgelegt worden, dass hier niemals ein Substanzverlust bestanden habe, dass eine Geschwürsbildung zum Zustandekommen dieser Narbenleisten nicht nothwendig sei, sondern dass diese vielmehr lediglich und ausschliesslich das Product einer submucös verlaufenden Tuberculose sein könnten, die ihren Sitz hauptsächlich an den Lymphgefässen hätte. Wieting geht sogar so weit, dass er die Geschwüre nur als Complicationen des eigentlichen submucös verlaufenden Entzündungsprocesses ansieht.

Wenn man nun aber solche Narben genauer betrachtet, so findet man in der Tiefe des fibrösen Gewebes ganz gewöhnlich Epitheleinseln. Auch in der Narbe, nach der Fig. 2 (Taf. IV) gezeichnet ist, liegt eine Epitheleinsel an der mit *a* gekennzeichneten Stelle, also in einer Gegend, die eigentlich schon im Niveau der Musculatur, jedenfalls sehr viel tiefer gelegen ist, als sich sonst Epithel findet. Dies

spricht meines Erachtens dafür, dass auch die vorliegende Narbe aus einem Geschwür entstanden ist, denn der Befund von Epithel in den tieferen Schichten der Darmwand inmitten von narbigem Gewebe kann nicht anders gedeutet werden als durch Epithelisirung eines tiefgehenden Substanzverlustes in der Darmwand.

Die Vermuthung, dass diese Narben durch Geschwürsbildung entstehen, wird durch die Untersuchung frischerer, erst in Ausbildung begriffener Stricturen bestätigt. Ich bin durch einen besonderen Glückszufall in der Lage gewesen, 4 Fälle von multiplen oder einfachen tuberculösen Stricturen am Darm untersuchen zu können, und habe dabei Gelegenheit gehabt, die verschiedensten Stadien des Processes zu verfolgen. Hierbei bin ich auf einen Befund gestossen, der eine ganz andere Erklärung als die bisher gebräuchliche für die Entstehung der Stricturen erheischt. Bei einem 47jährigen kypho-scoliotischen, an Lungenschwindsucht verstorbenen Schneider fand ich neben zahlreichen tuberculösen Geschwüren im Ileum eine Verengerung, die aussah, als ob ein Faden um den Darm gelegt und zusammen gezogen wäre. Aussen war das Peritoneum sehnig verdickt. Am Mesenterialansatz dieser Stelle fand sich eine geschwulstartige, entzündliche Wucherung von Taubeneigrösse, die sich mikroskopisch aus grösseren und kleineren Käseherden zusammensetzte. Am aufgeschnittenen Präparate sah man an der engsten Stelle ein circuläres Geschwür mit ausgezackten Rändern und Tuberkeln in der Umgebung. Inmitten des Geschwürs erhob sich eine grünlichgelblich, nekrotisch aussehende Leiste, die wie das Geschwür selbst circulär am Darm herumlief. Ein mikroskopischer Längsschnitt ergab nun ein Bild, wie es in der Taf. IV Fig. 3 dargestellt ist. Zu beiden Seiten sieht man den Darm in normaler Dicke, gegen die Mitte hin nimmt beiderseits der Darm an Dicke beträchtlich zu, am Geschwür hört die Schleimhaut mit scharfer Grenze auf, die Verdickung ist im Wesentlichen durch eine tuberculöse Infiltration der Submucosa bedingt. Die am Geschwür herumlaufende grünliche Leiste giebt sich auf diesem Längsschnitt als eine pilzhutförmige Hervorragung zu erkennen. Die Deutung dieser Hervorragung machte zunächst grosse Mühe, sie war an der gegen das Darminnere gelegenen Oberfläche frei von Schleimhaut. Ich glaubte zunächst, dass es

sich um einen aus dem Geschwür herauswachsenden Granulationswall handeln möchte, erst bei der Anwendung von Färbungen für elastische Fasern zeigte sich die wahre Natur dieses Gewebes. Es ergiebt sich nämlich, dass normaler Weise in der tiefsten Schicht der Serosa eine feine elastische Membran verläuft, die in dem vorliegenden Falle unter dem Geschwür plötzlich gegen das Darmlumen hin abbiegt und in diesem fraglichen Pfropf weiter entlang zieht, bis er sowohl von rechts wie von links her an der Kuppe dieser Leiste endigt, die an ihrem Grunde die elastische Faser vermissen lässt. Hieraus geht hervor, dass die Querleiste keineswegs eine einfache Wucherung des Geschwürsgrundes ist, sondern vielmehr durch eine Einstülpung der Darmserosa bedingt worden ist und also die eingestülpte Serosa eine Duplicatur derselben darstellt. Es ist also hier wie bei einer künstlichen Darmnaht die Serosa eingekrempelt, und die zusammen liegenden Aussenflächen sind miteinander verwachsen. Es ist somit eigentlich das Geschwür ursprünglich viel breiter gewesen, als es sich jetzt darstellt. Ein Bild von den früheren Verhältnissen würde man bekommen, wenn man die beiden Seiten des Bildes soweit auseinander ziehen würde, dass die nach innen abgebogene elastische Membran an der Unterseite des Schnittes eine fortlaufende gestreckte Linie darstellen würde. Durch die hier geschehene Einstülpung der Serosa ist wie durch eine Art Spontanheilung der drohenden Perforation vorgebeugt worden.

Es fragt sich nun, durch welche Momente diese Einstülpung des Darmes hervorgerufen sein kann. Von Narbenbildung ist in dem vorliegenden Falle noch nichts, oder nur sehr wenig zu bemerken. Der Narbenzug als solcher kann also wohl für die hochgradige Verengerung und Einziehung des Darmes in diesem Falle nicht zur Erklärung herangezogen werden. Es muss daher noch ein anderer Factor hier wirksam sein. Diesen sehe ich in dem Verhalten der Darmmusculatur.

Meiner Meinung nach stehen Längs- und Quermuskeln des Darmes in einem gewissen antagonistischen Verhältniss insofern, als die Längsmusculatur durch ihre Contraction localen umschriebenen Zusammenziehungen des Darmes entgegenwirkt, indem sie das Bestreben hat, einen gewissen glatten Verlauf der äusseren Fläche herzustellen, und dadurch das Zustandekommen von Schnür-

ringen erschwert. Die intacte Längsmuskelschicht wirkt an der Aussenfläche des Darmes gleichsam wie eine Schiene. Dies ändert sich aber sofort, wenn die Längsmuskelschicht eine Zusammenhangstrennung erfährt und dadurch gewissermaassen ihren Insertionspunkt verliert. Führt z. B., wie in unserem Falle, eine tiefgehende Geschwürsbildung zu einer Zerstörung und Unterbrechung der Muskelschichten, so hört die streckende, ebnende Wirkung der Längsmusculatur auf. Die an den Rändern des Geschwürs gelegenen Ringmuskelbündel sind aber in ihrer Wirkung nicht beeinträchtigt, ja im Gegentheil, sie können sich bei entzündlicher Reizung viel stärker zusammenziehen, weil ihnen die aussen gelegene unwirksam gewordene Längsmuskelschicht nicht entgegenarbeiten kann, sondern, da sie am Geschwürsrande keinen Halt findet, einfach mit nach innen eingezogen wird. Auf diese Weise kann es zu einer circumscripten Einschnürung, ja einer förmlichen Faltung des Darmes kommen.

Es kommt also das Verhalten der Musculatur für die Ausbildung der circumscripten Narben ganz wesentlich mit in Betracht.

Wenn wir nun noch einmal die Fig. 2 (Taf. IV) ansehen, so finden wir, dass auch hier die Musculatur gegen das Darminnere abgebogen und unter der Strictur von Narbengewebe durchbrochen ist. Es würden sich somit diese Bilder ganz in der vorher gegebenen Weise erklären lassen, zum mindesten aber der gegebenen Deutung nicht widersprechen.

Zum Schluss bleibt nur noch die Frage zu erörtern, ob in jedem Falle lediglich die Tuberkelbacillen und die durch sie gesetzte tief gehende Geschwürsbildung zur Strictur nothwendig sind oder ob nicht noch andere Momente bei der Geschwürsbildung eine Rolle spielen. In dieser Beziehung erinnere ich an die schönen Experimente von Schloffer. Schloffer führte durch Unterbrechung der Blutzufuhr am Mesenterialansatz des Dünndarms circuläre Nekrosen des Darms herbei. Von den so behandelten Hunden starben eine ganze Anzahl an einer Perforations-Peritonitis, während einige wenige dagegen den Eingriff überlebten. Bei diesen heilten die Nekrosen unter Bildung scharf umschriebener Darmstricturen aus, indem ähnlich wie in unserem Falle die an den Nekrosenherd anstossenden Ränder des Darms sich durch starke Contraction der Ringmuskeln zusammenschnürten,

förmlich einstülpten und dadurch eine Aneinanderlegung und Verwachsung der Serosaflächen ermöglichten. Die Bilder, die Schloffer von geheilten Fällen giebt, haben eine nicht unbeträchtliche Aehnlichkeit mit dem von uns in der ersten Abbildung wiedergegebenen Fall. Es erscheint nicht ausgeschlossen, dass die durch Schloffer herbeigeführte Unterbrechung der Blutzufuhr auch bei der Bildung der Darmstricturen beim Menschen eine Rolle spielt. Denn eine Untersuchung des im Fall 2 beschriebenen grossen Käseknotens am Mesenterialansatz der Strictur zeigt, dass hier thatsächlich eine ganz erhebliche Veränderung an den Gefässen vorliegt. Eine ganze Anzahl der hier verlaufenden Arterien und Venen sind mehr oder minder vollkommen durch eine Bindegewebswucherung in ihrem Inneren obliterirt. Auch in dem Fall, der der Fig. 1 (Taf. III) und Fig. 2 (Taf. IV) zu Grunde liegt, finden sich sowohl im Darm selbst als auch in dem Mesenterialtheil viel Gefässobliterationen. Weiterhin haben sich auch in den beiden anderen Fällen, die ich untersuchen konnte, derartige Gefässveränderungen, wenn auch nicht bei jeder Strictur, so doch bei einer Reihe derselben nachweisen lassen.

Endlich möchte ich hervorheben, dass ich Gelegenheit gehabt habe, zwei syphilitische Darmstricturen zu untersuchen. Bei der einen[1]), die einen jungen Menschen betraf, fand sich ein obturirender Thrombus am Abgang der Mes. inf. und an der Stricturstelle selbst ebenfalls eine ganz ausgebreitete Obliteration der Arterien durch Bindegewebswucherungen. In dem zweiten Falle habe ich es leider versäumt, die Arterie zu untersuchen, aber der Fall ist mir bis heute unklar gewesen, weil ich an dem seiner Zeit von Herrn Prof. Bier in Greifswald exstirpirten Präparat keine rechte Ursache für das Zustandekommen der Strictur auffinden konnte. Es fand sich weder eine stärkere Entzündung, noch eine erhebliche Narbenbildung, aber an der engsten Stelle ein bis auf die Serosa gehender scharfrandiger Substanzverlust, dessen Ursache mir unverständlich war, weil nichts von Gewebsdegenerationen zu sehen war. Nimmt man aber an, dass auch hier die bei der Syphilis so häufige und bei dem betreffenden Kranken auch an anderen Organen beobachtete Entzündung der Gefässe mit Verlegung des Lumens stattgefunden hat, so würde, wie in den Schloffer'schen

[1]) Näheres siehe Verhandlungen. d. deutsch. pathol. Gesellsch., 6. Tagung 1904 u. Kaminski, Inaug.-Dissert., Greifswald. 1904.

Experimenten, so auch hier, die Ursache klar zu Tage liegen. Ich komme zum Schlusse.

1. Ich habe also die Auffassung, dass erstens die von Wieting angenommene, nicht geschwürige, submucös verlaufende Tuberculose des Darms durch nichts bewiesen ist, dass insonderheit für diese Annahme der Umstand, dass die alten Stricturen mit Schleimhaut überzogen sind, nichts beweisen will, weil wir hier Ausheilungsstadien längst, vielleicht vor Jahrzehnten abgelaufener Entzündungsprocesse vor uns haben, und weil anerkanntermaassen die Darmschleimhaut ein ausserordentliches Regenerationsvermögen besitzt, dass aber im Gegentheil Epithelnester, die in der Tiefe der Narbe gelegen sind, oft direct auf das Bestehen eines früheren Geschwürs hinweisen.

2. Ausser der Narbenschrumpfung und dem Narbenzug kommt vor allen Dingen die fehlerhafte Wirkung der Musculatur nach Unterbrechung der Längsmuskelschicht am Darm für die starke Einziehung und Verengerung des Darmes mit in Betracht, Insonderheit veranlasst die Contraction der an den Wundrändern gelegenen Ringmuskelfasern eine Einstülpung der am Geschwürsgrunde erhaltenen Serosa.

3. Es ist in hohem Maasse wahrscheinlich, dass diese Stricturen nicht lediglich aus Geschwüren sich bilden, die einzig und allein durch die Tuberkelbacillen und die von diesen bewirkte Entzündung und Verkäsung hervorgerufen werden, sondern dass bei der Ausbildung der Geschwüre und Narben die völlige oder theilweise Verödung der den erkrankten Theil versorgenden Blutgefässe mit in Betracht kommt. Es dürfte sich deshalb empfehlen, auf diese Blutgefässe vorkommenden Falles ganz besonders zu achten.

Ich lasse hierunter die Beschreibung der von mir untersuchten Fälle mit tuberculösen Dünndarmstricturen folgen[1]):

Fall 1. Ein 24jähriger Steindrucker war zwei Jahre vor seinem Tode 8 Wochen im Posener Stadtkrankenhause an Morb. macul. behandelt worden und hatte schon damals über starke Koliken und Druckempfindlichkeit des Bauches geklagt. In gebessertem Zustand entlassen, kam der Patient am 14. Januar 1906 zum 2. Male ins städtische Krankenhaus mit der Angabe, dass er seit 3 Wochen an dauerndem Erbrechen und heftigen Leibschmerzen zu lei-

[1]) Genauere Beschreibung findet sich in der Dissertation von Arnold Antoni, Greifswald 1907.

den hätte. An dem stark abgemagerten Patienten fanden sich alle Erscheinungen des chronischen Ileus, sonst wurde noch ein geringer Eiweissgehalt im Urin constatirt. Da trotz hoher Einläufe ein Stuhl nicht erzielt werden konnte, so wurde am 16. Januar 1906 eine Probelaparotomie vorgenommen und an den stark geblähten, hochrothen Darmschlingen 8 Einziehungen constatirt. Da an eine Radicalheilung nicht zu denken war, begnügte man sich mit der Anlegung des Anus praeternaturalis, der nur ganz vorübergehend Besserung brachte. Der Tod trat am 19. Januar ein.

Die von mir ausgeführte Section ergab folgenden Befund: Im Bauche wenig schmierige Flüssigkeit, die Darmschlingen mit blutiger Schicht bedeckt. Die im Becken gelegenen Dünndarmschlingen sind dunkel blauroth, wie cyanotisch, die oberen aufgetrieben. Der Dickdarm ist fest contrahirt und dünn. Die Schlingen sind vielfach mit einander verwachsen. Die im Becken liegenden Schlingen bilden ein Packet, das mit Blut bedeckt ist. Beim Versuche, sie heraus zu nehmen, findet man Perforation der Wand, die aus dem Darm in einen Abscess des Beckens führt, der mit kothig stinkendem Eiter erfüllt ist. Da das Aussehen dieser Schlingen den Verdacht nahe legt, dass eine Verlegung der zu- oder abführenden Gefässe des Darmes vorhanden ist, wird eine genaue Präparation der Mesenterialgefässe vorgenommen; hierbei erweisen sich makroskopisch sämmtliche Arterien und Venen als durchgängig und dünnwandig, ein Verschluss wird nirgends gefunden. An dem Darm selbst fallen eine ganze Anzahl von Einschnürungen auf. Der Darm ist erheblich dicker als normal, seine Wandung sehr viel fester, zum Theil fast lederartig. Die Einschnürungen sind ganz scharf, als ob an diesen Stellen ein Faden um den Darm herum geschlungen wäre. Das Peritoneum über diesen Einschnürungen zeigt, abgesehen von den frischen, entzündlichen Veränderungen, hier und da weisse, sehnenartige Verdickungen, Knötchen werden nicht bemerkt. Im Ganzen lassen sich 15 solcher Einziehungen auffinden; sie gehören sämmtlich dem Ileum an, und vertheilen sich über die letzten 2 m des Darmes. Oberhalb dieser Einschnürungen ist der Darm mächtig erweitert, die unterste Einschnürung liegt 13 cm oberhalb der Valvula Bauhini. Dieses Darmende ist sehr dünn und eng, ebenso wie der Dickdarm. An dem aufgeschnittenen Darm treten nun diese Stenosen als starke Querleisten hervor (Taf. III, Fig. 1). Es erscheint zunächst der Darm von innen betrachtet, als ob an diesen Stellen eine Darmnaht ausgeführt und dabei die Schleimhautränder nach innen vorgewölbt wären. Eine Anzahl dieser Leisten sind von absolut intacter Schleimhaut überzogen, andere zeigen dagegen kleinere oder grössere Substanzverluste mit zackigen Rändern. Auch in der Umgebung der Leisten ist die Schleimhaut vielfach von Geschwüren durchsetzt. Diese Geschwüre sind theils lenticulär, theils gezackt. Die Einziehungen selbst liegen nun zum Theil einzeln in Abständen von 15—30 cm, dann aber wieder trifft man auch solche, die zu zweien dicht hinter einander liegen und nur 2—4 cm von einander entfernt sind. Im Allgemeinen nimmt die Engigkeit der Stenosen mit der Annäherung der Bauhin'schen Klappe zu, derart also, dass der aufgeschnittene Darm an den oberen Stenosen 5 cm, unten dagegen nur 4, ja $3^1/_2$ cm breit ist. Der Darm zwischen diesen Stricturen ist

10—13 cm breit, die Querleisten an den Stenosen springen bis zu 0,5 cm über das Lumen hervor. Die Wandung des Darmes nimmt mit der Annäherung an die unterste Strictur immer mehr an Dicke zu. In dem zugehörigen Mesenterium finden sich vergrösserte Lymphdrüsen, von denen eine Anzahl verkalkt und verkreidet sind, andere enthalten deutlich sichtbare Tuberkel mit käsigem Centrum.

Von dem weiteren Sectionsbefunde sei hervorgehoben, dass sich in beiden Lungen umfangreiche Narben finden, die zum Theil noch trockene, käsige oder verkreidete Massen enthalten, so z. B. ein gut Hühnerei grosser Herd an der Spitze der rechten Lunge, in dessen Centrum eine 3,5 cm lange, 1,5 cm breite Käsemasse liegt. In der Umgebnng dieser Narben vielfach miliare und submiliare grauweisse, käsige Knötchen. Diese Veränderungen nehmen etwa den 5. Theil beider Lungen ein.

Zur mikroskopischen Untersuchung werden Längsstreifen aus dem Darm herausgeschnitten, die durch die oben beschriebenen Stricturen hindurchgehen. In mikroskopischen Schnitten zeigt sich, dass entsprechend der Strictur der Schnitt eine höckrige Auftreibung auf der Schleimhautseite enthält (Taf. IV, Fig. 2). Entsprechend dieser Stelle ist an einigen Stricturen die Serosa eingebuchtet. An der ganzen Innenseite entlang, auch über die tumorartige Erhebung der Strictur zieht an den untersuchten Stellen Schleimhaut hinweg. Die Auftreibung an der Strictur rührt zum geringen Grade von einer Verdickung dieser Schleimhaut, zum allergrössten Theil von der Ausbildung eines festen, fibrösen Gewebes im Gebiete der Submucosa her. Die Muskelschichten sind an der Stelle der Strictur unterbrochen und zwar durch ein fibröses Gewebe, das von der eingezogenen Serosa her, gewissermaassen durch die Muskelschichten hindurch quillt und sich nun in der Submucosa zu den besagten narbigen Pfropfen verbreitert. Die Muskelschichten sind aber nicht nur in ihrem Verlaufe unterbrochen, sondern auch an der Stricturstelle nach oben hin, das heisst, gegen die Mucosa zu, abgebogen und zwar in verschieden weiter Weise, so dass also die beiden Enden nicht gleich hoch im Schnitte stehen. Die Muskelschichten sind im Ganzen verdickt, aber noch stärker auf der einen Seite, die offenbar das zuführende Ende darstellt. Die geschwulstartige Erhebung an der Innenseite des Darmes besteht im Wesentlichen aus fibrösem, festem und kernarmem Gewebe. Auf der einen Seite dieser Erhebung setzt sich ein Schleimhautspalt schräg von der benachbarten Schleimhaut her durch die Basis dieses Pfropfes hin bis zur Mitte der Narbe hindurch fort. Diese Spalte ist mit Epithelien ausgekleidet, so dass sich also Epithelien unten inmitten der Strictur finden und zwar in Höhe des unteren Randes der circulären Darmschicht, d. h. mit anderen Worten, Schleimhauttheile ziehen sich tief in die Darmwand hinein und finden sich an Stellen, wo sonst eigentlich Schleimhaut nicht vorkommen dürfte. Bei einzelnen Stricturen findet sich eine ausgedehnte bindegewebige Verödung der Arterien.

Fall 2. Es handelt sich um einen kypho-skoliotischen 47jährigen Schneider, der seit 3 Jahren an den Zeichen einer fortschreitenden Lungenphthise krank war. Längere Zeit vor dem Tode hatte er auch an Verdauungs-

störungen, die sich theils in Verstopfung, theils in Diarrhoen bemerkbar machten, zu leiden. Zeitweise wurde er von heftigen Leibschmerzen geplagt, die mit starkem Kollern im Leibe verbunden waren. Als er am 23. Januar 1906 das Stadt-Krankenhaus aufsuchte, liess sich bei derartigen schmerzhaften Anfällen constatiren, wie sich einzelne Abschnitte der Darmwand aufsteiften und nachher wieder abflachten. Nach 11tägigem Krankenhausaufenthalt, bei welchem hohes Fieber bestand, ging er unter den Erscheinungen der fortschreitenden allgemeinen Phtise zu Grunde.

Bei der Section fand sich in der Bauchhöhle 500 ccm klarer Flüssigkeit. An einigen Dünndarmschlingen fallen bläulich gefärbte Abschnitte auf, in denen sich etwa hirsekorngrosse grauweisse Knötchen erkennen lassen. In den Lungen findet sich ausser altem schiefrigen Narbengewebe eine Unzahl von bis haselnussgrossen Käseherden mit rother Hepatisation der Nachbarschaft. In den Nieren vereinzelte Tuberkel. Im Dünndarm zahlreiche Geschwüre mit ausgezackten Rändern und Tuberkeln im Grunde und in der Nachbarschaft. Diesen entsprechend liegen in der Serosa schon die oben angedeuteten verdickten Stellen mit den Tuberkelknötchen. Unweit der Bauhin'schen Klappe, inmitten des mit den zahlreichen Geschwüren besetzten Darmabschnittes sieht man eine scharf umschriebene Einschnürung des Darmes, als ob hier ein Faden um den Darm herumgelegt und zusammengezogen wäre. Die Serosa ist an dieser Stelle weisslich, sehnenartig und in der Umgebung von mehreren mit Knötchen besetzten Lymphgefässen durchzogen. Am Mesenterialansatz dieser Strictur befindet sich ein taubeneigrosser tumorartiger Knoten von weisslichem käsigem Aussehen, der zum grössten Theil im Mesenterium liegt, zum kleineren auf die Darmwand übergreift. Bei genauerem Zusehen lassen sich in diesem Knoten zahlreiche Tuberkelknötchen erkennen. Nach Aufschneiden des Darmes zeigt sich, entsprechend der Verengerung ein circulär herumlaufendes Geschwür mit erhabenen und ausgezackten Rändern. Parallel zu den Rändern erhebt sich aus der Mitte des Geschwürs eine circulär herumlaufende Leiste, die grünlichgelblich gefärbt ist und 5 mm weit in das Lumen hinein vorsteht. Der Darm misst aufgeschnitten an der Strictur 3,2 cm, während er oberhalb derselben 6, unterhalb 5 cm breit ist. Das Präparat wird in toto eingelegt und gehärtet und dann ein Streifen herausgenommen, der, der Länge des Darmes entsprechend, durch die Strictur hindurch geht. Mikroskopische Schnitte, die hiervon angefertigt werden, zeigen nun oben und unten normale Stücke des Darmes. Dementsprechend sind die Schnitte auf beiden Enden etwa 1—2 mm dick, schwellen dann gegen die wallartig erhabenen Geschwürsränder bis zu 4 mm an (Taf. IV, Fig. 3). An der Stelle des Geschwürs beträgt die Darmdicke nur etwa 1 mm und aus diesem Geschwür erhebt sich nun die bis 6 mm dicke Leiste. Diese entwickelt sich aus der Serosa mit dünnem Stiel und schwillt nach oben kolbenförmig an. Zwischen dieser Leiste und den Geschwürsrändern befindet sich beiderseits nur ein schmaler Spalt. Bei der mikroskopischen Betrachtung des Präparates zeigt sich, dass die Mucosa jederseits bis dicht an den Geschwürsspalt herangeht. Die Aussenfläche des Schnittes erscheint fast glatt, vielleicht nur eine Kleinigkeit eingezogen. Verfolgt man nun die Muscularis, so zeigt

sich, dass diese jederseits in der Nähe des Geschwürsrandes mit scharfer Schwenkung von ihrer gewöhnlichen Richtung nach oben, das heisst also gegen das Innere des Darmes abbiegt und hierbei fast einen rechten Winkel bildet. An der Geschwürsspalte hören dann die letzten Fasern der Musculatur jäh auf, nachdem die beiden Schichten im ganzen schon durch interstitielles Bindegewebe stark auseinander gedrängt oder ersetzt sind. Es zeigt sich also, dass unmittelbar unter den Geschwürsrändern die Muskelschichten sich von der Serosafläche des Präparates erheblich entfernen, so dass gewissermaassen an dieser Stelle die Subserosa erheblich verdickt ist. Schon hierdurch kommt eine beträchtliche Auftreibung des Darmes an dieser Stelle zu Stande, stärker allerdings wird diese Auftreibung durch eine erhebliche Verdickung der Submucosa und zwar wird diese geleistet durch Ausbildung einer tuberculösen Entzündung mit allen ihren charakteristischen Bestandtheilen. Man findet also hier wirkliche Tuberkel, kleinzellige Infiltration, Verkäsung und Narbenbildung. Bei der Anwendung von specifischen Färbungen lassen sich hier sowohl wie in der stark infiltrirten Mucosa massenhafte Tuberkelbacillen nachweisen. Ganz besonders interessirt nun die Untersuchung der von dem Geschwürsgrunde aufsteigenden pilzhutförmigen Leiste. An ihrer Oberfläche ist sie, wie das schon makroskopisch zu sehen war, mortificirt und in Folge dessen kernlos. Es lassen sich in diesem Bezirke auch nicht Reste von Schleimhaut, etwa in Gestalt von mortificirten Drüsentheilen oder dergleichen nachweisen. In ihrem Grunde entbehrt diese Leiste jeglicher Einlagerung von Muskulatur, die man hier erwarten sollte. Der Grund und Stiel dieser Leiste wird von einem lockeren Bindegewebe gebildet, das von Blutgefässen derartig durchzogen ist, dass diese sich von unten her fächerartig gegen den kolbenförmigen Körper verbreiten. Ganz unerwarteten Aufschluss über die Natur und das Wesen der Leiste ergab eine Färbung auf elastische Fasern, die eigentlich zu dem Zwecke vorgenommen war, über das Verhalten der Blutgefässe bei dem ganzen Process Aufklärung zu bringen. Es zeigt sich nämlich, dass in der Serosa, vielleicht an der Grenze zur Subserosa eine feine, elastische Membran verläuft, die nur hier und da durchbrochen ist von Blutgefässen, oder anders ausgedrückt, die sich hier und da in das elastische Fasergewebe der in ihrem Verlaufe vorhandenen Blutgefässe auflöst, um sich dann wieder auf der andern Seite der Gefässe als eine feine Membran fortzusetzen. Diese Membran nun biegt an dem Grunde dieser mehrfach erwähnten Leiste plötzlich nach oben ab und zieht dann dicht neben dem Geschwürsspalt etwa parallel zu diesem auf der linken Seite des Schnittes bis etwa zur Höhe des jenseits dieser Spalte gelegenen Geschwürsrandes. Auf der rechten Seite ist sie hier auf ein kleines Stück unterbrochen, setzt sich dann aber bis etwa auf die Kuppe der Leiste hin fort und hört hier auf.

Epikrise. Aus dem zuletzt geschilderten Befunde ergiebt sich, dass hier am Geschwür eine Einstülpung der Serosa erfolgt ist, dass diese wie bei einer künstlichen Resection des Darmes nach innen gebogen ist, und dass hier eine Art von Spontanheilung einer drohenden Perforation durch Faltung und Einstülpung der

Serosa und Verklebung und Verwachsung der gegen einander gekehrten Aussenflächen geleistet worden ist. Wir müssen uns also vorstellen, dass das Geschwür eigentlich sehr viel breiter gewesen ist als es jetzt erscheint, dass die leistenförmige Erhebung eigentlich eine Duplicatur der Serosa darstellt, die auseinander gezogen werden müsste, um so den eigentlichen Grund des Geschwürs zu bilden.

Fall 3. Der 55jähr. Stellmacher will, abgesehen von häufig auftretenden, bis zu 5 Tagen dauernden Stuhlverstopfungen, gesund gewesen sein. Er suchte das Diakonissenhaus am 13. 9. 06 auf, nachdem er seit 10. 9. ohne Stuhlgang gewesen war und seit dem 11. 9. an Erbrechen zu leiden hatte. Er kam mit den Erscheinungen des Darmverschlusses ins Krankenhaus und wurde operirt. Hierbei wurden schon die Schnürringe festgestellt und an einem derselben war der Darm fest mit der Hinterwand verwachsen und umgeschlagen, hierdurch war ein vollkommener Verschluss bedingt. Die Darmschlingen wurden zurückgelagert, wenige Stunden nach der Operation trat der Tod ein.

Bei der Section fand ich einen leichten Grad von Peritonitis und 19 Stricturen im Darm, die über den ganzen Dünndarm vertheilt waren. Dicht an der Duodeno-Jejunalgrenze lag die erste, 10 cm vor dem Cöcum lag die 19. Strictur. Diese letztere war entschieden die stärkste und hier war das Peritoneum verdickt und der Hinterwand des Bauches etwas oberhalb und seitlich vom Promontorium fest adhärent. Die mit reichlicher Flüssigkeit angefüllte Darmschlinge hing an dieser Verwachsung und zog in das Becken hinein, es bestand also jetzt bei der Section wieder eine Abknickung. Die Schnürringe lagen theils isolirt oder zu zweien und dreien hinter einander. Zum Theil sind die Schnürringe mit Tuberkeln besetzt, zum Theil mit verdicktem Peritoneum versehen, zum Theil ist die Serosa unverändert. Im Mesosigmoideum befinden sich umfangreiche Narben, die auf den Dickdarm übergreifen. Im Coecum findet sich eine flächenartig ausgebreitete Narbenbildung, die dazu führt, dass das unterste Ende des Cöcum beutelförmig durch einen oben engen Narbenring abgeschnürt ist. Entsprechend den narbigen Veränderungen im Mesosigmoideum finden sich im zugehörigen Darmabschnitt theils Geschwüre mit ausgezackten Rändern, theils narbige Veränderungen der Schleimhaut, die dann hier ein geradezu sehnenartiges Aussehen bekommt. Der übrige Theil des Dickdarms ist frei von Geschwüren. An den Schnürringen des Dünndarms ist die Schleimhaut zum Theil geschwürig zerfallen, zum grösseren Theil aber narbig. Man findet alle Stadien der Ausheilung der Geschwüre bis zur vollständigen Vernarbung. In den übrigen Organen nichts Bemerkenswerthes, mit Ausnahme der Lungen, in denen sich umfangreiche schiefrige Veränderungen sowie frischere käsige Processe finden.

Bei der mikroskopischen Untersuchungen finden sich hier im Darm nicht so charakteristische Veränderungen wie in den beiden ersten Fällen. Man

sieht vielmehr nur hier und da fibröse Verdickungen der Submucosa, abgesehen von den Stellen, wo noch wirkliche Geschwüre vorhanden sind. Die narbigen Veränderungen ziehen auch hier grossentheils in die Musculatur hinein, abgesehen davon verdient noch ein anderes Verhalten der Circulärmusculatur erwähnt zu werden. Entsprechend den Stricturen findet sich nämlich vielfach eine ganz umschriebene hochgradige Verdickung der Ringmusculatur, die sich dadurch zu erkennen giebt, dass ein oder mehrere Bündel zapfenartig in die Submucosa hinein vorspringen.

Fall 4. Der 57jähr. Schuhmacher Sz. wurde am 29. Januar 1907 mit den Erscheinungen einer schweren Lungenschwindsucht in das Posener Stadtkrankenhaus aufgenommen. Das Abdomen war bei der Aufnahme eingesunken und druckempfindlich. In der Folgezeit stellte sich aber eine leichte Auftreibung des Leibes ein, in dem ein Tumor nicht nachzuweisen war. Beim Betasten fühlte man auf Druck an verschiedenen Stellen Gurren. Der Stuhlgang war diarrhoisch. Im Urin war am 1. März die Indicanreaction positiv. Am 3. März trat der Tod ein.

Die Section wurde am 4. März ausgeführt und ergab ausser den Erscheinungen einer schweren ulcerösen Lungenschwindsucht im Bauch folgenden Befund. Die Milz ist weich, Nieren unverändert. An dem Darm finden sich zahlreiche dunkelroth gefärbte Stellen, in deren Bereich das Lumen verengt ist (vergl. Taf. III, Fig. 2). Bei Eingiessen von Wasser in den Darm treten die Stricturen deutlicher hervor. Die zu den engen Stellen gehörigen Theile des Mesenteriums sind sehnenartig verdickt. Der Wurmfortsatz ist durch Narbengewebe fixirt und stark verkürzt. Die eingezogenen verengten Partien am Dünndarm haben ein Breite von $^1/_2$—1 cm. Das dunkelroth gefärbte Peritoneum lässt zahlreiche grauweisse bis graugelbe Knötchen von Hirsekorn- bis Linsengrösse erkennen. Im Verlauf des ganzen Darms finden sich 13 Stricturen, die vielfach zu zweien oder dreien nur 5 cm von einander entfernt dicht hinter einander liegen. Die Stricturen finden sich etwas zahlreicher in den tieferen Theilen des Ileums, nehmen gegen das Duodenum hin ab, doch findet sich noch an der Grenze zwischen Duodenum und Jejunum eine Strictur. Im Mesenterium liegen in dem zu den Stricturen gehörigen Theil verkäste Lymphdrüsen. Das Mesenterium an seinem Darmansatze ist hier vielfach verdickt und von Tuberkeln durchsetzt. Diesen engen Stellen entsprechend finden sich im Darm ringförmige Geschwüre mit wallartig erhobenen, vielfach ausgezackten Rändern, in denen ebenso wie im Grunde Tuberkel zu erkennen sind. Die Geschwüre sind zum grossen Theil auffallend schmal, als ob sie durch einen Querriss der inneren Häute entstanden wären; sie gehen grossentheils bis auf die Serosa hindurch. Auch der Dickdarm ist verengt, es wechseln hier glatte graurosa Schleimhautpartien mit dunkelroth gefärbten circulär verlaufenden Stellen ab. An diesen ist die Schleimhaut grösstentheils zerstört und nur in Gestalt von kleinen Inselchen erhalten. Im Cöcum finden sich zwei pflaumengrosse gelbgefärbte Kothsteine. Das Cöcum selbst ist geschwürig verändert und verengt.

Bei der mikroskopischen Untersuchung zeigt sich, dass die Geschwüre als schmale Spalten durch beide Schichten der Musculatur hindurch gehen. Der Rand der Geschwüre ist in Folge der Ausbildung von Tuberkeln und Bindegewebe in der Submucosa und Ringmuskelschicht verdickt. Eine Umbiegung und Abknickung der Längsmuskelfasern gegen das Darmlumen findet sich in diesem Falle nicht. Dagegen ist an sämmtlichen untersuchten Geschwüren ein theilweiser Verschluss der benachbarten Arterien und Venen durch Wucherung der Intima zu constatiren.

XII.

Ueber die Torsion des grossen Netzes.[1]

Von

Dr. Adler (Pankow-Berlin).

(Mit 1 Textfigur.)

M. H.! Das Krankheitsbild der Netztorsion ist erst durch die aus den letzten Jahren stammenden Publicationen mehr in den Vordergrund des Interesses gerückt worden. Während nach den ersten Mittheilungen von Oberst (1) [1882], Demont (2) [1893] und Bayer (3) [1898] diesem Krankheitsbilde mehr der Charakter einer casuistischen Rarität anzuhaften schien, konnte bereits im Jahre 1903 Rudolf (4) auf Grund einer Zusammenstellung von 29 Fällen ein wohlcharakterisirtes klinisches Bild der seltenen Affection entwerfen und die im Jahre 1905 erschienene Arbeit von Roche (5) führt gleichfalls 29 Fälle aus der Litteratur auf. Die im Januar 1906 erschienene umfassende Arbeit von Pretzsch (6) vermehrt diese Zusammenstellung bereits um weitere 15 Fälle. In demselben Jahre hat Riedel (7, 8) ausser einem bereits im Jahre 1902 auf dem Chirurgencongresse demonstrirten Fall 6 weitere eigene Beobachtungen veröffentlicht, so dass sich unter Hinzurechnung je eines Falles von Scudder (9) und von Grunert (10) die Gesammtzahl der bisher bekannt gewordenen Fälle — soweit ich aus der mir zugänglichen Litteratur ersehen kann — auf 52 stellt.

Ohne Zweifel hat Riedel Recht, wenn er annimmt, dass derartige Fälle schon in früheren Zeiten beobachtet, aber nicht ver-

---

[1] Vorgetragen am 2. Sitzungstage des XXXVI. Congresses der Deutschen Gesellschaft für Chirurgie, 4. April 1907.

öffentlicht worden sind. Noch mehr aber dürfte seine weitere Annahme zutreffen, dass die enorme Zunahme der Laparotomieen in den letzten zwei Dezennien unsere Erfahrungen auch auf diesem Gebiete erheblich erweitert haben. Insbesondere sind es die immer zahlreicher unter der Diagnose Appendicitis uns zugehenden Krankheitsfälle, welche nicht selten bei der Operation sich als vom Wurmfortsatz unabhängige Krankheitszustände erweisen. Die immer weiter um sich greifende Erkenntniss von der Nothwendigkeit eines frühzeitigen Eingriffes bei der Appendicitis zeigt hier ihre segensreiche Wirkung dadurch, dass sie äusserst schwere, nur auf operativem Wege heilbare Zustände rechtzeitig der chirurgischen Behandlung überantwortet, welche trotz der unzutreffenden Diagnose in der Regel zur Heilung führt.

Stellt somit die Netztorsion heutzutage kein unbekanntes Krankheitsbild mehr dar, so bestehen andererseits in Bezug auf ihre Pathogenese noch mancherlei Meinungsverschiedenheiten und im speciellen Fall lässt sich die Ursache des Zustandekommens der Netzdrehung in der Regel nur vermuthen, aber nicht mit Sicherheit feststellen. Schon die Thatsache, dass bisher in keinem einzigen Falle die Diagnose des Leidens mit voller Sicherheit gestellt werden konnte, rechtfertigt wohl den Versuch, durch Veröffentlichung aller einschlägigen Beobachtungen die Kenntniss der nach mehrfacher Richtung hin interessanten Krankheit zu erweitern.

Ich lasse zunächst die Krankheitsgeschichte des von mir beobachteten Falles folgen:

Der 39jährige Schmied E. O. machte bei der am 2. Febr. 1905 erfolgten Aufnahme in das Krankenhaus folgende Angaben: Eltern todt, Todesursache unbekannt. Er selbst wurde als 6jähr. Knabe von einem Wagen überfahren und hat deshalb nahezu 1 Jahr im Krankenhaus gelegen. Er war dann völlig gesund und beschwerdefrei bis zum 18. Lebensjahr, in welchem bei ihm ein rechtsseitiger Leistenbruch ohne nachweisbare Ursache auftrat. Der Bruch liess sich stets leicht und vollkommen zurückbringen und wurde durch das regelmässig getragene Bruchband gut zurückgehalten, so dass O. ohne jegliche Beschwerden seinem schweren Beruf als Schmied nachgehen konnte. Gegen Mitte November 1904 erkrankte O. plötzlich unter Fieber, Frösteln, Kopfschmerzen, Bronchitis, verbunden mit sehr starkem Reizhusten und allgemeiner Prostration. Störungen seitens der Bauchorgane bestanden nicht. Der behandelnde Arzt, Herr Dr. Hamburger, stellte die Diagnose Influenza und verordnete Salipyrin. Die Erscheinungen gingen allmählich zurück,

indessen erholte sich Patient auffallend langsam und machte noch einen ziemlich hinfälligen Eindruck, als er am 16. December 1904 plötzlich von Neuem erkrankte. Er wurde von dermaassen heftigen krampfartigen Schmerzen in der rechten Bauchseite befallen, dass er auf der Strasse zusammenbrach und mit einem Wagen nach Hause befördert werden musste. Es trat heftiges Erbrechen und Fieber auf. Die Schmerzen strahlten von der rechten Bauchseite bis in die rechte Fussspitze aus und O. war dauernd genöthigt, das rechte Bein flectirt zu halten. Der behandelnde Arzt constatirte eine schmerzhafte Resistenz in der Gegend des Colon ascendens, welche in den nächsten Tagen an Umfang noch zunahm, während die heftigen Reizerscheinungen unter Morphium, Eisblase und strenger Diät binnen 3 Tagen zurückgingen. Am 18. 1. 1905 constatirte der Herr College, dass die Resistenz in der rechten Bauchseite erheblich zurückgegangen und nur bei Druck noch schmerzhaft war. Dagegen war in der rechten Scrotalhälfte eine harte, vorher nicht bemerkte Geschwulst aufgetreten. Während nach den bestimmten Erklärungen des Kranken der Bruchinhalt bisher stets ganz weich war und von ihm spielend leicht reponirt werden konnte, bestand jetzt eine äusserst schmerzhafte harte Geschwulst, welche absolut unverschieblich war.

Unter der Annahme einer Appendicitis wurde O. dem Krankenhause überwiesen.

Aufnahmestatus am 2. Febr. 1905: Kräftig gebauter Mann mit gutem Ernährungszustand und reichlichem Fettpolster, insbesondere an den Bauchdecken. Sensorium frei, Herz und Lungen ohne Besonderheiten, Temperatur 37,4°, Puls 72, regelmässig und kräftig. Urin frei von pathologischen Bestandtheilen, Urinentleerung ohne Beschwerden. Der nur durch Abführmittel zu erzielende Stuhlgang zeigt normale Beschaffenheit. Winde spärlich. In der rechten Unterbauchgegend fühlt man eine nahezu zweifaustgrosse brettharte äusserst druckempfindliche Resistenz, welche nach oben die Nabelhorizontale um etwa 2 Querfingerbreiten überschreitet. Mediale Begrenzung etwa 1 Querfinger rechts von der Linea alba. Laterale Begrenzung in die Beckenschaufel übergehend, untere bis zum Poupart'schen Bande zu verfolgen. Percussionsschall allenthalben gedämpft. Die Resistenz ist unbeweglich, auch bei Lagewechsel. In der linken Bauchseite fühlt man nur ziemlich prall gefüllte Darmschlingen. Die linke Bauchseite ist nicht druckempfindlich, indessen der Leib im Ganzen aufgetrieben. Die beständig vorhandene Muskelspannung erschwert die Palpation durch die ohnehin schon fettreichen Bauchdecken. In der rechten Scrotalseite fühlt man eine wurstförmige, steinharte, äusserst schmerzhafte Resistenz von 3—4 cm Durchmesser und etwa 10 cm Länge, welche unbeweglich ist und sich in den Leistencanal hinein fortsetzt. Darmschlingen im Bruchsack nicht nachweisbar. Bei der Untersuchung vom Mastdarm aus ist nichts Abnormes zu fühlen. Beide Hoden sind vorhanden und nicht atrophisch. Rechter Hoden und Samenstrang liegen hinter der beschriebenen Geschwulst und sind gegen dieselbe abzugrenzen.

Nach dem geschilderten plötzlichen Einsetzen der Erkrankung mit heftigen Schmerzen in der rechten Bauchseite, Fieber und Erbrechen schien mir der Befund trotz des nunmehr fieberlosen Zustandes am ehesten für ein abgekapseltes Exsudat mit Uebergreifen des Entzündungsprocesses auf den Bruchinhalt zu sprechen. In zweiter Linie wurde auch die Möglichkeit einer Appendicitis im Bruchsacke, in dritter Linie die eines Tumors unbestimmten Ursprunges erwogen, während eine Brucheinklemmung ausgeschlossen wurde.

Die Beobachtung während der folgenden Tage führte nicht zu einer Klärung des merkwürdigen Krankheitsbildes. Die Beschwerden im Leib waren beträchtlich trotz Innehaltung strenger Diät und Abführung. Dabei war der Kranke andauernd fieberfrei. Die Conturen der beschriebenen Resistenz blieben dieselben. Deshalb entschloss ich mich zu einem operativen Vorgehen und führte die Operation am 6. Februar 1905 aus.

Chloroformnarkose. 10 cm langer Schnitt über die Höhe der Bruchgeschwulst. Nach schichtweiser Spaltung zeigt sich als Bruchinhalt lediglich die oben beschriebene wurstförmige harte Geschwulst, welche sich als dunkelblauroth verfärbtes, zu einer soliden Geschwulst verbackenes Netz erweist. Von Darm bzw. Appendix nichts zu entdecken, kein Bruchwasser. Mässige, leicht zu lösende Verklebungen zwischen Geschwulst und Innenfläche des Bruchsackes. Oberfläche der Netzgeschwulst leicht höckrig, aber nicht gelappt. Der Tumor setzt sich continuirlich nach oben durch den Leistencanal in die Bauchhöhle fort.

In Anbetracht dieses Befundes wird alsbald die Laparotomie angeschlossen. Rechtsseitiger Pararectalschnitt bis zur Nabelhöhe. Bei Eröffnung der Bauchhöhle vom Leistenring nach aufwärts entleert sich zunächst etwa $^1/_4$ Liter serösen hämorrhagischen Transsudates. Es zeigt sich, dass die Geschwulst gleich oberhalb des inneren Leistenringes sich mächtig verbreitert und das ganze Operationsfeld einnimmt, so dass Darmschlingen zunächst nicht zu Gesicht kommen. Die Geschwulst ist dunkelblauroth und zeigt an der Oberfläche zahlreiche prall gefüllte Venen mit z. Th. geschlängeltem Verlauf. Allenthalben finden sich lose, meist stumpf zu lösende Verklebungen mit dem Peritoneum parietale, bei deren Lösung eine ziemlich beträchtliche parenchymatöse Blutung entsteht. Erst nach Entwicklung der grossen Geschwulst zeigt sich, dass dieselbe dicht bis an das Colon transversum heranreicht und mit demselben nur durch einen kleinfingerdicken, höchstens 2,5 cm langen Stiel zusammenhängt. Bei näherer Betrachtung ergiebt sich ferner, dass die Geschwulst dem grossen Netz angehört, welches ganz in dieselbe aufgegangen ist und sich um nahezu 360° im Sinne des Uhrzeigers um seine Achse gedreht hat! Cöcum und Appendix liegen unverändert hinter der Geschwulst. Nach Abbindung des kurzen Stieles in möglichst weiter Entfernung vom Colon transversum wird die Geschwulst entfernt und die Wunde nach Einlegung eines Streifens Gaze durch Etagennaht geschlossen.

Der Wundverlauf war — abgesehen von einem leichten Chloroformicterus mit geringen Temperatursteigerungen in den ersten drei Tagen — ein un-

gestörter. Am 2. März 1905 konnte Patient das Bett verlassen und am 9. März in beschwerdefreiem Zustand aus dem Krankenhaus entlassen werden. Auch heute, nach 2 Jahren, können Sie sich, m. H., von dem Wohlbefinden des Kranken überzeugen. Allerdings hat sich an der Stelle der Drainage neuerdings wieder eine kleine Hernie gebildet, welche durch ein Bruchband gut zurückgehalten wird. (Vorstellung des Kranken.)

Das Präparat, welches ich mir jetzt erlauben möchte Ihnen zu zeigen, hat annähernd die Form einer Keule. Die bei der Operation blauroth verfärbte,

A entspricht dem tiefsten im Bruchsack gelegenen Punkte der Geschwulst. A B ist der intraherniäre, B C der intraabdominelle Geschwulstabschnitt. D ist die Stelle der torquirten Stielverbindung der Geschwulst mit dem Colon transversum.

jetzt gelblich-graue flachhöckrige Oberfläche desselben gleicht der eines Lipoms. In der Mitte des oberen Randes der Geschwulst findet sich ein kleiner trichterförmiger Zipfel (s. Abbildung D), dessen Basis frei abgeschnitten ist, während die Spitze in den Tumor übergeht. Dieser kleine Zipfel ent-

spricht der oberen beschriebenen Stielverbindung des Tumors mit dem Colon transversum. Innerhalb dieses kleinen Stieles erfolgte die Abtrennung der Geschwulst und die Torsion ist an dem kleinen Zipfel deshalb nicht mehr zu demonstriren, weil wegen der Gefahr einer Darmverletzung die Abbindung möglichst distal vom Darme erfolgte, so dass ein Theil des torquirten Stieles am Colon zurückbleiben musste. Auch auf dem Querschnitt gleicht die Geschwulst in Farbe und Zeichnung einem Lipom. An dem dem Stiel zunächst liegenden Rande fällt auf dem Querschnitt ein dreieckiges dunkelrothbraunes, fast die ganze Masse bis nahe an den Rand durchsetzendes Feld auf, in welches viele erweiterte verstopfte Gefässlumina prominiren. Die Basismitte dieser infarktförmigen Veränderung entspricht genau der Spitze des torquirten Stieles und ist durch einen weissen, im Vergleich zur Consistenz der Umgebung derberen Saum von ihm abgesetzt. Der conservirte Tumor ist im Ganzen 31 cm lang und in seinem abdominellen Abschnitt 11 cm breit, während der intraherniäre zungenförmige Fortsatz nur 4,5 cm breit ist. Das Gewicht des Tumors beträgt in conservirtem Zustand 650 g.

Aus der beigegebenen Abbildung ist die Configuration des Tumors ohne Weiteres ersichtlich.

Die mikroskopische Untersuchung des Gebietes des hämorrhagischen Infarktes ergiebt Folgendes: Fast ausnahmslos fehlt jede Kernfärbung, während im Uebrigen die Gewebsstructur gut erhalten ist. Blutgefässe und Fettzellinterstitien sind vollgepfropft mit Erythrocyten. Die Bindegewebsfibrillen sind meist maschig aufgelockert. In den Bindegewebssepten und im Endothelbelag der Venen reichliche, z. Th. intracelluläre Ablagerung von gelblich-braunem Blutpigment. Eisenreaction positiv. Auf Schnitten aus dem nicht hämorrhagisch infarcirten Geschwulstgebiete, welches makroskopisch derbe Fettgewebsstructur aufweist, kann auch nur z. Th. gute Kernfärbung erzielt werden. Die Bindegewebsfibrillen der Septen sind hier myxomatös aufgelockert. Um die mit Erythrocyten vollgepfropften Gefässlumina, deren Endothelbelag ebenfalls häufig intracelluläre kleinzellige Pigmentanhäufungen zeigt, findet sich stellenweise Infiltration. Auch hier viel Pigment in den Bindegewebszellkörpern und Leukocyten. Eisenreaction positiv. Die rothen Gefässthromben zeigen stellenweise beginnende Organisation.

Nach diesem Befunde kann es wohl keinem Zweifel unterliegen, dass der exstirpirte Tumor ein gedrehter Netztumor ist und zwar ein Lipom mit theilweise myxomatöser Entartung und theilweiser hämorrhagischer Infarcirung. Der hämorrhagische Infarkt findet sich nur in dem der gedrehten Stielverbindung mit dem Colon unmittelbar angrenzenden Geschwulstabschnitt und der positive Nachweis von Blutpigment in den Gefässendothelien, Leukocyten und Bindegewebszellkörpern, der Nachweis der bereits beginnenden Organisation von Gefässthromben deutet in Uebereinstimmung mit dem oben geschilderten klinischen Verlaufe darauf

hin, dass die Stieltorsion trotz des stürmischen Einsetzens der Erscheinungen doch nicht zur völligen Aufhebung jeglicher Circulation geführt hat, wenigstens nicht auf längere Zeit. Der Befund entspricht vielmehr im Wesentlichen einer hochgradigen venösen Stase.

Rudolf (4) hat die 29 von ihm gesammelten Fälle in zweckentsprechender Weise folgendermaassen classificirt:

1. Rein intraabdominelle Torsionen.
2. Gleichzeitig intraabdominelle und intraherniäre Torsionen.
3. Intraabdominelle Torsionen bei Anwesenheit von Netz in der Hernie.
4. Rein intraherniäre Torsionen.
5. Ungenau beschriebene Torsionen.

Legen wir diese Eintheilung unseren folgenden Betrachtungen zu Grunde, so gehören weitaus die meisten der bisher beschriebenen Fälle der Gruppe 3 an. Nach der Rudolf'schen Statistik sind sind es gegen 50 pCt., nach der Pretzsch'schen sogar 75 pCt. aller bisher veröffentlichten Fälle.

Auch unser Fall wäre dieser Gruppe zuzuzählen, denn eine Drehung fand sich nur oben an der kurzen Stielverbindung mit dem Colon transversum. Der lange zungenförmige intraherniäre Fortsatz hatte die Drehung des Tumors in toto mitgemacht, augenscheinlich deshalb, weil er mit dem Bruchsack nicht verwachsen war. Sonst hätten wir jedenfalls auch am unteren Ende des Tumors eine der oberen entgegengesetzt verlaufende Spiraltour constatiren können, wie dies z. B. in den Fällen von Nordmann (11), v. Baracz (12), Bayer (3) u. A. festgestellt wurde. Die bei der Operation vorgefundenen leichten Verklebungen zwischen Tumor und Bruchsackinnenfläche sind jedenfalls erst secundär in Folge der Torsion zu Stande gekommen.

Dass den Hernien für die Entstehung derartiger Netztorsionen eine hervorragende ätiologische Bedeutung zukommt, braucht nicht mehr erst bewiesen zu werden. Nach der Berechnung von Pretzsch (6) fand sich unter 44 Fällen 41 Mal eine Hernie in einem präformirten Bruchsack, 1 Mal eine Hernie in einer Laparotomienarbe [Souligoux und Deschamps (13)]. Dass sich in dem Falle von Payr (14) keine Hernie fand, kann nicht weiter auffallen. Denn hier handelte es sich um den seltenen Fall einer

secundären Netztorsion: das mit einer Ovarialcyste verwachsene Netz hatte die primäre Torsion der Cyste mitgemacht. Da nun auch unter den 7 Fällen von Riedel (7) 5 Mal, sowie in den Fällen von Grunert (10) und von mir eine Hernie vorhanden war, so bleiben nur 2 Fälle von Riedel, 1 Fall von Scudder (9) und einer der beiden Fälle von Simon (15), im Ganzen also nur 4 Fälle von 52 übrig, in welchen sich neben der Netztorsion keine Hernie fand.

Die Beobachtungen von Riedel (7) sprechen nun sehr dafür, dass intraabdominell gelegene Netztumoren auch dann auf alte Netzbrüche zurückzuführen sind, wenn keine Hernie mehr nachweisbar ist. Riedel nimmt an, dass das Netz in unvollständige, von aussen nicht nachweisbare Bruchsäcke („Bruchanlagen") hineingelangt, dort in der bekannten typischen Weise klumpig entartet und sich gelegentlich in die Bauchhöhle retrahirt. Ein derartiger, an einem langen dünnen Stiel hängender Netzklumpen kann sich jederzeit drehen. In dem ersten der von Riedel beobachteten Fälle hatte sich ein Netztumor in dem proximalen Bruchsackende, welches bei der Radicaloperation wahrscheinlich stehen geblieben war, nachträglich entwickelt, im zweiten Falle ergab die Laparotomie einen in einem Schenkelbruchsack gelegenen gedrehten Netztumor, obwohl von aussen eine Hernie überhaupt nicht nachweisbar war!

Ist erst einmal ein mehr wenig grosser, an einem langen dünnen Stiel hängender Netzklumpen vorhanden, so können alle diejenigen mechanischen Momente, welche erfahrungsgemäss eine Stieldrehung intraperitoneal gelegener Organe herbeizuführen geeignet sind, als auslösendes Moment in Frage kommen. Im gegebenen Falle aber sind wir in der Regel auf die anamnestischen Angaben der Kranken angewiesen, da ja letztere meist erst wegen der bereits erfolgten Drehung in unsere Behandlung kommen. Bald wird eine Ueberanstrengung der Bauchpresse durch schwere Berufsarbeit (Heben schwerer Lasten etc.) oder durch sportliche Vergnügungen (Tanzen, Kegeln), bald ein Trauma u. dergl. beschuldigt. In dem Falle von v. Eiselsberg (16) begann die Krankheit nach einem Diätfehler, welcher zu vermehrter Peristaltik führte. Heftiger Husten und Bronchitis werden in den Fällen von Bayer (3) und Trémolières (17) beschuldigt und auch in meinem Falle kann die

mit heftigem Hustenreiz einhergehende Influenza den ersten Anstoss zur Netzdrehung gegeben haben. Payr (14) nimmt auf Grund sehr sorgfältiger experimenteller Studien an, dass das ungleichmässige Wachsthum der Netzgeschwulst und die daraus resultirende ungleichmässige Schwere und Consistenz derselben sehr wesentliche Factoren für das Zustandekommen der Drehung darstellen. Er nimmt ferner an, dass die in Folge von Compression des Stieles stark überfüllten Venenplexus durch ihre Schlängelung ähnlich wie bei der physiologischen Torsion der Nabelschnur die Drehung begünstigen. Eine hochgradige venöse Stauung kann einen experimentell nachahmbaren Torsionsvorgang einleiten oder erzeugen. Die wunderschönen Experimente von Payr haben ja die Richtigkeit dieser Voraussetzungen überzeugend dargethan.

Dass die weitaus grössere Anzahl von Netztorsionen mit rechtsseitigen Hernien combinirt ist, kann wohl kaum ein Zufall sein. Pretzsch will diese Thatsache durch die grössere Häufigkeit der rechtsseitigen Hernien überhaupt erklären. Er meint ferner, dass das Netz wegen der räumlichen Beengung der linken Bauchseite durch die Flexura sigmoidea zu linksseitigen Inguinalhernien weniger leicht in Beziehung treten könne. Ich möchte es für wahrscheinlicher halten, dass dieses Prävaliren der rechten Seite sich durch die anatomischen Verhältnisse des Netzes selbst erklärt: Vom oberen Ende des Colon ascendens hängt an der rechten freien Netzseite ein langer zapfenförmiger Fortsatz — Omentum colicum Halleri — herab, welcher durch starken Fettreichthum und seine grössere Länge zu Verwachsungen besonders disponirt ist. Dieser Fortsatz ist es auch, welcher zu fötalen Verwachsungen mit dem Hoden neigt und dann durch letzteren mit in den Bruchsack herabgezogen werden kann.

Die von Pretzsch, Rudolf, Roche u. A. in ziemlich übereinstimmender Weise geschilderte Symptomatologie der Netztorsion bietet so wenig markante Anzeichen, welchen man eine gewisse pathognostische Bedeutung zuerkennen könnte, dass es vollkommen begreiflich erscheint, dass die Diagnose in den bisher publicirten Fällen mit Sicherheit noch nicht gestellt wurde. Riedel (7) meint sogar, dass dies auch in Zukunft in der Regel nicht möglich sein werde. Prodromalsymptome von Druck im Leib, Unbehagen, Obstipation, Uebelkeit, Appetitlosigkeit, Einsetzen des

eigentlichen Leidens mit heftigen Leibschmerzen rechts oder links, Fieber, Erbrechen von Schleim, Galle, Kot: das alles sind Erscheinungen, welche so vielen acuten Erkrankungen der Bauchorgane gemeinsam sind! Und so sehen wir in der That, dass das Leiden in der Regel unter der Diagnose Appendicitis, Bruch- oder innere Einklemmung, Volvulus, Invagination, Darmstenose, Cholecystitis, Drehung oder Entzündung einer Ovarialcyste usw. zunächst behandelt und auch unter der Annahme eines ähnlichen Zustandes operirt wurde. Am ehesten wird sich die Diagnose noch stellen lassen, wenn man in einer Bauchseite einen mehr weniger grossen empfindlichen Tumor fühlt, wenn auf derselben Seite eine irreponible Netzhernie besteht und wenn man feststellen kann, dass die Hernie durch den Leistenkanal hindurch in den Tumor übergeht. Wichtig ist auch die Feststellung, dass dieser Tumor nach Beginn der Torsionserscheinunden an Volumen zunimmt. Von grösster diagnostischer Bedeutung ist aber in meinem Falle die anamnestische Angabe, dass der früher stets weiche, leicht reponible und schmerzlose Netzbruch mit Einsetzen der acuten Erkrankung hart, schmerzhaft und irreponibel geworden sei, und ich halte es wohl für möglich, dass sich auf Grund einer derartigen Angabe im Verein mit dem Befund eines Tumors in derselben Bauchseite und den oben geschilderten Symptomen der eingetretenen Torsion die Diagnose stellen lassen wird. Auch in dem von v. Baracz publicirten Falle machte der Kranke die Angabe, dass mit Einsetzen der Beschwerden die vorher reponible Hernie irreponibel wurde. Wichtig erscheint mir auch die anamnestische Angabe, dass ein mit einem Netzbruch behafteter schon seit Jahren an „Magenbeschwerden" gelitten hat [vergl. die Fälle von Hochenegg (18) und Pretzsch], weil diese Beschwerden doch zum Mindesten auf das Vorhandensein eines zerrenden Netzstranges hindeuten.

Die Diagnose wird weiterhin noch erschwert durch die ungeheure Variabilität in Bezug auf die Schwere der einzelnen Symptome: Bald beherrschen stetig zunehmende Ileussymptome das Krankheitsbild, bald gehen diese wieder zurück und es bleiben nur Schmerzen im Tumor und in der Hernie bestehen. Im Wesentlichen wird wohl die Schwere des Krankheitsbildes von der In-

tensität der Torsion abhängen und hier sehen wir ja die grössten Gradunterschiede von einmaliger Totalumdrehung um die Achse bis zu 7maliger und darüber. Dementsprechend sind auch die Veränderungen an dem gedrehten Netztheil verschieden hochgradig vom Zustand der einfachen Stauung, des mehr weniger ausgedehnten hämorrhagischen Infarktes bis zum eitrigen Zerfall und zur Gangrän, totaler Abdrehung des Tumors mit folgender allgemeiner Peritonitis.

Ganz leichte Fälle von Netztorsion, in welchen sich das Netz wieder zurückdrehen liess, sind von Sonnenburg (19) und von Walther (20) beschrieben worden. Zu den schwersten Fällen sind z. B. diejenigen von Hochenegg (18) und von Zeller (21) zu rechnen, in welchen der Tumor bereits eitrige Auflagerungen zeigte, bezw. schon gangränös war.

Der von mir beschriebene Fall scheint mir dadurch bemerkenswerth, dass die Erscheinungen der Torsion zwar sehr stürmisch einsetzten, dann aber binnen 3 Tagen unter Morphiumgebrauch und Eisblase in ein subacutes Stadium übergingen, in welchem der Kranke fieberlos war, normale Darmfunctionen hatte und nur über Schmerzen in der rechten Bauchseite klagte. Diese Schmerzen waren es auch, welche mich veranlasst haben, 7 Wochen nach der Torsion operativ vorzugehen. In Uebereinstimmung mit diesen Erscheinungen fanden sich denn auch an dem exstirpirten Tumor nur in einem begrenzten Bezirk wirkliche Infarktbildungen, während die Geschwulst im Uebrigen wohl eine venöse Stase, aber keine schwereren Ernährungsstörungen zeigte. Jedenfalls hat also die Torsion des Stieles nur zu einer mässigen Compression, nicht aber zu einer completten Abklemmung der Stielgefässe geführt.

Die Prognose der Netztorsion ist nach den bisher vorliegenden Erfahrungen bei rechtzeitig ausgeführter Operation eine relativ günstige. Die Statistik von Pretzsch verzeichnet unter 44 Fällen 6 Todesfälle, von welchen 2 auf unvollständige Entfernung des torquirten Netzes, 2 auf hinzugetretene Complicationen (Influenza, Bronchopneumonie), 1 auf bereits eingetretene Gangrän des Netzes zurückzuführen war. Ein Fall von Trémolières kam bereits mit den Symptomen der Peritonitis in Behandlung und starb unoperirt. Dass aber selbst bei schon beginnender eitriger Entzündung des Netzes die Operation noch Rettung bringen kann, beweist der Fall von Hochenegg (18).

Dass die Therapie des Leidens in möglichst frühzeitiger Operation zu bestehen hat, bedarf nach alledem wohl kaum mehr näherer Begründung. Bestehen bei abdominellen Störungen und gleichzeitig vorhandener Hernie diagnostische Zweifel, so folge man, wie Hochenegg mit Recht hervorhebt, der alten Regel und beziehe derartige Störungen zunächst auf die Hernie. Aber gleichviel, ob die Diagnose Netztorsion sichergestellt ist, oder nicht: man beginne die Operation stets an der — wie wir gesehen haben — in der Regel vorhandenen Hernie. Die Beschaffenheit des Bruchinhaltes giebt uns unter Umständen die wichtigsten Fingerzeige für unser weiteres Vorgehen. Setzt sich der Netzstrang durch den Leistenkanal in die Bauchhöhle, bezw. in den daselbst fühlbaren Tumor fort, so ist alsbald der Schnitt nach oben bis in die Bauchhöhle zu verlängern und der torquirte Netztumor nach Abbindung des Stieles in toto zu reseciren. Nur bei derartigem Vorgehen lässt es sich vermeiden, dass wie in den Fällen von Moresco (22) und von v. Eiselsberg (16) nur ein Theil des torquirten Netzes entfernt wird, während ein anderer Theil in der Bauchhöhle zurückbleibt. Sehr häufig sitzt der gedrehte Stiel sehr nahe am Colon transversum und ist — wie in meinem Falle — äusserst kurz. Aehnlich lagen die Verhältnisse in dem einen der von Simon (15) beschriebenen Fälle. In solchen Fällen wird es sich naturgemäss empfehlen, bei der Ligatur sich möglichst entfernt vom Colon zu halten, da nach den Untersuchungen von Payr (23) und Engelhardt und Neck (24) die Massenligatur des Netzes zur Bildung von Magen- und Duodenalgeschwüren embolischen Ursprungs führen kann und diese Gefahr wahrscheinlich um so grösser ist, je näher am Darme diese Netzabbindung vorgenommen wird. Als Unterbindungsmaterial für den Netzstiel ist nach den Mittheilungen von Braun (25) und Riedel (7) wegen der Gefahr der Bildung von entzündlichen Netztumoren, Ligaturabscessen und Nekrosen nicht Seide, sondern nur Catgut zu verwenden.

Literatur.

1. Oberst, Centralblatt f. Chir. 1882. S. 441.
2. Demont, Revue de chirurgie. 1893. p. 152.
3. Bayer, Centralblatt f. Chir. 1898. No. 17. S. 462—455.
4. Rudolf, Wiener klinische Rundschau. 1903. No. 44—47.

5. Roche, Des torsions de l'épiploon. Thèse de Paris. 1905.
6. Pretzsch, Ueber die Torsion des Netzes. Beiträge z. klinischen Chirurgie. 1906. Bd. 48. S. 118.
7. Riedel, Ueber gedrehte Netzgeschwülste mit und ohne vorgängigen Bruch. Münch. med. Wochenschr. 1905. No. 47.
8. Riedel, Der gedrehte Netztumor im nicht erkennbaren Bruche. Centralbl. f. Chir. 1906. No. 7.
9. Scudder, Intraabdominal torsion of the entire great omentum. Annals of surgery. 1904. Dec.
10. Grunert, Ein Fall von Netztorsion. Münch. med. Wochenschr. 1906. No. 45.
11. Nordmann, Ueber intraabdominelle Netztorsion. Deutsche med. Wochenschrift. 1903. S. 499.
12. v. Baracz, Retrograde Netzincarceration mit Torsion in der Bauchhöhle. Deutsche Zeitschr. f. Chirurgie. 1900. Bd. 54. S. 584.
13. Gouligoux et Deschamps. Bull. de la Soc. anatom. März 1901. p. 229.
14. Payr, Ueber die Ursachen der Stieldrehung intraperitoneal gelegener Organe. 1. Arch. f. klin. Chir. 1902. Bd. 68. S. 501. 2. Deutsche Zeitschrift f. Chir. 1906. Bd. 85.
15. Simon, Intraabdominale Netztorsionen. Münch. med. Wochenschr. 1905. No. 41.
16. v. Eiselsberg, Ein Fall von Volvulus des Netzes, welcher mit frischen Ulcera des Magens und Duodenums complicirt war. Deutsche med. Wochenschrift. 1898. No. 35.
17. Trémolières, Bull. et mém. de la soc. anatom. 1903. p. 539.
18. Hochenegg, Ein Fall von intraabdominaler Netztorsion. Wiener klin. Wochenschr. 1900. No. 13.
19. Sonnenburg, Archiv internat. de chirurgie. Genf 1903. Vol. 1. Fasc. 1.
20. Walther, Bull. et mém. de la soc. de chir. 9. Mai 1900. p. 531.
21. Zeller, Centralbl. f. Chir. 1903. No. 7.
22. Moresco, Gazetta degli ospedali e delle cliniche. 1902. 22. Juni. No. 69.
23. Payr, Münch. med. Wochenschr. 1905. No. 17.
24. Engelhardt und Neck. Deutsche Zeitschr. f. Chir. 1901. Bd. 58.
25. Braun, Ueber entzündliche Tumoren des Netzes. Archiv f. klin. Chirurgie. Bd. 63, H. 2.

XIII.

(Aus der Königsberger chirurgischen Universitätsklinik des Prof. Dr. Erich Lexer.)

Die Spontanlösung der ypsilonförmigen Knorpelfuge.[1]

Von

Dr. Paul Frangenheim,

Assistenzarzt.

(Mit 1 Textfigur.)

Bei der Besprechung der spontanen Epiphysenlösungen bemerkt Gurlt in seinem Handbuch der Lehre von den Knochenbrüchen, dass unter den Beckenepiphysen besonders die drei innerhalb des Acetabulum zusammenstossenden Theile des Hüftbeines (Os innominatum), die bis zum 18.—20. Jahre unverwachsen bleiben, für die Möglichkeit einer Spontanlösung in Betracht kommen. „Obgleich Beispiele von Trennungen derselben bei ganz jugendlichen Individuen nicht vorliegen, so werden wir doch später bei den Beckenfracturen Fälle von Brüchen der Pfanne kennen lernen, bei denen noch in späterer Lebenszeit die traumatische Trennung durchaus den Vereinigungslinien jener drei Stücke entsprechend erfolgte.“

Das grosse Werk Gurlt's ist unvollendet geblieben. Die Durchsicht der Literatur ergiebt, dass bei Pfannenfracturen, um diesen Punkt hier sogleich zu erledigen, die Bruchlinien mehr oder weniger den Knorpelfugen entsprechend verlaufen. Sehr häufig sind derartige Beobachtungen aber nicht, und wenn sich eine Diastase der Ypsilonfuge fand, so war sie als Nebenverletzung aufzufassen; denn meistens fanden sich ausserdem ausgedehnte Ver-

[1] Vorgetragen im Verein für wissenschaftliche Heilkunde zu Königsberg am 27. Mai 1907.

letzungen des Beckenringes. Unter den bisher bekannten Fällen von centraler Luxation des Oberschenkels finden sich zwei, bei denen die Pfanne in die drei ursprünglichen Knochen zerlegt war, einmal bei einem alten Mann, in dem anderen Falle ist das Alter des Verletzten nicht angegeben. Genauere Untersuchungen, vor allem die Röntgenographie, haben ergeben, dass bei der centralen Luxation neben der Verletzung des Pfannengrundes fast regelmässig andere Knochentrennungen am Beckenring bestehen. Nach Simon[1] soll das Hindurchtreten des Schenkelkopfes durch die Pfanne nur eine Theilerscheinung, eine secundäre Complication der verschiedensten Beckenbrüche sein; isolirte Pfannenbrüche stellen die Ausnahme dar, der centralen Luxation kann deshalb keine Sonderstellung eingeräumt werden.

v. Volkmann[2]) sah in der Klinik von Blasius eine eitrige Diastase der dreitheiligen Knochenverbindung im Acetabulum bei Osteomyelitis. In seinen Beiträgen zur Lehre von der Coxalgie hat Blasius[3]) seine reichen Erfahrungen über die Erkrankungen des Hüftgelenks niedergelegt. Dort erwähnt er wahrscheinlich auch den Fall, den v. Volkmann bei ihm gesehen. Die Pfanne war bis auf ihren oberen Theil von Knorpel entblösst und rauh, die Knorpelverbindung der sie zusammensetzenden drei Knochen erweicht und an zwei Stellen vom Eiter nach dem kleinen Becken hin perforirt, in welchem an diesen Stellen in den Weichgebilden eine Eiterhöhle bestand. Der Limbus cartilagineus war zerstört und der knöcherne Pfannenrand hinten und oben abgeflacht. Nach v. Bruns[4]) sollen nur in vereinzelten Fällen die Knorpelfugen des Hüftbeines gelöst worden sein. Lexer erwähnt in seinem Lehrbuch (Capitel „Pyogene Erkrankung der Knochen", II. Aufl. Bd. I. S. 227) eine Lösung der Pfannenfuge mit Beweglichkeit des Darmbeins, die er selbst beobachtete. Wir kommen darauf zurück.

Die Folgen der bei acuten und chronischen Infectionskrankheiten beobachteten, meist primär ostalen Veränderungen an der Pfanne sind Spontanluxationen des Femur nach verschiedenen

---

[1]) Bruns' Beiträge. Bd. 45.
[2]) In Pitha-Billroth, Handbuch d. allg. und spec. Chirurgie.
[3]) Dieses Archiv. Bd. 12.
[4]) Deutsche Chirurgie. Lfg. 27.

Theilen der Beckenknochen. Am seltensten ist die Luxation ins Becken hinein, die nach der Zerstörung der Pfanne mit nachfolgender Perforation eintreten kann. Blasius sah nach Zerstörung des oberen Pfannenrandes ein Austreten des Schenkelkopfes an dieser Stelle. Eine Folgeerscheinung bei Pfannenerkrankungen vermissen wir in der Literatur, das sind Verschiebungen der in der Hüftgelenkspfanne zusammenstossenden Knochen, Spontanluxationen nach Epiphysenlösungen des Hüftbeines in Folge Zerstörung des ypsilonförmigen Knorpels. Eine Betrachtung der Erkrankungen des Hüftgelenks erklärt die Seltenheit dieser Folgen.

Die Krankheiten, die primär die Beckenknochen befallen, sind die Osteomyelitis und die Tuberculose. Die Untersuchungen über die intraossalen Gefässverzweigungen (Lexer) haben gelehrt, dass die Herderkrankungen der Beckenknochen, ebenso wie die der übrigen Skeletttheile in nahe Beziehung zu den arteriellen Gefässverzweigungen der Beckenknochen zu setzen sind. So ist es zu erklären, dass die Knochenherde bei den genannten Erkrankungen sich fast regelmässig an bestimmten Stellen des Beckens finden, eine bestimmte Ausdehnung haben und sich in ihren Folgen: Sequesterbildung, Pfannenzerstörung, Gelenkdurchbruch mit secundärer Betheiligung des Hüftgelenks gleichen. Derartige Herde finden sich im Ausbreitungsgebiet der Beckennutritia, die in der Nähe der Incisura ischiadica major medial ins Darmbein eintritt und ihre Aeste zum Darmbeinkamm und zur Pfanne sendet.

Bei der Tuberculose ist der Darmbeinpfannensequester eine Folge der Verstopfung dieses ernährenden Gefässes durch bacterienhaltende Pfröpfe oder bacterielle Emboli. Bei der Osteomyelitis finden wir Localisationen in der Pfanne, dem Os acetabuli oder der Darmbeinschaufel; letztere kann in ganzer Ausdehnung sequestriren. Die isolirte Erkrankung der Darmbeinschaufel kommt bei der Osteomyelitis häufiger zur Beobachtung. Das Os ilei ist im jugendlichen Alter durch eine Knorpelfuge von dem Pfannenantheil des Darmbeins, dem Os acetabuli getrennt. An dieser Knorpelfuge, die bis zum 7. Lebensjahre besteht und den oberen Acetabularrand begrenzt, macht die Erkrankung vielfach Halt, und erst, wenn sie durchbrochen, erkrankt der Pfannenantheil des Darmbeines und damit ist in der Regel auch das Hüftgelenk er-

griffen. Es gibt aber auch Herderkrankungen an diesem Os acetabuli oder im Bereich der Pfanne an den anderen Knochen, von denen sie gebildet wird. Die Herde liegen in unmittelbarer Nähe der ypsilonförmigen Knorpelfuge, die als Epiphysenlinie der einzelnen Knochen des Hüftbeins aufzufassen ist. Da die Darmbeinosteomyelitis vielfach an der Knorpelfuge des Os acetabuli Halt macht, ist es, bis zum 7. Lebensjahre wenigstens möglich, die Darmbeinschaufel ohne Eröffnung des Hüftgelenks zu entfernen. [Cit. nach A. v. Bergmann[1]).]

Im frühen Kindesalter überwiegen die synovialen Erkrankungen des Hüftgelenks, da Knochenherde in den noch wenig ausgebildeten Knochen selten sind. Bei Jugendlichen ist die Pfannenosteomyelitis häufiger, bei Erwachsenen werden mehr periphere Theile (Darmbeinkamm, -Stacheln) befallen. Die acut infectiöse Coxitis des Jünglingsalters ist eine ostale Erkrankung, eine eitrige Osteomyelitis in der Mehrzahl der Fälle.

Die primäre Pfannenosteomyelitis ist eine seltene Erkrankung. Unter 159 Osteomyelitiden des Hüftgelenks [W. Müller[2]), Bruns und Honsell[3]), Becker[4]), Honsell[5])] findet sich die Pfanne 7 mal primär erkrankt, 33 mal secundär, unter 273 Erkrankungen der kurzen und platten Knochen an Osteomyelitis [Fröhner[6]) und Trendel[7])] sind die Beckenknochen 53 mal befallen, darunter war das Sitzbein nur 3 mal ergriffen.

In den Frühstadien der Pfannenosteomyelitis handelt es sich nach Bruns und Honsell um circumscripte Herde mit oder ohne Sequesterbildung, meistens in nächster Nähe des Ypsilonknorpels, in späteren um Zerstörung dieser Knorpelfuge, Perforationen der Pfanne, ausgedehnte Zerstörungen am Os ilei, seltener auch an anderen Beckenknochen ausserhalb des Pfannenbereiches. Ausweitungen des hinteren oberen Pfannenrandes, die sogenannte Pfannenwanderung, kommen bei der Osteomyelitis des Hüftgelenks seltener als bei der tuberculösen Coxitis vor. Folgen der Becken-

---

[1]) Dieses Archiv. Bd. 81. I.
[2]) Deutsche Zeitschr. f. Chir. Bd. 21.
[3]) Bruns' Beiträge. Bd. 24.
[4]) Deutsche Zeitschr. f. Chir. Bd. 63.
[5]) Bruns' Beiträge. Bd. 39.
[6]) Bruns' Beiträge. Bd. 5.
[7]) Bruns' Beiträge. Bd. 41.

osteomyelitis sind oft riesige Eiteransammlungen in der Fossa iliaca; sie gelangen dorthin vom kleinen Becken aus, wo sie Vorwölbungen der Pfannengegend an der Innenseite des Beckens hervorrufen. Von der Fossa iliaca finden Senkungen nach verschiedenen Stellen statt, so unter das Lig. Pouparti zur Hüfte und von dort zum Oberschenkel. Die Bewegungen im Hüftgelenk können frei sein, sie hören auf, wenn der Eiter ins Gelenk durchbricht. Experimentell hat Lexer nach künstlicher Blutinfection mit Staphylokokken häufig kleine Eiterherde an dem Ypsilonknorpel beobachtet. Bei Versuchen mit abgeschwächten Culturen kam es gelegentlich auch zur Lösung der Knorpelfuge, einmal in der Mitte zur Perforation, durch welche sich der Gelenkeiter ins Becken fortsetzte und dort einen grossen Abscess hervorrief. Die wichtigsten Symptome der septischen Epiphysenlinienentzündung der Hüftgelenkspfanne, wie Bardenheuer[1]) das Krankheitsbild genannt hat, sind das paraacetabuläre harte oder fluctuirende Infiltrat, das vom Mastdarm aus in der Pfannengegend gefühlt werden kann, sowie die Druckschmerzhaftigkeit dieser Stelle des Beckens.

Die Beckenosteomyelitis lässt die der eitrigen Osteomyelitis eigenen reactiven Vorgänge von seiten des Periostes selten vermissen, und die periostalen Wucherungen ermöglichen es vielfach schon im Radiogramm die Tuberculose auszuschliessen. Die Periostwucherungen bilden Knochenspangen, die von einem Rand der Pfanne zum anderen, oder zum Femur, besonders auch zum Femurkopf, wenn derselbe aus der Pfanne ausgetreten, hinziehen. Knochenauflagerungen können sich, wie Blasius das sah, auch bis an die hintere Seite der Pfanne erstrecken und die Verbindungslinien ihrer drei Stücke überbrücken. Bemerkenswerth ist noch eine Beobachtung desselben Autors. Er fand bei einem 10jährigen Knaben eine Diastase der drei in der Pfanne zusammenstossenden Knochen, die jedoch durch den unzerstörten Limbus cartilagineus noch zusammengehalten wurden. Die Pfanne war mit Ausnahme des vorderen oberen Randes und der Incisur von Knorpel entblösst und rauh. Der Limbus cartilagineus, wie gesagt, noch erhalten, ausser an dem

[1]) Dieses Archiv. Bd. 41.

hinteren oberen Theile, woselbst der knöcherne Pfannenrand cariös und abgeflacht, und der Schenkelkopf auf die äussere Fläche des Darmbeins ausgetreten war. Das Lig. teres, sowie die weichen Gelenkverbindungen waren zerstört und das Gelenk enthielt Eiter. Sitz- und Schambein derselben Seite waren durch eine eitrige Ostitis verändert, ihr Periost war theils zerstört, theils durch jauchige Flüssigkeit abgehoben, und von letzterer zeigte sich der Knochen auf dem Durchschnitt infiltrirt. An einzelnen Stellen, besonders dem Sitzbeintheil der Pfanne war er vollkommen zerstört.

Im weiteren Verlauf der Pfannenosteomyelitis werden die Pfannenränder wulstig verdickt, der Pfannengrund kann mit neugebildeten Knochenmassen, die in der Pfanne befindliche Substanzverluste überbrücken, vollkommen ausgefüllt sein, wie er bei der tuberculösen Coxitis mit Granulationsmassen angefüllt ist. Der Femurkopf findet dann in der Pfanne keinen Platz, er verlässt dieselbe und tritt an irgend eine Stelle des Beckens. Besonders an der Darmbeinschaufel findet er dann ein Widerlager an einem periostal gebildeten Knochenwall. Bei Lösung der oberen Femurepiphyse verwächst der gelöste Schenkelkopf ziemlich häufig mit dem Acetabulum.

Die Knochenneubildung von seiten der Pfanne und in ihrer Umgebung macht Spontanluxationen und Epiphysenlösungen in der ypsilonförmigen Knorpelfuge fast unmöglich. Wichtiger ist aber zur Verhütung dieser Folgeerscheinungen die von v. Volkmann, Schede, W. Müller empfohlene und heute allgemein geübte frühzeitige operative Behandlung der Beckenosteomyelitis, mag sie in einer einfachen Eröffnung des Hüftgelenks bestehen, die bei Kindern vielfach ausreicht, oder in einer mehr oder weniger ausgedehnten Resection des Gelenkapparates. Bardenheuer und Obalinski[1]) haben mehrmals mit Erfolg von einem suprasymphysären Schnitt aus die Hüftgelenkspfanne resecirt.

Bei der Tuberculose des Hüftgelenks sind es conservative Maassnahmen, die häufig zur Heilung führen, wofern nicht von vornherein die Resection angezeigt ist. Die Knochenerkrankung ist häufig das Primäre, nach König finden sich am Becken 5 pCt.

---

[1]) Wiener med. Wochenschr. 1895. No. 7 u. 8.

mehr Erkrankungen als am Oberschenkel. An der Pfanne, die uns hier nur interessirt, erkrankt häufig der Theil des Darmbeins, der den hinteren oberen Pfannenrand bildet. Hier findet sich der schon beschriebene Darmbeinpfannensequester, der unter einer stehengebliebenen Brücke des Pfannenrandes liegen kann. Bei ganz jungen Kindern, wo die Pfanne noch knorpelig ist, vermissen wir Knochenherde, bei etwas älteren erkrankt ein in der Knorpelfuge gelegener Schaltknochen, der dem Sitzbein angehört. Der zugehörige Knochenherd findet sich fast in der Mitte der Pfanne, an der Ansatzstelle des L. teres; hier liegt auch die Pfannenperforation. Das Ligament ist in vielen Fällen zerstört. Dann findet sich der Pfannengrund mit Granulationen angefüllt, die den Kopf schliesslich aus der Pfanne verdrängen. Im Allgemeinen finden sich Herde mit Sequestern häufiger als einfache Käseherde. Wenn mehrere Herde vorhanden sind, so können sie über die in der Pfanne zusammenstossenden Knochen vertheilt sein. Der Ausgang der Pfannentuberculose ist ausgedehnte Zerstörung des Ypsilonknorpels, Perforation des Pfannenbodens, Durchbruch des Eiters nach dem kleinen Becken, paraacetabuläre Eiteransammlung mit Senkung der entstandenen Abscesse nach verschiedenen Punkten, ähnlich wie bei der Pfannenosteomyelitis.

Bei der oft ausgedehnten Zerstörung der Knorpelfuge der Pfanne bei der Osteomyelitis und der Tuberculose muss es Wunder nehmen, dass Verschiebungen der Beckenknochen als Folge der häufiger zu beobachtenden Diastase der in der Pfanne zusammenstossenden Knochen kaum in der Literatur erwähnt werden. Die Frühoperation bei der Osteomyelitis, die conservativen Maassnahmen oder auch die Operation bei der Tuberculose verhindern sicherlich neben den beschriebenen, diesen Erkrankungen eigenen Verhältnissen in pathologisch-anatomischer Hinsicht diese Folge der Pfannenzerstörung.

Bei einem Patienten der Königsberger Klinik trägt eine unzweckmässige Behandlung vor der Aufnahme in die Klinik wohl die Hauptschuld an dem Ereigniss, auf das wir aufmerksam machen möchten.

Der 7jährige W. A. (J. No. 1179 06/07) erkrankte vor einem Jahr (Februar 1906) angeblich nach einem Fall auf die rechte Hüfte mit Schmerzen im rechten Hüftgelenk. Er lag nach dem Fall 3 Wochen zu Bett, dann kam

Patient in ärztliche Behandlung. October 1906 wurde ein Einstich an der Hüfte gemacht, worauf sich Eiter entleerte. Patient hat, von den ersten Wochen nach dem Fall abgesehen, nie zu Bett gelegen. Februar 1907 wurde vom Arzte eine Gipsschiene angelegt, die nach 8 Tagen entfernt werden musste, weil die Oeffnung am Oberschenkel sich entzündete. Ende Februar wurde Patient in elendem Zustande in die Klinik gebracht. An der Aussenseite des rechten Oberschenkels befand sich unterhalb und etwas medialwärts vom Trochanter major eine schmierig belegte Schnittwunde, die bei Druck auf ihre Umgebung flockigen, dünnflüssigen Eiter entleerte. Von ihr führte ein Fistelgang in die Gegend des rechten Hüftgelenks. In Rückenlage besteht eine rechtwinklige Beugecontractur in der rechten Hüfte mit geringer Adduction und Innenrotation. Nach Ausgleich der ziemlich hochgradigen Lordose ergiebt sich, dass die Contractur in der rechten Hüfte eine spitzwinklige ist. Active Bewegungen werden vermieden. Passive Bewegungen sind in der Hüfte kaum möglich, hierbei lebhafte Schmerzäusserung. In Narkose gelang die Streckung nur theilweise.

Von Interesse sind die in Rückenlage angefertigten Röntgenbilder des Pat. [s. Textfigur[1])]. An der Beckenübersichtsaufnahme fällt zunächst die Asymmetrie des Conturs des Beckeneingangs auf, die bedingt ist durch die vergrösserte Neigung der rechten (kranken) Beckenhälfte, sowie den Schiefstand des Beckens nach rechts. In der

[1]) Die Abbildung ist nach einem photographischen Abzug der Originalplatte (Beckenübersichtsaufnahme) unter Benutzung des Originalnegativs gezeichnet.

rechten Pfannengegend springt das Os ischii, kenntlich an der Spina ischiadica, ins Becken hinein vor und zwar muss dasselbe in der ypsilonförmigen Knorpelfuge vollkommen gelöst sein, denn der laterale Theil desselben überragt die Linea innominata. Diese Linie ist auf der kranken Seite nicht ganz deutlich zu erkennen, indessen kann man doch sehen, dass ihre Continuität auch rechts erhalten, dass also das Os pubis nicht gelöst ist. Die Gegend des rechten Hüftgelenks ist unscharf, verwaschen, die Pfanne ist in ihrem oberen Bereich zerstört, der Femurkopf, der an der Oberfläche angenagt erscheint, steht in der ausgeweiteten Pfanne, also auf dem Darmbein. Medial reicht er bis an die Linea innominata. Das Foramen obturatum, sowie die in jedem Pfannenbilde sichtbare Tränenfigur sind auf der kranken Seite nicht zu erkennen, die Articulatio sacroiliaca ist rechts nicht so deutlich wie links. Auf der linken Seite finden sich normale Verhältnisse. Auf einer Blendenaufnahme der rechten Hüfte überragt der Kopf mit einem kleinen Segment die Linea innominata. Auch auf diesem sonst sehr scharfen Bilde ist das rechte Hüftgelenk vollkommen verwaschen gezeichnet. Ausgedehnte Zerstörungen finden sich am Femurkopf, dem oberen Theil der Pfanne, dem Os ilei; ein umschriebener Schatten ist in der Metaphyse nahe der Epiphysenlinie im unteren Theil des Schenkelhalses zu sehen. An dem ins Becken verlagerten Sitzbein sind keine Veränderungen zu erkennen.

Nach dem Röntgenbilde liegt eine Luxation des rechten Sitzbeines nach innen vor; sie ist als Spontanluxation zu bezeichnen, da sie im Verlauf der rechtsseitigen Hüftgelenkserkrankung, einer tuberculösen Coxitis entstanden ist. Die directe Ursache der Luxation ist die spontane Lösung der Epiphyse des Sitzbeines in der ypsilonförmigen Knorpelfuge. Bei dem ausgedehnten Befallensein des Gelenkapparates der rechten Hüfte lassen sich über den Ausgangspunkt der Erkrankung keine Angaben machen. Die Erkrankungen der Pfanne im Verlauf der Coxitis, besonders die Pfannenperforation, sind radiographisch nicht nachzuweisen, denn Reiner und Werndorff[1]) fanden, dass künstliche Defecte des Pfannengrundes, die durch Ausmeisselung eines Theiles der Pfanne (Fossa acetabuli) gesetzt wurden, im Röntgen-

[1]) Zeitschr. f. orth. Chir. Bd. 16.

bild als solche nicht zu erkennen sind. Nach diesen Autoren sollen sich Perforationen dieser Gegend überhaupt dem Nachweise entziehen, wenn nicht andere Anhaltspunkte, wie sie bei Fracturen z. B. durch die vorhandene Dislocation gegeben sind, vorliegen. Der radiographische Ausdruck des Pfannengrundes ist nach Reiner und Werndorff die als Thränenfigur (Köhler) bekannte aus zwei annähernd gleichlaufenden, durch einen kurzen, halbkreisförmigen Bogen verbundenen Schenkeln bestehende Zeichnung, die im Pfannenbild keines normalen Hüftgelenks fehlt. Perforationen oder andere Veränderungen können nach der Ansicht der beiden Autoren nur an Alterationen der Thränenfigur erkannt werden. Ich werde an anderer Stelle nachweisen, dass dieser Satz Einschränkungen erfahren muss. Denn Beckenaufnahmen von skelettirten Becken, besonders solche einer Beckenhälfte, die in verschiedenen Stellungen des Beckens (Neigung, Schiefstand) angefertigt werden, zeigen auf der geneigten Seite keine Thränenfigur, die bei normaler Stellung vorhanden war.

Die Thränenfigur fehlt auf der rechten Seite des abgebildeten Radiogramms; wir möchten darauf aber kein Gewicht legen. Die Folgen der Pfannenzerstörung sind an der intrapelvinen Luxation des Sitzbeins zu erkennen. Die klinische, durch experimentelle Untersuchungen gestützte Erfahrung erlaubt die Annahme, dass der Pfannenantheil des Sitzbeins und wahrscheinlich auch das Darmbein im Pfannenbereich (Os acetabuli) — zu erkennen an der Zerstörung desselben, der Pfannenausweitung — Herderkrankungen aufzuweisen hatten, also primär erkrankten. Die Zerstörung der Pfanne oder eines Theiles derselben hat zu einer theilweisen Lösung der ypsilonförmigen Knorpelfuge geführt. Auf die dauernde Belastung des erkrankten Gelenkes ist dann vermuthlich die Verschiebung des Sitzbeins nach Lösung seiner Knorpelfuge zurückzuführen. Diese Verschiebung ist als Luxation zu bezeichnen, da die Verrenkungen der Beckenknochen als Sprengungen der Knorpelfugen mit Verschiebung der Knochen gegeneinander sich darstellen.

Die Verrenkung des Sitzbeins war an einer Verbreiterung in der Gegend des Hüftgelenkes oberhalb des Lig. inguinale in der Tiefe des kleinen Beckens zu fühlen. Bei der Untersuchung vom Mastdarm aus waren kein deutlicher Knochenvorsprung und in der Gegend der Pfanne keine Vorwölbung nachzuweisen.

Die in unserer Sammlung befindlichen Aufnahmen von Erkrankungen des Hüftgelenks wurden auf Folgeerscheinungen von Alterationen der Pfanne durchgesehen. Etwas dem abgebildeten Aehnliches war nicht zu finden. Im Journal der Röntgensammlung (No. 8613) findet sich nur eine von Dr. Stieda angefertigte Skizze einer tuberculösen Coxitis, mit dem Vermerk: Lösung der Ypsilonfuge. Danach muss das Darmbein bei einem 10jährigen Knaben, der an tuberculöser Coxitis mit Pfannenwanderung litt, nach innen luxirt gewesen sein. Die Platte war leider nicht aufzufinden.

Dieser Befund würde ein Analogon zu der eingangs erwähnten Beobachtung von Lexer bilden, mit dem Unterschied, dass in dem einen Falle bei Osteomyelitis, in dem anderen bei Tuberculose die Lösung des Darmbeins in der Ypsilonfuge erfolgte. Herr Prof. Lexer hat mir die Notizen seiner Beobachtung zur Verfügung gestellt; sie soll in Kürze wiedergegeben werden.

Bei einem $5\frac{1}{2}$ jährigen Mädchen, das seit 4 Wochen erkrankt war (Beginn der Erkrankung mit Fieber und schweren Allgemeinerscheinungen) fand sich eine starke Anschwellung der linken Hüftgelenksgegend; das obere Drittel des linken Oberschenkels war dreimal so dick wie das des rechten. Die Leistengegend war vorgewölbt, ebenso die linke Seite des Abdomens und die Glutäalgegend. Die Haut war gespannt, aber nicht geröthet. Die ganze Anschwellung war durch eine Eiteransammlung bedingt, die, wie sich leicht erkennen liess, auch ins Becken reichte. Da sich die Eiteransammlung wegen ihrer Verbindung mit dem Innern des Beckens von der Umgebung des Hüftgelenkes etwas wegdrücken liess, so konnten deutlich die Spina, der Trochanter, der Sitzknorren und der Femurkopf gefühlt werden. Der Trochanter stand 3Querfingerbreit über der Roser-Nélaton'schen Linie, doch war er schon durch leichten Zug an den Beinen auch ohne Narkose in die richtige Lage zu bringen. Dabei ergab sich derselbe Befund wie bei der Einrenkung der congenital luxirten Hüfte. Der Kopf sprang über einen Knochenrand hinweg in die Pfanne und war dann an seinem Platze zu fühlen, aber beim Nachlassen sprang er nach oben und hinten wieder aus der Pfanne heraus. Da kein Reiben dabei zu fühlen war, so konnten Usuren am Knochen nicht vorhanden sein. Als Ursache der Luxation wurde eine Zerstörung des Kapselapparates angenommen.

Ein über den Trochanter hinwegziehender Schnitt vom mittleren Drittel des Femur bis über die Darmbeinschaufel hinaus, eröffnete Muskelabscesse und eine sehr ausgedehnte Eiteransammlung, welche die Beckenschaufel und die Gelenkgegend umspülte. Das ganze Os ilei war aussen und innen von Eiter umgeben, rauh an seiner Kante und Fläche, beweglich in der Pfanne, lag es als vollständiger Sequester in der Eitermasse. Ohne jegliche Gewalt konnte der

Knochen herausgenommen werden. Die Gelenkkapsel war erhalten, jedoch vom oberen Pfannenrand gelöst. Der obere Femurabschnitt zeigte nach Resection unterhalb des Trochanters eine diffuse Ostitis des spongiösen Diaphysenendes mit kleinen Eiterhöhlen an der metaphysären und epiphysären Seite der Knorpelfuge. Ein erbsengrosser Eiterherd im Femurkopf lag genau einem ähnlichen Herd an der metaphysären Seite der Knorpelfuge gegenüber, ohne dass diese perforirt war.

Die bei der Patientin bestehende pathologische Luxation war hervorgerufen durch eine vollkommene Lösung des Darmbeins in der ypsilonförmigen Knorpelfuge im Verlaufe einer eitrigen Osteomyelitis, deren primärer Herd vielleicht an der Knorpelfuge des Femur zu suchen ist. Von hier aus vereiterte die Pfanne, ihre Knorpelfuge löste sich wenigstens zum Theil, die Eiterung ergriff die Darmbeinschaufel von innen und aussen, zernagte sie auf der Aussenseite und hinterliess tiefe Defecte an ihrem Rande. Diese Usuren, ferner periostale Auflagerungen an einzelnen Stellen sprechen dafür, dass es sich an der Darmbeinschaufel zuerst um corticale Processe gehandelt hat, nicht um eine primäre Eiterung in der Spongiosa.

Der in diesem Falle bestehenden pathologischen Luxation des Femur kommt vielleicht eine symptomatologische Bedeutung zu zur Erkennung der eitrigen Epiphysenlösung der Hüftgelenkspfanne. Der nach oben rückende Femurkopf drängte das vollkommen bewegliche Darmbein nach innen. Die Verkürzung des Beines liess sich durch einfachen Zug ausgleichen. Dabei hatte man das Gefühl, als ob der Femurkopf über den Pfannenrand glitt. Der Knochenrand, über den der Kopf sich bewegen liess, war aber nicht der obere Pfannenrand, sondern der Rand der auseinandergegangenen Pfanne.

XIV.

(Aus der chirurgischen Universitätsklinik zu Göttingen. — Director: Geheimrath Braun.)

Traumatische Heterotopie des Rückenmarks.[1]

Von

Privatdocent Dr. Adolf Jenckel.

(Mit 6 Textfiguren.)

Die in früheren Jahren allgemein herrschende Ansicht, dass bei traumatischen Einwirkungen auf die Wirbelsäule, welche mit mehr oder weniger ausgesprochenen Läsionen des nervösen Inhalts einhergingen, stets in einer mechanischen, nachweisbaren Schädigung des Wirbelskeletts die Ursache für die functionellen Störungen des Rückenmarks zu suchen sei, hat in der letzten Zeit insofern eine Modification erfahren, als wir auf Grund klinischer und pathologisch-anatomischer Untersuchungen bei Menschen, sowie zahlreicher Experimente an Thieren wissen, dass auch ohne nachweisbare Verletzung der Wirbelsäule sofort oder erst später nach einem Trauma Rückenmarkserkrankungen auftreten können. Die erstere Gruppe von Erkrankungen verfügt über eine reichliche Casuistik und setzt sich zusammen aus denjenigen Fällen, welche wir als Wirbelbrüche und Wirbelluxationen mit mehr oder weniger ausgedehnter Quetschung und Zertrümmerung eines oder mehrerer Rückenmarkssegmente, mit Blutungen in und um die Marksubstanz herum kennen. Die zweite viel seltnere Gruppe umfasst die Folgeerscheinungen am

[1] Auszugsweise vorgetragen am 4. Sitzungstage des XXXVI. Congresses der Deuschen Gesellschaft für Chirurgie, 6. April 1907.

Rückenmark nach Contusionen oder Distorsionen der Wirbel, zu denen Kocher auch die seltenen und wenig gewürdigten Contusionen und Zerquetschungen der Zwischenwirbelscheiben, wie dieselben als isolirte Verletzungen vorkommen können, rechnet.

Die Erscheinungen seitens des Rückenmarks nach einer starken Gewalteinwirkung, ohne dass es zu einer partiellen oder totalen Luxation kommt, ohne dass eine Continuitätstrennung eines oder mehrerer Wirbel auftritt, sind recht verschiedene. Manchmal fehlen sie vollkommen, vielfach sind nur leichte functionelle Störungen vorhanden, für welche jedwedes anatomisches Substrat fehlt, die nach kurzer Zeit, ohne weitere Schädigungen zu hinterlassen, vollständig verschwinden; andererseits können aber auch durch Quetschungen bzw. Zerrungen Blutungen und Erweichungen in der Marksubstanz hervorgerufen werden, die entweder sogleich oder aber erst allmählich schwere Störungen zur Folge haben. Ich erinnere an die multiplen Herderkrankungen, an die Gliose, Syringomyelie, sowie an die Poliomyelitis chronica post trauma (Erb). Ja man hat auch bei solchen Gewalteinwirkungen, die den oberen Theil der Wirbelsäule betrafen, den Exitus letalis beobachtet, ohne dass am Wirbelskelett irgend welche Veränderungen sich nachweisen liessen. Immerhin gehören aber diese Fälle zu den Seltenheiten, da, wie gesagt, die meisten tödtlich verlaufenden Markläsionen durch Fracturen oder Luxationen der Wirbelkörper hervorgerufen werden.

Wir hatten im September 1906 Gelegenheit, in der chirurgischen Klinik zu Göttingen einen Mann zu beobachten, der 13 Tage nach einem Sturz auf das Genick ad exitum kam, und in zweierlei Richtung Interesse erregte. Einmal waren klinisch alle Erscheinungen einer Querschnittsläsion im Bereich des Halsmarks vorhanden, ohne jedwede nachweisbare Veränderung an der Wirbelsäule, und zweitens ergab die genaue mikroskopische Untersuchung des Rückenmarks einen äusserst seltenen Befund, durch welchen die klinischen Symptome ihre Erklärung fanden.

Da ich in der ganzen Litteratur keinen analogen Fall finden konnte, rechtfertigt sich die kurze Beschreibung des Befundes.

Es handelte sich um einen 36jährigen Schlächter aus Dransfeld bei Göttingen, der am Abend des 30. August 1906 beim Heueinfahren von einem Wagen aus einer Höhe von etwa $2^1/_2$ Meter herab aufs Genick fiel, und bei

vollem Bewusstsein liegen blieb. Der Kopf soll in dieser Lage ganz zur Seite gedreht gewesen sein. Der Mann konnte sich nicht erheben, wurde mittels Bahre nach Hause geschafft, vom hinzugezogenen Arzt bis zum 4. September behandelt und dann der chirurgischen Klinik zu Göttingen überwiesen. Der Befund am 5. September 1906 war folgender:

Das Sensorium des mittelgrossen, kräftig gebauten Mannes ist vollkommen frei, die Zungenbewegung sowie Sprache sind normal, der Schlingact nicht schmerzhaft. Patient klagt im Bereich der unteren Halswirbel über Schmerzen, die bei den activ möglichen Drehbewegungen des Kopfes auftreten. Eine Luxation oder Subluxation besteht nicht, eine Fractur kann nicht mit Sicherheit nachgewiesen werden. Die Haut des Nackens erscheint im Bereich der unteren Hals- und oberen Brustwirbel leicht geschwollen. Die Musculatur des Halses ist nicht gelähmt, dagegen lässt sich eine völlige Lähmung der Arme und Beine nachweisen. Die Musculatur der Beine erscheint etwas gespannt, so dass passive Bewegungen nur unter Ueberwindung eines Widerstandes ausgeführt werden können.

Die Untersuchung der Sensibilität ergiebt völlige Anästhesie von den Zehen- und Fingerspitzen herauf bis zur 2. Rippe. Die Reflexe sind erloschen. Es besteht erschwertes Athmen, fast reines Diaphragmaathmen. Retentio alvi et urinae. Priapismus. Pupillen sind eng. Starke Schweissabsonderung, besonders am Kopf, Hals und Brust. Temperatur normal. Puls 92, regelmässig.

Nach der Aussage des ihn zuerst behandelnden Arztes haben sämmtliche Erscheinungen sofort nach der Verletzung bereits bestanden.

Therapie: Suspension des Kopfes in Glisson'scher Schwinge.

Am 2. Tage nach der Aufnahme in die Klinik trat Fieber auf (38,4); am 3. Tage war die Temperatur auf 36—36,2 gesunken, um dann langsam bis auf 39,4 zu steigen und am Todestage (11. 9. 06) 42° zu erreichen. Eine Aenderung der vorhandenen Krankheitserscheinungen war während dieser Zeit nicht eingetreten.

Wir hatten auf Grund der klinischen Erscheinungen, der völligen Paraplegie der Extremitäten, der Anästhesie bis zur 2. Rippe hinauf, der Aufhebung der Reflexe, Blasen- und Mastdarmlähmung, Priapismus, des fast reinen Diaphragmaathmens, der oculopupillären Symptome, der Hyperidrosis, sowie der Hyperpyrexie die Diagnose auf Querschnittsläsion im Bereich des 5. Halssegments gestellt, wahrscheinlich hervorgerufen durch eine Fractur des 5. Halswirbels, obwohl, wie gesagt, keine deutliche Deviation im Bereich der Halswirbelsäule nachgewiesen werden konnte. Von einer Durchleuchtung der Wirbelsäule mittels Röntgenstrahlen wurde wegen der Schwere der Verletzung Abstand genommen, zumal auch von ihrem Ergebniss kein Einfluss auf die Therapie zu erwarten war. Auch an eine Hämatomyelie, das heisst eine stärkere Blutung innerhalb der Marksubstanz, welche ihrerseits ohne Wirbelverletzung einhergehen kann, und mehr oder weniger schwere Folgeerscheinungen nach sich zieht, musste man beim Fehlen jedweder Veränderung an den Wirbeln denken.

Die Autopsie wurde am folgenden Tage (12. 9. 07) im hiesigen pathologischen Institut ausgeführt (Dr. Dencker). An den inneren Organen zeigten sich keine Veränderungen. Von dem Hals, sowie der Brust- und Bauchhöhle aus betrachtet liess die Wirbelsäule keinerlei Dislocation oder Veränderung, auch keine abnorme Beweglichkeit erkennen. Auch von hinten her konnte man nach Durchtrennung der Haut an den Dornfortsätzen und Bogen nichts von einer Fractur u. dergl. wahrnehmen. Die Wirbelsäule zeigte selbst nicht eine Spur einer Verletzung, auch nicht ein Bluterguss um die Gelenke oder in den Bändern deutete auf eine solche hin. Um jedoch eine ganz genaue Untersuchung anstellen zu können, wurde die Hals- und Brustwirbelsäule (bis zum 6. Wirbel etwa) nach Entfernung des Rückenmarks herausgenommen und ein Sägeschnitt durch die Körper in Sagittalrichtung angelegt. Auch auf diesem Durchschnitt waren keinerlei Veränderungen weder an den Knochen, den Bändern noch den Intevertebralscheiben nachweisbar.

Das Rückenmark liess nach Freilegung durch Entfernung der Bogen makroskopisch keinerlei Veränderungen erkennen, keine Blutung ausserhalb oder innerhalb der Meningen, keine Verwachsungen, keine Zertrümmerung. Nur schien im Bereich des 5. Halssegments die vorliegende Hinterfläche etwas abgeflacht. Das Mark wurde nach sorgsamer Durchtrennung der abgehenden Nervenstämme bis zur Medulla losgelöst, herausgenommen und in Müller'sche Flüssigkeit gelegt, nachdem noch vorher einzelne Querschnitte gemacht worden waren, die aber auch makroskopisch keine Erklärung für die schwere functionelle Störung gaben.

Ich habe dann später das ganze Rückenmark zwecks genauer mikroskopischer Untersuchung von Herrn Prof. Borst erhalten und habe aus den verschiedenen Abschnitten Stückchen entnommen, dieselben in der üblichen Weise nachgehärtet und in Paraffin resp. Celloidin eingebettet. Leider war das Mark, als ich es erhielt, bereits längere Zeit in Alkohol aufbewahrt gewesen, sodass die für frische Veränderungen so vorzügliche Methode von Marchi leider nicht mehr angewandt werden konnte.

Die Färbung der Schnitte erfolgte mit Hämatoxylin-Eosin, Alaunkarmin, nach van Gieson und Weigert.

Mikroskopischer Befund: Die Conturen sämmtlicher Querschnitte aus dem Hals-, Brust- und Lendentheil sind überall scharf, eine Verwachsung oder Verdickung der Meningen lässt sich an keiner Stelle nachweisen. Im Bereich des unteren Halsmarks etwa vom 4. Segment abwärts bis zum letzten Halssegment erscheint das Oval des Querschnittes in den seitlichen Partien etwas flach gedrückt.

Halsmark. Die Meningen sind ohne Veränderungen, keine Verwachsungen, keine subpialen Blutungen. Im Bereich des 5. Halssegments (s. Fig. 3) sieht man schon bei schwacher Vergrösserung einen vollkommenen Abriss beider Hinterhörner mit peripherer Verlagerung, besonders stark ist das rechte Hinterhorn verlagert, der auf diese Weise gebildete Spalt ist jedoch durch die von beiden Seiten hineingedrängte weisse Substanz fast völlig ausgefüllt. Der Abriss der Hinterhörner ist im schmalsten Theil (Halstheil), dicht hinter dem

Processus reticularis erfolgt, sodass die Clark'schen Säulen mit dem centralen Grau in Contact geblieben sind. Weniger stark verlagert ist das linke Hinterhorn, das in der basalen Halsparthie stark zugespitzt erscheint und nur durch eine schmale Brücke weisser Substanz vom Vorderhorn getrennt liegt. Bei genauerer Betrachtung dieser Brücke erkennt man einen sagittal verlaufenden schmalen Spalt, dessen Begrenzung die an dieser Stelle stark zusammengepresste weisse Substanz beiderseits bildet.

Bei starker Vergrösserung zeigt sich das rechte abgerissene, und weit peripher nach hinten verlagerte Hinterhorn ventralwärts zugespitzt, auch erkennt man noch schmale Ausläufer grauer Substanz, welche sich ventralwärts nach dem centralen Grau hin sich auf eine kurze Strecke weit verfolgen lassen, dann aber in der Mitte des Spalts vollkommen verschwinden. Eine feinlinige Zerfallsschicht körniger Substanz verläuft von der Spitze des verlagerten rechten Hinterhorns nach dem centralen Grau hin. Auch lassen sich noch liegengebliebene, stark ausgezogene Nervenfasern der grauen Substanz erkennen, die alle Zeichen der Degeneration aufweisen, auch an der Spitze des verlagerten Hinterhorns erkennt man deutlich einen körnigen Zerfall. Die in den Spalt hineingedrängte weisse Substanz, speciell die medianwärts liegende Masse des Burdach'schen Stranges erscheint stark comprimirt, die Achsencylinder sind unregelmässig configurirt, vielfach kommaförmig. Manche Lücken, in denen vorher Achsencylinder lagen, sind leer, manchmal auch mit Kernen ausgefüllt, die nach ihrer Grösse und Gestalt als Gliakerne zu deuten sind. Die rechts vom Spalt liegende seitliche Grenzschicht zeigt ein ähnliches Bild, auch hier sind die direct an den Spalt anstossenden Achsencylinder stark zusammengedrängt, während weiter peripherwärts ein mehr aufgelockertes, maschiges Gewebe vorherrscht, in denen die Achsencylinder vielfach fehlen, manchmal durch Colloidmassen ersetzt sind, im Uebrigen aber auch verschieden geformt erscheinen. Von einer grösseren Blutung oder Resten einer solchen ist an keiner Stelle etwas erkennbar, nur an der Spitze des verlagerten Hinterhorns sieht man um die degenerirten, gezerrten Nervenfasern einzelne rothe Blutkörperchen in der Nähe kleiner Capillaren liegen, die mit Blut strotzend gefüllt sind. Ueberhaupt sind alle Gefässe — arteriellen und venösen Charakters — stark gefüllt, ihre Wandung ist nicht verdickt oder infiltrirt.

Ueberall erkennt man sowohl in der abgerissenen grauen Substanz des Hinterhorns, im Gebiete der Clark'schen Säulen, sowie in der Umgebung der Spalten Gliazellen, mit grösseren und kleineren Kernen, theilweise Mitosen aufweisend. Diese gewucherten Gliazellen lassen sich auch in den Vorderhörnern besonders rechterseits deutlich nachweisen. In der benachbarten weissen Substanz sind vielfach grosse Gliazellen mit blassen, kernlosen Leibern zu sehen. Manche liegen in Spalten, die sonst die Achsencylinder enthalten würden. Ueberall zerstreut liegen Corpora amylacea.

Die Ganglienzellen der Clark'schen Säule sind in den hinteren, dem Spalt genäherten Partien theilweise aus der grauen Substanz herausgerissen und liegen direct in der weissen benachbarten Grenzschicht, andere zeigen auffallende, stark gezerrte Formen, der Zellleib ist dann vielfach unscharf, fein-

und grobkörnig getrübt, an einigen erkennt man auch einen grobkörnigen Zerfall, wobei dann meistens der Zellkern verloren gegangen ist. Der Kern zeigt sich oft deutlich bläschenförmig, oft dunkel ohne deutliche Contur, körnig. Häufig haben sich die Chromatinmassen vom Rande nach der Mitte gegen das Kernkörperchen zurückgezogen, sodass um dasselbe und innerhalb der Kernmembran ein heller Hof entsteht; an anderen ist das Chromatin an einem Randtheil des Kerns angesammelt, oder zu wenigen Körnchen im Innern derselben reducirt. Manchmal findet man ein feinfädiges und körniges Chromatingerüst im Kern. Die Fortsätze der Zellen sind meistens gut erhalten, die gröberen theilen dann oft die Plasmaveränderung der Zelle.

Linkerseits ist die Diastase zwischen abgerissenem Hinterhorn und centralem Grau nur eine geringe, hier erkennt man noch die seitlichen baumartigen Verzweigungen des Processus reticularis. In dem Spalt liegen ausser einigen Resten körnig zerfallener, grauer Substanz noch rothe Blutkörperchen, ja in einzelnen der Serienschnitte sieht man, wie innerhalb des klaffenden Spalts, umgeben von rothen Blutkörperchen, losgerissene, mit Blut stark gefüllte kleine Capillaren gelegen sind. Auch nach aussen von diesem Spalt, sowie in der hinteren Kommissur finden sich fleckweise kleinste, erst mit der starken Vergrösserung erkennbare Hämorrhagien. Die angrenzende weisse Substanz erscheint stark in die durch den Abriss des Hinterhorns entstandene Lücke hineingepresst zu sein. Auch hier finden sich die gleichen Veränderungen wie rechterseits, mehr oder weniger ausgesprochene Degeneration der Nervenfasern, beginnende Wucherung der Glia.

Beide abgerissenen Hinterhörner erscheinen etwas aufgelockert, wenigstens erkennt man in ihnen deutlich Spaltbildungen parallel zum Faserverlauf, ausserdem liegen die stark erweiterten und mit Blut gefüllten kleinen Gefässe oft vollkommen losgerissen innerhalb der Spalten.

An den Vorderhörnern lassen sich gröbere Veränderungen nicht erkennen, nur die Ganglienzellen weisen theilweise Zeichen beginnender Degeneration auf. Eine stärkere Gliawucherung besteht nicht; der Centralkanal erscheint seitlich gezerrt. Leichte Kernwucherung in der Umgebung.

Die weisse Substanz lässt im Bereich der seitlichen Grenzschicht, Pyramidenseitenstrangbahn, Kleinhirnseitenstrangbahn, sowie der Hinterstränge ein vielfach aufgelockertes Maschengewebe erkennen, in dem die Achsencylinder noch gut färbbar sind. In den peripheren Theilen ist das Gliagewebe weitmaschig, hier fehlen oft die Achsencylinder, mehr centralwärts sind fleckweise Corpora amylacea zu finden, auch körnige, im Zerfall befindliche Gebilde lassen sich an einigen Stellen nachweisen, die als im Zustand der Degeneration befindliche Achsencylinder zu deuten sind. Nirgends sind hier Spuren von Blutpigment.

In der Höhe des 4. Halssegments (s. Fig. 2) erscheint das linke Hinterhorn vollkommen intact, rechts dagegen ist eine starke Einziehung dicht hinter dem Processus reticularis, zwischen diesem und der Substantia gelatinosa Rolandi erkennbar. Der Zusammenhang zwischen dem rechten Hinterhorn und dem centralen Grau wird durch eine schmale Brücke grauer Substanz gebildet,

die etwa ein Drittel der normalen Breite — im Vergleich zur linken Seite — besitzt. Linkerseits besteht eine kleine Hämorrhagie im Bereich der baumartigen Verzweigungen, nach aussen vom Halstheil des linken Hinterhorns. Die Blutfülle ist im Bereich dieses Segments entschieden geringer, als an der Stelle der stärksten Läsion (5. Segment). Auch sind die beginnenden degenerativen Processe in nicht so ausgedehnter Weise constatirbar. Im Bereich des rechten Vorderhorns fällt eine stärkere Vermehrung der Gliakerne auf. Das Gewebe ist ebenfalls aufgelockert. Dort, wo das rechte Hinterhorn zu einem schmalen Streifen verdünnt ist, erkennt man bei starker Vergrösserung eine grössere Anzahl von colloiden Protoplasmaklumpen, die nach ihrer Form und Gestalt als im Zustande der Degeneration befindliche Ganglienzellen der Clarkschen Säule aufgefasst werden müssen. Zahlreiche runde Kerne (Trabantkerne) umgeben hier die Ganglienzellen, sodass das Bild der Neuronophagie zu Stande kommt. An den Gefässen fehlen jedwede Veränderungen, auch in der Umgebung derselben ist eine Vermehrung der Zellen resp. Kerne nicht nachweisbar. Leukocytäre Elemente konnten in keinem der zahlreichen Schnitte gefunden werden.

Schnitte im oberen Halsmark bis zur Medulla (incl.) zeigen keinerlei Veränderungen. Von Zerrungseffecten im Bereich der Hinterhörner ist nichts mehr zu erkennen (s. Fig. 1).

Vom 5. Halssegment abwärts bis zum 3. Brustsegment sind die Einwirkungen des Traumas deutlich nachweisbar. (Siehe Fig. 4 und 5.)

Querschnitte in Höhe des 6. Halssegments zeigen rechterseits einen deutlichen Abriss des Hinterhorns, linkerseits dagegen ist es nicht zu einer völligen Trennung gekommen, es besteht vielmehr noch eine Verbindung mit dem Vorderhorn in Gestalt einer ganz schmalen Brücke grauer Substanz. Aehnliche Verhältnisse finden sich im 7. Halssegment, doch ist hier bereits linkerseits eine breitere Brücke zwischen Hinterhorn und Vorderhorn. Im 3. Brustsegment lässt sich am linken Hinterhorn keine Veränderung mehr nachweisen, rechts dagegen besteht noch eine deutliche Einziehung der grauen Substanz im basalen Theil des Hinterhorns. Zwischen dem 5. Halssegment und 4. Brustsegment finden sich alle Uebergänge von völliger Abreissung der Hinterhörner mit breiter Diastase bis zu eben angedeuteter Einziehung im Bereich der Basis des Hinterhorns. Dabei erweist sich die Hauptverlagerung mit dem allmählichen Uebergang in die zuletzt eben angedeutete Einschnürung rechterseits deutlicher und weitgehender als links.

Auch im unteren Hals- und oberen Brustmark fehlt jede grössere Blutung, nur an einzelnen Stellen finden sich kleine Hämorrhagien wie im rechten Vorderhorn, in der weissen Substanz beiderseits vom Spalt, im Bereich der Diastase resp. Einziehung des Hinterhorns. Diese kleinen Hämorrhagien überragen, wie die Untersuchung an Serienschnitten ergiebt, die vordere Commissur niemals, sie haben ihre Hauptlocalisation vielmehr in der Höhe des Abrisses der Hinterhörner, so dass sich allein durch diesen Befund die Ansicht aufdrängt, dass diese mittlere und hintere Partie besonders stark durch das Trauma in Mitleidenschaft gezogen ist. Wahrscheinlich hat hier im Augenblick der

Fig. 1.

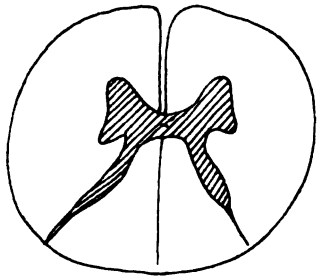

Halsmark, 2. Segment.
Normale Verhältnisse.

Fig. 2.

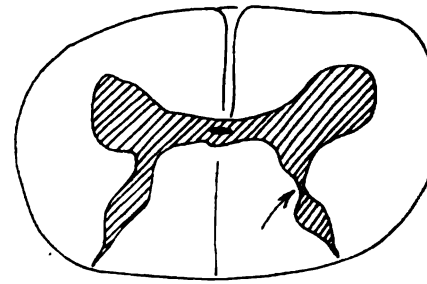

Halsmark, 4. Segment.
Starke Einziehung des rechten Hinterhorns.

Fig. 3.

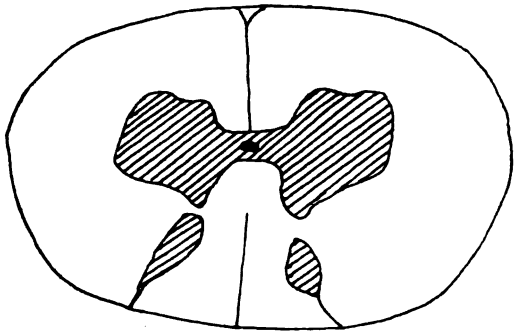

Halsmark, 5. Segment.
Völliger Abriss beider Hinterhörner mit Verlagerung (Heterotopie).

Fig. 4.

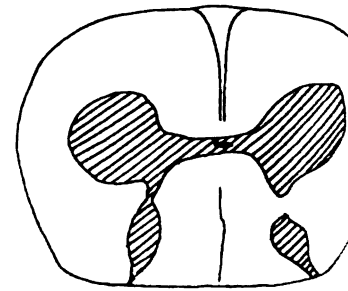

Halsmark, 6. Segment.
Abriss des rechten Hinterhorns, Einziehung des linken.

Fig. 5.

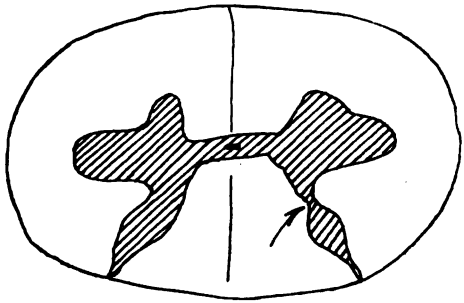

Brustmark, 3. Segment.
Deutliche Einziehung des rechten Hinterhorns, linkes Hinterhorn normal.

Fig. 6.

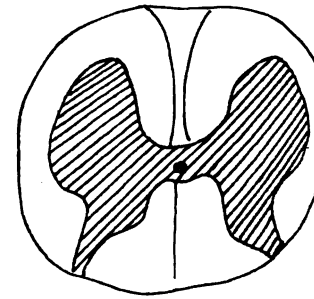

Lendenmark.
Normale Verhältnisse.

plötzlichen starken Ueberbiegung und Drehung die stärkste Abknickung des Marks stattgefunden. Von grösseren degenerativen Processen ist auch im unteren Hals- und oberen Brustmark nichts zu erkennen, auch hier sind alle Erscheinungen des Zerfalls erst im Beginn, aber doch deutlich nachweisbar. In gleicher Weise verhält es sich mit den reactiven Processen, von denen ausser der beginnenden Gliawucherung nichts weiter sichtbar ist.

Im übrigen Theil des Brustmarks sowie im Lendenmark sind keine Veränderungen nachzuweisen, auch nach Weigert gefärbte Schnitte lassen an diesen Stellen noch keine degenerativen Processe erkennen.

Epikrise. Ein vollständig gesunder, kräftiger Mann wird unmittelbar nach einem Fall aus $2^1/_2$ Meter Höhe auf das Genick paraplegisch, er kann weder Arme noch Beine bewegen, die Haut des Körpers ist von den Zehen- und Fingerspitzen hinauf bis zur 2. Rippe völlig anästhetisch, Hals und Kopf sind dagegen frei von jeder Störung. Es besteht fast reines Diaphragmaathmen, Blasen- und Mastdarmlähmung, Priapismus, oculopupilläre Symptome, Hyperhidrosis, Hyperpyrexie, Aufhebung der Reflexe. Am 13. Tage erfolgt unter hohem Fieber (42°) der Exitus letalis.

Die klinischen Symptome waren so prägnant für eine Querschnittsläsion in der Höhe des 5. Halssegments, dass an dieser Diagnose nicht zu zweifeln war, zumal auch das fast reine Diaphragmaathmen auf eine partielle Betheiligung des 4. Halssegments hinwies.

Wir wissen, dass Läsionen vom 5. Halssegment bis inclusive 1. Dorsalsegment sich charakterisiren durch Störungen der Sensibilität bis zur Höhe des 2. Intercostalraums, ohne aufgesetzte hyperästhetische Zone, da bis zu dieser Insensibilitätsgrenze vorwiegend die Nervi supraclaviculares aus dem 4. Cervicalsegmente die Sensibilitätsversorgung versehen. Läsionen vom 4. Cervicalsegment aufwärts sind fast immer rasch tödtliche.

Die Differentialdiagnose des Segments kann unter Zuhilfenahme der motorischen Störungen und der Sensibilität an den oberen Extremitäten gesichert werden.

Für die Totalquerläsion des 5. Cervicalsegments sind charakteristisch: schlaffe Lähmung aller vier Extremitäten, ausschliessliche oder fast ausschliessliche Diaphragmaathmung, manchmal unter Beiziehung von Hilfsmuskeln der Thoraxathmung, Retentio urinae, Priapismen, oculopupilläre Symptome in grösserem oder geringerem Maasse, Sensibilitätsstörungen an den Armen ver-

schiedenen Grades; jedenfalls erweist eine Abstumpfung des Gefühls an der radialen Seite der oberen Extremität unbedingt die Mitbetheiligung des 5. Cervicalsegmentes.

Für die Totalquerläsion des 6. Cervicalsegmentes ist eine partielle Lähmung der oberen Extremitäten mit charakteristischer Armstellung zu verwerthen. Ungelähmt bleiben die Flexoren des Vorderarms im Ellbogengelenk, der Deltoideus und die Supinatoren. Dementsprechend bleiben die Oberarme adducirt, der Ellbogen stark gebeugt und der Vorderarm supinirt (Kocher). Die Phrenicusinnervation hatte in unserem Falle sicher mitgelitten, die hervorragende Betheiligung der Hilfsmuskeln der Athmung, die bei sonstiger vollkommen motorischer Lähmung eine Thoraxathmung forcirte, scheint mir hierfür ein stringenter Beweis.

Da die Reflexe völlig erloschen waren, und auch während der 12 Tage nach dem Sturze so blieben, musste man auf eine grössere ausgedehntere Störung im Bereich des Halsmarks schliessen, zumal man bei partiellen Markläsionen gewöhnlich eine Steigerung der Reflexe, resp. Herabsetzung der Erregbarkeit beobachtet. Die oculopupillären Symptome, in diesem Fall eine Verengerung beider Pupillen (Miosis), sprachen ebenfalls für eine ausgedehnte Verletzung des Halsmarks.

Da derartige Querschnittsläsionen in erster Linie durch Fracturen und Luxation der Wirbelkörper bedingt werden, letztere aber mit Sicherheit auszuschliessen war, und auch vorher nach Angabe des Arztes, welcher den Patienten kurz nach dem Sturz in Behandlung bekam, nicht bestanden hatte, so war es das Nächstliegende, eine Fractur des 5. Halswirbels anzunehmen. Dass bei einem Wirbelbruch es nicht in jedem Fall zu einer von aussen her erkennbaren Veränderung zu kommen braucht, ist eine alte Erfahrung. Henle warnt sogar vor stricter Annahme des Fehlens von schwerer Wirbelverletzung bei Mangel hierfür objectiv verwerthbarer Anzeichen, und bringt zur Mittheilung, dass ein wohl untersuchter Fall von Gewalteinwirkung auf die Wirbelsäule mit keinerlei Zeichen von Difformitäten, Druckempfindlichkeit, Sugillationen etc. eine schwerere Wirbelaffection verrieth und sich dennoch bei der Obduction als schwere Fractur des dritten Halswirbels erwies.

Als Differentialdiagnose kam in zweiter Linie eine Hämato-

myelie in Frage, von der wir wissen, dass dieselbe ohne Verletzung der Knochen und Bandmassen nach einem heftigen Trauma der Wirbelsäule auftreten kann und je nach der Localisation, der Ausdehnung und Schädigung der nervösen Elemente zu den verschiedensten Symptomen Veranlassung giebt.

Einen äusserst interessanten Fall einer sehr hochgelegenen Verletzung der Halswirbelsäule konnte Braun während seiner Thätigkeit in Königsberg im Sommer 1891 beobachteten, den ich wegen der Seltenheit hier kurz erwähnen möchte. Ein junger 16jähriger Mann (Gymnasiast) machte im Seebad an einer sehr flachen Stelle einen Kopfsprung und stiess mit dem Schädel resp. Nacken auf den Grund auf, er war sofort an den Armen und Beinen gelähmt, wurde ans Land gebracht und zeigte alle Erscheinungen einer Querschnittsläsion im Bereich des oberen Halsmarks; neben der fast reinen Diaphragmaathmung bestand ein heftiger Singultus, der den Patienten sehr quälte. Die sehr heftigen Anfälle von Athemnoth und Aufstossen, ebenso die vollkommene Lähmung der Arme und Beine, verschwanden allmählich. Patient konnte Anfangs September völlig geheilt entlassen werden. Für diesen Fall musste eine Hämatomyelie als Ursache mit höchster Wahrscheinlichkeit angenommen werden, deren Resorption eine völlige Restitutio ad integrum ermöglichte. Immerhin ist diese Beobachtung als eine seltene zu bezeichnen, da derartige so hochgelegenen Läsionen des Halsmarks fast ausschliesslich ad exitum führen. Unsere Diagnose lautete: Fractur des 5. Halswirbels mit Querschnittsläsion des Marks, eventuell Hämatomyelie.

Wir waren daher bei der Autopsie auf's Höchste überrascht, im Bereich der Halswirbelsäule absolut keine Veränderung am knöchernen Skelett zu finden, die als Ursache für die schwere Rückenmarksläsion hätte angesehen werden müssen. Die Zwischenwirbelscheiben waren völlig fest, nirgends war eine Lockerung, Absprengung, Quetschung etc. zu finden; auch die Bandmassen boten keine Abweichungen von der Norm. Eine Blutung, welche comprimirend auf das Mark hätte wirken können, fehlte auch innerhalb der Dura, und auf den Querschnitten durch die Marksubstanz hindurch war ebenfalls von einer solchen nichts nachweisbar. Die Rückenmarkhäute zeigten keinerlei Veränderungen, keine Verwachsungen etc. Kurz, auf Grund des Befundes an der Wirbelsäule konnte

man keine Erklärung für die functionelle Schädigung des Halsmarks eruiren, auch makroskopisch war am Rückenmark selbst keine Veränderung nachweisbar, welche im Stande gewesen wäre, das klinische Bild zu deuten. Erst die genaue mikroskopische Untersuchung gab einen genügenden Aufschluss.

Die Hauptläsion lag im Bereich des 5. Halssegments. Hier war schon bei schwacher Vergrösserung eine völlige Absprengung und Verlagerung beider Hinterhörner in die weisse Substanz hinein deutlich erkennbar. Der Abriss befand sich beiderseits im sogen. Halstheil des Hinterhorns, d. h. dicht hinter dem Proc. reticularis, dorsalwärts von der Clark'schen Säule. Besonders stark war das rechte Hinterhorn peripher verlagert, während linkerseits nur eine schmale Diastase bestand. In die durch den Abriss beiderseits entstandene Lücke war dann secundär die weisse Substanz von beiden Seiten her hineingedrängt worden, den Zwischenraum auf diese Weise völlig ausfüllend. Von einer grösseren Erweichung ist auf sämmtlichen Schnitten nichts zu finden, die Nekrose ist vielmehr nur schmallinig, streifenförmig und bezieht sich nur auf den durch den Abriss der Hinterhörner entstandenen feinen Spalt, dessen Begrenzung die beiderseits in den Defect gedrängte weisse Substanz — an der Innenseite der Burdach'sche Strang, lateral die seitliche Grenzschicht und Pyramidenseitenstrangbahn — bildet. Dass nicht nur einzelne Theile der weissen Substanz in den Spalt gedrängt wurden, vielmehr die gesammte in gleicher Höhe liegende Begrenzungsschicht bis zur Peripherie hin gerechnet, beweist die deutlich erkennbare periphere Abplattung des Querschnittovals resp. Einziehung des Rückenmarks im Bereich des 5. Segments. Schnitte aus einer höher hinauf gelegenen Partie (4. Segment) lassen nur eine deutliche Zerrung des rechten Hinterhorns erkennen, während das linke intact ist. Zu einer völligen Trennung ist es jedoch rechterseits nicht gekommen, vielmehr erscheint die graue Substanz an dieser Stelle stark verdünnt und ausgezogen. Weiter hinauf verschwindet allmählich dieser Befund, im Bereich des 3. Segments ist überhaupt nichts mehr von einer Andeutung einer Hinterhornzerrung zu finden.

Verfolgt man dahingegen das Rückenmark nach unten hin, so ergiebt sich eine bedeutend weiter reichende Deformität; es lässt sich nämlich noch im Bereich des 3. Brustsegments rechts

eine Einziehung der grauen Substanz dicht hinter dem Proc. reticularis nachweisen, während nach oben davon alle Uebergangsstadien bis zur völligen Verlagerung beider Hinterhörner im Bereich des 5. Halssegments erkennbar sind.

Von einer stärkeren Blutung — einer Hämatomyelie — oder Resten einer solchen, ist in keinem der zahlreichen Schnitte irgend etwas zu erkennen. Zwar finden sich im 5. Cervicalsegment an der Stelle der Diastase und in der Höhe derselben kleine, mit starker Vergrösserung nur erkennbare capilläre Hämorrhagien, auch sonst wohl im Bereich der hinteren Commissur im rechten Vorderhorn, und in der weissen Substanz, jedoch ist ein grösserer Blutaustritt, der seinerseits allein schwere functionelle Störungen hätte auslösen können, nicht vorhanden. Diese kleinen Hämorrhagien, die meistens um kleinste Capillaren herumgelagert sind, haben fast alle einen quergerichteten Verlauf, so dass sich dem Untersuchenden unwillkürlich der Gedanke aufdrängt, dass alle durch ein und dieselbe mechanische Schädigung — durch die plötzliche Abknickung des Marks nach vornüber — hervorgerufen wurden, zumal sie sämmtlich in derselben Ebene liegen und die vordere Commissur ventralwärts nicht überragen. Durch die plötzliche Abknicknung und Drehung der Wirbelsäule zur Seite — und zwar kann man wegen der rechtsseitigen grösseren Heterotopie den Schluss ziehen, dass der Kopf des Mannes nach links herübergedreht wurde — ist nicht nur ein Abriss der Hinterhörner erfolgt, sondern auch eine starke Zerrung der auf der Höhe der Biegung des Marks gelegenen kleinen Gefässe. Wie gesagt, ist diese an einzelnen Stellen nachweisbare Blutung nur eine ganz geringfügige, so dass sie erst bei stärkerer Vergrösserung erkannt werden kann.

Ein ausgedehnter Zerfall der Marksubstanz, eine durch Quetschung entstandene grössere Erweichung oder Nekrose, wie wir solche so oft im Anschluss an Wirbelfracturen beobachten, ist in keinem der Serienschnitte zu erkennen. Es muss überhaupt auffallen, dass bei den bestehenden functionellen Schädigungen, die klinisch das Bild einer Totalläsion des Querschnitts im Bereich des 5. Halssegments wiedergaben, ausser der Heterotopie so wenig gröbere Veränderungen, d. i. Erweichungen und Nekrosen erkennbar sind. Eine eigentliche Nekrose besteht nur in dem durch den Ab-

riss der Hinterhörner entstandenen feinen Spalt, dessen Begrenzung die beiderseits in die Diastase hineingedrängten Massen der weissen Substanz bilden. Hier sieht man eine schmale Zone feinkörnigen Detritus mit einzelnen Blutkörperchen zusammen liegen, während im übrigen Mark ein Zerfall fehlt. Die Ganglienzellen der Clarkschen Säule, von denen einzelne noch in dem nach hinten spitz ausgezogenen Zipfel der grauen Substanz liegen, zeigen in nächster und weiterer Umgebung der Diastase alle Zeichen beginnender Degeneration, desgleichen die angrenzenden Ganglienzellen der Vorderhörner. Auch die Nervenfasern der grauen Substanz innerhalb der verlagerten Hinterhörner erscheinen theilweise gequollen, sind jedoch noch nach den gewöhnlichen Methoden (van Gieson) färbbar.

Eine grössere Ansammlung von Kernen in der an den Spalt angrenzenden Schicht grauer Substanz fehlt, man sieht nur einzelne Gliazellen und dünne Capillaren, während mehr ventralwärts eine reichliche Entwicklung von Gliazellen vorherrscht. In der benachbarten weissen Substanz sind deutlich reactive Vorgänge zu sehen, grosse Gliazellen mit blassen, vielfach kernlosen Leibern. Einzelne dieser Gliazellen mit deutlichen Mitosen liegen in Spalten, die sonst die Achsencylinder beherbergen würden. In der directen Umgebung der Spalten sind die Achsencylinder im Querschnitt stark comprimirt, nicht mehr als rundliche Gebilde sichtbar, sondern kommaförmig. Mehr nach der Peripherie hin (Pyramidenseitenstrangbahn, Kleinhirnseitenstrangbahn) ist vielfach ein lockeres Maschengewebe zu finden, in denen nur wenige Gruppen normaler Nervenfasern gelegen sind. Ueberall zerstreut finden sich Corpora amylacea.

Die Gefässe sind im Bereich der Läsion strotzend mit Blut gefüllt, von einer hyalinen Entartung, einer stärkeren Entwicklung der Kerne in den adventitiellen Scheiden ist nichts zu erkennen, desgleichen fehlt eine Arteriosklerose.

Dort wo die Trennung besteht, ist offenbar die vitale Energie stark herabgesetzt, während entfernt davon, namentlich im Vorderhorn, in Folge der Zerrung und Reizung stärkere reactive Processe, Wucherung der Glia nachweisbar ist.

Dass die Blutfülle nicht agonaler Natur ist, wie man annehmen könnte, vielmehr durch das Trauma selbst bedingt wurde,

muss aus der Localisation geschlossen werden. Denn wir sehen nur dort diese Verhältnisse, wo auch sonst anderweitige traumatische Veränderungen bestehen, d. h. im Hals- und Brustmark vom 3. Halssegment abwärts bis zur Mitte des Brustmarks etwa, während sowohl im oberen Halsmark und im unteren Brust- und Lendenmark keine Hyperämie nachweisbar ist.

Wie sich bei Durchsicht der Präparate ergeben hat, waren die Veränderungen des Halsmarks, speciell im Bereich des 5. Segments, wo die stärkste Trennung der Hinterhörner nachweisbar war, nicht derartig hochgradige, dass man daraus eine Erklärung der schweren klinischen Erscheinungen hätte gewinnen können. Man muss sich jedoch vor Augen führen, dass in vielen derartigen Fällen nicht ohne Weiteres die Symptome auf das anatomische Bild zurückgeleitet werden können. Unter dem Mikroskop vermögen wir ja nur die gröberen Veränderungen zu erkennen, und wir dürfen in unserem Fall ausser der sofort nach dem Trauma vorhandenen Verlagerung andere feinere pathologische Vorgänge bei der Kürze der nach der Läsion verflossenen Zeit noch nicht in toto ausgebildet erwarten. Die Quellung und Degeneration der Achsencylinder sind Erscheinungen des localen Todes, aber sie müssen nicht sofort auftreten, sondern die durch ein Trauma abgetödteten Fasern werden innerhalb des sonst lebenden Rückenmarks noch eine Zeit hindurch persistiren, bevor sich der Tod auch durch Wandlungen der Gestalt zu erkennen giebt.

Wenn wir daher bei ausgesprochener bleibender Lähmung mikroskopisch einen Befund im Rückenmark erhalten, welcher uns zur Erklärung nicht zu genügen scheint, so bleibt uns nichts Anderes übrig, als anzunehmen, dass eine viel grössere Zahl von Achsencylindern ausser Function gesetzt ist, als wir im Präparat erkennen können. Nur die bereits abgestorbenen zeigen sich durch Formveränderung als solche an, während der weitaus grössere Theil functionell bereits geschädigt ist, morphologisch jedoch noch keine Schädigung erkennen lässt.

Leider war eine frische Untersuchung des Rückenmarks und Färbung nach Marchi nicht mehr möglich gewesen, wie dies bereits oben ausgeführt wurde.

Wie haben wir uns nun den Vorgang in diesem Falle zu denken?

Ueber die Entstehung von Rückenmarkserkrankung nach Traumen, die ohne nachweisbare Läsion des Wirbelskeletts einhergegangen sind, und über die Ursachen der dabei beobachteten Ausfallserscheinungen lässt sich Folgendes sagen.

Kocher, Schultze, Schlesinger, Minor vertreten vorwiegend, auf klinisches Material gestützt, die Ansicht Leyden's, nach welcher in Capillarapoplexien, sogenannten Hämatomyelien, die Ursache für die „traumatische Myelitis" mit ihren klinischen Erscheinungen zu suchen ist. Umgekehrt meinen Koster, Hayem und Charcot, dass die in den beobachteten Fällen vorgefundenen Blutungen secundäre Folgeerscheinungen einer traumatischen Myelitis seien.

Schmaus, Bickeles, Kirchgässer konnten auf Grund von Thierversuchen sowie durch Sectionsbefunde beim Menschen den Nachweis erbringen, dass nach Erschütterung der Wirbelsäule auch ohne Bluterguss schwere Läsionen des Marks entstehen können.

Nach Bruns, Lax und Müller, Kahler und Pick, Hartmann, Westphal sind die Blutungen einerseits rein accidentelle Veränderungen, anderseits können sie auch primär durch das Trauma mit entstanden sein.

In unserem Fall kann von einer Hämatomyelie nicht die Rede sein, vielmehr ist die functionelle Schädigung des Rückenmarks hier einzig und allein auf die starke Ueberbiegung des Marks zurückzuführen, durch welche ein Abriss der Hinterhörner mit Verlagerung (Heterotopie) hervorgerufen wurde. Ich glaube, man darf bei der Erklärung traumatischer Rückenmarkserkrankungen nicht zu einseitig vorgehen, und nur in einer etwa vorhandenen Blutung oder einer Markquetschung resp. Zerrung die Ursache für die Alteration des nervösen Apparats erblicken. Die eine Ursache schliesst die andere nicht aus, beide kommen vielmehr auch öfter combinirt vor, zumal wie Lax und Müller mit Recht hervorheben, ein Trauma, das zu einer Continuitätstrennung der elastischen Gefässwände führt, zweifellos auch das viel zartere Nervengewebe schädigt.

Den Mechanismus der traumatischen Heterotopie unseres Falls stelle ich mir so vor, dass durch den Sturz auf das Genick, durch die plötzliche Ueberbiegung und Drehung des Kopfes nach links das Rückenmark nach hinten convex abgeknickt wurde, dass die

Hinterhörner auf der Höhe der Flexion, an der nachgiebigsten Partie dicht hinter der Clark'schen Säule abrissen und nach hinten hin dorsal verlagert wurden. Die weisse Substanz wurde dann secundär — vielleicht erst beim Nachlassen der Ueberbiegung — in den Spalt hineingedrängt, der durch den Abriss und die Verlagerung der Hinterhörner entstand.

Wie ist es jedoch möglich, dass ohne nachweisbare Schädigung der Wirbel und der an denselben befestigten Bandmassen eine derartig schwere Verletzung des Rückenmarks stattfinden kann?

Ist es überhaupt denkbar, dass ein normales Rückenmark, welches frei innerhalb des Medullarrohrs suspendirt liegt, durch eine noch so starke Biegung und Drehung der Wirbelsäule bei intact bleibendem Skelett derartig geschädigt werden kann, wie in unserem Falle?

Einmal ist hervorzuheben, dass das Halsmark nach Traumen der Wirbelsäule den Prädilectionsort abgiebt für Erkrankungen, sei es, dass dieselbe sofort im Anschluss an die Läsion sich entwickeln oder später auftreten. Hier findet man sehr oft die „Hämatomyelien" mit ihren Folgeerscheinungen der Erweichung, Höhlenbildung, Gliose localisirt.

Schon Minor, Thorburn, Leyden (cit. nach Lax und Müller) berichten fast ausschliesslich von Läsionen im Halsmark, und Kocher schliesst sich auf Grund seiner Beobachtungen der Ansicht an, dass gerade derartige Verletzungen den Sitz der Markläsion im Halsmark zeigen. Er sucht eine Erklärung für diese Erscheinung in der Thatsache zu finden, dass gerade die Halswirbelsäule der beweglichste Theil der ganzen Wirbelsäule ist, dass also dort die stärkste Verschiebung zwischen den einzelnen Wirbeln zu Stande kommen kann, und hebt hervor, dass bei Traumen der Wirbelsäule am leichtesten der beweglichste Theil derselben afficirt wird, und in Folge momentaner Distorsionen es leicht zur Zerreissung von Gefässen umschriebener Markabschnitte kommt, ohne dass später von einer solchen vorübergehenden Ueberdehnung der Halswirbelsäule an den Knochen oder Knorpeln irgend etwas nachweisbar wäre.

Lax und Müller schliessen aus ihren Ueberlegungen, dass die unteren Halssegmente, abgesehen von der grösseren Beweglichkeit der zugehörigen Wirbelabschnitte überhaupt, einen Locus

minoris resistentiae für Erkrankungen des Rückenmarks bilden, und dieser Umstand bei den Traumen mitberücksichtigt werden soll. Auch Hartmann konnte 5 Fälle beobachten, bei denen Halsmarkläsionen bei intacten knöchernen Skeletten aufgetreten waren.

Ja Hartmann glaubt auf Grund eigener Beobachtung und des in der Litteratur niedergelegten einschlägigen Materials zu der Annahme berechtigt zu sein, dass bei Traumen eines Abschnittes oder der ganzen Dorsalwirbelsäule dann, wenn nicht grosse Veränderungen an der Wirbelsäule und damit naturgemäss auch an den darunterliegenden Weichtheilen vorhanden wären, die Markläsion wenigstens in ihrer stärksten Intensität nicht im Dorsalmark, sondern eben an jener Prädilectionsstelle am Halsmark sich vorfinde.

Er hebt mit Recht hervor, dass bei derartigen Traumen, welche nicht zu einer nachweisbaren Wirbelverletzung und secundärer Quetschung des darunter liegenden Marks führten, die Angriffsfläche unmöglich nur eine kleine circumscripte Partie ausmache, vielmehr die Ansicht berechtigt sei, dass ein grösserer Theil der Wirbelsäule, speciell der Dorsaltheil, mit betroffen würde. Warum bei einem derartigen Trauma speciell die untere Partie der Halswirbelsäule in Mitleidenschaft gezogen wird, und es hier leicht zu einer vorübergehenden Dislocation der Wirbelkörper kommen kann, sucht Hartmann an der Hand einer Skizze in physikalisch-mathematischer Weise zu erklären. Ja er will auf Grund dieser Ueberlegungen die durch directe Gewalteinwirkung auf die Halswirbelsäule entstehenden Markläsionen von den zum mindesten ebenso häufigen, wenn nicht häufigeren indirecten Läsionen des Halsmarks durch Traumen auf die Brustwirbelsäule unterschieden wissen, und glaubt, dass seine Erklärung eine weitere Stütze für die Häufigkeit der Halsmarkläsionen abgiebt.

Auf jeden Fall steht fest, dass die Halswirbelsäule am leichtesten in Folge der grösseren Verschieblichkeit der einzelnen Wirbel gegeneinander — wobei die verschiedene Stellung der Gelenkfortsätze und Dornfortsätze, die Breite der Bandscheiben, Weite des Medullarrohrs und last not least Intensität und Angriffspunkt des Traumas und die Art der verletzenden Masse eine wichtige Rolle mitspielen — zu Markverletzung ohne Veränderung

des knöchernen Skeletts beim Menschen führt. Durch Experimente wird man derartige Schädigungen, wie sie in unserem Falle gegeben sind, kaum hervorbringen können, wenigstens gelang es Stolper niemals an menschlichen Leichen ohne grobe mechanische Schädigungen der Wirbelsäule Rückenmarksquetschungen zu erzielen. Auch durch starke Zerrung an den austretenden hinteren Nervenwurzeln eines frischen Rückenmarks gelingt es nicht, eine Heterotopie der Hinterhörner zu erzielen, vielmehr reissen bei starkem momentanen Zug die Wurzeln direct am Rückenmark ab.

In unserem Fall wurde nicht nur durch eine plötzliche, momentane, starke Ueberbiegung des Kopfes nach vorn, sondern auch durch die Torsion nach der Seite die Markläsion bedingt, und zwar muss man annehmen, dass eine Distorsion vorgelegen hat, auch wenn bei der Autopsie absolut nichts von einer stärkeren Bänderdehnung, einer Lockerung der Zwischenwirbelscheibe, einer Blutung etc. hat nachgewiesen werden können. Ohne eine plötzliche Dislocation eines oder mehrerer Wirbel des untersten Halsabschnittes ist die Zerrung an den Hinterhörnern, die starke Verlagerung der grauen und weissen Substanz nicht möglich. Auch bei noch so starker Abknickung und Drehung der Halswirbel bleibt unter normalen physiologischen Bedingungen das frei suspendirte und von Liquor umgebene Mark stets intact, falls nicht pathologische Veränderungen an den Meningen, den Gefässen etc. vorher schon bestanden, und hierdurch die mechanische Schädigung des Marks hervorgerufen wurde.

Dass die Zerrung des Marks an den austretenden Nervenwurzeln bei solchen Distorsionen im Augenblicke der momentanen maximalen Bewegung der Wirbelsäule eine Hauptrolle spielt, nicht nur für grobe Veränderungen innerhalb des Marks, sondern auch für ausgedehnte Blutungen (Hämatomyelien) glaube ich auf Grund meiner Beobachtungen annehmen zu dürfen. Denn gerade in der grauen Substanz, die ja als Fortsetzung der Nervenwurzeln gilt, hat man seit langer Zeit Blutungen nach Traumen beobachtet. Schon Cruveilhier weist auf diese Prädilectionsstelle hin, und seine Befunde sind nachher durch Beobachtungen von Thorburn, Bourneville, Minor, Schultze, Pfeiffer, Monod u. A. bestätigt worden. Wagner und Stolper erwähnen zur Erklärung dieser Thatsache die Arbeit von Kadyi, welcher durch seine sorg-

fältigen Untersuchungen feststellen konnte, dass die inneren Theile der grauen Substanz ausschliesslich von Centralarterien, die oberflächlichen Lagen der weissen Substanz ausschliesslich von peripherischen Gefässen versorgt werden, und vermuthen darin den Grund für häufigere Blutungen innerhalb der grauen Substanz.

Ich glaube, dass diese innerhalb der grauen Substanz vornehmlich gefundenen Blutungen bei momentanen Distorsionen in erster Linie auf die Zerrung an den austretenden Nerven zurückzuführen sind, ohne dass es zu einem Abriss und Heterotopie der Hörner — wie in unserem Fall — dabei zu kommen braucht. Speciell die Blutungen im Gebiet der Clark'schen Säulen, sowie in den angrenzenden Partien des centralen Graus erscheinen mir durch directe Zerrung seitens der austretenden Nerven am leichtesten erklärt. Man könnte ja noch daran denken, dass auch durch die momentane starke Beugung des Kopfes derartige Zerreissungen der Gefässe mit Blutungen bedingt werden, vorzugsweise auf der Höhe des 4.—6. Halswirbels, die ohnehin etwas mehr nach vorn prominiren.

Dass es in unserem Fall nicht zu einer solchen Blutung kam, die den Namen einer Hämatomyelie verdient, vielmehr nur ganz minimale Blutaustritte zu verzeichnen sind, spricht nicht gegen die oben aufgestellte Ansicht. Es spielen bei derartigen Traumen eben noch andere Zufälligkeiten mit, Factoren, die auch durch weitere experimentelle Untersuchungen nicht ergründet werden dürften. Die Vorgänge im Einzelnen entziehen sich ja oft unseren Kenntnissen, während die Thatsache bestehen bleibt.

Unser Fall einer reinen traumatischen Heterotopie nimmt insofern eine Sonderstellung ein, als es, soweit ich die Litteratur übersehen konnte, der einzigste bislang beobachtete ist, bei dem ein völliger Abriss der Hinterhörner mit Verlagerung derselben erfolgte, und bei dem die angrenzende weisse Substanz in den durch den Abriss entstandenen Defect von der Mitte und Seite her hineingedrängt wurde. In der ausführlichen Arbeit von Wagner und Stolper (S. 130) habe ich nur einen Fall finden können, bei dem im rechten Hinterhorn eine offenbar durch starke Zerrung entstandene Lücke — es lag eine Rotationsluxation des 5. und Compressionsfractur des 7. Halswirbels vor — gefunden wurde. Wagner und Stolper glauben, dass diese „aufgequollenen maschigen

Partien des Interstitiums, in denen jede Nervenfaser fehlt, durch Zerrung und Zerreissen der betreffenden Nervenfasern zu Stande gekommen ist, und führen für diese Auffassung, dass die Zerrung des Rückenmarks in der Längsachse eine beachtenswerthe Rolle in der Aetiologie der Rückenmarksläsionen und insbesondere der Hämatomyelie spielt, andere Beobachtungen an. So zum Beispiel die Thatsache, dass bei Kindern, die schwer und mit Kunsthülfe entbunden wurden, intramedulläre Blutungen gefunden wurden (F. Raymond, Schultze und Pfeiffer). Schultze und Pfeiffer[1]) berichten von einem durch Wendung entwickelten Kinde, bei welchem die Blutung sich weithin durch die graue Substanz erstreckte. Auch Spaltbildung im Hinterhorn wurde hierbei beobachtet. A. Westphal konnte bei einer 35jährigen Frau, welche im Delirium aus dem Fenster gesprungen war und einen Bruch des 1. und 2. Lendenwirbels mit Zerstörung des darunter liegenden Marks davontrug, ein eigenthümlich maschiges Gewebe an einzelnen Stellen der weissen Substanz ohne kleinzellige Infiltration und ohne Körnchenzellen mikroskopisch vorfinden, und deutet diese Veränderungen als Zerrungsaffecte.

Für die Heterotopie spielen in unserem Fall zwei Factoren eine wichtige Rolle, einmal die momentane starke Flexion des Kopfes nach vorn und zweitens die mit letzterer verbundene Torsion nach links. Der Mann konnte bei der Aufnahme in die Klinik allerdings nicht angeben, nach welcher Seite der Kopf unmittelbar nach dem Fall gedreht gelegen habe, aber dass eine solche Drehung stattgefunden hatte, wusste er sich noch bestimmt zu erinnern. Aus dem mikroskopischen Befunde geht, wie das bereits vorher ausgeführt wurde, zweifellos hervor, dass die rechte Hälfte des Hals- und oberen Brustmarks stärker gedehnt und gezerrt wurde als die linke, wodurch die stärkere Verlagerung des rechten Hinterhorns hervorgerufen wurde. Der Kopf muss demnach nach der linken Seite gedreht gelegen haben.

Dass solche Zerrungsaffecte, wenn auch nicht in der ausgesprochenen Weise einer völligen Verlagerung (Heterotopie) häufiger bei Traumen der Wirbelsäule vorkommen, als man nach den wenigen Publikationen annehmen dürfte, glaube ich bestimmt. Die

[1]) S. Wagner-Stolper.

meisten geben nur anfangs klinische Anhaltspunkte für ihr Bestehen, heilen später aber aus und entziehen sich auf diese Weise unserer Kenntniss. Denn gerade solche Zerrungsproducte, die, wie auch aus unserem Fall ersichtlich, der grösseren Schädigung des Blutgefässbindegewebsapparats, der kleinzelligen Infiltration vielfach entbehren, Körnchenzellen nur selten aufweisen, mit anderen Worten eine gröbere Zerstörung mit reactiver Entzündung vermissen lassen, scheinen mir, falls das Halsmark nicht betroffen ist, für eine Restitutio ad integrum besonders geeignet zu sein. Aber auch stärkere Zerrungen und Zerreissungen innerhalb des Rückenmarks dürften, was ihren Heilungsprocess anlangt, bessere Aussichten ergeben, wenn nach der Läsion die gröbere Structur der Glia erhalten geblieben ist, so dass die sich regenerirenden Nervenfasern in die praeformirten Lücken des gliösen Stützgerüstes hineinwachsen können, oder wenn bei bedeutenderer Störung des Zusammenhangs Nervenfasern und Glia, die im Centralnervensystem einmal auf einander angewiesen sind, eine gemeinsame Action unternehmen können. Der Blutgefässbindegewebsapparat, von dem aus mesodermale Wucherung mit Umbildung in Narbengewebe erfolgt, dürfte allerdings nicht zu sehr geschädigt sein.

Dass das Rückenmark auch bei schwereren Verletzungen regenerative Vorgänge seitens der Nervenfasern aufweist, zeigen die Versuche von Stroebe 1894 an Kaninchen, wonach ein beträchtliches regeneratives Auswachsen von Nervenfasern (vom Spinalganglion her in die Rückenmarksnarbe) nach Quetschung der hinteren Wurzeln nachgewiesen werden konnte. Auch Borst erwähnt einen Fall von Querschnittsverletzung des Rückenmarks im Anschluss an eine Wirbelfractur, wo 4 Monate nach dem Trauma an der hinteren und vorderen Circumferenz des Rückenmarks junge Nervenfasern in die Narbe reichlich hineingewachsen waren, und ebenfalls ein Auswachsen von Fasern der Rückenmarksstümpfe selbst (insbesondere der centralen) sicher nachweisen liess (s. Glantz, Dissert. Würzburg 1904).

Fickler beobachtete bei Rückenmarkscompression durch Wirbelcaries im Bereich mehrerer Segmente neugebildete Nervenfasern, verweist auf eine ähnliche Beobachtung Saxer's bei Syringomyelie und erwähnt anatomisch untersuchte Fälle von Heilung von Rückenmarkscompression (Charcot-Michaud und Kröger). Borst

konnte auf Grund experimenteller Untersuchungen auch für das Gehirn den Nachweis erbringen, dass eine Regeneration der Nervenfasern nach Durchreissung erfolgen kann, indem von den centralen Stümpfen ein Längenwachsthum ausgeht.

Nach dieser kurzen Abschweifung über Regenerationsvorgänge im Centralnervensystem bedarf es noch des Nachweises, dass die Heterotopie in unserem Falle auch durch das erwähnte Trauma entstanden ist, und nicht etwa als arteficielles Product angesehen werden muss.

Die meisten Heterotopien innerhalb des Rückenmarks, das heisst eine Verlagerung der grauen und weissen Substanz an eine Stelle, wohin sie der Regel nach nicht gehören, sind — soweit es sich nicht um Artefacte handelt — congenitaler Natur, abnorme Versprengungen während der Fötalperiode entstanden. Im Rückenmark ist zuerst von A. Pick 1878 eine Heterotopie der grauen Substanz beschrieben worden. Seitdem ist eine ganze Reihe von Arbeiten über diese Rückenmarksaffection veröffentlicht worden, ich erwähne nur die Beobachtungen von Henle, Sherrington, Rauber, Onodi, Hoche, Siemerling. Meistens war die graue Substanz mit oder ohne Ganglienzellen verlagert worden, jedoch auch grössere Configurationsanomalien, bis zu den hochgradigsten Verzerrungen und Auseinanderreissungen, konnten festgestellt werden. Von der Mehrzahl der Autoren wurde das häufig gleichzeitige Vorkommen von Erkrankungen in derartig missbildeten Rückenmarken hervorgehoben, als ob die Anomalie gleichsam die Prädisposition zu Erkrankungen gegeben hätte.

Durch die im Jahre 1892 erschienene Arbeit von van Gieson wurde jedoch der Stab über die Mehrzahl der als Heterotopien beschriebenen Fälle gebrochen, indem dieser Forscher den sicheren Nachweis erbrachte, dass auf künstlichem Wege, durch Zerrung, Quetschung etc. ganz genau dieselben Bilder, dieselben Verlagerungen der grauen und weissen Substanz von ihm hervorgebracht werden konnten. Auch die sogenannten Doppelmissbildungen konnte van Gieson auf diese Weise herstellen. Damit war zur Genüge erwiesen, dass postmortal, speciell in einem vorher schon durch eine Erkrankung mehr oder weniger veränderten resp. erweichten Gewebe leicht durch unvorsichtige Behandlung arteficielle Producte entstehen können. Collins und Rosin konnten dann

auch bald nach der Publication van Gieson's über derartige Heterotopien vortäuschende Kunstproducte im Rückenmark berichten.

Demnach fragt es sich, ob die in unserm Fall im unteren Theil des Halsmarks nachweisbare traumatische Heterotopie nicht auch im Sinne van Gieson's als Artefact gedeutet werden muss, ob nicht auch bei der Herausnahme des Rückenmarks, oder schon vorher bei der Eröffnung des Wirbelkanals Schädigungen des Marks eingetreten sind, welche die Abreissung der Hinterhörner als Kunstproducte erscheinen lassen. Was zuerst den letzten Einwand betrifft, dass durch die Entfernung der hinteren Bögen eine Zerrung hervorgerufen sein könnte, so ist schon aus den topographischen Verhältnissen die Unmöglichkeit eines derartigen Causalconnexes erwiesen. Eine Verwachsung der Dura mit der Umgebung bestand an keiner Stelle. Auch bei der Herausnahme des Marks aus dem Wirbelkanal nach Durchtrennung der Nervenwurzeln mit dem Messer wurde so vorsichtig verfahren, wie es bei derartigen vermutheten Markverletzungen immer nur geschehen kann. Diese beiden Einwände müssen daher als unbegründet angesehen werden. Aber auch der pathologisch-anatomische Befund bei der genaueren Untersuchung der Serienschnitte erweist völlig einwandsfrei, dass von einer postmortalen Zerrung, einer arteficiellen Heterotopie in unserem Falle absolut nicht die Rede sein kann. Denn einmal ist die Verlagerung an den verschiedenen Schnitten ganz correspondirend, das heisst, stets zeigt sich das rechte Hinterhorn bedeutend stärker gezerrt, als das linke, sowohl an der Hauptstelle der Läsion im Bereich des 5. Halssegments, wo eine totale Abreissung nachweisbar ist, als auch oberhalb und unterhalb bis ins Brustmark hinein, wo noch eine deutliche Einziehung im Halstheil des Hinterhorns rechterseits besteht. Eine solche gleichmässige Anomalie, die sich über einen grösseren Abschnitt des Marks erstreckt, kann als Artefact bei der Herausnahme des Rückenmarks nicht entstanden sein. Sonst müsste man auch annehmen, dass in der rechten Hälfte des Marks stärkere Veränderungen, grössere Erweichungsbezirke vorhanden gewesen wären, als links, sodass hier bei der Zerrung an den Hinterhörnern es leichter zu einer vollkommenen Trennung und Verlagerung kam. Aber hiervon ist überhaupt nicht die Rede. Von einem Erweichungsherd kann in keinem der zahlreichen Schnitte irgend etwas entdeckt werden, weder auf der rechten noch linken

Seite der Querschnitte des Rückenmarks. Eine ausgedehnte Nekrose besteht in keinem Abschnitt des Marks, vielmehr lässt sich beiderseits nur im Bereich der Diastase, in der Partie des Abrisses der Hinterhörner nur ein ganz feiner Streifen erkennen, der zwischen den von beiden Seiten (median und lateral) hier zusammengedrückten Massen der weissen Substanz liegt und hervorgerufen ist durch den im Zustand des Zerfalls befindlichen Rest der abgerissenen Nervenfasern der grauen Substanz. Durch die mikroskopische Untersuchung lässt sich mit aller Sicherheit entscheiden, dass die Heterotopie der grauen und weissen Substanz durch das Trauma bedingt wurde und intra vitam bestanden haben muss, dafür sprechen die degenerativen Processe der zerrissenen und gezerrten Nervensubstanz sowie die kleineren Hämorrhagien im Bereich dieser Läsion, die, wie das bereits oben eingehender ausgeführt wurde, intra vitam in Folge der starken Zerrung und Zerreissung entstanden sind.

Für uns Chirurgen hat dieser Fall insofern Interesse, als er beweist, dass im Bereich der Halswirbelsäule auch ohne Veränderungen der Knochen und Bänder Markläsionen nach einem heftigen Trauma vorkommen können, die nicht durch eine Blutung (Hämatomyelie), sondern durch directe Zerrung an den austretenden Nervenwurzeln hervorgerufen sind, und in Folge der dabei auftretenden Verlagerung (Heterotopie) der grauen und weissen Substanz klinisch das Bild der Querschnittsläsion erzeugen und tödtlich verlaufen.

Literatur.

Bickeles, Zur pathologischen Anatomie der Hirn- und Rückenmarkserschütterung. Arbeiten aus dem Obersteiner'schen Institut. 1895.

Borst, Neue Experimente zur Frage nach der Regenerationsfähigkeit des Gehirns. Ziegler's Beiträge zur pathol. Anatomie und zur allgemeinen Pathologie. Bd. 36. 1904.

Bourneville, cit. nach Wagner-Stolper.

Bruns, Ludwig, Ueber einen Fall totaler traumatischer Zerstörung des Rückenmarks an der Grenze zwischen Hals- und Dorsalmark. Arch. f. Psych. Bd. 25. S. 759.

Charcot, cit. nach Lax und Müller. Deutsche Zeitschr. f. Nervenheilkunde. Bd. 12, 1898. S. 333.

Collins, Ueber ein Heterotopie vortäuschendes Kunstproduct des Rückenmarks. Neurol. Centralbl. 1893. No. 22.

Cruveilhier, Pathol. Anatomie. Lieferung 3. Krankheiten des Rückenmarks.

Erb, Zur Lehre von den Unfallserkrankungen des Rückenmarks. Ueber Poliomyelitis ant. chron. nach Trauma. Deutsche Zeitschr. f. Nervenheilkunde. Bd. 2. 1897. S. 122.

Fickler, Studien zur Pathologie und pathol. Anatomie der Rückenmarkscompression bei Wirbelcaries. Inaug.-Diss. Erlangen. 1899/1900.

van Gieson, A study of the artefacts etc. New York. med. Journ. 1892.

Hartmann, Fritz, Klinische und pathol.-anatomische Untersuchungen über die uncomplicirten, traumatischen Rückenmarkserkrankungen. Jahrbücher f. Psych. Bd. 19. 1900. S. 380.

Hayem, cit. nach Lax und Müller.

Henle, Handbuch der Nervenlehre des Menschen. 1879. S. 71.

Henle, A., Hämatomyelie, combinirt mit traumat. Spondylitis. Mittheilungen aus den Grenzgebieten der Medicin u. Chirurgie. Bd. 1. S. 405. 1896.

Hoche, Beiträge zur Kenntniss des Verhaltens der menschlichen Rückenmarkswurzeln. Heidelberg. 1891.

Kadyi, Ueber die Blutgefässe des menschlichen Rückenmarks. Lemberg. 1889.

Kahler und Pick, Beiträge zur Pathologie und pathologischen Anatomie des Centralnervensystems. Arch. f. Psych. Bd. 10. 1880.

Kirchgässer, Experimentelle Untersuchungen über Rückenmarkserschütterung. Deutsche Zeitschr. f. Nervenheilkunde. Bd. 11. H. 5 u. 6.

Kocher, Die Verletzungen der Wirbelsäule, zugleich ein Beitrag zur Physiologie des menschlichen Rückenmarks. Mittheilungen aus den Grenzgeb. der Medicin und Chirurgie. I. S. 416.

Koster, cit. nach Lax und Müller.

Lax und Müller, Ein Beitrag zur Pathologie und pathol. Anatomie der traumatischen Rückenmarkserkrankungen (sog. Hämatomyelie, secundäre Höhlenbildung). Deutsche Zeitschr. f. Nervenheilkunde. Bd. 12. 1898. S. 333.

Leyden, Ein Fall von Hämatomyelie. Zeitschr. f. klin. Medicin. Bd. 13. 1888.

Minor, Beitrag zur Lehre über Hämatomyelie und Syringomyelie. X. internat. Congress in Berlin. 1890. — Centrale Hämatomyelie. Westphal's Arch. 1893. Bd. 24. — Klinische Beobachtungen über centrale Hämatomyelie. Westphal's Arch. 1896. Bd. 28.

Monod, cit. nach Wagner-Stolper.

Onodi, Ueber die Ganglienzellengruppe der hinteren und vorderen Nervenwurzeln. Centralbl. f. d. med. Wissenschaft. 1885.

Parkin, Seven cases of intraspinal haemorrhage (haematomyelia). Guy's Hospital Reports. 1891.

Pfeiffer, Zusammenfassendes Referat über Rückenmarksblutungen und centrale Hämatomyelie. Centralbl. f. allgem. Pathologie und pathologische Anatomie. Bd. VII. 1896.

Pick, Heterotopie grauer Substanz im menschlichen Rückenmark. Arch. für Psych. Bd. VIII. 1878. — Neue Fälle von Heterotopie grauer Substanz im menschlichen Rückenmark. Prager med. Wochenschr. 1881. No. 10 und 11.

Rauber, Morphol. Jahrbücher. III. S. 603. Cit. nach Hoche.

Rosin, Ueber wahre Heterotopie im Rückenmark. Virch. Arch. Bd. 143. S. 639. 1896.

Schlesinger, Ueber Hämatomyelie beim Hunde. Arbeiten aus dem Obersteiner'schen Institut. 1894.

Schmaus, Beiträge zur pathol. Anatomie der Rückenmarkserschütterung. Virch. Arch. Bd. 122. S. 326. — Zur Casuistik und pathol. Anatomie der Rückenmarkserschütterung. Langenbeck's Arch. f. klin. Chirurgie. Bd. 42. H. 1. S. 112.

Schultze, Syringomyelie und Hämatomyelie bei Dystokie. Neurol. Centralbl. 1895. — Ueber Befunde von Hämatomyelie und Oblongatablutungen mit Spaltbildungen bei Dystokien. Deutsche Zeitschr. f. Nervenheilkunde. Bd. 8. 1895/96.

Sherrington, Proc. of the Royal Society. 30. Jan. 1890. Cit. nach Hoche.

Siemerling, Anatomische Untersuchungen über die menschl. Rückenmarkswurzeln. Monographie. Berlin. 1887.

Stolper, Wirbelsäulenverletzungen. Encyklopädie der gesammten Chirurgie. Bd. 2. 1903.

Stroebe, Experimentelle Untersuchungen über die degenerativen und reparatorischen Vorgänge bei Heilung von Verletzungen des Rückenmarks. Ziegler's Beiträge. Bd. 15. S. 383.

Thorburn, Cases of injury to the cervical region of the spinal cord. Brain. 1887. — A contribution to the surgery of the spinal cord. London. 1889.

Wagner-Stolper, Die Verletzungen der Wirbelsäule und des Rückenmarks. Deutsche Chirurgie. Bd. 40. 1898.

Westphal, A., Ueber einen Fall von traumatischer Myelitis. Arch. f. Psych. Bd. 28. H. 2. S. 554.

XV.

(Aus der böhmischen chirurgischen Klinik des Professor Dr. O. Kukula in Prag.)

Ueber eine neue plastische Operation der Phimose.

Von

Dr. St. Tobiášek,

I. Secundärarzt.

(Mit 7 Textfiguren.)

In der Behandlung der Phimose begegnen wir ausser der Dilatation verschiedenen Operationsmethoden, welche man in 3 Gruppen eintheilen kann: 1. die Incision, 2. die Excision, 3. die Circumcision.

Ein Rückblick auf dieselben zeigt uns, dass jede dieser Methoden, obwohl es sich nur um einen geringfügigen operativen Eingriff handelt, viele Modificationen und Aenderungen durchgemacht hat. Trotzdem waren aber die Resultate nicht immer befriedigend; manchmal zeigte erst eine spätere Untersuchung des Operirten, dass die an ihm vorgenommene Operation nicht von dauerndem Werthe war, indem eine bedeutende Deformität der Vorhaut oder ein Recidiv der Phimose eintrat, sodass eine neuerliche Operation nothwendig wurde.

Diese Mängel bewogen mich, der Verbesserung der Methode eine grössere Aufmerksamkeit zu widmen. Das Resultat meines Studiums ist eine neue Operationsmethode, deren Durchführung ich im Nachfolgenden beschreiben will.

Nach gründlicher Vorbereitung des Kranken und Reinigung des Präputialsackes durch schwache antiseptische Lösungen wird in tiefer Narkose zuerst die Vorhaut in der Richtung gegen die Penis-

wurzel möglichst stark gespannt. Hierauf theilt man die Peripherie des Gliedes etwas vor dem Sulcus retroglandularis, den man durchtastet, durch drei Punkte in drei gleiche Theile. Von diesen Punkten werden durch oberflächliche Schnitte drei, womöglich gleich grosse Lappen gebildet, welche mit ihrer Spitze gegen die verengte Vorhautöffnung gerichtet sind und von denen einer dorsal, die beiden anderen lateroventral liegen (Fig. I).

Die Schnitte, welche die Lappen entstehen lassen, durchdringen nur das äussere Vorhautblatt bis zu den in dem lockeren Gewebe zwischen den beiden Vorhautblättern liegenden Gefässen, so dass durch diese Schnitte Lappen von der Form gothischer Bögen oder zweier Seiten eines sphärischen Dreiecks entstehen, dessen Spitze fast bis zum Rande der verengten Vorhautmündung reicht und dessen Basis von einem Drittel des ganzen Gliedumfanges gebildet wird.

Um eine stärkere Blutung zu verhüten, empfiehlt es sich, die äusseren Lappen durch stumpfe Trennung der beiden Vorhautblätter mittelst zweier anatomischer Pincetten abzupräpariren; des Messers bediene man sich nur zur Durchtrennung der festen Gewebsstränge, welche beide Vorhautblätter mit einander verbinden.

Nachdem in oben beschriebener Weise drei äussere Lappen gebildet wurden, schneidet man mit der Scheere aus dem inneren Vorhautblatte wiederum drei ähnliche, jedoch etwas niedrigere, gleich grosse Lappen heraus. Die Basen dieser letzteren Lappen sind ebenfalls gegen die Peniswurzel, die Spitzen gegen die äussere Harnröhrenmündung gerichtet; jedoch sind die Lappen des inneren Vorhautblattes gegen jene des äusseren Blattes derart verschoben, dass die Mittelpunkte ihrer Basen sich mit den Grenzpunkten je zweier Basen der äusseren Lappen decken. Auf diese Weise entsteht ein Ventrallappen mit dem Frenulum in der Mitte und zwei Laterodorsallappen.

Diese aus dem inneren Blatte gebildeten Lappen sind gegen die aus dem äusseren Blatte gebildeten Lappen um 60° verschoben (Fig. IV).

Von der Vorhaut entfällt nur ein kleiner Theil, welcher entfaltet und gespannt die Form eines regelmässigen, strahligen Sternes hat, der aus zwei Dreiecken besteht, deren Seiten den Rändern der aus den beiden Vorhautblättern gebildeten Lappen entsprechen (Fig. III).

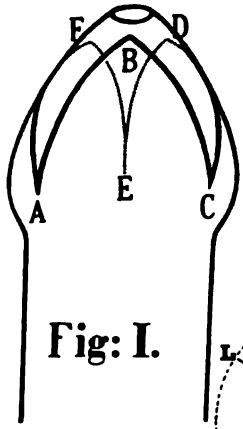

Fig: I.

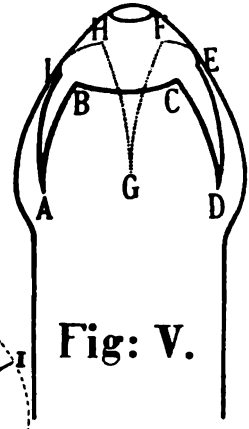

Fig: V.

Fig: III.

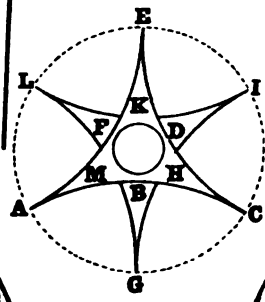

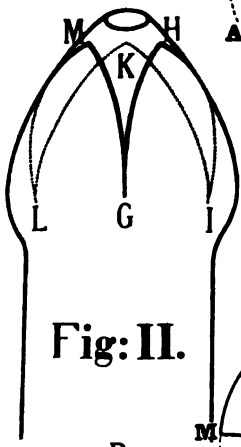

Fig: II.

Fig. VII.

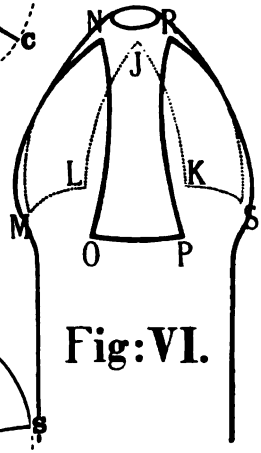

Fig: VI.

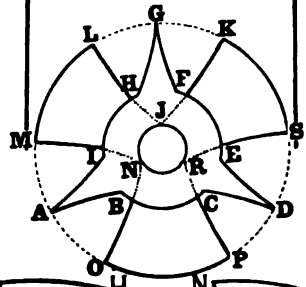

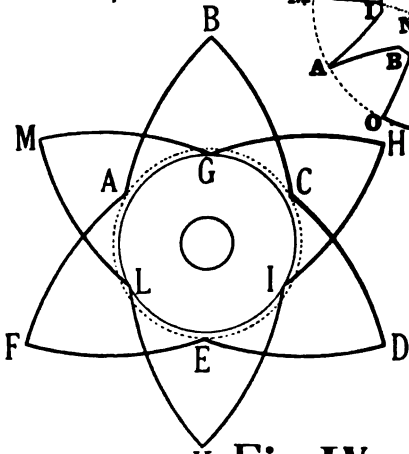

Fig: IV.

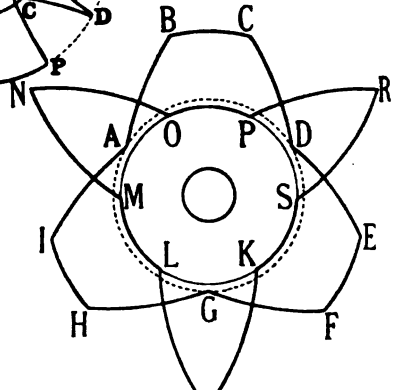

Fig: VIII.

Eine Blutung findet bei dieser Operation überhaupt nicht statt oder sie ist sehr gering; denn bei dem Abpräpariren des Dorsallappens des äusseren Präputialblattes vermeidet man den Hauptstamm der Vena dorsalis penis und beim Abpräpariren des Ventrallappens des inneren Vorhautblattes wird die Arteria frenularis nicht verletzt. Die Blutung aus den eventuell bei der Präparation in der Continuität durchtrennten Gefässen, die sich in dem lockeren Gewebe zwischen beiden Vorhautblättern befinden, lässt sich durch eine kurzdauernde Compression leicht stillen, so dass man keine Ligaturen anlegen muss.

Nach dem Ausschneiden der drei äusseren und der drei inneren Lappen (im ganzen also 6 Lappen) folgt die Naht und zwar derart, dass die Spitzen der inneren Lappen (H, M, K) an die Berührungspunkte der Basen der äusseren Lappen (A, C, E) und umgekehrt die Spitzen der äusseren Lappen (B, D, F) an jene Stellen, wo sich die Basen der inneren Lappen berühren (I, G, L), angenäht werden. Der Punkt B wird durch eine Naht mit dem Punkte G verbunden und analog H mit C, D mit I, K mit E u. s. w. Nach dem Anlegen der 6 Hauptnähte werden noch einige Zwischennähte — in der Regel genügen deren 18 — angelegt. Als Nahtmaterial benutzte ich in allen Fällen feine Seide; bei Kindern kann man auch feines Catgut mit Vortheil anwenden.

Die Operationswunde wurde stets in folgender Weise gedeckt: durch einen leichten Zug an den Nähten, welche nicht abgeschnitten werden, wird die neugebildete Vorhaut in der Richtung gegen die Peniswurzel umgestülpt. Hierauf wird die Operationswunde gründlich abgetupft und mit einem schmalen Streifen steriler Gaze (3 proc. Isoformmull) bedeckt. Der Gazestreifen wird einerseits durch zwei ca. $^1/_2$ cm breite Streifchen aus Beiersdorf'schem Leukoplast, welche über die Eichel und das Glied parallel mit der Harnröhre verlaufen, andererseits durch ein Streifchen, das sich spiralförmig um das ganze Glied bis zur Wurzel windet und einen leichten Druck ausübt, befestigt. Dieses spiralförmig verlaufende Heftpflasterstreifchen ist zur Verhütung eines Vorhautödems, das die Heilungsdauer verlängern würde, unentbehrlich. Auch durch die Fixation des Gliedes an den Mons Veneris mit Leukoplast oder T-Binde wird der Entstehung eines Vorhautödems vorgebeugt.

Die Heilung erfolgt, wenn die Adaptation correct war, im

Laufe einer Woche. Einige Kranke vertrugen diesen operativen Eingriff so gut, dass sie gleich nach dem Erwachen aus der Narkose der ambulatorichen Behandlung zugewiesen werden konnten.

Die Vortheile dieser Operation sind folgende:

1. Es wird fast das ganze Hautmaterial zur Bildung einer neuen Vorhaut verwendet, infolgedessen das neue Präputium entweder die ganze Eichel oder wenigstens zwei Drittel derselben bedeckt.

2. Durch die symmetrische, fast geometrisch exacte Bildung der Lappen und deren Zusammennähen bleibt das normale Aussehen des Gliedes erhalten.

3. Eine Verletzung der Vena dorsalis penis und der Arteria frenularis ist nicht leicht möglich wie bei anderen Methoden.

4. Ein Recidiv der Phimose ist bei Anwendung dieser Methode ausgeschlossen, weil die entstandene wellenförmige Narbe die Schrumpfung verhindert.

5. Das Frenulum wird durch diese plastische Operation erhalten, kann aber nöthigenfalls durch einfaches Durchschneiden entfernt werden, ohne dass der Effect der Operation geändert wird.

Das Resultat unserer Operationen war in allen Fällen sehr günstig.

Bei den Fällen, welche wir zu controlliren Gelegenheit hatten, war die Vorhaut genügend lang und gut beweglich. Die Operationsnarben waren, wenn sie auch in einigen Fällen etwas rigid waren, nach dem Abklingen der hinzugetretenen Entzündung ganz weich geworden, so dass die Vorhaut einen ganz normalen Eindruck machte.

Aus den obigen Ausführungen ergiebt sich, dass diese plastische Circumcision besonders für folgende Fälle geeignet ist:

a) für jene Fälle, bei denen die Vorhaut in ihrem ganzen Bereiche gegen die Eichel frei beweglich ist und die beiden Vorhautblätter gleich dick sind;

b) bei Erwachsenen und

c) für nicht complicirte Fälle (Ulcera, Balanoposthitis u. s. w.).

Bei der hypertrophischen Phimose (nach Vidal), bei der das innere Blatt gewöhnlich derart entzündlich verändert ist, dass dasselbe oft mehrmals stärker ist als das äussere Blatt, kann man die plastische Circumcision ebenfalls anwenden, nur mit dem Unterschiede, dass die äusseren Lappen die Form eines Trapezes

(Fig. V), die inneren Lappen die Form eines schmalen Dreiecks erhalten; der übrige hypertrophische Theil des inneren Vorhautblattes wird ganz entfernt (Fig. VI).

Bei der auf diese Art modificirten Operation wird zur Bildung einer neuen Vorhaut hauptsächlich das äussere Blatt verwendet, wie bei der Operation nach Lespinesse; doch hat meine Operation vor dieser den Vortheil, dass durch die inneren dreieckigen Lappen analog wie bei der Operation nach Roser die durch Schrumpfung der Narbe nicht selten vorkommende Strangulation der Eichel verhütet wird.

Es dürfte kaum nöthig sein, zu erwähnen, dass die Präparation bei dieser Modifikation in ähnlicher Weise stattfinden muss, wie bei der typischen plastischen Circumcision. Die dreieckigen Lappen müssen aber mit Rücksicht auf die Retractilität der Haut etwas höher sein als die Trapeze.

Die Bildung der trapez- und dreieckförmigen Lappen zeigt deutlich Fig. V und VI. Auf Fig. VIII ist das Anlegen der Nähte veranschaulicht; Punkt B wird mit dem Punkte O verbunden, C mit P, R mit D, E mit S, I mit K, G mit I u. s. w. Aus der Vorhaut entfällt ein Theil, der in Fig. VII schematisch dargestellt ist.

Auch bei dieser Modification der plastischen Circumcision ist der kosmetische Effect ziemlich gut, selbstverständlich aber nicht so günstig wie bei der typischen plastischen Circumcision, weil die neue Vorhaut hauptsächlich durch eine Duplicatur des äusseren Präputialblattes gebildet wird.

Zum Schlusse fühle ich mich verpflichtet, meinem hochverehrten Chef, dem Herrn Professor Kukula, für das meiner Arbeit entgegengebrachte Interesse wie für die mir wohlwollend ertheilten, werthvollen Rathschläge meinen wärmsten Dank auszusprechen.

XVI.

(Aus der Grazer chirurgischen Klinik. — Vorstand: Prof. v. Hacker.)

Die Pharyngotomia suprahyoidea transversa als Voroperation zur Entfernung von Nasenrachentumoren nebst Mittheilung von zwei Fällen temporärer Resection beider Oberkiefer nach Kocher.[1]

Von

Dr. Max Hofmann,

Privatdocent und Assistent der Klinik.

(Mit 3 Textfiguren.)

Es giebt kaum Neubildungen, zu deren operativer Entfernung so viele verschiedenartige Wege eingeschlagen worden sind, als für die von der Schädelbasis, speciell vom Dache des Pharynx ausgehenden Tumoren. Das Bestreben radical zu operiren, also den Sitz dieser meist breitbasig aufsitzenden Tumoren dem Auge ausreichend zugänglich zu machen, hat zu einer Reihe theils mehr, theils weniger eingreifender Voroperationen geführt, die man in nasale, faciale und buccale zu unterscheiden pflegt und die erst vor kurzer Zeit durch Custodis[2] eine zusammenfassende Darstellung erfahren haben.

Da Tumoren des Nasenrachenraumes relativ selten zur Beobachtung, beziehungsweise Operation gelangen, sind die Erfahrungen einzelner über verschiedene Operationsverfahren nur ge-

[1] Abgekürzt vorgetragen am 4. Sitzungstage des XXXVI. Congresses der Deutschen Gesellschaft für Chirurgie, 6. April 1907.

[2] Custodis, Ueber die operative Behandlung der Nasenrachentumoren. Bruns' Beiträge z. klin. Chir. Bd. 47. 1905. S. 37.

ringe; meist sind von einem Autor nur wenige Fälle nach einer bestimmten Methode oder ihren Modificationen operirt worden. Erst in jüngster Zeit erschien eine Arbeit der v. Bergmann'schen Klinik [1]), welche über eine grössere Reihe (18 Fälle) in den letzten 10 Jahren zur Beobachtung gekommener Tumoren des Nasenrachenraumes und die mit verschiedenen Operationsverfahren gemachten Erfahrungen berichtet. Nur jene Methoden werden, insbesondere bei malignen Tumoren, eine Berechtigung besitzen, welche das Operationsfeld in ausgiebigster Weise freilegen und so unter Controlle des Auges eine radicale Entfernung gestatten. Geht doch eben aus der Zusammenstellung von Pinkus (l. c.) hervor, dass jene Fälle geheilt geblieben sind, bei denen ein sehr grosser Eingriff gemacht worden ist, obwohl grade dies meist vorgeschrittene Fälle waren. [(v. Bergmann [2].)]

Die rein nasalen Operationsverfahren können für die Tumoren des Cavum pharyngonasale kaum in Betracht gezogen werden, da sie den Sitz dieser Tumoren nicht in genügender Weise blosslegen, während sie sich für die vom Dache der Nasenhöhle ausgehenden Tumoren wohl eignen können. Diese sollen hier ebenso wenig berücksichtigt werden, wie die von der Fossa sphenomaxillaris oder dem Periost der äusseren Lamelle des Processus pterygoideus ihren Ausgang nehmenden, von v. Langenbeck als „retromaxilläre" bezeichneten Tumoren, die von den epipharyngealen, hier allein in Betracht zu ziehenden scharf getrennt werden müssen.

Von den facialen Operationsmethoden kommt wohl, was Uebersicht betrifft, in erster Linie die temporäre Resection des Oberkiefers nach v. Langenbeck in Frage, die v. Bergmann (l. c. S. 970), der achtmal danach operirte, als die wichtigste Operation zum Erreichen der Geschwülste sowohl des Epipharynx, als auch der hinter dem Oberkiefer gelegenen ansieht. Sie dürfte jene Methode sein, die bis heute am häufigsten bei diesen Tumoren ausgeführt wurde. Der Zugang zu den der Nasenhöhle zukommenden Antheilen der Schädelbasis ist bei ihr ein besserer, als zum Epipharynx, sie ist daher vor allem dann sehr leistungsfähig, wenn es

[1]) W. Pinkus, Beitrag zur Klinik und Chirurgie des Nasenrachenraumes. Arch. f. klin. Chir. Bd. 82. 1907. S. 110.

[2]) Handbuch der practischen Chirurgie. 1907. 3. Auflage. Bd. I. S. 966.

sich um Pharynxtumoren handelt, die nach vorne in die Nasenhöhle und ihre Nebenhöhlen oder umgekehrt ihren Weg genommen haben. Dass aber auch die temporäre Resection des Oberkiefers nicht ausnahmslos genügend freien Zugang zum Operationsfeld schafft, beweist wohl am besten der Umstand, dass sie im gegebenen Falle mit der temporären Resection der Nase nach v. Bruns combinirt werden musste (Czerny-Jordan).

Den vollständigsten Einblick auf die Schädelbasis von vorne bis zum Pharynx giebt jedenfalls die bisher einmal ausgeführte (Pinkus, l. c. S. 160) temporäre Aufklappung beider Oberkiefer mit gleichzeitiger Aufklappung der ganzen Nase gegen die Stirne. „Der Blick in die oberen Nasengänge und den Epipharynx ist vollständig frei" (v. Bergmann, l. c. S. 972). Dass der Kranke 8 Jahre nach diesem Eingriff, bei welchem nach vorausgeschickter Tracheotomie und beiderseitiger Carotisunterbindung ein kleinapfelgrosses, von der Schädelbasis ausgehendes Tumorrecidiv, das in die Nasen- und Oberkieferhöhle hineingewachsen war, entfernt wurde, noch gesund war, während nach vorhergegangener Aufklappung nur des rechten Oberkiefers ein Recidiv aufgetreten war, spricht zu Gunsten dieses wohl mit Recht als „geradezu riesenhaft" bezeichneten Eingriffes.

Zu den facialen Methoden kann auch die temporäre Unterkieferresection gerechnet werden, die zwar in erster Linie für retro- und mesopharyngeale Tumoren in Betracht kommt, aber auch bei einem von der Schädelbasis ausgehenden Sarkom des Nasenrachenraumes schon Anwendung fand, ohne dass allerdings in dem weit vorgeschrittenen Fall eine radicale Entfernung möglich war, weshalb auch ein Urtheil über den Werth dieser Methode für Nasenrachentumoren noch nicht vorliegt (Pinkus, l. c. S. 141).

Die Zahl der buccalen Operationsmethoden ist gleichfalls eine grosse. Ein Urtheil über jede einzelne auf Grund eigener Erfahrungen sich zu bilden, ist wohl kaum möglich. Leichenversuche haben mir die Ueberzeugung verschafft, dass von allen diesen Methoden für die Entfernung von Tumoren der Pars nasalis pharyngis die Kocher'sche temporäre Aufklappung beider Oberkiefer, was Uebersichtlichkeit des Operationsfeldes betrifft, in erster Linie in Betracht kommen muss und die Methoden von Gussenbauer, Chalot-Habs und Partsch, welch' letztere ihr

noch am nächsten kommt, nur in seltenen Fällen genügende Einsicht gewähren. Schloffer[1]) hat in einem Fall von Sarkom des Nasenrachenraumes die Methode von Partsch, welche die ganze harte Gaumenplatte sammt den Alveolarfortsätzen um eine hintere quere Achse fallthürartig nach abwärts klappt mit Aufklappung der Nase und medianer Spaltung der Oberlippe combinirt, und war mit dem Erfolg in Bezug auf Einblick in den Nasenrachenraum sehr zufrieden. Alle buccalen Methoden geben in die Nasenhöhle und die ihr entsprechenden Antheile der Schädelbasis eine bessere Einsicht als in das Cavum pharyngonasale. Beim Kocher'schen Verfahren ist die Uebersichtlichkeit des Operationsfeldes eine ganz vorzügliche, bei vollständiger Spaltung des weichen Gaumens liegt auch die Pars nasalis pharyngis recht frei da. Unterstützt wird der freie Einblick, wenn durch das Hineinwachsen des Tumors aus dem Pharynx in die Nasenhöhle letztere erweitert und ihre Wandungen auseinandergedrängt werden, wie es insbesondere durch Fibrome des Nasenrachenraumes zu Stande kommt. Kocher[2]) räth behufs Erweiterung des Einblicks, den Vomer nach der Seite zu drängen, die hinderlichen Muscheln zu excidiren, Hertle[3]), den medianen Theil der vorderen Highmorshöhlenwandung zu entfernen. Beeinträchtigt wird die Uebersicht durch die starke Blutung. Der Nachtheil dieser Operationsmethode, die starke Blutung, mag wohl vor Allem Ursache sein, dass diese Methode bisher so wenig Nachahmer gefunden hat. Nach Custodis (l. c. S. 79) wurde diese Operation bis 1905 achtmal ausgeführt. Dazu kommen noch in letzter Zeit 1 Fall von Garrè [(Stenger[4])] und 2 Fälle aus der v. Bergmann'schen Klinik (Pinkus l. c.).

Erst eine grössere Beobachtungsreihe kann feststellen, ob diese Methode, die auch kosmetisch und functionell ein vorzügliches Resultat giebt, mit der v. Langenbeck'schen temporären Aufklappung des Oberkiefers stets erfolgreich wird concurriren können. In diesem Sinne seien auch zwei weitere, an der Grazer chirur-

[1]) H. Schloffer, Zur temporären Gaumenresection bei Operationen von Nasenrachengeschwülsten. Prager medic. Wochenschr. 1906. No. 8. S. 99.
[2]) Th. Kocher, Chirurgische Operationslehre. 1902. 4. Aufl. S. 133.
[3]) J. Hertle, Ueber einen Fall von temporärer Aufklappung beider Oberkiefer nach Kocher zum Zwecke der Entfernung eines grossen Nasenrachenfibromes. Arch. f. klin. Chir. 1904. Bd. 73. S. 75.
[4]) Stenger, Zur Kenntniss der Frühsymptome maligner Tumoren des Nasenrachenraumes. Deutsche med. Wochenschr. 1905. No. 73. S. 503.

gischen Klinik operirte Fälle temporärer Oberkieferresection nach Kocher mitgetheilt:

1. Wilhelm T., 32 J., war bis auf eine vor 3 Jahren überstandene Pleuritis stets gesund. Seine jetzige Erkrankung begann vor nicht ganz einem Jahre mit Schnupfen, Kopfschmerzen und einem unangenehmen Gefühl im Pharynx. Letzteres veranlasste ihn zu öfterem Räuspern, wobei er stets etwas blutigen Schleim herausbeförderte. Diese Blutungen wurden häufiger und stärker. Die Kopfschmerzen, namentlich links, wurden immer intensiver, auch die linke Gesichtshälfte, besonders im Infraorbitalisgebiete, wurde schmerzhaft. In den letzten 3 Monaten ist Pat. um 6 kg abgemagert.

Befund: Mittelgross, gut genährt, Körpergewicht 90 kg, Herz- und Lungenbefund normal. Sprache etwas nasal, chronische Pharyngitis. Das Gaumensegel erscheint links leicht vorgewölbt. An der hinteren Rachenwand klebt blutig gestreifter Schleim. Die linke Nase ist für den Luftstrom etwas schlechter durchgängig als die rechte.

Rhinoscopia anterior ergiebt auffallend enge Nasengänge, der Einblick in den Nasenrachenraum ist dadurch behindert. Bei der Rhinoscopia posterior sieht man am Nasenrachendach einen dunkelroth gefärbten, höckerigen, hauptsächlich links flächenhaft aufsitzenden Tumor. Bei der digitalen Untersuchung fühlt sich derselbe grobhöckerig, derb an und blutet leicht. Er reicht an der hinteren Rachenwand bis zur Höhe des Gaumens herab, und wird beim Abheben des Velums mit einem Haken in seinen unteren Antheilen sichtbar. Am Rachendach reicht er bis zu den Choanen, die er in ihrem oberen Antheil deckt. Die Hauptmasse des Tumors sitzt links, nach rechts reicht er nur wenig über die Mittellinie.

Die mikroskopische Untersuchung einer mit dem Beckmann'schen Instrumente vorgenommenen Probeexcision ergiebt die Diagnose: alveoläres Sarcom (Hofrath Eppinger).

Am 7. 4. 1907 wird in Chloroformnarkose nach vorheriger Injection von 0,0015 g Morphium die Kocher'sche temporäre Resection beider Oberkiefer ausgeführt (Dr. Streissler). Lagerung des Pat. nach Payr. Unterbindung der Arteria carot. ext. sinistra, wobei eine verdächtige Lymphdrüse mitentfernt wird. Die Operation wird sodann ganz in der von Lanz[1]) beschriebenen Weise vorgenommen, der weiche Gaumen vollständig durchtrennt. Schon bei der Durchmeisselung der beiden Oberkieferkörper, insbesondere nach dem Auseinanderziehen beider Oberkieferhälften mit Langenbeck'schen Knochenhaken war die Blutung eine sehr starke und musste durch langdauernde, sorgfältige Tamponade gestillt werden. Sowie die Blutung hinreichend gestillt war, hatte man genügend Einsicht in den Nasenrachenraum und überblickte den Tumor, der eine flache, höckerige, nicht scharf abgegrenzte, in der Mitte exulcerirte und graugelb belegte Geschwulst darstellt. Links umgreift der Tumor den Tubenwulst, während er rechts sich circa 1 cm

[1]) O. Lanz, Osteoplastische Resection beider Oberkiefer nach Kocher. Deutsche Zeitschr. f. Chir. 1893. Bd. 35. S. 423.

von demselben fernhält. Die der Entfernung des Tumors hinderlichen hinteren Theile der unteren Muscheln und des Septums werden entfernt. Sodann wird der Tumor mit dem Periostmesser im Gesunden umschnitten, und mit gekrümmten Raspatorien vom Os basilare abgehebelt, so dass dieses mit dem Tuberculum pharyngeum frei zu Tage liegt. Ein Zapfen, den der Tumor in die Nische hinter dem Pterygoid längs der linken Tube hinein entsendet, wird mit der Scheere entfernt, nachdem der hintere Theil des Pterygoids vorerst mit der Luer'schen Hohlmeisselzange entfernt wurde, wobei sich eine stärkere Blutung aus der Arteria palatina descendens ergab. Bei diesem letzten Act der Operation tritt eine starke Blutung aus der Gegend des Foramen lacerum anterius ein, die durch langwierige Tamponade mit in Adrenalin getränkter Gaze und dem Kugelbrenner gestillt wird. Sodann wird der ganze Geschwulstboden mit dem Kugelbrenner verschorft. Nach definitiver Tamponade erfolgt die Rücklagerung beider Oberkiefer, die durch eine Silberdrahtnaht durch den Alveolarfortsatz aneinander fixirt werden. Naht des harten und weichen Gaumens. Die zweite Hälfte der Operation, die im Ganzen wegen langwieriger Tamponade fast 3 Stunden in Anspruch nahm, wird fast ohne Narkose ausgeführt. P. ist nach der Operation stark anämisch, der Puls sehr frequent und leicht unterdrückbar, weshalb er Kochsalzinfusionen und Excitantien erhält. Die Heilung erfolgte glatt bis auf einen Defect im hinteren Antheil des harten Gaumens. Dieser wird vorläufig bestehen gelassen, da man durch denselben das Rachendach erblickt und so ein Recidiv rasch erkannt werden könnte. Schon 8 Wochen nach der Operation wurde eine kleine tumorverdächtige Stelle sichtbar und mit dem Paquelin verschorft. Mehrere Monate später starb der Kranke an einem ausgebreiteten Recidiv an der Schädelbasis.

2. Johann B., 25 J. alt. Im Decbr. 1900 war der Patient von Nicoladoni wegen eines kindsfaustgrossen Nasenrachenfibroms mit temporärer Resection des Oberkiefers nach v. Langenbeck operirt worden. Wegen des bis zum Larynx herunter reichenden Tumors wurde nach Eintritt der Narkose die Athmung schlecht; deshalb wurde der Patient tracheotomirt und eine Trendelenburg'sche Tamponcanüle eingeführt. Schon früher hatte der Tumor häufig durch Druck auf die Epiglottis Erstickungsanfälle ausgelöst. Ausserdem litt der Kranke damals schon seit 2 Jahren an heftigen Kopfschmerzen und war durch häufige Blutungen aus dem Tumor stark heruntergekommen. Nach Aufklappung des Oberkiefers wurde der Tumor mit der Scheere abgetragen und mehrere kleine polypöse Tumoren, die dahinter sassen, mit entfernt.

Schon $1^1/_2$ Jahre später war ein Recidiv zu constatiren, beide Nasengänge waren verstopft, es traten wiederholte und heftige Blutungen aus der Nase ein, und durch das linke Nasenloch wurde der Tumor direct sichtbar. Das Gaumensegel wurde durch den Tumor links stark vorgedrängt.

7. 8. 1902. Temporäre Aufklappung beider Oberkiefer nach Kocher (Dr. Hertle). Nach unterer Tracheotomie und Einführung einer Trendelenburg'schen Tamponcanüle wird die Voroperation in typischer Weise in Chloroformnarkose und in sitzender Stellung des Patienten ausgeführt.

Ein Theil des weichen Gaumens und die Uvula bleiben ungespalten. Der Tumor füllt das Cavum pharyngonasale, sowie zum Theil die linke Nasen- und Highmorshöhle aus. Er wird von der Schädelbasis unter starker Blutung mit der Hohlscheere abgetragen. Die Blutung wird durch Tamponade gestillt, der Mutterboden des Tumors mit dem Kugelbrenner verschorft. Reposition beider Oberkiefer und Naht des Alveolarfortsatzes mit Silberdraht.

Der Wundverlauf war ein ungestörter, nur entstand an der Stelle eines kleinen, bei Durchmeisselung in der Mittellinie des harten Gaumens abgesprengten kleinen Knochenstückes eine Communication zwischen Mund- und Nasenhöhle. Zum Verschluss dieses Defectes im Gaumen wurde 3 Wochen später die typische Uranoplasiik nach v. Langenbeck mit Erfolg ausgeführt. Keine functionellen Störungen beim Sprechen oder Kauen. Auch das kosmetische Resultat war ein gutes (Hertle l. c.).

Drei Jahre später sucht Patient abermals Spitalshülfe auf. Wegen vollständiger Verlegung seiner Nasenwege kann er nur durch den Mund athmen. Er blutet häufig aus der Nase. Das Gaumensegel wird durch einen Tumor nach abwärts zu vorgewölbt. Durch Rhinoscopia posterior erkennt man deutlich einen rundlich ovalen Tumor mit glatter Oberfläche, der bei Palpation sich äusserst hart anfühlt und den Nasenrachenraum vollständig ausfüllt. Bei vorderer Rhinoskopie sieht man ebenfalls den Tumor, und kann seinen Abgang vom Nasenrachenraum erkennen, da die Nasenhöhle durch Entfernung der Muscheln seit der letzten Operation ausserordentlich weit ist.

7. 8. 1905. Abermals temporäre Resection beider Oberkiefer nach Kocher (Dr. Hofmann). $^1/_2$ Stunde vor der Operation 0,01 Morphium subcutan, Chloroformnarkose, Lagerung nach Payr. Schnittführung in den alten Narben. Unmittelbar nach dem Auseinanderziehen beider Oberkiefer ist die Blutung ausserordentlich stark und deshalb von dem Tumor selbst nichts zu sehen. Es wird deshalb rasch und sorgfältig tamponirt. Patient, der schon vorher zeitweise recht oberflächlich geathmet, hört plötzlich ganz zu athmen auf, die Pupillen sind maximal eng, der Puls ruhig und kräftig. Die Tamponade der Nasenhöhle wird nun rasch beendet, und um ein Einfliessen von Blut in die Luftwege während der gleichzeitig eingeleiteten künstlichen Athmung sicher zu hindern, wird sofort die Tracheotomie ausgeführt. Diese ist einfach, da von beiden früheren Tracheotomien her die Trachea gleich unter der Haut mit dieser innig verwachsen liegt, sodann wird die Trendelenburg'sche Tamponcanüle eingeführt. Nach ca. 10 Min. künstlicher Athmung athmet der Kranke wieder spontan, insbesondere auf Anruf. In ganz oberflächlicher Narkose wird nun die Operation zu Ende geführt. Nach Entfernung der Tamponade wird der etwa hühnereigrosse, breit der Schädelbasis aufsitzende Tumor umschnitten und mit Elevatorien abgehebelt. Die starke Blutung wird zunächst durch Tamponade, sodann durch Verschorfen der Geschwulstbasis mit dem Kugelbrenner gestillt. Nach definitiver, zu den Nasenlöchern herausgeleiteter Tamponade werden beide Oberkieferhälften aneinander geklappt und durch eine durch den Alveolarfortsatz gelegte Silberdrahtnaht aneinandergehalten. Der theilweise gespaltene weiche Gaumen wird durch

einige Nähte wieder vereinigt. Auch nach Beendigung der Operation hört der Kranke offenbar in Folge Morphiumwirkung wiederholt zu athmen auf bei kräftigem Puls und engsten Pupillen, und muss durch Zurufe zur Athmung angehalten werden. Patient erhält 600 g Kochsalzlösung subcutan und reichlich Excitantien, insbesondere schwarzen Kaffee. Am folgenden Tage war Patient vollständig erholt. Der Wundverlauf war vollständig afebril, am 5. Tage wurde die Tamponade entfernt. Mit gutem kosmetischen — beide Oberkieferhälften sind kaum merklich gegeneinander verschoben — und gutem functionellen Resultat verlässt Patient nach 4 Wochen geheilt das Spital.

Die mikroskopische Untersuchung ergab, dass es sich um ein derbfaseriges, stellenweise cavernös gebautes Nasenrachenfibrom gehandelt.

Derzeit, $1^1/_2$ Jahre nach der Operation, ist Patient recidivfrei. Da er das 25. Lebensjahr bereits überschritten hat, kann man seine Heilung erfahrungsgemäss mit grosser Wahrscheinlichkeit als eine definitive ansehen.

Auch in diesen beiden Fällen hat sich die Kocher'sche temporäre Resection beider Oberkiefer, was Uebersichtlichkeit des Operationsfeldes betrifft, in Uebereinstimmung mit den Beobachtungen anderer Autoren vollständig bewährt. Ihre Schwierigkeit, sowie auch die aller übrigen grossen Voroperationen am Knochen liegt vor Allem in der Gefahr starker Blutung. Diese Blutung ist einerseits durch die Voroperation als solche bedingt, indem dabei grössere Arterien verletzt werden müssen (Art. alveol. sup., Art. palat. descendens), anderseits erfolgt sie aus den häufig, wenigstens stellenweise cavernös aufgebauten Tumoren, deren Verletzung schon durch die Voroperation nicht mit Sicherheit vermieden werden kann. Abgesehen davon, dass die Blutung die Uebersicht und damit die Abtragung des Tumors wenigstens zeitweise erschwert, kann sie unter Umständen durch ihre Grösse bedenklich werden und die Gefahr der Aspirationspneumonie in Folge von Einrinnen von Blut in die Trachea während der Operation steigern.

Die Blutung und ihre Gefahren hat man auf mannigfache Weise zu bekämpfen gesucht. Hierher gehört vor Allem die Unterbindung der Art. carot. ext., wie sie schon lange für die temporäre und dauernde Resection des Oberkiefers nach v. Langenbeck empfohlen und geübt wird. Jedenfalls wird dadurch die Blutung oft recht bedeutend verringert. An der Grazer chirurgischen Klinik wird sie principiell bei allen Oberkieferresectionen vorgenommen, weil die damit gemachten Erfahrungen sehr günstige sind und die Aufsuchung der äusseren Carotiden am Halse gestattet, sich über das Vorhandensein von Drüsenmetastasen

maligner Oberkiefertumoren, um die es sich bei der Resection ja meist handelt, zu überzeugen, die dann gleich mitexstirpirt werden. Kocher (l. c. S. 128) spricht sich in seiner Operationslehre sehr entschieden für die präliminare Unterbindung der Art. carot. ext. bei Operationen in Nase, Mund und Rachen, speciell an den Kiefern aus und empfiehlt sie auch insbesondere für seine osteoplastische Resection beider Oberkiefer. In den bisher bekannt gewordenen 13 Fällen dieser Operation wurde die Ligatur zweimal beiderseitig [Depage[1]), Enderlen[2])], einmal nur linksseitig (Streissler), auf welcher Seite die Hauptmasse des zu entfernenden Tumors sass, und einmal provisorisch, ebenfalls links, um erst im Falle stärkerer Blutung zugezogen zu werden [Garrè-Stenger (l. c.)], ausgeführt. Trotzdem war selbst bei beiderseitiger Unterbindung in einem Falle [Depage (l. c.)] die Blutung ausserordentlich stark.

Für die Blutstillung kommt ferner die nach jedem Operationsact ausgeführte Tamponade der Wundflächen und Wundspalten mit Jodoformgaze, oder mit in Adrenalinlösung getauchter Gaze in Betracht. Sie ist gerade bei der Kocher'schen Operation von grosser Bedeutung, hat aber den Nachtheil, dass dadurch die Dauer der sonst rasch auszuführenden Operation, und damit auch die Dauer der Narkose unter Umständen recht bedeutend verlängert wird. So machte in dem ersten der beiden mitgetheilten Fälle die trotz Unterbindung der linken Art. carot. ext. ausserordentlich starke Blutung so langdauernde Tamponaden nothwendig, dass die ganze Operation fast 3 Stunden beanspruchte. Nur bei sorgfältigster Stillung der Blutung aber kann man namentlich bei malignen Tumoren vollständig unter Controlle des Auges operiren. Unterstützt wird die Blutstillung durch entsprechende Lagerung des Kranken, die auch die Gefahren der Blutaspiration vermindert. Kocher (l. c. S. 133, Lanz l. c.) hat in seinem ersten Falle „am hängenden Kopf" nach Rose operirt, wiederräth aber

---

[1]) Depage, Résection temporaire du maxillaire par le procédé de Kocher pour polypes nasopharyngiens. Communication faite à la société des sciences médicales de Bruxelles. 1897. — Sarcome de la base du crâne, trachéotomie préventive ligature provisoire de deux carotides externes; résection ostéoplastique de la mâchoire supérieure par le procédé de Kocher; guérison. Bulletin de l'académie royale de médecine Belgique. 1898.

[2]) Enderlen, Ein Beitrag zur temporären Aufklappung beider Oberkiefer nach Kocher. Deutsche Zeitschr. f. Chir. 1904. Bd. 74. S. 517.

diese Lagerung, da darnach die venöse Blutung zu stark sei. Er empfiehlt vielmehr, nur den Stamm und Hals des Patienten abhängig zu lagern, so dass die Trachea mit ihrem oberen Ende eine tiefere Lage einnimmt, den Kopf selbst dabei wieder höher zu lagern als den Hals. Enderlen (l. c.) operirte seinen Fall in dieser Lagerung, die das Einfliessen von Blut in die Trachea vermeidet, und war damit sehr zufrieden.

Die beiden hier mitgetheilten Fälle wurden in der von Payr[1]) in seinem Fall angewandten Lagerung operirt, in welcher der Körper des Patienten eine gegen das Fussende abfallende Lage einnimmt, während der Kopf über den Rand des Tisches leicht überhängt. In dem von mir operirten Fall 2 eines Nasenrachenfibroms war die Blutung, obwohl dabei die Carotiden nicht unterbunden waren, eine leicht zu beherrschende, in dem ersten dagegen trotz Unterbindung einer Art. car. ext. eine ausserordentlich starke, sowohl durch die Voroperation bedingt als auch bei Abtragung des Tumors aufgetreten.

Hertle (l. c.) und Garrè (Stenger l. c.) operirten ihre Fälle in sitzender Stellung, ersterer nach vorausgeschickter Tracheotomie und Einführung einer Trendelenburg'schen Tamponcanüle, letzterer ohne Tracheotomie. Im ersteren Falle wird die Blutung als stark, aber zu stillen, im letzteren als nicht besonders stark angegeben.

Wie weit die Lagerungsfrage für die Verminderung der Blutung während der Operation in Betracht kommt, kann nach den vorliegenden Erfahrungen noch nicht entschieden werden. Die Lagerung kommt ja auch vor Allem nicht dafür, sondern für die Vermeidung des Einfliessens von Blut in die Luftwege während der Operation in Frage. Durch entsprechende Lagerung kann die präliminare Tracheotomie und Einführung einer Tamponcanüle überflüssig gemacht werden, insbesondere aber durch Operiren in Halbnarkose nach Krönlein, wobei der Kranke selbst bei noch erhaltenem Larynxreflex das Einfliessen von Blut in die Luftwege rechtzeitig hindert. So werden

---

[1]) E. Payr, Ueber neuere Methoden zur operativen Behandlung der Geschwülste des Nasenrachenraumes mit besonderer Berücksichtigung der Kocherschen osteoplastischen Resection beider Oberkiefer. Arch. f. klin. Chir. 1904. Bd. 72. S. 284.

an der Grazer chirurgischen Klinik alle Oberkieferresectionen in sitzender Stellung und Halbnarkose ohne vorausgeschickte Tracheotomie ausgeführt, ohne dass bisher ein Grund gewesen wäre, davon abzugehen. v. Hacker sieht in der Tracheotomie entschieden eine erschwerende Complication derartiger Operationen, die er lieber vermeidet, da sie zur Pneumonie disponirt. Auch in den beiden mitgetheilten Fällen Kocher'scher Oberkieferresection war von präliminarer Tracheotomie abgesehen worden. Depage, Hertle, v. Bergmann (Pinkus) (l. c. l. c.) hingegen haben ihre Fälle vorher tracheotomirt und eine Tamponcanüle nach Trendelenburg oder Hahn eingeführt. v. Bergmann (l. c. S. 970) macht überhaupt von der Tracheotomie recht oft Gebrauch und kann die durch sie gesetzte Complication nicht hoch anschlagen.

In allen 13 bisher nach Kocher operirten Fällen temporärer Oberkieferresection haben sich schliesslich die zur Stillung der Blutung angewandten Mittel als ausreichend erwiesen, doch war sie gerade in einigen Fällen eine ganz ausserordentlich starke. Die Grösse der Blutung kann nicht als gleichgiltig angesehen werden umso mehr als man es gerade bei der Operation der Nasenrachentumoren nicht selten mit Kranken zu thun hat, die durch vorausgeganene häufigere Blutungen aus ihrem Tumor oft schon schwer geschädigt und in ihrer Widerstandskraft gegen grössere operative Eingriffe stark herabgesetzt sind. Kocher (l. c.) selbst bezeichnet seine Operation als eingreifend. Es wäre deshalb in vielen Fällen ein Operationsverfahren von Nutzen, welches den Nachtheil der grossen und schwierig zu beherrschenden Blutung nicht besitzt, ohne dass deshalb die Uebersichtlichkeit und der freie Zugang des Operationsfeldes leiden dürfte.

Es giebt nun einen bisher nicht beschrittenen Weg, um, wenigstens für bestimmte Fälle, die Schädelbasis, insbesondere den Nasenrachenraum, in ausreichender und fast unblutiger Weise freizulegen. Durch zahlreiche Leichenversuche kam ich zur Ueberzeugung, dass man durch einen queren Schnitt über dem Zungenbein, also durch die Pharyngotomia suprahyoidea transversa, in geeigneten Fällen den Nasenrachenraum in genügender Weise freilegen könne.

Die quere Pharyngotomie über dem Zungenbein stellt ein bisher

nur selten geübtes Operationsverfahren dar, und hat bisher durchaus verschiedenen Indicationen genügt.

Jeremitsch[1]) beobachtete 1894 bei einem 34jährigen Arbeiter einen Selbstmordschnitt quer über dem Zungenbein bis in den Pharynx hinein von 12 cm Länge. Er verschloss die Wunde durch zweireihige Naht, es trat Heilung p. pr. ein. Bei dieser Gelegenheit erkannte er die freie Einsicht, die dieser Schnitt in den Pharynx gewährt, empfahl ihn als Operationsverfahren für Tumoren in Cavo pharyngis und an der Zungenwurzel und machte verschiedene Vortheile derselben geltend.

Im Mai 1904 hat v. Hacker[2]), nachdem er sich schon nach dem Erscheinen der Mittheilung von Jeremitsch durch Leichenversuche von der Richtigkeit seiner Angaben überzeugt hatte, bei einem 63jährigen, stark abgemagerten und herabgekommenen Mann durch Pharyngotomia suprahyoidea transversa ein vom Zungengrund ausgehendes Rundzellensarkom nach vorausgeschickter oberer Tracheotomie bei Schräglage des Körpers und abhängiger Kopflage operirt. Nach Ausräumung der submaxillaren Drüsen und Unterbindung beider Linguales wurde der Pharynx quer über dem Zungenbein eröffnet und der Tumor abgetragen. Naht, Drainage der seitlichen Wundwinkel, Entfernung der Canüle. Nach normalem Wundverlauf starb der durch ein Schlundrohr ernährte Kranke am 10. Tage unter den Erscheinungen der Herzschwäche. Die Section ergab ein fettig degenerirtes Herz und hypostatisch-pneumonische Herde in den Lungen. Die Wunde war p. pr. geheilt. Bald darauf erschienen mehrere auf Pharyngotomia suprahyoidea bezügliche Mittheilungen.

So berichtete Spisarny[3]) über eine Pharyngotomia suprahyoidea, die er bei einer 24 Jahre alten Frau ausführte, um eine hinter dem linken Gaumensegel schräg nach unten verlaufende Geschwulst zu entfernen, die für ein Fibrosarkom gehalten wurde. Es wurde in Chloroformnarkose am hängenden Kopf operirt. „Nach

[1]) Th. Jeremitsch, Pharyngotomia suprahyoidea (proprie sic dicta). Arch. f. klin. Chir. 1894. Bd. 49. S. 793.

[2]) v. Hacker, Ueber die Pharyngotomia suprahyoidea. Vortrag, gehalten im Verein der Aerzte in Steiermark am 25. Mai 1906. Mittheilungen des Vereins der Aerzte in Steiermark. 1906. Nr. 12. — Zur Pharyngotomia suprahyoidea. Centralbl. f. Chir. 1906. No. 45. S. 1137.

[3]) J. R. Spisarny, Pharyngotomia suprahyoidea. Centralbl. f. Chir. 1906. No. 29. S. 797.

Durchschneidung der Rachenschleimhaut lag der ganze Rachenraum mit der Zungenwurzel zu Tage." Vernähung der Wunde in zwei Etagen, Ernährung durch Klysmen. Versuch zu trinken am 5. Tage lässt einen Theil der Flüssigkeit am Halse austreten. Da durch während der Operation erbrochenen Mageninhalt die Wunde verunreinigt worden war, erfolgte nicht Heilung p. pr., sondern es entstand eine kleine Fistel, die $2^1/_2$ Wochen nach der Operation geschlossen war.

Grünwald[1]) operirte einen 66jährigen Mann wegen Sarkom der Epiglottis, ebenfalls ohne Tracheotomie am gesenkten Kopf. Besonders betont er die bequeme Freilegung der Tonsillen durch diesen Schnitt. Nach persönlicher Mittheilung des Autors starb der Kranke plötzlich am anderen Morgen beim Aufsitzen im Bette. Die Section ergab ein verfettetes Cor bovinum.

Erst vor kurzer Zeit hat Spisarny[2]) über einen zweiten von ihm operirten Fall von Pharyngotomia suprahyoidea berichtet, den er ohne vorausgeschickte Tracheotomie wegen eines Carcinoms ausführte, das die hintere Hälfte des Gaumensegels, den hinteren seitlichen Theil der Zunge und einen kleinen Theil der Mandel durchsetzt hatte und sich an der seitlichen Rachenwand herab erstreckte. Durch die Pharyngotomia suprahyoidea wurde der untere Abschnitt des Tumors gut zugänglich, der Tumor selbst aber nach querem Wangenschnitt vom Munde aus entfernt. Die Heilung verlief ziemlich glatt. Am 5. Tage schon konnte Pat. genügend schlucken.

Die bisherigen 4 Fälle von Pharyngotomia suprahyoidea transversa wurden ausgeführt, um Tumoren entweder der Zungenwurzel (v. Hacker l. c.) oder der Pars oralis (Spisarny l. c.) oder Pars laryngea pharyngis (Grünwald l. c.) zugänglich zu machen und sind die genannten Autoren in der guten Uebersicht des Operationsfeldes für diese Abschnitte einig.

Die bei der Operation v. Hacker's, der ich beiwohnte, gewonnene Einsicht in den Mesopharynx, legte mir später den Gedanken nahe, auch den Epipharynx für Entfernung von Nasen-

---

[1]) L. Grünwald, Pharyngotomia suprahyoidea. Centralbl. f. Chir. 1906. No. 36. S. 972.

[2]) J. R. Spisarny, Zur Frage der Pharyngotomia suprahyoidea. Central blatt f. Chir. 1907. No. 4. S. 104.

rachentumoren in gleicher Weise zugänglich zu machen und habe ich darüber zunächst eine grosse Zahl von Leichenversuchen[1]) angestellt, die mich zu folgenden Ergebnissen führten:

Der Pat. wird am besten so gelagert, dass der Kopf leicht nach rückwärts überhängt, der übrige Körper eine gegen das Fussende leicht abfallende Lage einnimmt. Der Schnitt wird nun über dem Zungenbein in transversaler Richtung in der Länge von circa 12 cm geführt, und Haut, Platysma und Fascie durchtrennt. Sodann werden die vom Zungenbein nach aufwärts ziehenden Mm. mylohyoidei und geniohyoidei und die medialen Antheile der Mm. hyoglossi so durchtrennt, dass am Zungenbein ein für die spätere Naht vortheilhafter kurzer Muskelstumpf zurückbleibt. Die beiden Submaxillardrüsen werden stumpf nach hinten gedrängt, jederseits der Nervus hypoglossus aufgesucht und ebenfalls abgeschoben und sodann die Zwischensehne des Musc. biventer vom Zungenbein abgelöst. Eine Verletzung der Art. lingualis kann leicht vermieden werden.

Die Pharynxschleimhaut, die nun in genügender Ausdehnung frei zu Tage liegt, wird in querer Richtung eingeschnitten. Der Schnitt klafft relativ wenig, da das Zungenbein durch die Mm. stylohyoidei, sowie den M. hyopharyngeus und die lateralen Antheile der Mm. hyoglossi noch in seiner Lage erhalten und am Herabsinken gehindert wird. Zieht man nun beiderseits mit stumpfen Haken die seitlichen Pharynxwände auseinander, den Zungengrund mit einem dritten breiten stumpfen Haken nach vorne, so hat man bei der ausserordentlichen Dehnbarkeit des pharyngealen Schlauches sofort einen vorzüglichen Einblick vor Allem in den Mesopharynx. Zieht man nun gleichzeitig den weichen Gaumen mit breitem Haken nach vorne, was der die Zunge nach vorne drängende Haken mitbesorgen kann (Fig. 1), so übersieht man dann die ganze Pars nasalis pharyngis, also die vorderen Antheile der obersten Halswirbelsäule, die seitlichen Wandungen des Epipharynx, die Choanen in ausgezeichneter Weise. Pharynxtonsille und Tubenmündungen liegen ebenso frei zu Tage wie vor Allem das ganze Rachendach, auf das man direct von der Fläche

[1]) M. Hofmann, Zur Operation der Nasenrachentumoren. Vortrag, gehalten im Verein der Aerzte in Steiermark am 25. Mai 1906. Mittheilungen des Vereins der Aerzte in Steiermark. 1907. No. 2.

daraufblickt. Diese Einsicht ist nach Leichenversuchen besonders dann eine sehr gute, wenn es sich um Breitgesichter handelt, bei denen der Pharynx weniger hoch, und die beiden Unterkieferwinkel weiter auseinanderstehen. Aber auch bei langem und

Fig. 1.

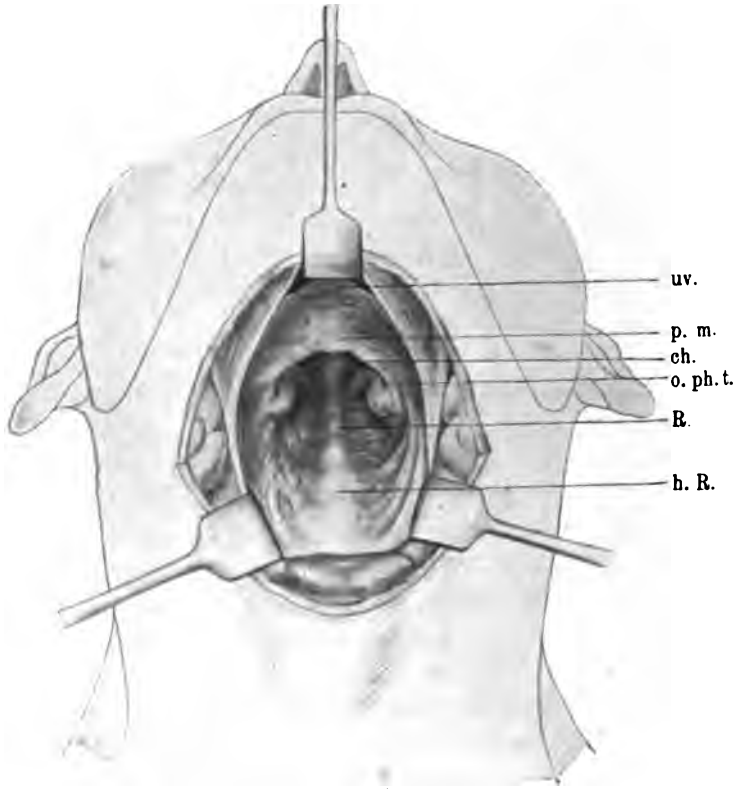

Nach Pharyngotomia suprahyoidea transversa sind die seitlichen Pharynxwände durch zwei stumpfe Haken auseinandergezogen, ein dritter zieht den weichen Gaumen und Zungengrund nach vorne, so dass das Cavum pharyngonasale vollständig übersehen werden kann.

uv. = Uvula. p. m. = Palatum molle. ch. = Choanen. o. ph. t. = Ostium pharyngeum tubae. R. = Rachendach. h. R. = hintere Rachenwand.

schmalem Gesichtsschädel ist der Einblick ein recht guter. Durch Messungen kann man sich überzeugen, dass das Dach des Pharynx nicht tiefer von der Halswunde entfernt liegt als etwa bei der

Kocher'schen Operation vom Eingang in das Operationsfeld, dabei stören weder Muscheln noch das Septum den Einblick. Versuche, wie weit man etwa durch die Pharyngotomia suprahyoidea

Fig. 2.

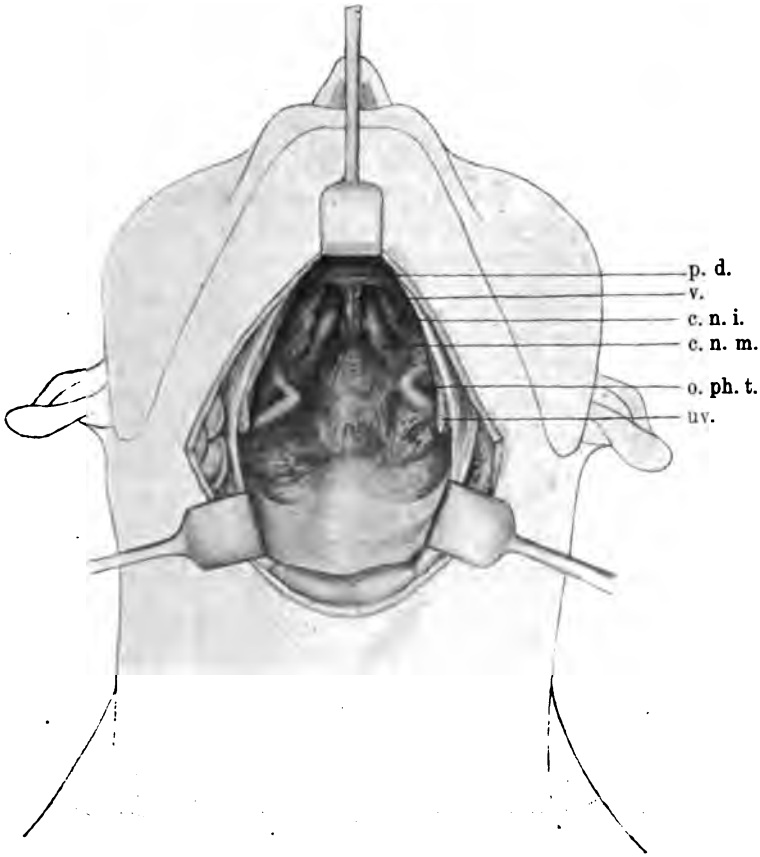

Der weiche Gaumen und mucös-periostale Ueberzug des harten Gaumens sind gespalten, letzterer nach beiden Seiten hin abgelöst, die knöcherne Gaumenplatte und der Vomer, beide in ihren hinteren Antheilen entfernt, so dass man die Schädelbasis in grosser Ausdehnung übersieht.

p. d. = Palatum durum. v. = Vomer. c. n. i. = Concha nasalis inferior. c. n. m. = Concha nasalis media. o. ph. t. = Ostium pharyngeum tubae. uv. = Uvula.

lateralis Krönlein's, wenn man den Schnitt über dem Zungenbein bis zur Mittellinie führt, Einblick in den Epipharynx gewinnen könnte, fielen stets zu Gunsten der nach beiden Seiten symmetrisch

ausgeführten transversalen Pharyngotomia suprahyoidea aus, selbst wenn man der lateralen Pharyngotomie die temporäre Unterkieferresection nach v. Langenbeck hinzufügte. Man übersieht dabei die Schädelbasis nie vollständig und nie rein von der Fläche.

Dagegen kann man sich in ausserordentlicher Weise den Zugang zur Schädelbasis erweitern (Fig. 2), wenn man von der Pharyngotomie wurde aus den weichen Gaumen sowie den mucösperiostalen Ueberzug des harten Gaumens entsprechend weit in der Mittellinie spaltet, Schleimhaut sammt Periost des harten Gaumens nach beiden Seiten hin ablöst, die knöcherne Gaumenplatte in ihren hinteren Antheilen, nach Bedarf auch weiter nach vorne zu, entfernt und allenfalls auch den Vomer zum Theil wegnimmt. Der Einblick auf die Schädelbasis, den man durch diese Combination der Pharyngotomia suprahyoidea transversa mit der Entfernung des harten und Spaltung des weichen Gaumens im Sinne der buccalen Methode Gussenbauer's erhält, übertrifft den anderer Methoden. Die Schädelbasis wird sowohl entsprechend dem Rachendach als auch entsprechend den hinteren Antheilen der Nasenhöhle frei von der Fläche überblickt.

Nach den vorliegenden Versuchen konnte es keinem Zweifel unterliegen, dass die besprochenen Methoden, die man als pharyngeale den nasalen, facialen und buccalen anreihen kann, für die Entfernung von Tumoren der Schädelbasis, speciell im Nasenrachenraume, für bestimmte Fälle sehr leistungsfähig sein mussten.

Im August 1906 bot sich mir Gelegenheit, die Pharyngotomia suprahyoidea transversa zur Entfernung einer malignen Neubildung des Nasenrachenraumes anzuwenden.

Maria P., 27 Jahre alt, ist seit einem halben Jahr kränklich, seit drei Monaten ist ihre Nasenathmung erschwert und verschlimmerte sich dieser Zustand stetig. Seit 2 Monaten bemerkt Patientin eine rasch zunehmende Schwellung der oberen Halslymphdrüsen, auch traten heftige Kopfschmerzen, namentlich im Hinterhaupte auf, die sie veranlassten, Spitalhilfe in Anspruch zu nehmen.

Befund: gross, stark abgemagert, am Ende des 8. Monats ihrer zweiten Gravidität, Herz und Lungen normal. Die oberen jugularen Lymphdrüsen, nach hinten und unten vom Unterkieferwinkel sind beiderseits, namentlich aber

rechts, stark vergrössert, fast taubeneigross, fühlen sich sehr hart an, sind druckempfindlich und auf ihrer Unterlage leicht verschieblich.

Pat. hat durch beide Nasengänge Luft. Rhinoscopia anterior lässt nichts Pathologisches erkennen, die Nasengänge sind sehr enge. Bei der Rhinoscopia posterior ergiebt sich, dass die Choanen in ihrem unteren Antheil frei sind. In der Gegend der Rachentonsille erblickt man einen offenbar flächenhaft aufsitzenden Tumor von circa Nussgrösse, unebener, stellenweise mit Blut bedeckter Oberfläche.

Bei digitaler Untersuchung kann man den Finger unmittelbar hinter den Choanen und vor dem Tumor bis an das Rachendach hinaufzwängen, das hier sich noch glatt anfühlt, im übrigen aber ist der Nasenrachenraum durch den

Fig. 3.

Tumor ausgefüllt, der auf die hintere Pharynxwand übergeht, so dass man den Tumor von der Wirbelsäule nicht abheben kann. Der Tumor fühlt sich sehr hart und höckerig an und blutet leicht.

Da der Tumor insbesondere auch mit Rücksicht auf den Drüsenbefund als maligen angesprochen werden musste, und offenbar rasch wuchs, wurde trotz bestehender Gravidität seine sofortige Entfernung beschlossen, die noch gut beweglichen Drüsenmetastasen am Halse sollten, um die sehr herabgekommene Kranke zu schonen, in einer zweiten Sitzung beiderseits exstirpiert werden.

Operation am 18. 8. 06 (Dr. Hofmann) in Chloroformnarkose. Lagerung der Kranken mit mässig nach hinten übergeneigtem Kopf, der übrige Körper gegen das Fussende ein wenig abfallend. Pharyngotomia suprahyoidea transversa, genau in der beschriebenen Weise ausgeführt. Ehe die freigelegte Schleimhaut des Pharynx eröffnet wird, wird die Blutung, die in

erster Linie eine venöse war, sorgfältigst gestillt, sodann die Schleimhaut quer durchschnitten. Sofort wird nun durch die Pharyngotomiewunde in den Larynx ein kleinfinderdickes Kautschuckdrain eingeführt, in die Trachea etwas vorgeschoben, durch den linken Winkel der Pharyngotomiewunde nach aussen geleitet, mit dem Trendelenburg'schen Trichter verbunden und damit die Narkose bei minimalem Chloroformverbrauch ohne jede Schwierigkeit während der ganzen Operation weitergeführt. Sodann werden zwei breite stumpfe Haken seitlich eingesetzt, mit einem dritten der weiche Gaumen und Zungengrund nach vorne gedrängt. Man erblickt sofort am Rachendach den grobhöckrigen, bei Berührung leicht blutenden, harten Tumor. Auf Betupfen mit Adrenalinlösung steht die Blutung leicht. Der Tumor liegt an der Schädelbasis, geht auf die vordere Fläche der oberen Halswirbel über, unmittelbar hinter den Choanen lässt er das Rachendach auf eine ganz kurze Strecke frei. Der Tumor wird zunächst an der hinteren Rachenwand U-förmig umschnitten und mit Elevatorien von der Wirbelsäule abgelöst, dann am Rachendach ebenfalls U-förmig umschnitten und sammt dem Periost der Schädelbasis von dieser abgelöst (Fig. 3, natürl. Grösse). Nach Entfernung des Tumors, die vollständig unter Controle des Auges geschehen konnte, wird die geringe Blutung durch Tamponade rasch gestillt, der blank daliegende Knochen der Schädelbasis noch mit dem Kugelbrenner verschorft, um den Mutterboden des Tumors möglichst zu zerstören und die Rezidivgefahr zu vermindern. Sodann wird ein den Nasenrachenraum ausfüllender Tampon an die Schädelbasis angepresst und durch Seidenfäden mit Hilfe der Belloque'schen Röhre ganz wie bei der hinteren Nasentamponade in seiner Lage fixiert; ein zum Mund herausgeleiteter Faden ist zur Entfernung des Tampons vorgesehen. 3reihige Naht der Schleimhaut, Musculatur und Haut. Drainage der seitlichen Wundwinkel nur unter der Haut.

Am ersten Tage nach der Operation klagt Pat. über Schmerzen im Schlunde, sie hat das Gefühl nicht schlucken zu können, was ihr auch strenge untersagt wird. Sie erhält Nährklysmen.

Am zweiten Tage zeigt die Inspektion des Rachens, dass das weiche Gaumensegel etwas ödematös ist. (Es war bei der Vorschorfung der Schädelbasis mit dem Kugelbrenner an seiner Rückseite etwas verbrannt worden.) Patientin erhält weiterhin Nährklysmen. Inhalationen verschaffen ihr grosse Erleichterung.

Am 3. Tage verlangt Pat. selbst zu schlucken, die Schwellung des weichen Gaumes ist vollständig zurückgegangen. Pat. erhält flüssige Nahrung per os, die sie leicht schluckt.

Am 6. Tage nach der Operation wird der Tampon aus dem Nasenrachenraum entfernt, Pat. schluckt ohne Beschwerden auch etwas feste Nahrung und steht auf.

Der ganze Wundverlauf war vollständig afebril. Die Pharyngotomiewunde heilte p. pr. Die Drainageöffnungen schlossen sich rasch.

Einen Monat nach der Operation bringt Pat. am normalen Ende der Gravidität ein lebendes Kind zur Welt. Dies sowie ein bei der stark herabgekommenen

Kranken etwas protrahirtes Wochenbett vereitelte die Absicht, ihr möglichst bald nun auch die Drüsenmetastasen am Halse zu operiren. Leider wuchsen diese aber ganz ausserordentlich rasch, so dass sie zur Zeit der Rücktransferierung der Pat. aus der Gebäranstalt schon als inoperabel bezeichnet werden mussten. Sie waren zu fast vollständig unbeweglichen, grossen Tumoren herangewachsen und auch längs der grossen Halsgefässe harte Drüsen tastbar geworden. Es wäre wohl besser gewesen, mit Rücksicht auf die dazwischentretende Geburt an die Pharyngotomie die Entfernung der damals noch operablen Drüsenmetastasen auf beiden Halsseiten unmittelbar anzuschliessen, was ich damals mit Rücksicht auf die Communikation der so vergrösserten Halswunde mit der pharyngealen Wunde und den Allgemeinzustand der Patientin vermeiden wollte.

Patientin bekam zunehmende Schmerzen im Hinterhaupt und Nacken, magerte rasch ab und starb 5 Monate nach der Operation. In ihrem letzten Monate war eine linksseitige Hypoglossuslähmung aufgetreten. Die Section ergab ausgedehnte Lymphdrüsenmetastasen am Halse, die namentlich nach hinten und unten vom Unterkieferwinkel sassen, und bis zur Schädelbasis hinaufreichten, kleinere Metastasen längs der grossen Halsgefässe, links waren die Tumormassen um den Kiefer gegen die Wange hineingewachsen, der Nerv. hypogloss. dieser Seite im Tumor aufgegangen. Am Dache des Nasenrachenraumes war ein locales Recidiv eingetreten, das durch den Körper des Hinterhauptsbeines in die hintere Schädelgrube eben durchgewachsen war.

Die Pharyngotomienarbe war von innen her am Zungengrund als schmaler, kaum kenntlicher Streifen eben nachweisbar.

Die mikroskopische Untersuchung des bei der Operation gewonnenen Tumors ergab alveoläres Sarkom (Hofrath Eppinger).

Die Pharyngotomia suprahyoidea transversa hat sich in diesem Fall, was zunächst Uebersicht des Operationsfeldes betrifft, vollständig bewährt. Die Pharyngotomiewunde im Pharynx selbst war nicht länger als 5, höchstens 6 cm. Bei der ausserordentlichen Dehnbarkeit des Pharynx konnte durch Auseinanderziehen der Pharynxwände mit stumpfen Haken genügend Einsicht in den Nasenrachenraum gewonnen werden, sodass der Tumor im Gesunden unter Controlle des Auges entfernt werden konnte. Da vor der Eröffnung des Pharynx die Blutung vollständig gestillt war, war die Einsicht in den Nasenrachenraum durch keinerlei Blutung gestört. Man konnte bei der Operation die Ueberzeugung, radical operirt zu haben, gewinnen. Dass der Tumor trotzdem local recidivirte, kann bei dem Umstande, dass die alveolären Sarkome der Schädelbasis zu den bösartigsten Geschwülsten überhaupt gehören, nicht besouders Wunder nehmen. Da in diesem Fall der Tumor die Schädelbasis unmittelbar hinter

den Choanen noch etwas frei liess, sodass man bei der digitalen Untersuchung den Finger vor dem Tumor bis an das Rachendach heraufdrängen konnte, war es nicht nothwendig, die Voroperation durch Spaltung des weichen und harten Gaumens mit Entfernung der knöchernen Gaumenplatte zu erweitern, der gewonnene Einblick auf die Schädelbasis war auch so ein ausreichender.

Der Hauptvortheil des Verfahrens liegt wohl darin, dass die Voroperation selbst als fast unblutig bezeichnet werden kann, nur einige Venen bluten stärker, grössere Arterien werden nicht verletzt. Stillt man die Blutung vor Eröffnung des Pharynx, so braucht aus der Pharyngotomiewunde kein Tropfen Blut in denselben zu kommen.

Eine Verletzung des Tumors selbst durch die Voroperation, wie bei den Voroperationen am Knochen ist ausgeschlossen. Die Blutung bei Entfernung des Tumors kann, da unter Controle des Auges gearbeitet wird, leicht durch Tamponade gestillt werden.

Sollte die Blutung aus dem Tumor eine starke werden, kann man durch geringe Verlängerung des Pharyngotomieschnittes nach der Seite und hinten hin die Art. carot. ext. aufsuchen und unterbinden. In gleicher Weise kann man sich von dem Vorhandensein von Drüsenmetastasen in den oberen jugularen Drüsen überzeugen und diese mitentfernen.

Macht man namentlich bei Tumoren, die aus dem Nasenrachenraum von hinten her in die Nasenhöhle eindringen oder vom Dach der Nasenhöhle zum Theil noch ausgehen, die erweiterte Voroperation, indem man weichen und harten Gaumen spaltet und nach Ablösung des mucös-periostalen Ueberzuges nach beiden Seiten hin die harte Gaumenplatte entfernt, so wird durch diesen Operationsakt wohl kaum eine irgend bedenkliche Blutung zustande kommen. Man kann sich hier die Erfahrungen, die mit der buccalen Methode Gussenbauer's gemacht wurden, zu Nutze machen, bei der die Blutung übereinstimmend als sehr gering angegeben wird. [Schmidt[1]), Riegner[2]]

---

[1]) H. Schmid, Weitere Erfahrungen über die buccale Exstirpation basilarer Rachengeschwülste. Prag. med. Wochenschr. 1881. No. 26. S. 253.

[2]) O. Riegner, Exstirpation eines basilaren Rachentumors nach Resection des harten Gaumens. Deutsche med. Wochenschr. 1894. No. 33. S. 660.

Die Naht des gespaltenen Gaumens wird sich von der Pharyngotomiewunde aus besonders leicht gestalten, lässt sich doch der Zungengrund, wie ich mich auch bei der Operation am Lebenden überzeugte, mit stumpfen Haken ohne Gewaltanwendung leicht so weit nach vorne drängen, dass der ganze harte Gaumen bis zu den Schneidezähnen von der Fläche her vollständig frei zu Tage liegt.

Da es sich bei der Pharyngotomia suprahyoidea transversa um keine Knochenoperation handelt, die Blutung eine leicht zu beherrschende und geringe ist, kann der ganze Eingriff von diesem Gesichtspunkte aus als ein geringer, was Uebersicht betrifft aber als nicht weniger radical als andere bezeichnet werden.

Die Voroperation selbst wird man wie andere Operationen am Halse auch unter localer Anästhesie ausführen können, ja es ist auch denkbar, dass man nach Pinselung der Rachenschleimhaut mit einer 5 procentigen Cocain-Antipyrinlösung, wie sie für Larynxoperationen sich vorzüglich bewährt, Tumoren des Rachendaches, namentlich Fibrome, eventuell nach Infiltration der Geschwulstbasis mit entsprechend gekrümmten Canülen ohne jede Narkose wird entfernen können.

Das kosmetische Resultat der Operation ist ein gutes, da die Narbe an die versteckteste Stelle des Halses zu liegen kommt, sodass keine sichtbare Entstellung zurückbleibt.

Die Heilungsbedingungen der Pharyngotomiewunde scheinen recht günstige zu sein. Ein Auseinanderweichen der Wundränder dürfte durch exacte Etagennaht wegen der breiten Schichte durchtrennter Muskeln, wie v. Hacker (l. c.) betont, leichter zu vermeiden sein, als bei der Pharyngotomia subhyoidea. Nur in dem einen Falle von Spisarny (l. c.) entstand eine kleine Fistel, die $2^1/_2$ Wochen nach der Operation geschlossen war.

Die Aspiration von Blut während der Operation lässt sich bei der pharyngealen Methode sicherer vermeiden als bei den Voroperationen am Knochen. Steht die Blutung vor Eröffnung der Pharynxschleimhaut, dann kann durch die Voroperation überhaupt kein Blut in den Larynx kommen. Sowie aber der Pharynx eröffnet ist, führt man ein etwa kleinfingerdickes Drain durch die Stimmritze in die Trachea ein und kann durch dieses eventuell die Narkose leicht unterhalten, und gleichzeitig jedes

Einfliessen von Blut und Schleim verhindern auch ohne Tamponade um das eingeführte Rohr. Aber selbst wenn es stärker bluten sollte, sammelt sich das Blut bei Lagerung des Patienten mit überhängendem Kopf zunächst im Nasenrachenraum an, da dieser tiefer zu liegen kommt als die Pars oralis pharyngis und ein Einfliessen von Blut in den Larynx ist nicht möglich. Man erspart bei Einführen eines Rohres in den Larynx, das man durch einen Wundwinkel herausleiten kann, die Tracheotomie oder perorale Intubation Kuhn's, ohne ihre Vortheile einzubüssen, das heisst die Gefahr der Pneumonie durch Aspiration von Blut während der Operation ist ausgeschaltet.

Dagegen könnte man annehmen, dass nach der Operation die Gefahr der Schluckpneumonie durch Eindringen von Speisen, Schleim und Wundsecret in den Larynx, ohne dass sie rechtzeitig herausbefördert werden, eine erhöhte sei gegenüber den buccalen und facialen Operationsmethoden. Krönlein[1]) betont, dass bei Operationen im Pharynx die Gefahr der Schluckpneumonie in dem Maasse wächst, als das Operationsterrain sich dem Larynxeingang nähert und rapide steigt, sobald der Verschlussmechanismns des Larynxeinganges direct geschädigt wird. Die Pharyngotomia suprahyoidea ist nun weiter vom Larynxeingang entfernt als andere Pharyngotomien, der Verschlussmechanismus des Larynx bleibt vollständig intact, eine Verletzung der Nervi laryngei superiores kommt nicht in Betracht, die Reflexerregbarkeit des Larynx bleibt somit für jeden Fall erhalten. Die Gefahr der post operationem zu Stande kommenden Schluckpneumonie ist also jedenfalls weitaus geringer als etwa bei der Pharyngotomia subhyoidea.

Der Schluckmechanismus selbst wird durch die Operation nur in geringem Maasse geschädigt. Selbst wenn jederseits noch die Zwischensehne des Musc. biventer vom Zungenbein abgelöst werden muss, bleibt das Zungenbein nach der Pharyngotomie durch die Mm. hyopharyngei, stylohyoidei und die zum grossen Zungenbeinhorn gehenden Antheile der Mm. hyoglossi noch in seiner Lage fixirt. Daher kommt es ja, dass nach Eröffnung des Pharynx die Wunde nur wenig klafft, Zungenbein und Larynx nicht auf-

[1]) Krönlein, Ueber Pharynxcarcinom und Pharynxexstirpation. Bruns' Beitr. z. klin. Chir. 1897. Bd. 19. S. 61.

fallend nach unten sinken. Auch kann die Zwischensehne des Biventer sehr zuverlässig am Zungenbein wieder angenäht werden, dieses ist dadurch wieder in normaler Weise aufgehängt, was für den Schluckact insbesondere die Hebung des Kehlkopfes als in erster Linie wichtig in Betracht kommt. Die quer durchtrennte Muskulatur kann ohne jede Spannung leicht wieder vereinigt werden, besonders wenn man an ihrem Ansatz am Zungenbein kurze Muskelstümpfe stehen liess. Wenn die Pharyngotomia suprahyoidea als Voroperation ausgeführt wird, werden ausserdem durch die Etagennaht anatomisch wieder vollständig normale Verhältnisse hergestellt. Nicht so günstig für den Schluckmechanismus liegen natürlich die Verhältnisse, wenn die Pharyngotomie zur Entfernung von Tumoren des Zungengrundes, der Tonsillen oder Epiglottis ausgeführt wird; dann kann man durch die Naht die natürlichen Verhältnisse nicht vollständig wiederherstellen und der Schluckmechanismus kann eher leiden.

Thatsächlich schluckte die von mir operirte Patientin, als sie am 3. Tage flüssige Nahrung erhielt, diese ohne jede Schwierigkeit. Auch die 3 Fälle von Jeremitsch (l. c.) und Spisarny (l. c.) konnten am 5. Tage anstandslos schlucken. Die ersten Tage nach der Operation aber kann man die Kranken rectal oder mittelst Schlundrohres ernähren.

Erst eine grössere Reihe von Beobachtungen kann entscheiden, wie weit bei der Pharyngotomia suprahyoidea transversa die Gefahr der Schluckpneumonie überhaupt in Betracht zu ziehen ist. Jedenfalls scheint diese Gefahr keine übermässig grosse zu sein. Von den 5 bisher publicirten Fällen von Pharyngotomia suprahyoidea transversa starb keiner an Schluckpneumonie. Zwei Fälle starben allerdings. Der eine (Grünwald l. c.) plötzlich am Tage nach der Operation. Die Section ergab ein verfettetes Corbovinum, der andere (v. Hacker l. c.) am 10. Tage nach der Operation an Herzschwäche. In beiden Fällen handelte es sich um alte, herabgekommene Individuen. Gerade in den Fällen, wo die Pharyngotomie als Voroperation dienen kann, liegen auch diesbezüglich die Verhältnisse günstiger, da man es häufig mit jugendlichen Individuen zu thun haben wird (Nasenrachenfibrome).

Die in dem einen Falle gewonnene Erfahrung über den Werth der Pharyngotomia suprahyoidea transversa als Voroperation zur

Entfernung eines Nasenrachentumors ist gewiss keine ausreichende, um in dieser Beziehung ein sicheres Urtheil abzugeben. Gewiss wird die pharyngeale Operationsmethode nicht in jedem Fall von Nasenrachentumor mit gleichem Vortheil anzuwenden sein. Grösse, Ausgangspunkt und Sitz des Tumors wird man in Erwägung ziehen müssen, um sich für die im speciellen Falle beste Operationsmethode zu entscheiden. Nicht jede wird in jedem Falle gleich gut zum Ziele führen. Doch scheint die Annahme berechtigt, dass für bestimmte Fälle von Nasenrachentumoren die Pharyngotomia suprahyoidea transversa als ein Operationsverfahren, das radicale Entfernung unter Controlle des Auges ohne die Gefahr grosser Blutung gestattet, anzusehen ist.

In erster Linie werden hierfür solche Tumoren in Betracht kommen, die sich noch auf die Pars nasalis pharyngis beschränken oder nur gegen die Pars oralis pharyngis gewuchert sind. Aber auch dann, wenn der Tumor aus dem Nasenrachenraum gegen die Nasenhöhle vorgedrungen, oder umgekehrt, von den hinteren Antheilen der oberen Nasenhöhle in den Rachen hineingewachsen ist, wird die Pharyngotomia suprahyoidea transversa, namentlich, wenn der knöcherne Gaumen nach Art der buccalen Methode Gussenbauer's mit entfernt wird, genügenden Zugang schaffen. Gerade über jene Theile der Schädelbasis, die den relativ gutartigen Nasenfibromen als Ausgangspunkt dienen, auch dann, wenn sie schon in die Nase und ihre Nasenhöhlen ihre Fortsätze entsendet haben, giebt die Pharyngotomia suprahyoidea transversa eine vorzügliche Uebersicht. Bei malignen Tumoren mit entsprechender Ausdehnung hat sie ausserdem den Vortheil, über das Verhalten der Drüsenmetastasen am Halse rasch zu orientiren und ihre gleichzeitige Entfernung schon durch die Voroperation zu gestatten.

XVII.

Kleinere Mittheilungen.

1.

Ein Hülfsmittel zur schnellen Ausführung der Craniotomie.

Von

Prof. Dr. Küster (Marburg).

(Mit 3 Textfiguren.)

M. H.! In den Jahren 1888 und 1889 war ich mit meinem damaligen Assistenten, Prof. Arthur Barth, mit der Ausarbeitung einer osteoplastischen Craniotomie beschäftigt, welche genau von den gleichen Grundsätzen ausging, wie die Ende 1889 von Wilhelm Wagner veröffentlichte Methode. Meine Versuche scheiterten aber an dem Bestreben, ein Verfahren zu finden, welches in grosser Schnelligkeit den Schädel zu eröffnen und damit den Blutverlust auf ein möglichst geringes Maass herabzusetzen erlaubte; denn die Instrumente, welche ich dafür erdacht hatte, erlaubten zwar eine äusserst schnelle Ausführung der Operation, sprengten aber zuweilen den Leichenschädel durch weitgehende Fissuren, so dass ich auf diesem Wege nicht weiter kam. Während ich noch Versuche anstellte, diesem Uebelstande abzuhelfen, erschien Wagner's Publication, welche bereits die Anwendung auf den lebenden Körper brachte, und damit waren meine Bestrebungen hinfällig geworden.

Wenn ich heute nach 18 Jahren dieser Dinge Erwähnung thue, so geschieht es nicht, um an Wagner's Verdiensten Antheil zu nehmen, dazu würde die Anmeldung auch viel zu spät kommen, vielmehr habe ich nur den Grund, dass ich von jenen Versuchen zwei Instrumente übrig behalten habe, welche seitdem in fast fortdauernder Benutzung geblieben sind und deren eines ich als eine sehr wesentliche Hülfe zur beschleunigten Ausführung der Craniotomie ansehe. Ich nenne die beiden Instrumente: den Bayonnetmeissel und den Schlittenmeissel.

Der Bayonnetmeissel (Fig. 1) ist nicht nur für den Schädel brauchbar, sondern für die verschiedensten Knochenoperationen, bei denen es sich um die Abmeisselung flacher Knochenplatten handelt. Ich benutze ihn mit grossem

Vortheil für König's osteoplastische Schädeldeckung, für meine osteoplastische Aufmeisselung des Warzenfortsatzes, der Oberkiefer- und der Stirnhöhle.

Fig. 2. Fig. 3.

Fig. 1.



Bayonnetmeissel. Schlittenmeissel der alten Form. Schlittenmeissel der neuen F...

Viel wichtiger aber ist der Schlittenmeissel für die Craniotomie. Die ursprüngliche Form (Fig. 2) war so, dass der den zungenförmigen Schlitten und die Schneide bergende Arm ziemlich dick, keilförmig gestaltet war; dieser Keil aber, in die Knochensubstanz hineingetrieben, sprengte den Knochen in un-

berechenbarer Richtung auseinander. Seitdem habe ich den Arm stark verschmälern lassen, so dass eine ähnliche Wirkung nicht mehr vorkommen kann (s. Fig. 3)[1]).

Wird der zungenförmig gestaltete Schlitten durch eine Oeffnung zwischen Dura und Knochen eingebracht, so lässt sich der Schädel mit wenigen Schlägen in beliebiger Richtung, auch in runden Linien trennen.

In neuester Zeit habe ich das Verfahren in folgender Weise ausgebildet: Nach Umschneidung des Lappens bis auf den Knochen schiebe ich das Pericranium aussen von der Schnittlinie soweit zurück, dass ich mit der Sudeck-schen oder Stille'schen Fräse 3 Löcher in den Schädel bohren kann, zwei an den beiden Seiten der Basis, eins an der Spitze des Lappens. In letzteres setze ich den Schlittenmeissel ein und durchtrenne den Schädel in schnellen Schlägen erst auf der einen, dann auf der anderen Seite des Lappens bis zu den Löchern an der Basis. Auch in diese wird der Schlitten unter leichter Erhebung der Kopfhaut mittelst scharfen Hakens eingesetzt und mit wenigen Schlägen subcutan die Brücke durchtrennt. Sofort lässt sich der Deckel mit Leichtigkeit in die Höhe heben. Hat man eine gute elektromotorische Kreissäge zur Hand, so erleichtert man sich die Durchmeisselung noch, indem man zuvor eine Rinne im Knochen anlegt, welche durchaus nicht sehr tief zu sein braucht. Dann ist man ganz sicher, keine Sprengung zu machen; doch betone ich ausdrücklich, dass man auch ganz gut ohne Sägerinne auskommt.

Dies Verfahren ist den Durchsägungen des Schädels von innen nach aussen mittelst der Drahtsäge weitaus vorzuziehen, da die Durchführung einer Deckplatte zum Schutze der Dura und der Drahtsäge selber nicht ganz einfach ist und unnöthig lange Zeit in Anspruch nimmt.

Ich habe den Schlittenmeissel während des letzten Semesters bei zwei wichtigen Craniotomien zur Anwendung gebracht, nämlich bei einem Gehirnabscess und einer Gehirngeschwulst. In beiden Fällen hat er sich vorzüglich bewährt; beide sind geheilt.

Bei dem Gehirntumor handelte es sich um einen ziemlich elenden Menschen, bei welchem ich Blutverlust und Shock fürchtete. Ich habe daher zunächst die Heidenhain'sche Umstechung des Lappens gemacht, ausserdem die Operation in zwei Zeiten nach Horsley ausgeführt. Es war erstaunlich, zu sehen, wie wenig der Kranke bei dieser Anordnung der Operation sich angegriffen zeigte.

Die genauere Veröffentlichung beider Fälle behalte ich mir für den Bericht vor, welchen ich über die letzten 2 Jahre meiner klinischen Thätigkeit zu schreiben begonnen habe; inzwischen ist der Gehirntumor, welcher sich als ein im Gyrus praecentralis sitzender Solitärtuberkel erwiesen hat, bereits in einer Marburger Dissertation von Kühl: „Ein Fall von Solitärtuberkel des Gehirns“ beschrieben worden.

---

1) Die Instrumente sind von Herrn W. Holzhauer in Marburg, Steinweg 1 angefertigt worden.

2.

(Aus der orthopädischen Heilanstalt des Sanitätsrath Dr. A. Schanz in Dresden.)

Zur Behandlung der Schenkelhalsbrüche.

Von

A. Schanz (Dresden).

(Mit 2 Textfiguren.)

M. H.! Auf dem eben abgehaltenen Chirurgencongresse wurde in einer Sitzung besonders über die Behandlung der Oberschenkel- und der Schenkelhalsbrüche gesprochen. Dabei betonten verschiedene Redner, dass nach diesen Brüchen Spätdeformitäten auftreten, wenn die Beine zu früh wieder zum Tragen der Körperlast benutzt wurden. Ganz besonders wurde das bezüglich der Schenkelhalsbrüche hervorgehoben, und es wurde empfohlen, zur Vermeidung dieser Deformität die Patienten lange liegen zu lassen; als Termin wurde dafür ein Vierteljahr angegeben. Ich kam zu spät, um in der Discussion dazu zu sprechen, so bitte ich hier ein paar Bemerkungen zu diesem Thema machen zu dürfen.

Die Spätdeformitäten nach Schenkelhalsbrüchen sind den Orthopäden wohlbekannte Dinge. Wir bekommen dieselben in grosser Häufigkeit zu sehen sowohl nach Unfallbrüchen als nach Operationsfracturen, d. h. nach Osteotomien an oder in der Nähe des Schenkelhalses. Somit bestätigt also unsere Erfahrung, was auf dem Congress ausgesprochen worden ist. Dagegen sagen uns auch häufige Erfahrungen, dass das dort empfohlene Vorbeugungmittel mindestens für sehr viele Fälle nicht genügt.

Unter den in unsere Beobachtung kommenden Fällen ist ein bestimmter Typus der: Die Kranken sind von einem geschickten Chirurgen behandelt. Das Bein ist ohne Verkürzung consolidirt. Das Röntgenbild zeigt schönen Steilstand des Schenkelhalses. Die Patienten beginnen zu gehen. Das Gehen gelingt auch mit geringer Stütze zunächst verhältnissmässig gut, ja es bessert sich sogar noch eine gewisse Zeit und bis zu einem gewissen Grad. Aber dann auf einmal, vielleicht nach Jahr und Tag wird die Tragfähigkeit des Beines immer geringer und geringer, Hinken und Schmerzen werden immer hochgradiger, ja die Gehfähigkeit kann wieder vollständig vernichtet werden.

Wenn man untersucht, so findet man hochgradige Schenkelhalsverbiegung im Sinne einer Coxa vara. Man findet auf dem Röntgenbilde deutlich die Bruchlinie als hellen Spalt. Es ist also nachträglich, oftmals nach auffällig langer Zeit, eine Lösung oder Dehnung des fibrösen Callus eingetreten. Man findet auch Fälle, wo knöcherner Callus sich weit länger als ein Vierteljahr nach der Fractur noch deformirt hat.

Solche Fälle beweisen, dass das Mittel, welches als Prophylacticum für dieselben auf dem Chirurgencongress empfohlen wurde, nicht genügt. Man kann Schenkelhalsbrüche zwei, drei Monate und länger im Bett liegenlassen und wird die Spätdeformitäten doch nicht aus der Welt schaffen; man muss andere Mittel zu diesem Zwecke suchen.

Ein Mittel, mit dessen Hülfe man die Aufgabe, wenigstens bis zu einem recht beachtlichen Grade, zu erfüllen imstande ist, ist die von mir angegebene federnde Hüftkrücke.

Ich habe in dieser federnden Hüftkrücke einen Schienenapparat construirt, mit dem man es in der Hand hat, der Hüfte einen jeweils zu bestimmenden Theil ihrer Belastung abzunehmen. Eine derartige theilweise Entlastung der Hüfte (des Hüftgelenkes oder Schenkelhalses) wird in vielen Fällen ein wünschenswerthes Ziel der Behandlung sein. In allen den Fällen, wo wir der Hüfte nicht die volle Körperlast auflegen wollen, wo wir ihr aber auch nicht alle Tragarbeit abzunehmen wünschen.

Solche Situationen bekommt man z. B. in der Nachbehandlung der conservativ behandelten tuberculösen Coxitis, man bekommt sie aber auch in der Behandlung der Schenkelhalsbrüche. Nehmen wir von diesen zuerst die Fälle, wo es gelingt, die Fragmente richtig an einander zu bringen und eine Verwachsung zu erzielen. Die Verwachsung ist fast immer zunächst eine fibröse, sie kann etwas Last tragen. Geben wir nun meine Hüftkrücke und stellen wir sie so ein, dass sie dem Schenkelhals nur einen ganz geringen Theil zukommen lässt, so erhalten wir eine Tragarbeit für den Callus, die dieser leisten kann, ohne deformirt zu werden. Wird die Tragfähigkeit des Callus höher — und wir können nach bekannten Lehren erwarten, dass dies unter Ausnutzung der vorhandenen Arbeitsfähigkeit schneller geschieht als ohne diese —, so können wir die Hüftkrücke dem folgend so ändern, dass die auf den Callus fallende Belastung höher und höher ansteigt. Erreichen wir schliesslich einen voll tragfähigen Callus, so kann die Schiene ganz wegfallen.

Die practische Erfahrung hat mich gelehrt, dass man bei diesem Vorwärtsschreiten in der Vermehrung der Belastung der Bruchstelle sehr langsam vorgehen muss, jedenfalls viel langsamer als man von vornherein annimmt. Der Callus bleibt eben nach Schenkelhalsbrüchen viel länger plastisch, als wir gemeinhin glauben.

Dieses langsame Ueberführen auf die volle Belastung ist für die Patienten übrigens kein grosses Unglück, denn sie können ja schon sehr früh mit der Schiene zum Gehen gebracht werden und während der ganzen Dauer der Schienenanwendung frei herumgehen.

Auf die Construction meiner federnden Hüftkrücke will ich nicht näher

eingehen, sie ist in der Zeitschrift für orthopädische Chirurgie, Bd. 15 unter dem Titel „Technische Kleinigkeiten“ beschrieben. Ich will nur erwähnen, dass die Krücke ein Schienenapparat ist, der die Körperlast am Sitzknorren übernimmt und unter Ueberbrückung des Beines auf den Fussboden überträgt. Im Unterschenkeltheil ist ein Federmechanismus eingefügt, mit dessen Hülfe der Grad der Entlastung eingestellt und variirt werden kann. Die Figur 1 zeigt den ganzen Apparat, Figur 2 zeigt die Construction dieses Federmechanismus.

Fig. 1.

Fig. 2.

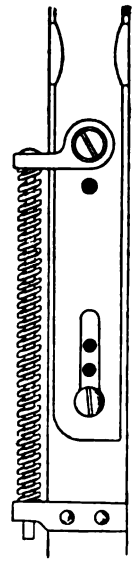

Nun noch ein paar Worte über die Fälle von Schenkelhalsbruch, bei denen es nicht gelingt, die Bruchenden mit einander zur Verheilung zu bringen. Auch diese Menschen wollen wieder gehen und stehen und es ist möglich, ihnen die Fähigkeit dazu zu verschaffen. Natürlich geht das erst recht nicht dadurch, dass man die Patienten lange Zeit zu Bett liegen lässt. Es bewährt sich auch für diese Fälle meine Hüftkrücke. Man muss für sie die Feder

so einstellen, dass die Hüfte fast vollständig entlastet wird, und man muss mit der Hüftkrücke eine Construction verbinden, welche die richtige Stellung des abgebrochenen Schenkelhalses gegen das Becken garantirt. Die richtige Stellung ist im allgemeinen diejenige, welche eine Nearthrosenbildung zwischen dem Becken und der distalen Bruchfläche des Schenkelhalses ermöglicht und fördert. Tritt die Nearthrosenbildung ein, so sucht man diese durch langsam steigende Belastung tragfähig zu machen. Gelingt dies, so kann man schliesslich auch wieder zum Ablegen der Stützschiene kommen.

Diesen Gang erreicht man dadurch, dass man zunächst eine sehr kräftige Feder in die Schiene einsetzt und dass man diese Feder nur ganz allmählich dem skizzirten Gang folgend schwächer macht; sodann aber verbindet man mit der Hüftkrücke einen Beckenring. Dadurch erhält man eine Construction, mit deren Hülfe man das Bein in Abductionsstellung bringen kann und zugleich in eine solche Rotationsstellung, dass die distale Bruchfläche des Schenkelhalses sich an das Becken anlegt. Wird das Bein nun belastet, so wird die Bruchstelle mit einer gewissen Kraft gegen das Becken angepresst. So erhält man einen Reiz und günstigere Bedingungen für eine Nearthrosenbildung, als wenn sich der abgebrochene Schenkelhals bei der gewohnten Adductionsstellung des Beines parallel der Darmbeinfläche hin- und herschiebt.

Der Hüftring, den ich für diese Fälle verwende, ist ein einfacher kräftiger Stahlring, der unterhalb der Spinae und oberhalb der Trochanteren um das Becken herumgelegt wird. Er wird festgehalten durch einen Bauchgurt und zwei Schenkelriemen. Von den letzteren muss der auf der gesunden Seite besonders kräftig sein und ziemlich straff angezogen werden, da er für die Abduction zum Theil als Gegenhalt dienen muss. Die Verbindung mit der Hüftkrücke geschieht durch die gewöhnliche Scharnierschiene. Mit dieser aber wird die aus der Hoffa'schen Klinik angegebene Abductionsschraube verbunden. Diese Schraube ermöglicht die Einstellung eines beliebigen Grades von Abduction, sie erlaubt aber auch die Ausführung von Beuge- und Streckbewegungen des Hüftgelenkes bei Aufrechterhaltung der Abduction.

Dass man mit solchen Schienen recht beachtliche Resultate erreichen kann, dafür will ich einen markanten Fall erwähnen: Ich bekam im letzten Herbst einen Herrn in Behandlung, der seit langem an Tabes dorsalis leidet und dadurch schon eine Gehstörung erlitten hatte, die ihm unmöglich machte, ohne Stock oder Stütze zu gehen. Er hatte nun im letzten Sommer dazu noch einen Schenkelhalsbruch erlitten, der nicht diagnosticirt worden war. An Heilung der verschleppten Fractur, an einen operativen Eingriff und dergleichen war natürlich nicht zu denken. Ich gab die beschriebene Schiene und erreichte damit, dass der Patient jetzt wieder mit einem Stock wie vor der Fractur gehen kann, ja er traut sich sogar zu, das geliebte Waidwerk wieder auszuüben.

Druck von L. Schumacher in Berlin N. 24.

Fig. 3. Fig. 2. Fig. 1.

Fig. 4. Fig. 5. Fig. 6.

Fig. 7a. Fig. 7b. Fig. 8.

Jensen, Fract. tuber. tibiae.

Fig. 9. Fig. 10. Fig. 11.

Fig. 12. Fig. 13a. Fig. 13b.

Fig. 14a. Fig. 14b. Fig. 14c.

Jensen, Fract. tuber. tibiae.

Fig. 1.

Fig. 2.

Fig. 2

Fig

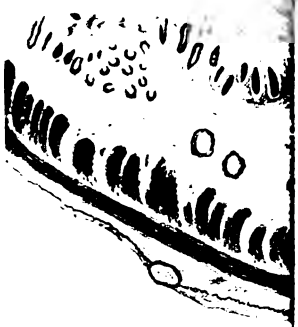

von **August Hirschwald** in Berlin.

ben erschien:

e Blinddarmentzündung

yphlitis) in der Armee von 1880—1900
m Generalarzt Dr. **Fr. Stricker.**
906. 8. Mit 10 Tafeln. 4 M.
othek v. Coler-Schjerning, XXIII. Bd.)

Die Wirkungen
von
ıneimitteln und Giften
auf das Auge.

dbuch für die gesamte ärztl. Praxis
von Prof. Dr. **L. Lewin**
d Oberstabsarzt Dr. **H. Guillery.**
. gr. 8. Mit 85 Textfig. 1905. 22 M.
I. gr. 8. Mit 14 Textfig. 1905. 26 M.

Erste ärztliche Hilfe

)lötzlichen Erkrankungen u. Unfällen.
In Verbindung mit
il. Geh. Rat v. Bergmann, weil. Med.-Rat Dr. Gerhardt, Geh. Med.-Dr. Liebreich, Prof. Dr. A. Martin
bearbeitet und herausgegeben von
. Dr. **George Meyer.** Zweite Aufl.
)05. 8. Mit 4 Textfig. Geb. 8 M.

Kompendium der
ırations- und Verbandstechnik

Geh. Med.-Rat Prof. Dr. **Ed. Sonnenburg** und Dr. **R. Mühsam.**
feil. Allgemeine Operationstechnik, bandstechnik. 8. Mit 150 Textfiguren. 1903. 4 M.
Teil. Spezielle Operationstechnik. 8. Mit 194 Textfiguren. 1903. 6 M.
)l. v. Coler-Schjerning, XV./XVI. Bd.)

Die Traumen
er männlichen Harnröhre.

istorische, anatomische und klinische
tersuchung von Prof. Dr. **M. A. Wasiliew.**
l. gr. 8. Mit 9 Fig. 1899. 4 M.
gr. 8. Mit 1 Taf. u. 20 Fig. 1901. 4 M.

leschichte der Chirurgie
und ihrer Ausübung.

lkschirurgie — Alterthum — Mittelalter — Renaissance.

Von **Dr. E. Gurlt,**
Geh. Med.-Rath, Prof. der Chirurgie.

Drei Bände.

28 Tafeln mit Abbildungen von Instrumenten Apparaten, 6 Bildnissen und 19 anderen Abbildungen. gr. 8. 1898. 96 Mark.

Verlag von FERDINAND ENKE in Stuttgart.

Soeben erschien:

Bade, Dr. P., Die angeborene Hüftgelenksverrenkung. Mit 189 Abbildungen im Text. gr. 8°. 1907. geh. M. 12.—

Brunner, Dr. C., Tuberkulose, Aktinomykose, Syphilis des Magen-Darmkanals. Mit 4 farbigen Tafeln und 32 Abbildungen im Text. gr. 8°. 1907. geh. M. 15.—
(Lieferung 46 e der „Deutschen Chirurgie", herausg. von E. v. Bergmann und P. v. Bruns.)

Calot, Dr. F., Die Behandlung der tuberkulösen Wirbelsäulenentzündung. Uebersetzt v. Dr. P. Ewald. Mit 120 Abbildungen und einem Vorwort von Prof. Dr. O. Vulpius. gr. 8°. 1907. geh. M. 3.60.

Verlag von **August Hirschwald** in Berlin.

Anleitende Vorlesungen für den Operations-Kursus an der Leiche
von Wirkl. Geh. Rat Prof. **E. v. Bergmann** und Generalarzt Dr. **H. Rochs.**
Vierte erweiterte Auflage.
I. Teil. 1901. Mit 60 Textfig. Geb. 5 M.
II. Teil. 1903. Mit 76 Textfig. Geb. 4 M.

Soeben erschien die erste Abteilung:

Jahresbericht
über die Leistungen und Fortschritte in der gesamten Medizin.
(Forts. von Virchow's Jahresbericht.)
Unter Mitwirkung zahlreicher Gelehrten.
Herausgegeben
von **W. Waldeyer** u. **C. Posner.**
41. Jahrgang. Bericht für das Jahr 1906.
2 Bände. (6 Abt.) Preis des Jahrg. 46 M.

Inhalt.

I. Zur Casuistik der Bauchverletzungen durch stumpfe Gewalt. Von Dr. Berger 1

II. Zur Ligatur der Carotis communis. (Eine neue Methode zur Orientirung über eventuelle Circulationsstörungen.) Von Prof. Dr. Max Jordan 13

III. Fractura tuberositatis tibiae. (Mittheilungen aus dem Frederiksberger Krankenhause in Kopenhagen. — Oberchirurg Krafft.) Von Jörgen Jensen. (Hierzu Tafel I und II.) 36

IV. Die Verrenkungsbrüche des Naviculare pedis und deren Folgezustände. Von Dr. Carl Deutschländer. (Mit 6 Textfiguren und 2 Skizzen.) 38

V. Die anatom. Begründung der operat. Behandlung der Leistenbrüche. Von Privatdocent R. J. Wenglowski. (Mit 2 Textfig.) 69

VI. Die Schrumpfblase und ihre Behandlung (Darmplastik). Von Prof. W. Kausch. (Mit 3 Textfiguren.) 77

VII. Beitrag zur Beeinflussung der Coli-Bactericidie des Menschenserums durch chirurgische Operationen. (Aus der Kgl. chirurg. Universa.-Klinik Berlin. — Director: weil. Sr. Exc. Wirkl. Geh.-Rath Prof. Dr. E. von Bergmann.) Von Dr. Ph. Bockenheimer . 95

VIII. Die Behandlung der Fracturen des oberen und unteren Endes des Femur mittelst Extension. Von Prof. Bardenheuer. (Mit 5 Textfiguren.) 173

IX. Die Polyposis intestini und ihre Beziehung zur carcinomatösen Degeneration. (Aus der chirurgischen Universitätsklinik zu Göttingen. — Director: Geh.-Rath Braun.) Von Privatdocent Dr. Hans Doering. (Mit 4 Textfiguren.) 180

X. Stichverletzung der Lunge. Naht. Heilung. (Aus der chirurgischen Abtheilung des Allerheiligen-Hospitals zu Breslau. — Primärarzt: Prof. Alexander Tietze.) Von Dr. Victor E. Mertens. (Mit 1 Textfigur.) 208

XI. Ueber die Entstehung tuberculöser Darmstricturen. Von Prof. Dr. Otto Busse. (Hierzu Tafel III und IV.) 226

XII. Ueber die Torsion des grossen Netzes. Von Dr. Adler. (Mit 1 Textfigur.) 230

XIII. Die Spontanlösung der ypsiloniformigen Knorpelfuge. (Aus der Königsberger chirurgischen Universitätsklinik des Prof. Dr. Erich Lexer.) Von Dr. Paul Frangenheim. (Mit 1 Textfig.) 253

XIV. Traumatische Heterotopie des Rückenmarks. (Aus der chirurg. Universitätsklinik zu Göttingen. — Director: Geh.-Rath Braun.) Von Privatdocent Dr. Adolf Jenckel. (Mit 6 Textfiguren.) . 275

XV. Ueber eine neue plastische Operation der Phimose. (Aus der böhmischen chirurgischen Klinik des Professor Dr. O. Kukula in Prag.) Von Dr. St. Tobiásek. (Mit 7 Textfiguren.) . . . 302

XVI. Die Pharyngotomia suprahyoidea transversa als Voroperation zur Entfernung von Nasenrachentumoren nebst Mittheilung von Fällen temporärer Resection beider Oberkiefer nach Kocher. (Aus der Grazer chirurgischen Klinik. — Vorstand: Prof. v. Hacker.) Von Dr. Max Hofmann. (Mit 3 Textfiguren.) . 308

XVII. Kleinere Mittheilungen.

1. Ein Hülfsmittel zur schnellen Ausführung der Craniotomie. Von Prof. Dr. Küster. (Mit 3 Textfiguren.) 333

2. Zur Behandlung der Schenkelhalsbrüche. (Aus der orthopäd. Heilanstalt des San.-Rath Dr. A. Schanz in Dresden.) Von A. Schanz. (Mit 2 Textfiguren.) 336

Druck von L. Schumacher in Berlin N. 24.

ARTHUR E. GAY.

ARCHIV

FÜR

KLINISCHE CHIRURGIE.

BEGRÜNDET VON

Dr. B. von LANGENBECK,
weil. Wirklichem Geh. Rath und Professor der Chirurgie.

HERAUSGEGEBEN

VON

Dr. FRANZ KÖNIG,
Prof. der Chirurgie in Berlin.

Dr. A. Freih. von EISELSBERG,
Prof. der Chirurgie in Wien.

Dr. W. KÖRTE,
Prof. in Berlin.

Dr. O. HILDEBRAND,
Prof. der Chirurgie in Berlin.

DREIUNDACHTZIGSTER BAND.

ZWEITES HEFT.

Mit zahlreichen Textfiguren.

BERLIN, 1907.

VERLAG VON AUGUST HIRSCHWALD.

N.W. Unter den Linden No. 68.

Verlag von **August Hirschwald** in Berlin.
(Durch alle Buchhandlungen zu beziehen.)

Soeben erschien vollständig:

Handbuch der gerichtlichen Medizin.
Herausgegeben von Geh. Ober-Med.-Rat Prof. Dr. **A. Schmidtmann.**
Unter Mitwirkung von Prof. Dr. A. Haberda (Wien), Prof. Dr. Kockel (Leipzig), Prof. Dr. Wachholz (Krakau), Med.-Rat Prof. Dr. Puppe (Königsberg), Prof. Dr. Ziemke (Halle), Geh. Med.-Rat Prof. Dr. Ungar (Bonn) und Geh. Med.-Rat Prof. Dr. Siemerling (Kiel).
Neunte Auflage des Casper-Limanschen Handbuches.
I. Band. gr. 8. Mit 40 Textfig. 1905. 24 M.
II. Band. gr. 8. Mit 63 Textfig. 1907. 15 M.
III. Band. gr. 8. 1906. 16 M.

Studien aus dem Gebiete des Kriegs-Sanitätswesens
im russisch-japanischen Kriege 1904—1905
von Dr. **Walter von Oettingen,** s. Z. Chefarzt in Eho und Mukden.
gr. 8. Mit 50 Textfig. 1907. 6 M.

Beiträge
zur
Chirurgie der Gallenwege und der Leber
von Geh. Rat Prof. Dr. **Werner Körte.**
1905. Mit 11 Tafeln und 16 Textfiguren. 18 M.

Lehrbuch der speziellen Chirurgie
für Aerzte und Studierende
von Geh. Med.-Rat Prof. Dr. **Franz König.**
Achte Auflage. gr. 8. In drei Bänden. 1904. I. Bd. Mit 145 Textfiguren. 15 M. — II. Bd. Mit 126 Textfiguren. 17 M. — III. Bd. Mit 158 Textfig. 1905. 17 M.

Königs Lehrbuch der Chirurgie
für Aerzte und Studierende. IV. Band.
Allgemeine Chirurgie.
Zweite Auflage, vollständig neu bearbeitet von Prof. Dr. **Otto Hildebrand.**
1905. gr. 8. Mit 361 Textfiguren. 21 M.

Die hygienisch-diätetische Behandlung der Syphiliskranken
von Dr. **Julius Müller** (Wiesbaden). 1907. gr. 8. Preis 3 M.

Die Gesundheitspflege des Heeres.
Ein Leitfaden für Offiziere, Sanitäts-Offiziere und Studierende
von Dr. **A. Hiller,**
Oberstabsarzt z. D. u. Privatdozent.
1905. Mit 138 Textfiguren. Preis M. 8.—

Erste ärztliche Hülfe bei plötzlichen Erkrankungen und Unfällen.
In Verbindung mit
Wirkl. Geh. Rat v. **Bergmann,** weil. Geh. Med.-Rat Dr. **Gerhardt,** Geh. Med.-Rat Dr. **Liebreich,** Prof. Dr. **A. Martin**
bearbeitet und herausgegeben von Prof. Dr. **George Meyer.**
Zweite Auflage. 1905. 8. Mit 4 Textfiguren. Gebunden 8 Mark.

ARCHIV

FÜR

KLINISCHE CHIRURGIE.

BEGRÜNDET VON

Dr. B. von LANGENBECK,
weil. Wirklichem Geh. Rath und Professor der Chirurgie.

HERAUSGEGEBEN

VON

Dr. FRANZ KÖNIG,
Prof. der Chirurgie in Berlin.

Dr. A. Freih. von EISELSBERG,
Prof. der Chirurgie in Wien.

Dr. W. KÖRTE,
Prof. in Berlin.

Dr. O. HILDEBRAND,
Prof. der Chirurgie in Berlin.

DREIUNDACHTZIGSTER BAND.

ZWEITES HEFT.

Mit zahlreichen Textfiguren.

BERLIN, 1907.

VERLAG VON AUGUST HIRSCHWALD.

N.W. Unter den Linden No. 68.

Inhalt.

Seite

XVIII. Zur Pathologie und Therapie der Proktitis purulenta und ulcerosa. (Aus der chirurg. Abtheilung des Städt. Krankenhauses am Urban zu Berlin. — Director: Geh.-Rath Prof. Dr. Körte.) Von Dr. Ernst Ruge 341

XIX. Die ideale Operation des arteriellen und des arteriell-venösen Aneurysma. (Aus der Königl. chirurgischen Universitätsklinik zu Königsberg i. Pr.) Von Erich Lexer. 459

XX. Brucheinklemmung, complicirt durch Thrombose der Vena mesaraica superior. Von Prof. Dr. Roman von Baracz . . . 478

XXI. Zur Transplantation von Organen mittelst Gefässnaht. (Aus der chirurgischen Universitätsklinik in Breslau.) Von Privatdocent Dr. Rudolf Stich. (Mit 4 Textfiguren.) 494

XXII. Lungencomplicationen nach Aethernarkosen. Von Dr. Offergeld. (Mit 7 Textfiguren.) 505

XXIII. Die Verwendbarkeit des Unterdruckverfahrens bei der Herzchirurgie. Von Dr. Sauerbruch. (Mit 2 Textfiguren.) . . . 537

XXIV. Zur Frage der Behandlung subcutaner Nierenverletzungen. (Aus der chirurg. Abtheilung des Städt. Krankenhauses am Urban zu Berlin. — Director: Geh.-Rath Prof. Dr. Körte.) Von Dr. Alfred Frank. 546

XXV. Nadelstichverletzung des rechten Herzventrikels und Vorhofs. Naht. Heilung. (Aus der chirurg Klinik zu Jena. — Director: Geh.-Rath Prof. Dr. Riedel.) Von Dr Thiemann. (Mit 2 Textfiguren.) 565

XXVI. Zur Technik der Uranoplastik. (Aus dem Rudolfinerhause in Wien-Döbling.) Von Dr. Ludwig Moszkowicz. (Mit 7 Textfiguren.) 572

XXVII. Die Entwickelung der Lungenchirurgie. Von Professor Dr. Th. Gluck. (Mit 5 Textfiguren.) 581

XXVIII. Acute gelbe Leberatrophie im Gefolge der Chloroformnarkose. (Aus der Kgl. chirurgischen Universitäts-Klinik Berlin. — Director: weiland Se. Excellenz Wirkl. Geh.-Rath Professor Dr. E. v. Bergmann.) Von Dr. med. N. Guleke 602

XXIX. Ueber Divertikel und circuläre Narben der Speiseröhre. Von Professor Dr. Küster. (Mit 1 Textfigur.) 613

XXX. Peritonitis chronica fibrosa incapsulata. (Aus der chirurgischen Facultätsklinik des Professor W. J. Rasumowsky in Kasan.) Von Dr. P. J. Owtschinnikow 623

XXXI. Beitrag zur endothorakalen Oesophaguschirurgie. (Aus der chirurg. Abtheilung der Städtischen Krankenanstalt Magdeburg-Sudenburg.) Von Prof. Dr. W. Wendel. (Mit 2 Textfiguren.) 635

XXXII. Kleinere Mittheilungen.

1. Coxa vara tuberculosa. (Aus der Königl. chirurg. Universitätsklinik weiland Sr. Excellenz des Herrn Wirkl. Geh.-Rath v. Bergmann in Berlin.) Von Rudi Bally. (Mit 2 Textfiguren.) 648
2. Ein einfacher Hebeapparat. Beitrag zur Bauchchirurgie. Von Prof. Dr. Schultze. (Mit 4 Textfiguren.) 652
3. Mittheilung zu der Arbeit von Prof. Graser (dieses Archiv. Bd. 80. S. 349). Von Dr. F. Purpura 658

XVIII.

(Aus der chirurg. Abtheilung des Städt. Krankenhauses am Urban zu Berlin. — Director: Geh.-Rath Prof. Dr. Körte.)

Zur Pathologie und Therapie der Proktitis purulenta und ulcerosa.

Von

Dr. Ernst Ruge,

Assistenzarzt an der chirurg. Abtheilung des Krankenhauses am Urban.

(Mit 4 Textfiguren.)

Von den Fragen, die die stricturirende Mastdarmverschwärung, Proctitis ulcerosa bezw. purulenta, betreffen, sind trotz einer recht beträchtlichen Anzahl von Publicationen der letzten 3—4 Jahrzehnte und trotz der Bemühungen namhafter Chirurgen und Pathologen besonders diejenigen der Aetiologie der Erkrankung und ihrer Behandlung noch so wenig übereinstimmend beantwortet worden, dass es sich wohl verlohnt, das reichhaltige Material des Krankenhauses am Urban, besonders mit Rücksicht auf die für die Aetiologie und die Behandlung der Proctitis ulcerosa in Betracht kommenden Erfahrungen durchzusehen. Ich werde deshalb in Folgendem über alle auf der ersten chirurgischen Abtheilung des Krankenhauses im Laufe der letzten 17 Jahre beobachteten und behandelten Fälle von Proctitis ulcerosa berichten. Das bearbeitete Material, das ich der Güte meines hochverehrten Chefs, des Herrn Geheimrath Professor W. Körte verdanke, umfasst im Ganzen 75 Krankheitsfälle, davon 72 aus dem Krankenhause am Urban und 3 aus der Privatklinik des Herrn Geheimrath Körte. Ich möchte ihm auch an dieser Stelle sowohl für die Ueberlassung der Krankenacten und Präparate zur Bearbeitung, als auch für seine gütige Hülfe bei meiner Arbeit meinen verbindlichsten Dank aussprechen.

I. Pathologie und Klinik der Proktitis purulenta und ulcerosa.

Ueber den Beginn der Erkrankung wissen wir, sowohl in klinischer, als anatomischer Hinsicht so gut wie nichts. Die Beschwerden, welche das Leiden ihren Trägern verursacht, sind offenbar im Anfang so gering, dass sie sich nicht zum Arzt getrieben fühlen. Sie geben, auch wenn sie nicht sehr schwer erkrankt sind, bei der Aufnahme in die Behandlung meist an, dass sie schon seit mehreren Jahren (in einem Falle seit 30 Jahren!) mehr oder weniger heftige Schmerzen bei der Stuhlentleerung oder kurz vor derselben haben und dass sich bei der Defäcation, meist kurz vor der eigentlichen Entleerung, aber auch ganz unabhängig von derselben unter dem Drange zu flatuliren, Eiter mit mehr oder weniger Blut vermischt aus dem After entleere.

Im eigentlichen Anfangsstadium sieht der Arzt die Patienten also sehr selten. Man findet dann, wie uns drei unserer Fälle lehren, bei der Digitaluntersuchung und der Rectalinspection meist noch keine oder nur vereinzelte kleine Geschwüre, während die Rectalschleimhaut im Ganzen entzündlich geschwollen, geröthet und meist sehr empfindlich ist und in allen Fällen sehr reichlich schleimigen Eiter absondert (Proctitis purulenta).

Als pathologischer Befund fand sich bei dem ersten dieser drei Patienten [I, 6][1]) nur eine diffuse Röthung und Schwellung der Rectal- und Sigmoidealschleimhaut, soweit man mit dem Rectoskop einzudringen vermochte. Der zweite hierher gehörige Patient (I, 29) war ein 39jähriger Mann (Privatklinik des Herrn Geh. Rath Körte) litt seit ca. 10 Wochen an krampfartigen Leibschmerzen, starken Analschmerzen bei der Defäcation sowie spontanen und mit der Stuhlentleerung einhergehenden Absonderungen von Blut und Eiter aus dem Mastdarm. Auch bei ihm fanden sich nur oberflächliche Erosionen und eitrige Belege an der Schleimhaut des Rectums und, soweit die Rectoromanoskopie den Dickdarm sichtbar machte, auch der Flexura sigmoidea. Bei der dritten Patientin (IV, 13) war die Schleimhaut im unteren Theil des Rectums im Ganzen ebenfalls stark entzündet und mit einer grossen Anzahl hirsekorn- bis linsengrosser leicht erhabener Knötchen versehen (Proctitis granulosa). Ulcerationen waren nicht vorhanden.

[1]) Die Krankengeschichten siehe Anhang am Schluss der Arbeit.

Alle drei Patienten wurden nach mehrwöchiger Behandlung mit Rectalspülungen geheilt entlassen, die als dritte angeführte (IV. 13) Patientin erschien aber nach 4 Jahren von Neuem in der Anstalt, diesmal mit einer ausgebildeten Proctitis ulcerosa und narbiger Strictura recti.

Im weiteren Verlaufe der Erkrankung gesellen sich zu den erwähnten Symptomen allerlei Unregelmässigkeiten in der Function des Dickdarms, entweder, wie es die Mehrzahl unserer Patienten angiebt, eine hochgradige Obstipation, deren die Patienten oft nur mit Hülfe von starken Drasticis Herr werden. Eine andere Gruppe von Kranken leidet umgekehrt an „Durchfällen, die anfangs nur morgens, vor dem eigentlichen Stuhlgang auftreten und mit denen nicht selten viel Blut entleert wird (Esmarch, S. 100)." Oft auch wechseln Diarrhoen ab mit hartnäckiger Verstopfung oder zeigen das den paradoxen Diarrhoen eigenthümliche Verhalten. Viele der Patienten unterstützen ihre Neigung zur Stuhlverhaltung bewusst in der Furcht vor den dann oft äusserst schmerzhaften Entleerungen, indem sie dieselben so selten wie möglich vor sich gehen lassen. Es scheint als ob häufig die auf diese Weise verursachte Retention von harten eingedickten Kothballen in der Ampulla recti auf den dort localisirten geschwürigen Process von ungünstigem Einfluss ist, da ja auch bei nicht eigentlich zur Proktitis ulcerosa neigenden Personen in Folge Druckes der Kothmassen im Rectum und Colon nicht ganz selten echte Decubitalgeschwüre beschrieben sind, die dann nach einfacher Regelung der Stuhlthätigkeit zur Ausheilung kommen.

Hier und da treibt allein die hartnäckige Obstipation die Patienten zum Arzt, in den meisten Fällen aber kommen sie erst, wenn sich schon Anzeichen und Folgeerscheinungen der narbigen Strictur vorfinden (Schede 1895). Von unseren 75 Patienten hatten nur 12 keine Verengerung im Bereich des Mastdarms.

Klinisch äussert sich das Vorhandensein einer Strictur je nach deren Grade in mehr oder weniger starker Erschwerung des Defäcationsactes, zu dessen hochgradiger Schmerzhaftigkeit sich die mechanische Behinderung der Stuhlentleerung hinzugesellt. Das Rectum befindet sich dazu fast dauernd in einem Zustande schwerer entzündlicher Reizung, der oft selbst die dauernde reflectorische Contraction des Sphincter ani unmöglich macht und dadurch andererseits zur Incontinenz führt. Die Patienten verlieren dünnen

Stuhl und das stinkende Geschwürssecret des Rectums, ohne es hindern zu können. Schmale bandartige Form der Fäces oder schafkothähnliche kleinknollige Gestalt derselben als Folge einer tiefsitzenden Strictur ist dagegen verhältnissmässig selten.

Im späteren Verlauf der Krankheiten treten zu den erwähnten Beschwerden solche, die durch Perforationen der Geschwüre in das periproctale Gewebe mit Ausbildung von pararectalen Abscessen, inneren und äusseren, sowie completten Analfisteln, oder auch Fistelbildungen zwischen Rectum und Vagina, Damm, Blase etc. hervorgerufen werden.

Ob und in welchem Stadium die Proktitis ulcerosa spontan auszuheilen vermag, bezw. wie oft diese Processe zur Rückbildung kommen, lässt sich nicht sagen. Jedenfalls bekommt man ab und zu Fälle zu Gesicht, bei denen nur noch eine narbige Stenose ohne Geschwüre besteht (Sokoloff, 1898), auf deren einstmaliges Bestehen aber Schleimhautnarben, Pigmentationen und derbe Bindegewebsbildung im periproctalen Gewebe deuten. Auch findet man ja bei jedem Fall von ausgedehnter Proktitis ulcerosa Stellen der Schleimhaut, deren narbige Beschaffenheit auf locale Heilungsprocesse schliessen lässt. Im Allgemeinen jedoch hat die ausgebildete Proktitis ulcerosa ausserordentlich wenig Neigung zur Ausheilung, was wohl zum grossen Theil an dem stetigen innigen Contact der erkrankten Partien mit dem faulenden und bacterienreichen Inhalt des Rectums, sowie der ätzenden Geschwürssecrete selbst liegt.

Deshalb gehen bei einem Mangel an sachgemässer Behandlung, bezw. oft trotz derselben viele der Kranken nach jahrelangem Leiden an den unmittelbaren oder mittelbaren Folgen ihres Leidens zu Grunde. So sahen wir bei unserem Material: Perforation eines Fistelganges oder eines hochsitzenden Geschwüres in den Peritonealraum mit consecutiver Kothperitonitis (I, 7 u. 17; II, 7 u. 11; III, 6 u. 9); Amyloide Entartung: (I, 9, 11, 14; II, 4); Exitus an der nicht seltenen Complication mit Phthise (III, 8, 12, 14; IV, 1).

Diese Erfahrungen lassen uns die Prognose in den fortgeschrittenen Fällen, bei denen die Erkrankung einen grossen Theil des Mastdarms und der unteren Flexurabschnitte ergriffen hat, oder bei denen sich schon Folgeerscheinungen schwererer Art eingestellt

haben, im Allgemeinen sehr ungünstig erscheinen. Kommen doch oft die Patienten in die Behandlung erst in einem durch die langdauernde Eiterung im Rectum äusserst geschwächten Zustande, der in vielen Fällen mit einer Carcinomkachexie grosse Aehnlichkeit hat.

Die Dauer der Erkrankung ist freilich meist eine äusserst langwierige.

Aus diesen Gründen ist es schwer, genauer zu sagen, in welchem Alter die Proktitis ulcerosa zumeist die Patienten befällt. Von den 8 Patienten E. Fränkel's waren 6 zwischen 30 und 50 Jahren, einer 58 Jahre, einer 68 Jahre alt, als sie in Behandlung kamen. Von unseren Patienten waren:

	unter	20	Jahren:		1
zwischen	20	und 30	„		20
„	30	„ 40	„		23
„	40	„ 50	„		28
	über	50	Jahre:		3

also die ganz ausserordentliche Mehrzahl der Patienten befand sich im dritten bis fünften Jahrzehnt. Von diesen 75 Patienten konnten 66 annähernd genau den Beginn schwererer Symptome (Abgang von Eiter aus dem After, Tenesmen, schwere Obstipation, starke Schmerzen bei der Defäcation, profuse Durchfälle), die auf das Vorhandensein von Ulcerationen mit hoher Wahrscheinlichkeit schliessen lassen, angeben. Seit diesem Zeitpunkt waren verstrichen:

	bis zu	1	Jahr	bei 14	Patienten
bis zu	1—	3	Jahren	„ 17	„
„ „	3—	6	„	„ 14	„
„ „	6—10		„	„ 12	„
„ „	10—15		„	„ 6	„
„ „	17—30		„	„ 3	„

Der Zeitpunkt der Erkrankung lag demnach in einem Alter

	unter	20	Jahren:	3	Mal
zwischen	20	und 30	„	27	„
„	30	„ 40	„	28	„
„	40	„ 45	„	8	„

Danach erkrankt die weitaus grösste Zahl der Patienten im 3. und 4. Lebensjahrzehnt.

Ausserordentlich merkwürdig ist die Vertheilung der Erkrankungsfälle auf die beiden Geschlechter, da das weibliche fast ganz allein an Proktitis ulcerosa erkrankt. Unter dem grossen, aus der gesammten Litteratur zusammengestellten Material Poelchen's finden sich unter 219 Fällen nur 25 Männer, unter den 56 Patienten Schede's kein einziger. E. Fränkel hatte unter 9 exstirpirten Proktitismastdärmen keinen männlichen. Dagegen findet Berndt das Verhältniss der Erkrankung von Mann und Weib gleich 2 : 13. Unter unseren 75 Patienten zählen wir 6 Männer (I, 6 u. 24: II, 17; III, 8 u. 12; IV, 4). Zwei von ihnen sind oben erwähnt unter den 3 Fällen der nicht ulcerösen, sondern nur rein eitrigen Form der Proktitis und Colitis. Der eine war ein Lehrer, dessen Leiden einer mehrwöchigen Behandlung mit adstringirenden Rectalspülungen dauernd wich, so dass nach einem Jahr ausser einer starken tonischen Contractur der Darmmuskulatur kein pathologischer Befund mehr zu erheben war. Der andere von ihnen (I, 24) war ein Kaufmann von 39 Jahren, der ebenfalls nach achtwöchiger Behandlung mit Rectalspülungen dauernd geheilt blieb. Der dritte männliche Patient, ein Herr von 24 Jahren (II, 17) bot dagegen schon ein vorgeschrittenes Bild der Proktitis mit stark entzündeter, körnig gewucherter Mastdarmschleimhaut, die ihn sehr heruntergebracht hatte. Erst nach Anlegung einer Coecalfistel und, als diese keine Linderung brachte, nach Ausschaltung des ganzen erkrankten Colons durch einen Anus praeternaturalis am Ileum konnte er als beschwerdefrei, wenn auch nicht geheilt entlassen werden. Während bei diesen 3 Männern die Aetiologie der Erkrankung unklar blieb, acquirirte der vierte seine Rectalulcerationen und die consecutive Strictur im Anschluss an eine schwere Dysenterie, die er in Griechenland durchmachte. Nach Eröffnung eines periproctalen Abscesses und einer nach 3 Wochen folgenden Rectotomia linearis (III, 8) wurde er geheilt, hatte jedoch 7 Jahre später ein leichtes Recidiv der Stenose. Der fünfte (III, 12) männliche Patient bot wie der dritte und vierte den ausgebildeten Symptomencomplex der ulcerösen Proktitis, jedoch ohne dass aus der Anamnese oder dem klinischen Befund ein Anhalt für die Aetiologie hervorging. Eine dem vorigen gleiche Behandlung mit Rectotomia posterior führte eine deutliche Besserung seines Leidens herbei. Er starb 4 Monate nach der Aufnahme an Gesichtserysipel. Bei

der Section fand sich der Darm noch ca. 20 cm über die Operationsstelle hinauf der Mucosa beraubt, doch waren keine frischen Entzündungserscheinungen mehr vorhanden. Bei dem sechsten endlich (IV, 4) stellte sich nach Exstirpation des erkrankten Rectums die tuberculöse Natur seiner Affection heraus. Er verliess das Krankenhaus mit gesundem Mastdarm, aber mit leichter Incontinentia alvi (für flüssigen Stuhl) und bot diesen Zustand noch 1 Jahr nach der Entlassung.

Wenn wir also aus der Berechnung die initialen Fälle I, 6 und 24, und die specifischen Infectionen der Fälle II, 8 und IV, 4 ausscheiden, so bleiben auch in unserem Material nur zwei erkrankte Männer gegen 65 Frauen. Letztere Zahl erhält man, wenn man auch auf weiblicher Seite von den 69 Erkrankungen die 4 mit histologisch sichergestellter Rectaltuberculose abzieht.

Man hat verschiedene Versuche zur Erklärung dieses auffallenden Missverhältnisses der beiden Geschlechter gemacht. Ich werde auf dieselben bei der Besprechung der pathologisch anatomischen Verhältnisse zurückkommen.

Bevor ich jedoch auf diese eingehe, möchte ich aus der Anatomie des Rectums einige Thatsachen hervorheben. Die Eintheilung des Mastdarmes pflegt nach Waldeyer heute fast allgemein so vorgenommen zu werden, dass man den innerhalb der Sphincteren gelegenen fast gerade von hinten nach vorn ziehenden Theil desselben als Pars perinealis oder analis recti von dem oben an ihn angrenzenden, etwa bis zum 3. Kreuzbeinwirbel hinaufgehenden, ziemlich senkrecht verlaufenden ampullären Theil, dem Rectum pelvinum, abgrenzt. In der Höhe des genannten Wirbels findet sich an der Vorderseite des Darms die Umschlagsstelle des Peritoneums des Douglas'schen Raumes als Grenze zwischen Rectum pelvinum und Colon pelvinum. Diese Eintheilung entspricht zugleich einer wichtigen Differenz in der Function der betreffenden Darmabschnitte, insofern das Rectum perineale lediglich als reflectorisch wirkender Sphincter dient, der pelvine Abschnitt jedoch als Reservoir für den auszuscheidenden Koth für einen mehr oder weniger langen Zeitraum vor der Defäcation wirkt. Der pelvine Theil zeigt mehrere Querfalten, von denen als musculöseste eine etwa 6—7 cm über dem Anus befindliche,

die Plica transversalis recti ziemlich constant ist. Das Rectum pelvinum ist etwa 10—12, das Rectum perineale etwa $2^1/_2$—3 cm lang. Wichtig ist ferner zur Beurtheilung des in Folgendem zu Besprechenden, dass die Beziehungen der Mastdarmvenen zu den benachbarten Dammvenen beim Manne und Weibe nicht ganz gleich sind, insofern nach Rieder, Quénu und Hartmann die Venen des weiblichen Mastdarmplexus in directer Communication mit denen des Plexus vulvovaginalis stehen, eine analoge venöse Verbindung zwischen Urogenitalorganen und Mastdarm beim Manne jedoch nicht besteht. Es leuchtet ein, dass eine genitale Infection beim Weibe sehr viel leichter auf dem Blutwege (bzw. mit dem ganz ähnlich verlaufenden Lymphstrom) auf den Mastdarm verschleppt wird als beim Manne.

Was nun die pathologische Anatomie der Proktitis ulcerosa angeht, so kann ich mich im Hinblick auf die ausführlichen Beschreibungen besonders bei Esmarch bezüglich der makroskopischen Befunde ziemlich kurz fassen. Ich will nur vorausschicken, dass dieselben auffallender Weise äusserst ähnlich, wo nicht gleich sind, mögen nun bei histologischer Untersuchung der excidirten oder bei der Section gewonnenen Präparate tuberculöse oder luetische Processe gefunden sein oder der enge zeitliche Zusammenhang mit einer voraufgegangenen Dysenterie dieser die Aetiologie zuzuschieben berechtigen. Immer zeigen bei der ausgebildeten Proktitis ulcerosa die Geschwüre eine makroskopisch ausserordentlich ähnliche Beschaffenheit. Ihre Form ist unregelmässig, ihre Grösse variirt zwischen linsengrossen und solchen, die fast die gesammte Schleimhaut des Rectums und Colon pelvinum involviren, ja bis in den Querdarm hinaufreichen. Die Ränder sind meist erhaben, selten unterminirt, häufig in Folge der chronisch entzündlichen Infiltration der noch vorhandenen Schleimhaut und ihrer Unterlage gewulstet. Diese Schleimhautreste können so gewuchert sein, das sie dem palpirenden Finger polypenartig entgegenhängen. Der Grund der Geschwüre ist meist glatt, selten mit Granulationen bekleidet oder bei tuberculöser Basis des Leidens mit grauen Tuberkelknötchen bedeckt. Er wird bei flacheren Geschwüren von der Muscularis gebildet, deren Ringfaserzüge man oft deutlich erkennen kann; oder auch diese fehlt, und glattes sehniges Narbengewebe tritt zu Tage. Häufig weist dieses von

derben Bindegewebsfasern und zelligen Infiltrationsherden zusammengesetzte Narbengewebe starke Neigung zur Hypertrophie, zu Keloidbildung auf. Dann entstehen dicke Schwarten, die das Mastdarmrohr in ein starres dickwandiges, bis zu mehreren Centimetern dickes Rohr verwandeln und mit dem ebenfalls narbig veränderten periproctalen Gewebe innig verlötet sind. Solche Recta fühlen sich dann von der Vagina oft wie dicke Tumoren an und haben in früheren Zeiten und wohl auch jetzt noch hie und da die Diagnose auf Carcinoma recti stellen lassen.

Den wichtigsten Punkt der Entwickelung einer Proctitis finden wir da, wo die zunehmende Narbenbildung in der der Schleimhaut beraubten Submucosa sich ins Lumen des Rectums hineinentwickelt und es dadurch verengt. Wir erhalten dann die für die Proctitis ulcerosa so ausserordentlich charakteristische Stricturа recti, die, abgesehen von congenitalen Missbildungen und dem Carcinoma recti wohl nur als Consequenz von länger dauernder Mastdarmverschwärung eintritt. Sie fehlt, wie oben angeführt, bei den in den Krankenhäusern Hülfe suchenden Proktitikern deshalb so selten, weil sie es ist, die den vorher leidlich erträglichen Zustand des Patienten durch ihre Consequenzen (Schmerzen, Obstipation, ja Ileuserscheinungen) zuerst zu einem wirklich schweren macht. Diese Strictur ist das Product circulärer, selten einseitiger Narbencontraction des in der Submucosa bei den sich immer wiederholenden Reizen immer von Neuem sich bildenden zelligen Bindegewebes und seiner Alterserscheinungen. Es liegt auf der Hand, dass die Form der Strictur, ihre Starrheit, ihre Länge, ihre Höhe über dem Anus lediglich davon abhängt, wo sich diese Vorgänge am intensivsten abspielen, bzw. wo der Process im Rectum am weitesten vorgeschritten ist. Ihre Lage wird uns danach annähernd angeben können, wo der ganze Process am ältesten ist, wo er sich etwa zuerst etablirt hat.

Zu dieser Annahme wird man auch durch weitere Erfahrungen geführt. Man findet nämlich einerseits die am tiefsten gehenden Geschwüre meist in unmittelbarer Nähe der Strictur, während nach oben hin, nach dem Colon pelvinum zu sowohl die Geschwüre oberflächlicher und frischer sind, als auch die Vernarbungsvorgänge, nämlich die Bildung straffer, derber Bindegewebsplatten in der Rectalwand meist keine so ausgebildete Mächtigkeit zeigen, wie in

der Gegend der Strictur, der demnach ältesten Localisation des Processes. Unterhalb der Strictur finden sich seltener Geschwüre. Immerhin werden auch hier in vorgeschrittenen Fällen Ulcerationen angetroffen, die aber meist nicht sehr tief gehen, und wohl eine secundäre Infection der Schleimhaut der Analportion in Folge des andauernden Contactes mit dem ätzenden und von allerlei Mikroben wimmelnden, herunterlaufenden Geschwürssecret darstellen.

Ueber den Sitz der Strictur berichten die Autoren annähernd gleich. Wenn ich vorher erwähne, dass in etwa einem Viertel aller Fälle bei der Section bzw. dem bei Exstirpatio recti herausgenommenen Präparat statt der vorher gefühlten einzigen, mehrere annähernd gleich hochgradige oder wenig differente Verengerungen gefunden werden, die meist dicht übereinander sitzen, so soll damit gesagt werden, dass sich die Angaben der Autoren wahrscheinlich auf die unterste Stenose bzw. bei breiterer rohrartiger Verengerung auf deren unteres Ende beziehen.

Perret fand unter 60 Fällen diesen Punkt

4 mal am After selbst,
32 mal unter 6 cm,
14 mal zwischen 6 und 9 cm,
6 mal am Uebergang des Rectums ins Colon.

Esmarch bezeichnet ebenso wie Gosselin die obere Grenze der Analportion als Lieblingssitz der geschwürigen Strictur und erklärt das damit, dass sich gerade hier die untere Grenze der ulcerösen Mastdarmschleimhaut befände, die sich wie bei allen Verletzungen oder Continuitätstrennungen schleimhautbekleideter röhrenförmiger Organe (z. B. bei Ruptura urethrae) besonders stark narbig zu contrahiren pflegen.

Reber setzt als bekannt voraus, dass „die gonorrhoischen Stricturen tiefer als 9 cm oberhalb des Anus“ (S. 180), und dass „die syphilitischen Stricturen, auch wenn sie ringförmig geworden sind, ca. 4—5 cm oberhalb des Anus sitzen“ (S. 181). Ich bin mir nicht ganz sicher, woher er diese Daten nimmt, da auch zur Zeit eine klinische Unterscheidung der ätiologisch verschiedenen Mastdarmulcerationen noch nicht möglich ist und histologische Untersuchungen darüber in genügendem Maasse nicht vorliegen. Bei unserem Material von Proktitis ulcerosa (ohne ätiologischen Unterschied) fand sich

in 12 Fällen keine Strictur,
„ 1 Fall begann sie unter 2 cm über dem After,
„ 19 Fällen 2—3 cm,
„ 37 „ 3—6 cm,
„ 3 „ 6—9 cm,
„ 3 „ 9—10 cm über dem After.

Also in nur 6 Fällen war der untere Pol der strictuirenden Narbencontraction höher als 6 cm gelegen. Das entspricht annähernd dem Perret'schen Ergebniss.

Wenn wir dazu die oben skizzirten anatomischen Verhältnisse nehmen, so ergiebt sich, dass in der That Esmarch Recht hat, wenn er angiebt, dass die Strictur meist an der Grenze zwischen Rectum pelvinum und Rectum perineale liegt. Ich nehme gleich jetzt vorweg, dass dies auf alle Proktitisfälle gemeinsam Anwendung findet, ob sie sich nun bei der folgenden Untersuchung als tuberculös oder luetisch herausstellten oder ob nach der Anamnese Dysenterie oder Gonorrhoe als ihre Ursache anzusprechen war.

Als secundäre pathologisch-anatomische Veränderung bei Proktitis ulcerosa wäre nach der Neigung zur Stricturbildung der so sehr häufigen Mastdarmfisteln Erwähnung zu thun. Sie stellen eine sehr regelmässige und die Behandlung wesentlich complicirende Begleiterscheinung des fraglichen Leidens dar. Man ist, wie besonders ältere Autoren es thun, leicht geneigt, anzunehmen, dass ihre Entstehung mit der Stauung der Fäcalmassen oberhalb der Strictur in gewissem Zusammenhang stehe, als käme hier die Natur sich selbst zu Hülfe, indem sie unter Umgehung der Strictur für die Eiter- und Fäcalmassen sich einen neuen Weg durch den periproctalen Raum nach aussen bahne, ähnlich wie bei Hernienincarcerationen eine Kothphlegmone nach aussen aufbricht oder eine Gallenblase bei Choledochusverschluss ins Duodenum perforirt. Das ist aber wohl nur in seltenen Fällen so, da einerseits häufig Rectal- und Analfisteln bei völligem Mangel einer Strictur, ja bei fast gesunder Rectalschleimhaut entstehen, andererseits auch bei vorhandener Strictur sehr häufig, sogar meist die innere Mündung der Fistel unterhalb der Strictur in einem etwas tieferen Ulcus gefunden wird. Die Rectalfisteln entstehen bei Proktitis ulcerosa demnach durch Perforation tiefgehender Ulcerationen der Schleimhaut durch die Muscularis in das

weitmaschige periproktale Gewebe. Hier bilden sich Abscesse, die ihrerseits wieder an anderer Stelle im Rectum oder auch nach aussen aufbrechen oder als solche die Patienten ins Krankenhaus bringen.

Sehr häufig finden sich bei Proktitis ulcerosa Hämorrhoiden der inneren oder äusseren Gruppe der Analvenen, ferner vermisst man als Ausdruck des infectiösen Processes am Anus wohl nur selten die Infiltration der regionären, d. i. der Leistendrüsen (Englisch), die oft zu beträchtlichen derben Bubonen anschwellen.

Wenn ich jetzt zur Besprechung der histologischen Befunde an ulcerös-proktitischen Mastdärmen übergehe, so glaube ich, dies im Zusammenhang mit der vielumstrittenen Frage der Aetiologie der Erkrankung thun zu müssen, da in der That bei Dingen, die seitens falls aller Autoren mit Lues, Tuberculose, Dysenterie, Ulcus molle und Gonorrhoe in engeren Connex gebracht werden, fast allein die histologische Untersuchung zu einer gerechten Beurtheilung der Grundnoxen führen kann. Der Mangel an einwandsfreien histologischen Daten ist es wohl auch allein, der so ausserordentliche Abweichungen in der Meinung der klinischen Beurtheiler entstehen liess. Histologische Untersuchungen von ulcerös-proktitischen Mastdärmen sind freilich schon sehr oft angestellt worden. Sie krankten aber vor Allem (Rotter, Kaufmann) an dem Uebelstande, dass es sich bis vor Kurzem im Wesentlichen um Leichenmaterial handelte, das einerseits bei dem lang hingezogenen Verlauf der Erkrankung, andererseits aber in Folge der localen secundären Einflüsse im Mastdarm nur selten die ersten, ätiologisch wichtigsten Veränderungen einigermaassen deutlich darbot.

Ich habe schon oben angeführt, dass die spontane und durch die Patienten aus Angst vor der jedesmaligen Defäcation künstlich begünstigte Obstipation mit dem langen Verweilen faulender Kothmassen in dem zuerst vielleicht rein specifisch erkrankten Mastdarm, besonders in der Gegend des internen Sphincters (Punkt der Vorliebe für Stricturen) secundäre Veränderungen (Decubitalnekrosen, ischämische Herde, Secundärinfectionen, chronische Entzündungsprocesse aller Art) entstehen lassen musste und unterhielt, die auch lange nach Ablauf des Grundleidens noch andauerten und

nach und nach die aetiologisch wichtigen Unterschiede in der pathologisch-anatomischen Textur seiner Producte nivellirten. Dadurch erklärt sich die grosse klinische Aehnlichkeit, wenn nicht Gleichheit von Processen, die einen sehr verschiedenen Ausgang hatten. Das wird vielleicht am besten durch die Erfahrung beleuchtet (Köster, Nordmann-Basel), dass selbst klysmatische Geschwüre, die zunächst nur die vordere Wand betrafen, nach und nach völlig in das Bild der diffusen Proctitis ulcerosa übergingen.

Man findet makroskopisch „bei den Sectionen hochgradiger Stricturen des Mastdarmes von einem specifischen Charakter nicht viel mehr . . . . Es sind torpide, von Schwielen umgebene, zu Fistelbildungen und Stricturen neigende Verschwärungen der Mastdarmschleimhaut mit Veränderungen, wie sie bei jedem chronischen Geschwür vorkommen müssen, wo ein so hochgradiger localer Reiz (der Secrete) besteht.“ (Sonnenburg, S. 713.)

Deshalb stützte sich vor der Aera der Rectumexcisionen bei Proktitis ulcerosa die aetiologische Diagnose im Wesentlichen auf anamnestische Angaben der Kranken oder auf Nebenbefunde (luetische Erscheinungen des 2. oder 3. Stadiums, Scheidentripper, Lungenphthise), die zu einem Rückschluss auch auf die Grundlage des Mastdarmleidens führten. Am öftesten wurde wohl auch damals schon die Lues angeschuldigt. In der umfassenden statistischen Arbeit Poelchen's finden sich unter 219 ulcerös-proktitischen 96 sicher syphilitische neben nur 6 sicher nicht syphilitischen Personen. Bei einer der ersteren war Lues histologisch festgestellt (Fall von Küster).

Als Grundleiden findet man ferner häufig Gonorrhoe angegeben. Kaufmann glaubt, dass es sich bei Proctitis ulcerosa „vielfach oder sogar meist um eine gonorrhoische Affection“ (S. 477) handele. In der That leiden nach Huber ein Viertel aller gonorrhoischen Prostituirten an Mastdarmtripper. Dagegen stellt Rotter die Baer'sche Angabe, dass sich unter 700 gonorrhoischen Proktitiden nur einmal eine Strictur fand, eine Thatsache, die von dem Gedanken abbringt, als könne die Proktitis ulcerosa, für welche die Strictur eine so charakteristische Consequenz bildet, sehr häufig auf gonorrhoischer Basis entstehen. Ponfick endlich hält die Ulcerationen des Mastdarms bei Prostituirten mit erhaltenem Anal-

ring für stets durch Coitus praeternaturalis entstanden, eine Annahme, für die jeder Beweis fehlt.

Dass in einzelnen Fällen auch die Tuberculose (Rotter, Kümmell, Quénu und Hartmann) und die Dysenterie, wie das Ulcus molle zu typischen Bildern der ulcerösen Proktitis führen können, darüber besteht wohl kein Zweifel; ob aber das Gros der zur Behandlung kommenden Fälle der Lues oder der Gonorrhoe zur Last zu legen ist, das kann nur die histologische Untersuchung an einem grösseren Material von frischen Krankheitsfällen, wo sich specifische Verhältnisse noch finden, also an exstirpirten Därmen, entscheiden.

Diesen Weg betrat Rieder, im Besitze von 17 exstirpirten Mastdärmen. Er kam dabei zu dem auffallenden Resultate, dass bei aufmerksamer Betrachtung der Gefässe, gerade die Venen sehr häufig Wandveränderungen zeigen, welche eine luetische Affection sehr wahrscheinlich machen. Diese Veränderungen bestehen im Wesentlichen in Wucherung der zwischen Muscularis und Intima gelegenen Wandschichte, sowie in Infiltration der Media und in periadventitiellen Zellanhäufungen, also in Processen, wie sie als das klassische Bild der luetischen Hirnarterienerkrankung schon von Lancereaux und Virchow gesehen und beschrieben wurden (Mauriac, Paris 1889). Ferner fanden sich alle diejenigen Folgeerscheinungen der Angoitis syphilitica, die für sie charakteristisch sind: vor Allem Verengung und schliessliche Obturation des Lumens und stete Neubildung von elastischen Membranen nach dem Lumen zu; neben den Venenveränderungen endlich auch miliare und grössere Gummen. Merkwürdig ist an den Rieder'schen Befunden die Thatsache, dass gerade die Venen und nicht so sehr die Arterien erkrankt waren.

Es ist naheliegend anzunehmen, und von Rieder auch betont worden, dass diese Beobachtung sehr für eine Infection des Mastdarms auf dem venösen Wege von der Scheide her spricht, da, wie oben geschildert, die Gegend des Frenulum und der hinteren Commissur der Scheide in sehr nahen Beziehungen des Venenverlaufs gerade mit dem unteren Theile des Mastdarmes steht, der erfahrungsgemäss an ulcerösen Processen zuerst erkrankt; eine Ueberlegung, die ihrerseits wieder auf die Sonderstellung des weiblichen Geschlechts in der Pathologie der Proktitis ulcerosa ein

helles Licht wirft. Die Rieder'schen Befunde sprechen also mit grossem Gewicht dafür, dass luetische Infection wenigstens häufig die Ursache für die Entstehung von Mastdarmgeschwüren ist. (Siehe auch Schuchard, Sonnenburg.)

Ich komme nun zu meinem Material.

Klinisch fanden sich bei unseren Kranken actiologische Anhaltspunkte bei 56 unter 75 Fällen und zwar war ein Mann an Proktitis ulcerosa erkrankt im Anschluss an Dysenterie, 7 Frauen litten an schwerer Lungenphthise, von den übrigen 48 Patienten hatten 39 sichere Zeichen noch bestehender oder überstandener Lues, 19 waren mit einer floriden Gonorrhoe behaftet, davon 9 ohne zugleich luetisch zu sein. Bei 5 von den 19 gonorrhoischen Frauen fanden sich Gonokokken im Rectum und bei 5 von den 7 Tuberculösen stellte sich bei der histologischen Untersuchung des bei der Exstirpatio recti oder der Section gewonnenen Rectums Tuberculose des Mastdarms als Grundleiden heraus.

Zur histologischen Untersuchung kamen 18 exstirpirte Mastdärme (wenn ich die Resultate der aus Sectionen gewonnenen Mastdarmuntersuchungen vorläufig bei Seite lasse). Die mikroskopische Untersuchung wurde in 10 Fällen ausgeführt von Herrn Prof. Benda, Prosector an dem städt. Krankenhause am Urban. Elf Präparate untersuchte ich selbst. In den 3 Fällen, die auf diese Weise doppelt untersucht wurden, deckten sich die Ergebnisse vollkommen. Die genauen histologischen Befunde der 18 Objecte sind am Schlusse den betreffenden Krankengeschichten beigefügt.

Zwei dieser 18 Präparate zeigten eine sichere Tuberculose mit ausgebildeten gefässlosen, riesenzellenhaltigen, central theilweise nekrotischen Tuberkeln, viermal bot sich das bekannte Bild der chronischen Entzündung aller Wandschichten des Mastdarms mit fast völliger Zerstörung mehr oder weniger grosser Parthien der Schleimhaut und Muscularis etc., ohne dass sich in irgend einer Hinsicht (Tuberkelbacillen im Gewebe, — Gefässveränderungen irgend welcher Art, — charakteristische Zellanhäufungen, — Spirochaetennachweis) ein ätiologischer Anhaltspunkt gewinnen liesse. Dagegen lautete in einem dieser vier Fälle die Anamnese (IV, 3) so belastend für Lues, dass vom klinischen Standpunkte aus dieselbe sicher als veranlassendes Moment anzusprechen ist.

In den übrigen 12 Fällen bot das histologische Bild in vielen Punkten Gemeinsames dar. Hier soll nur das Wesentlichste aufgezählt werden.

Zunächst findet man als allen Fällen ausgebildeter, mit Stricturcomplicirter Proktitis ulcerosa (auch z. B. den tuberculösen) durchaus Gemeinsames das auf weite Strecken zu verfolgende Fehlen der Schleimhaut. Die wallartig hervortretenden Inseln noch vorhandener Mucosa sind durch entzündliche Infiltration und reichliche Neubildung derber Bindegewebsbalken, wie auch hier und da durch atypische Wucherung der Drüsenschläuche stark verdickt, oft ganz den Bau von fibrösen Polypen zeigend (Elephantiasis recti, Rose). Der Grund der Geschwüre wird gebildet von derben Lager festen Bindegewebes, das, in die Reste der Muscularis eingesprengt und eingekeilt, in derben Massen den Hauptantheil der Darmwand ausmacht. Es setzt sich in das periproktale Gewebe continuirlich fort, indem es hier die radiären Fasern verstärkt, aber auch in mächtigen Zügen regellos das periproktale Fettgewebe durchzieht. Ueberall zwischen diesen Bindegewebszügen finden sich flächenhafte oder diffuse entzündliche Infiltrate, die sich zumeist aus polymorphkernigen Leukocyten und Lymphocyten zusammensetzen, jedoch, dem Charakter der Affection als chronisch-entzündlichen Processe entsprechend, reichliche Beimischung von grösseren mononucleären granulirten Mastzellen enthalten.

Während die Gefässe in den sechs, oben ausgesonderten Fällen im Grossen und Ganzen keine wesentlichen Veränderungen zeigen, besonders nicht in den beiden Fällen von Tuberculose, finden sich in der Wand der 12 anderen Recta Gefässalterationen in mehr oder minderer Intensität und das ist der Grund, warum ich sie von der ersten Gruppe getrennt bespreche. Vor Allem sind es auch hier wie bei Rieder die Venen, welche in ganz auffallender Weise ergriffen sind. Von leichten Verdickungen der Intima, deren Höhe (von der innersten Lamina fenestrata an gerechnet) ausserordentlich schwankt, bis zu völligem Verschluss des Gefässes durch Endophlebitis obliterans zeigen sich alle Varianten. Viele Venen findet man neben ihrer Arterie im histologischen Bilde fast nur durch Imprägnation des Gewebes mit einem der Elastinfärbemittel (Fuchselin-Weigert, Safranelin etc.), welche die zumeist gut erhaltenen, häufig gewucherten und an Zahl vermehrten elasti-

schen Ringe der Media aufzeigt. An anderen Stellen ist nicht die ganze Wand diffus verdickt, sondern ein Abschnitt des Intimaquerschnittes ist in besonderem Maasse gewuchert und hängt nun auf dem Querschnitt wie ein grosser obturirender Polyp in das Lumen der Vene hinein. Auch die Media ist häufig betroffen. Sie ist dann mit Leukocyten durchtränkt und durch dicke Lagen von faserigem Bindegewebe verstärkt. Diese Veränderungen der Venenwand betreffen in vielen Präparaten nur die Venen mittleren Calibers, während die präcapillaren und kleinen Venen sich zumeist nur durch eine sehr reichliche periadventitielle, mantelartig den Verlauf der Gefässe begleitende zellige Infiltration auszeichnen. Solche periadventitiellen Zellanhäufungen, meist aus mono- und polynucleären Leukocyten bestehend, fehlen in vielen Präparaten nicht einem Gefäss. Diese Verhältnisse geben dem histologischen Bilde ein so eigenartiges Gepräge, dass sie sich von den übrigen sechs Mastdarmpräparaten auf den ersten Blick sehr markant unterscheiden. Dazu kommen dann noch andere Befunde, welche einerseits der Diagnose eine bestimmte Richtung geben, andererseits aber auch die beschriebenen Venenwandveränderungen sehr bestimmt als ätiologisch gleichartige Vorgänge charakterisiren.

Im Gegensatz zu den Rieder'schen Befunden sind meine Präparate nämlich an einigen Stellen geradezu voll von typischen luetisch-arteritiischen Bildern aller Art und Form (Endarteriitis obliterans, Mesarteriitis mit Schwund der elastischen Faserung im Bereiche der Infiltrationsherde, periarteriitische Infiltrationen). Niemand wird zweifeln, dass diese Processe an den Arterien der Lues zuzurechnen sind. Bestätigt wird diese Annahme durch das Vorhandensein von miliaren und grösseren Gummiknoten von sowohl typischem, als auch von durch den secundären chronischen Entzündungsprocess stark zerstörtem und complicirtem Bau.

In einem Präparat fand sich in einem paraarteriellen Gummiknötchen eine Gruppe von ovoiden diffuskernigen Riesenzellen, wie ich sie in gleicher Menge bisher nur in der Wand eines luetischen Aortenaneurysmas gesehen habe. Die Thatsache, dass in meinen Präparaten gummöse Infiltrate und Arteriensyphilis nur da vorkommen, wo sich auch die beschriebenen Venenveränderungen in mehr oder minder deutlicher Intensität finden, spricht deutlich für

die Richtigkeit der Rieder'schen Annahme, dass es sich auch bei dieser Venenerkrankung um syphilitische Producte handelt.

Ich halte nach Obigem den histologischen Beweis für erbracht, dass es sich in 12 von den 18 untersuchten Recta um Lues handelt.

Stellen wir nun im Folgenden die anamnestischen Angaben der Patienten nebst den Ergebnissen der klinischen Untersuchung denen der histologischen Methode gegenüber, so ergiebt sich:

	Rec.-No.	Anamnese und Befund sprechen für	Histologisches Ergebniss
1	449/90	?	Tuberculose
2	223/91	Lues	Lues
3	1402/91	do.	unsicher, keine Tuberculose
4	913/93	Tuberculose	Tuberculose
5	2002/96	?	Lues
6	1029/96	?	do.
7	1624/97	Gonorrhoe, nichts Luetisches	do.
8	1178/00	do.	do.
9	2120/00	?	do.
10	1492/00	Tuberculose? Gonorrhoe?	unsicher, keine Tuberculose
11	865/01	?	fehlt
12	774/01	Lues	Lues
13	890/03	?	unsicher, keine Tuberculose
14	281/04	Lues	Lues
15	629/04	?	unsicher, keine Tuberculose
16	3217/04	Lues	Lues
17	637/04	?	do.
18	717/05	?	do.
19	1398/06	?	do.

Aus dieser Zusammenstellung geht hervor, dass die Anamnese und der klinische Befund zwar sehr häufig auf die richtige Aetiologie des Leidens schliessen lassen, dass aber doch Irrthümer unterlaufen und dass, wie es ja auch bezüglich anderer (z. B. Sectionsbefund) bekannt ist, die Lues sehr häufig in der tertiären Periode zu Erkrankungen Anlass giebt, nachdem ihre Acquisition längst vergessen ist und Rückstände früherer Localisationen verschwunden sind. Die Lues spielt danach bei der Proktitis ulcerosa eine viel grössere ätiologisch wichtige Rolle, als die objective klinische Untersuchung vermuthen lässt.

Wie wenig vollständig die anamnestischen Angaben bei Sexualerkrankten sind, wissen wir ja schon lange und werden täglich von Neuem davon unterrichtet, dass Indolenz, Vergesslichkeit und

bewusste Unwahrheit vieler Patienten, uns nur einen Theil der überstandenen Sexualinfectionen zu Gehör kommen lassen (Blaschko 1907). Natürlich bin ich andererseits weit davon entfernt, die Lues in allen Fällen von unklarer Aetiologie der Proktitis ulcerosa als auslösende Erkrankung anzuschuldigen. Vielmehr finden sich immer einige Fälle, in denen die Aetiologie absolut unklar bleibt, wie z. B. Fall II, 4, in dem es sich um eine Virgo intacta handelte, die keine Zeichen von Tuberculose bot und die keine Dysenterie durchgemacht hatte. Schliesslich hatte sie auch kein rectales Trauma (Klysmaverletzung oder dergl.) erlitten. Sie ist, nebenbei bemerkt, eine der wenigen Personen, bei denen die einfache Colostomie zur Heilung führte und eine von denen, die keine Strictura recti hatte. Eine weitere Patientin (I, 21) ist hier ebenfalls zu nennen, bei der die ätiologische Anamnese absolut negativ ausfiel und die neben völlig negativer Untersuchung auf Reste von Gonorrhoe, Lues, Tuberculose oder Dysenterie ein ebenfalls intactes Hymen besass.

Was aber auch die Aetiologie im Einzelfalle bei Proktitis ulcerosa sein mag, das eine geht aus den gegebenen Erfahrungen hervor, dass sie sich auf dem Höhepunkt der Erkrankung, wenn einmal tiefergehende Geschwüre, Stricturen oder Fisteln da sind, aus dem klinischen Untersuchungsbefund nur selten wird eruiren lassen, dass weder die Form der Geschwüre oder die Höhe der Strictur oder sonstige Befunde am Mastdarmleiden selbst uns vorherhand Anhaltspunkte für eine ätiologische Diagnose geben, dass also die Proktitis ulcerosa eine klinisch ziemlich einheitliche, aber ätiologisch inconstante Erkrankung ist.

II. Therapie der Proktitis purulenta und ulcerosa.

Die Behandlung der stricturirenden Mastdarmverschwärungen ist in den letzten beiden Jahrzehnten mehrfach Gegenstand der Discussion gewesen. Vor Allem brachte Schede 1895 durch die Publication seiner ersten 9 Fälle von Resectio recti die Frage der radicalen operativen Behandlung in Fluss, nachdem vorher schon Knecht, Körte, Israel und Sick ulceröse Recta in toto exstirpirt hatten. Die erste Rectumresection bei Proktitis ulcerosa ist meines Wissens im Jahre 1885 von Israel gemacht worden. Später glaubte Sonnenburg (1897) in seiner Recto-

tomia externa einen Weg gefunden zu haben, der schonender zu dem gleichen Ziele der Entfernung alles erkrankten Gewebes führen sollte. Andere meinten mit einer medicamentösen allgemeinen oder localen Therapie auskommen zu können, wieder andere glaubten in der alleinigen Ableitung der stets zu neuen Entzündungen und Recidiven Anlass gebenden stagnirenden Kothmassen durch einen Anus praeternaturalis iliacus oder auch coecalis Abhülfe und Heilung schaffen zu können, eine Methode, bei der, wie Rotter meint, die Patienten für ihr Leiden ein Anderes in der Incontinentia alvi eintauschten, ohne doch das erste ganz los zu werden. Daher schlug Bacon eine Enteroanastomose zwischen dem infrastricturären Theil des Rectum und dem gesunden Colon sigmoideum vor, ein Verfahren, das Rotter und Kelly durch Quertrennung des S romanum und End-an-Seit-Einpflanzung des proximalen Colonstumpfes in den analen Theil des Rectum noch auszubilden versuchten. Die so operirten Fälle sind an Zahl noch klein und ihre Dauerresultate zum Theil nicht befriedigend. Auch ist es nach unseren Erfahrungen mit der einfachen Colostomie nicht erlaubt, anzunehmen, dass bei schwer veränderten Mastdärmen und weit hinaufreichenden ulcerösen Process durch die alleinige Ableitung der Fäcalmassen eine Heilung der Proktitis sich öfter als spontan einstellt. Andererseits scheint für die Vornahme einer localen Behandlung mit Adstringentien die Anlage eines Anus iliacus immer noch bequemer als die Schaffung eines im Körper verborgenen blind endigenden Hohlraumes. Ferner liegt die Befürchtung sehr nahe, dass der im Körper zurückbleibende erkrankte Mastdarm die gesunde, mit ihm in so nahen Connex gebrachte Colonschleimhaut nun auch noch inficire. Herr Geh.-Rath Körte theilte mir mit, dass er kürzlich eine Patientin untersucht hat, bei welcher von anderer Seite vor mehreren Jahren eine Recto-sigmoideostomie gemacht worden war. Nach der Operation war nur für einige Monate eine Besserung eingetreten, dann hatten allmählich die alten Beschwerden wieder begonnen, welche zur Zeit der Untersuchung sehr hochgradig waren. Die vorgeschlagene Colostomie wurde abgelehnt. Dazu kommt noch als wichtiger Punkt, dass sich sehr selten ein genügend langer, relativ gesunder unterer Abschnitt des Rectums vorfindet, welcher die Einpflanzung des oberen Darmendes mit exacter Naht gestattet. Wir hatten bisher keinen

derartigen Fall. Jedenfalls bleiben weitere Versuche mit der Sigmoideoproctostomie abzuwarten, ehe man ein Erfahrungsurtheil über dieselbe abgeben kann. Herr Körte hat aus den angeführten Gründen diese Operation bisher nicht versucht.

Was die Wahl unter den einzelnen Methoden der Behandlung anbelangt, so wird man sich damit nach dem einzelnen Fall richten müssen, und zwar werden das Vorhandensein oder Fehlen von schwereren weit ausgedehnten Ulcerationen, von perirektalen Abscessen, Fistelgängen, Ileussymptomen, der Allgemeinzustand des Patienten, ferner vor Allem das Fehlen oder Dasein einer Strictur unser Handeln in dieser Richtung beeinflussen müssen.

Bevor ich auf diese Frage der Indicationsstellung näher eingehe, möchte ich zunächst im Folgenden über die Resultate der Behandlung bei unserem Materiale berichten. Ich habe es in vier Gruppen eingetheilt: 1. in die nur medicamentös, ohne grösseren chirurgischen Eingriff behandelten Fälle; 2. in diejenigen Fälle, bei denen zur Ableitung der Fäcalien von der erkrankten Stelle ein Anus praeternaturalis angelegt werde; 3. in die mit Rectotomie oder einem ähnlichen Eingriff behandelten; 4. in diejenigen Fälle, bei denen das erkrankte Rectum exstirpirt wurde.

Auf diese 4 Gruppen entfallen:

	Behandlungsweise	Anzahl	An Phthise, Amyloid, Ulcusperforation gestorben	Bei der Entlassung geheilt	Dauerheilung (1 Jahr)
1.	Spülungen, Bougiren etc.	24	9	2	2
2.	Anus praeternaturalis	17	5	5	5
3.	Rectotomie	15	4	5	3
4.	Exstirpatio recti	19	0	17	9
		75	17	27	17

Zur ersten Gruppe der conservativ behandelten Patienten gehören einmal diejenigen, deren Allgemeinzustand einen chirurgischen Eingriff nicht mehr gestattete, dann die Fälle, deren Localbefund ein so ungünstiger und weit ausgedehnter war, dass man nicht annehmen konnte, mit einem der radicaleren Verfahren eine Heilung zu erzielen, endlich diejenigen, welche einen chirurgischen Eingriff ablehnten. Dazu kommen dann noch zwei Fälle, deren

Rectalerkrankung noch so in den ersten Anfängen war, dass man hoffen konnte, sie auf rein medicamentösem Wege zu beseitigen. Es ist das einmal der unter I, 29 aufgeführte Patient J. Co., von dem oben S. 342 schon einmal die Rede war. Seine Erkrankung bestand in einer nicht ulcerösen, sondern rein eitrigen Form der Proktitis und Colitis, die aber, abgesehen hiervon, durchaus die Symptome der Proktitis ulcerosa bot. (Eitriger Ausfluss aus dem Mastdarm, Obstipationen wechselnd mit schweren Diarrhöen.) Die Schleimhaut war stark geröthet, mit Eitermassen belegt. Der Patient wurde 7 Wochen lang mit Argentumspülungen des Dickdarms, sowie mit Application von Wismuthaufschwemmungen und internen Wismuthgaben behandelt. Er wurde mit geregelten Darmfunctionen entlassen und stellte sich nach einem Jahr mit gesunder Mastdarmschleimhaut und als völlig beschwerdefrei wieder vor. — Der zweite hierher gehörige Patient C. Hi. (I, 6) wies einen fast buchstäblich gleichen Verlauf seiner Erkrankung auf. Auch er war nach mehrwöchiger Anwendung von Spülungen und leichten Aetzungen des Mastdarmes völlig hergestellt, behielt aber einen Reizzustand des ganzen Dickdarms, der sich dadurch manifestirte, dass dessen Muscularis sich in dauernder tonischer Contraction befand. Man konnte den Dickdarm in seinem ganzen Verlaufe bis zum Cöcum als derben, daumendicken Strang durch die Bauchdecken fühlen, dem Finger wurde beim Eingehen in den After ein überall gleicher elastischer Widerstand seitens der mit weicher, glatter Schleimhaut bedeckten, aber fest contrahirten Mastdarmwand entgegengesetzt.

Diese beiden Fälle sind unter den 24 nicht operativ behandelten Fällen die einzigen, bei denen man von einer Heilung sprechen kann, wobei allerdings betreffs der Dauerheilung auch Zweifel bestehen bleiben.

Im Uebrigen muss man bei der nicht operativen Behandlung der Proctitis ulcerosa unterscheiden zwischen Behandlung der Ulcerationen und der Behandlung der Stricturen, soweit solche vorliegen. Jedenfalls hindert das Vorhandensein einer Strictur die Heilung der Ulcerationen sehr wesentlich. Deshalb ist erst an die Beseitigung der Strictur zu gehen. Dies geschieht von Alters her mit Bougies, die in das After eingeführt werden, durch die entweder in einer Sitzung in Narkose die schnelle Dilatation der Strictur vorge-

nommen oder auch durch langsameres Vorgehen in mehreren Sitzungen eine Erweiterung erzielt wird. Immerhin muss man bei der Bougirung vorsichtig sein, dass man nicht durch ein zu brüskes Verfahren bei hochsitzenden Stricturen ein Zerreissen der ganzen Mastdarmwand riskirt. Die Folge davon ist natürlich eine tödtliche Perforationsperitonitis. Diesen Ausgang erlebten wir in 2 Fällen (I, 8; II, 11). Beide Male waren es die Patientinnen selbst, die sich auf diese Weise nach der Entlassung bzw. vor der Aufnahme den Mastdarm sprengten.

Ob bei der Dilatation der Strictur mittels Bougies lediglich mechanische Momente in Betracht kommen oder ob, wie Boas meint, die durch den Fremdkörperinsult gesetzte locale Hyperämie es ist, die auf die starren Bindegewebsmassen fibrolytisch einwirkt, sie gewissermaassen erweicht, bleibe dahingestellt. Letztere Annahme hat Angesichts der neuen Bier'schen Hyperämisirungsmethoden zur Mobilirung versteifter, d. h. durch bindegewebige Adhäsionen verlötheter Gelenke und deren Erfolge Einiges für sich. Doch sehe ich nicht ein, wie Boas daraus den Schluss ziehen kann, dass man die Bougies deshalb möglichst kurze Zeit liegen lassen soll. Wir haben im Gegentheil immer danach gestrebt, die Bougies wenigstens eine Viertelstunde oder länger bis zu vielen Stunden nach der Einführung liegen zu lassen, in der Erwägung, dass jede neue Bougirung dem Patienten neue Schmerzen bringt, und man so mit wenigen Manipulationen auskommt. Wir benutzen eine der Crédéschen ähnliche Form von gestielten kolbenförmigen Hartgummi-Bougies, die soweit eingeschoben werden können, dass das Bougie selbst in der Strictur liegt, während sich der Drahthandgriff im After befindet. Die älteren walzenartigen, langen, stiellosen Bougies werden von den Patienten deshalb schwer längere Zeit vertragen, weil der After auf länger dauerndes Einlegen dicker Stäbe bei vielen Personen mit schmerzhaften Sphinctercontractionen antwortet (Esmarch, Kümmell u. A.), sodass die Patienten den Bougirungen oft mit grosser Angst entgegensehen. Und gerade das soll thunlichst vermieden werden, da es nur ausserordentlich selten gelingt, durch eine mehrwöchige oder mehrmonatige Bougirkur eine Strictur dauernd zu beseitigen, die Patienten vielmehr nach der Entlassung sich selbst in kurzen oder längeren Zwischeräumen bougiren müssen. Diese Erfahrung haben viele Autoren gemacht, und es

ist, wie Rotter meint, auch natürlich, dass ein Process, dessen wesentlicher Antheil in steter Neubildung von sich später contrahirendem Narbengewebe besteht, durch eine noch so lange Bougirkur nicht beseitigt wird, sondern immer wieder beim Aussetzen derselben recidivirt.

Unsere Bougies (Körte) weichen von der ursprünglichen Form der Crédé'schen darin wesentlich ab, dass sie eine nach der Spitze zu im Ganzen conisch verlaufende Form haben, sodass sie in ihrem vorderen gegen das hintere Drittel um zwei der üblichen Bougienummern differiren, wodurch sich der Vortheil ergiebt, dass man statt dreier nur ein Bougie gebraucht, das man je nach Bedarf mehr oder weniger weit einschiebt. Um das zu weite Eindringen in das Rectum oder gar das Entschlüpfen der Bougies in den suprastricturären Theil des Rectums zu verhüten, ist am Ende des Handgriffs der Draht in einen starken Ring umgebogen.

Immerhin kommt es auch bei unseren Bougies nicht ganz selten vor, dass die Patienten auf die Bougiesitzungen immer wieder mit neuen Entzündungen, neuen Abscessbildungen und Fisteln reagiren, sodass wir uns sogar einige Male gezwungen sahen, die Bougirkur für längere Zeit abzubrechen oder auch ganz aufzugeben.

Während der Bougirkur und je nach Verlauf auch noch später wird die erkrankte Mastdarmschleimhaut behandelt. Es geschieht dies am besten durch Spülungen mit leicht antiseptischen und adstringirenden Lösungen, deren Hauptwerth wohl in der Fortschaffung des scharfen, ätzenden Geschwürssecrets und in der Erweichung und Ausschwemmung der stagnirenden Kothmassen besteht. Letzterem Bestreben kann man durch leichte Abführmittel, am besten Ricinusgaben oder kleinere Dosen leichter, pflanzlicher Purgantien nachhelfen. Vor stärkeren Drasticis muss man sich hüten, da die Patienten darauf leicht mit schwerstillbaren Diarrhöen antworten (Esmarch, S. 102). Tiefliegende Ulcerationen kann man auch mit dem Paquelin verschorfen oder mit Jodoformpulver leicht bepudern. Dauernde Erfolge hat man bei einigermaassen ausgedehnten geschwürigen Processen mit keiner dieser Maassnahmen. Allerdings erreicht man durch Beseitigung der Stricturbeschwerden und durch Einleitung besserer Stuhlverhältnisse oft bei längerem Aufenthalt der Patienten in dem Krankenhause eine wesentliche Besserung des Allgemeinbefindens und des Ernährungszustandes. Wie viel aber davon auf Rechnung der besseren Er-

nährung und des geregelten Lebens der Patienten im Krankenhause oder auch lediglich der längeren Bettruhe zu setzen ist, bleibe dahingestellt. Die Ulcerationen im Mastdarm heilen in der Regel nicht vollkommen aus, sie werden im günstigsten Falle gebessert, und die Strictur ist bald, wenn die Patienten wieder unter ihren alten Lebensbedingungen sind, das fortgesetzte Bougiren vernachlässigen etc. ebenso schlimm wie vorher. Eine antiluetische Kur wurde Anfangs einige Male unternommen (Schmierkur, Jodkali, Zittmann). Sie hat aber niemals einen Erfolg gegeben. Denn die Geschwüre werden durch den Reiz der retinirten Fäcalien und Secrete unterhalten, gleichgültig, ob sie ursprünglich auf luetischer oder anderweiter Basis entstanden waren. Immerhin hat eine antiluetische Behandlung wohl hier und da auf das Allgemeinbefinden des Patienten einen günstigen Einfluss gehabt.

Von unseren 24 nicht operirten Fällen haben wir eine Heilung nur bei den oben ausführlich besprochenen Fällen I, 6 und 24 erzielt. Von den übrigen 22 gingen 6 aussichtslos eingelieferte Patientinnen in den ersten Tagen des Krankenhausaufenthaltes an Peritonitis (3) oder Erschöpfung [Amyloid] (3) zu Grunde. Die Peritonitis erfolgte einmal (Fall 8) nach ausserhalb gesetzter Bougierperforation des Mastdarms, einmal (Fall 7) nach Durchbruch eines periproctitischen Abscesses in die Bauchhöhle, einmal (Fall 18) wurde kein Ausgangspunkt derselben nachgewiesen. Einmal ferner erfolgte der Tod in Folge Perforation eines verjauchten Ovarialcarcinoms (vom Rectum her inficirt) in die Bauchhöhle (Fall 4) und einmal erlag eine Patientin einem Erysipel, das von Excoriationen am After ausging. Von den übrigen 14 Patientinnen hatten 6 keine Strictur. Eine von diesen wies nach fünfmonatiger Behandlung ein deutliche Besserung ihrer Ulcerationen auf, während die anderen z. Th. nach mehreren Monaten fast mit dem Aufnahmebefund entlassen wurden. Dagegen wurde bei sämmtlichen 8 übrigen die Strictur wesentlich erweitert, bezw. behoben, während die Ulcerationen kaum gebessert wurden.

Das liegt sicher zum Theil wenigstens daran, dass die Geschwüre immer wieder dem von oben herunterlaufenden eitrigen Secret und den immer von Neuem sie benetzenden Kothmassen ausgesetzt sind.

Deshalb hat man von der Schaffung eines Anus praeternaturalis (2. Gruppe der Patienten) viel Günstiges erhofft. Man

hatte den Anus praeternaturalis zuerst nur bei solchen Fällen gesetzt, die unter den Erscheinungen des Ileus in die Behandlung gekommen waren, bei denen also die über der engen Strictur gehäuften harten Kothmassen die Passage von oben völlig oder nahezu völlig verlegt hatten. Man hatte dann bei einzelnen Fällen nach längerem Bestehen dieser Kothfistel ein wesentliches Nachlassen des entzündlichen Processes im Rectum beobachtet. Durch die Colostomie kann man naturgemäss zweierlei erreichen: 1) die Ableitung des Kothes von der geschwürig erkrankten Schleimhaut oberhalb und in der Strictur; 2) die Möglichkeit, den unteren erkrankten Darmtheil durch Spülungen vom After, wie von der künstlichen Oeffnung aus ausgiebig zu reinigen und medicamentös zu behandeln. Für den ersteren Zweck ist die völlige Ausschaltung des analen Endes das Sicherste, was man am besten dadurch erreicht, dass man die beiden ganz getrennten Darmenden jedes für sich in die Bauchwunde einnäht. Nur diese Anordnung giebt die Sicherheit, dass nichts von dem oberen Ende in das das untere, anale einfliesst. Die Methode setzt grössere Schwierigkeiten für einen später, nach Ausheilung der Proctitis vorzunehmenden Verschluss des Anus artificialis. Hierauf legen die meisten Patienten aber grosses Gewicht, denn die meisten entschliessen sich nur zur Anlegung eines Anus praeternaturalis, wenn man diesen als „vorübergehende" Maassnahme zur Heilung bezeichnet und späteren Schluss in Aussicht stellt. — Zu dieser Schwierigkeit kommt noch ein ferneres Moment. Wir haben Fälle gehabt, wo das Mesenterium der Flexur derartig geschrumpft war, dass nur eine seitliche Einnähung des Darmes möglich war. In solchen Fällen geht zwar die Hauptmasse des Darminhaltes durch die Fistel, ein Theil davon aber daran vorbei in den unteren Darmabschnitt. Diese seitliche Colostomie erfüllt also den Zweck der völligen Ableitung des Darminhaltes nicht so sicher wie der eigentliche Anus praeternaturalis, bietet aber dagegen den Vortheil der leichteren Verschlusstechnik. Es ist übrigens bemerkenswerth, dass nur vier durch Colostomie geheilte Fälle mittelst seitlicher Colostomie operirt worden sind.

Applicationen von Medicamenten und von Spülungen lassen sich von beiden Formen der künstlichen Kothfistel aus gleich gut und gleich ausgiebig vornehmen.

Curling war meines Wissens 1865 der erste, der eine Colostomia iliaca zum Zwecke der Ausschaltung ulceröser Recta machte. Knecht stellte im Ganzen 69 Colostomien bei Proktitis ulcerosa zusammen und hält 7 seiner Patienten für dauernd (1 Jahr und mehr) geheilt, 25 wurden nach der Entlassung mit Heilung nicht mehr nachuntersucht, 37 Patienten starben kurz nach der Operation. Schon diese letzte Angabe zeigt uns, aus einem wie ungleichartigen Material sich Knecht's Fälle recrutirten und in der That wiesen die 7 (= 10 pCt.) geheilten Patienten im Ganzen nicht sehr schwere Erkrankungen auf. Andere Autoren (Rotter, Wolff, Schede, Sonnenburg, Körte etc.) haben solche Erfolge von der einfachen Colostomie, bezw. dem Anus praeternaturalis nicht gesehen und stellen sich Knecht's Resultaten vorläufig abwartend gegenüber. Ein Fall von Thiem wird allgemein (auch neuerdings von Clairmont-Wien auf dem diesjährigen Chirurgencongress) als der einzige bisher veröffentlichte, wirklich ausgeheilte betrachtet. Es war bei der Patientin eine seitliche Colostomie gemacht und gleichzeitig das untere Darmende durch Bougirungen, desinficirende Ausspülungen etc. behandelt. Auch J. Wolff stellte einen ähnlich behandelten und „geheilten" Fall vor.

Wenngleich dieser günstige Erfolg der Colostomie bei Weitem nicht immer eintritt, so geht doch aus unserem Material hervor, dass die Combination der Ausschaltung des erkrankten Mastdarms mit der local-medicamentösen Behandlung bei unserem in Frage stehenden äusserst hartnäckigen Leiden grössere Aussichten auf Besserung und Heilung bietet, als die locale Behandlung der Geschwüre allein.

17 von unseren Fällen wurden mittels Colostomie behandelt, davon 9 mit einfacher seitlicher Einnähung, 8 mit Durchtrennung des Darmes. Eine Heilung bei der Entlassung der Patienten trat ein in 5 Fällen; im unmittelbaren Anschluss an die Operation starb keine. Das weitere Resultat gestaltete sich folgendermaassen. Bei 2 Fällen (Fall 4 und 8) konnte später (6 Monate, bezw. 2 Jahre nach Anlegung des Anus iliacus) nach der völligen klinischen Ausheilung des ulcerösen Processes die Continuität des Dickdarms durch Verschluss des Anus praeternaturalis wiederhergestellt werden. Darunter befindet sich ein Fall (A. G. Fall 4), bei dem es sich um eine Virgo handelte, wo also Lues sicher auszuschliessen war

und die Aetiologie des Leidens überhaupt unklar blieb. Ihre Rectalerkrankung befand sich noch in dem ersten Stadium. Zu einer fibrösen Strictur war es bisher nicht gekommen. Bei dem Schluss des Anus iliacus (der 2 Jahre bestanden hatte) war die Mastdarmscheimhaut völlig weich, geschwürfrei. In Fall 8, in welchem einige Analfisteln die Behandlung complicirten und in dem sich im Uebrigen das volle Bild der vorgeschrittenen luetischen stricturirten ulcerösen Proktitis fand, war 6 Monate nach Anlegung des Anus praeternaturalis der entzündliche Process im After völlig zum Ausheilen gekommen, die Strictur war durch eine Bougirkur auf Daumenweite dilatirt und zeigte keine Neigung sich wieder zu verengern. Pat. behielt bis zu ihrem Tode, der 1 Jahr nach Beseitigung des widernatürlichen Afters an Phthise erfolgte, am After und Mastdarm normale Verhältnisse. Eine dritte, nur zum Theil hierher gehörige Patientin ist als Fall 15 aufgeführt. Sie war schon 3 Jahre lang mastdarmleidend und hatte eine floride Vaginalgonorrhoe mit Erosionen an der Patio vaginalis und spitzen Condylomen am Scheideneingang. Vor 3 Jahren war sie an anderer Stelle wegen einer vermuthlich den Adnexen angehörigen Geschwulst (Pyosalpinx?) laparotomirt worden. In dieser Bauchnarbe war dann $1^1/_2$ Jahre p. o. eine Flexur-Kothfistel entstanden, aus der sich später stets ein grosser Theil der Fäcalien entleerte. Sie kam wegen dieser Fistel und wegen ihres Mastdarmleidens in unsere Behandlung. Hier fand sich, dass ihre Proctitis im Wesentlichen ausgeheilt war, dass als Reste derselben aber noch einige stricturirende Narbenzüge vorhanden waren. Diese wurden durch eine Bougirkur beseitigt und später die Flexurfistel geschlossen. Es wäre nicht unmöglich zu denken, dass in diesem Falle die spontane Entstehung einer Kothfistel im Verlaufe der Flexur zu der überraschend schnellen Ausheilung des Mastdarmprocesses wesentlich beigetragen habe. Ein vierter Fall, bei dem von einer Ausheilung des Processes nach Anlegung einer Kothfistel am Coecum gesprochen werden kann, ist die unter II, 16 aufgeführte Frau We. (Privatklinik des Herrn Geh. Rath Körte). — Als fünften Fall einer annähernden Ausheilung einer schweren (vielleicht tuberculösen) Proctitis ulcerosa möchte ich den Fall 10 noch anführen. Hier führte die Anlegung des Anus iliacus und die völlige Inactivität des peripheren Dickdarmantheils im Verein mit der fortschreitenden narbigen

Contraction der sich stetig neubildenden Bindegewebszüge zu einer fast völligen Obliteration des zwischen künstlichem und natürlichem After liegenden Darmabschnittes, mit der ein Versiegen des entzündlichen Processes Hand in Hand ging. 6 Jahre nach Anlegung des Flexur-Anus war die Eiterung zum Stillstand gekommen und die Patientin von ihrem Mastdarmleiden als befreit anzusehen. Freilich war sie zu dauerndem Tragen einer Kothfistel verurtheilt. Dies ist aber nach Schede der Ausgang fast aller mit Colostomien behandelter ulceröser Proctitiden, wie es auch das Schicksal weiterer sieben von unseren Patienten der Colostomie-Gruppe (Fall 1, 2, 5, 7, 11, 13 und 17) war. Ihr Mastdarmleiden konnte noch nach zum Theil längerer Zeit nicht als durch die eingeleitete Therapie geheilt betrachtet werden, wenn auch wie in den Fällen 11 und 17 eine wesentliche Besserung der subjectiven und objectiven Symptome beobachtet wurde. 5 von den 17 colostomirten Patienten starben bald nach der Aufnahme, davon Fall 6 und 9 an spontaner Perforation eines proktitischen Ulcus in den Peritonealraum, Fall 12 und 14 an Phthise bezw. käsiger Pneumonie. In Fall 3 trat der Exitus ein in Folge Perforation eines tuberculösen Dünndarmgeschwürs in die Peritonealhöhle mit consecutiver Kothperitonitis. Auch das Mastdarmleiden stellte sich bei der Section als tuberculös heraus, während die Lungen auch pathologisch anatomisch nur sehr kleine Reste alter tuberculöser Processe boten.

Rechnen wir diese 5 Todesfälle ab, so behalten wir 12 Patienten, von denen 4 als völlig geheilt zu betrachten sind (2, $1^1/_2$, 1 und $^1/_2$ Jahre p. o. Schluss des Anus praeter naturam), eine mit Obliteration des peripheren Darmstückes und Persistenz der Kothfistel von ihrem Rectalleiden ebenfalls befreit wurde. Die übrigen 6 zeigten vorübergehende, zum Theil dauernde Besserung ihrer Proktitis, mit theilweise (Fall 11 und 13) sehr wesentlicher Erholung ihres Allgemeinbefindens. Dieses Resultat ist also sehr viel günstiger als das bei den ohne Anus praetern. und mit medicamentösen Applicationen Behandelten.

Es ergiebt sich danach aus unseren Erfahrungen mit dem Anus praeternaturalis als zusammenfassendes Resultat: Er allein genügt in der Regel nicht, um eine Ausheilung des Processes herbeizuführen, aber in Verbindung mit der durch ihn ermöglichten ausgiebigeren Freihaltung des analen Darmendes von Fäcalien

und Secreten und der erleichterten reichlichen Anwendung von medicamentösen Irrigationen etc., schafft er doch günstigere Heilungsbedingungen, als die Behandlung vom Naturafter aus allein zu erzielen vermag.

Während die bisher besprochenen Maassnahmen nicht auf eine operative Localbehandlung bezw. Entfernung der erkrankten Mastdarmschleimhaut, bezw. der Strictur abzielten, sondern die Ausheilung derselben auf mehr oder weniger conservativem Wege betrieben, komme ich jetzt zum Bericht über diejenigen Fälle unseres Materials, bei denen Methoden angewandt werden, die die erkrankte Partie des Darmes direct operativ in Angriff nehmen. Man kann die hierhin gehörigen Methoden eintheilen einerseits in solche, die durch Spaltung des Rectums und Freilegung der erkrankten Mastdarmschleimhaut eine directe Behandlung (Cauterisation, Auskratzung etc.) der geschwürigen und narbigen Partien bezwecken (Rectotomie, dritte Gruppe der Patienten), und andererseits die Methoden der Exstirpation des ganzen erkrankten Rectums, wie sie bei malignen Rectaltumoren üblich ist (Resectio, bezw. Exstirpatio recti, vierte Gruppe der Patienten).

Es lässt sich noch ein dritter Weg denken, nämlich die Inangriffnahme der erkrankten Mastdarmschleimhaut von dem dilatirten Anus aus und in der That ist diese Methode in früherer Zeit vor Allem von Dieffenbach öfter ausgeführt worden. Es handelte sich dabei meist um einfache membranöse tiefsitzende Stricturen ohne erheblichere Ulcerationen der Schleimhaut. Heute ist dieser Modus wohl so ziemlich verlassen, da er keinen genügenden Einblick in die Rectalhöhle gestattet und keinen sicheren Aufschluss darüber giebt, ob und wie weit über der Strictur das Rectum noch erkrankt ist. Eine Exstirpation einer geschwürigen Strictur allein bei noch vorhandener ulceröser Proctitis hat aber deshalb keinen Sinn, weil die Gefahr eines Recidivs auch der Strictur damit nicht beseitigt wird. Auch führte häufig die narbige Contraction der gesetzten ringförmigen Schleimhautnarbe allein schon zu einem Recidiv der Strictur. In dieser Erkenntniss und zur Vermeidung der Operationsnarbenstrictur spaltete Péan bei tiefsitzenden Stricturen den Aftermuskel nach hinten (Spincterotomia posterior) und vernähte die so gesetzte Mastdarmraphewunde in querer Richtung, ein Verfahren, das Sokoloff in ähn-

licher Form vor kurzem wieder empfohlen hat, indem er von hinten her auf den Mastdarm einschnitt, ihn längs incidirte und quer vernähte, dabei das Princip der Heinecke-Mikulicz'schen Pyloroplastik anwendend. Diese Methoden eignen sich, wie ersichtlich, jedoch nur für Stricturen des Rectums, die ohne beträchtliche ulceröse Erkrankung des Rectums bezw. nach deren Abheilung, einhergehen, am besten noch für congenitale Verengungen.

Bei grösseren und weiter nach oben ausgedehnten Verschwärungen im Rectum kommt man mit den kleinen, eben geschilderten Eingriffen nicht aus. Man muss dann versuchen, möglichst viel von dem erkrankten Gewebe sowohl dem Auge, als dem Instrument zugängig zu machen. Zu diesem Zwecke wird von Anderen und von uns seit langem eine Spaltung des Rectums von hinten her mit ausgiebiger Durchtrennung der Weichtheile, auch des Sphincters bis ins Rectum hinein geübt, eine Methode, die mit dem Namen der Rectotomia posterior bezeichnet wird.

Das von Körte im Beginne (1890) geübte Verfahren bestand in lineärer Incision von der hinteren Raphe aus auf das Rectum je nach Bedarf auch mit Resection oder Exarticulation des Steissbeins, dann Eröffnung und Spaltung des Rectum anale und pelvinum möglichst bis in's Gesunde, Auskratzung und Paquelinverschorfung der Geschwüre, soweit man sie erreichen konnte, endlich seitliche Vernähung der Rectalschleimhautwundränder mit der Glutäalhaut, Jodoformapplication und Tamponade der grossen Wundhöhle. In derselben Narkose Spaltung etwaiger periproctaler Abscesse oder Rectalfisteln. Nach der Operation wurden die Patienten einige Tage (meist 5) verstopft gehalten, dann bekamen sie Ricinus. Die Wundhöhle selbst wurde dann mit aseptischer oder Jodoformgaze leicht ausgefüllt, die Verbände je nach Bedarf gewechselt. Der Heilverlauf war meist ein sehr langdauernder, da sich die starr infiltrirten Weichtheile nur langsam einander näherten. In der Mehrzahl der Fälle schloss sich die Wunde langsam von oben her, so dass als Endeffect ein meist ziemlich weites Afterloch, das bis an die Narbe von Sphinkterbestandtheilen umgeben war, übrig blieb.

Zweimal fanden sich oberhalb der Strictur keine tiefergehenden Ulcerationen, vielmehr schien der geschwürige Process bis auf Hinterlassung der Strictur abgeklungen zu sein. Es wurde in

diesen beiden Fällen das Rectum, wie es später Sokoloff unter Mittheilung eines Falles angab, quer vernäht, doch wurde die Weichtheilwunde theilweise offen gelassen und tamponirt. Die eine der beiden so behandelten Frauen blieb definitiv geheilt (Fall 13, Nachuntersuchung nach 1 Jahr), die andere (Fall 6) bekam schon nach 3 Monaten ein schweres Recidiv, diesmal mit schweren Ulcerationen, die eine ausgedehnte Rectotomia posterior nöthig machte. Was später aus ihr wurde, liess sich nicht ermitteln, da sie vor Schluss der Behandlung austrat und dann nicht wieder erschien.

Was die Resultate bei den übrigen 13 unserer mit der oben beschriebenen Rectotomia posterior behandelten Patienten angeht, so starben davon kurz nach der Aufnahme an mitgebrachten Erkrankungen zwei, die eine an schwerer chronischer Nephritis (Fall 3), die andere an selbstgesetzter Bougirperitonitis (Fall 11). Eine dritte (Fall 7) starb 10 Tage post operationem an Peritonitis, deren Ausgangspunkt nicht gefunden wurde, da die Section verboten war (Spontanperforation eines höheren Ulcus in die Bauchhöhle?). Die ersten Anzeichen der Peritonitis hatte sie schon bei der Aufnahme in die Behandlung gehabt (Meteorismus, Erbrechen, kleiner Puls, Facies abdominalis). Damals waren diese Symptome auf das Bestehen eines Ileus gedeutet worden, ein Irrthum, von dem wir zurückkamen, als sich trotz der sofort durch die Rectotomie bewirkten Beseitigung der als Passagehinderniss aufgefassten Strictura recti eine nach und nach zum Tode führende Peritonitis deutlich entwickelte. Durch die Operation selbst konnte sie nicht gesetzt sein, weil einerseits das Peritoneum bei derselben nicht eröffnet, andererseits aber voller Abfluss der Secrete und der Fäcalien durch sie gewährleistet wurde). Eine weitere Patientin trat vor Schluss der Behandlung aus (Fall 2). Die Frau W. (Fall 10) ist ferner von der Beurtheilung der durch die Rectotomia posterior erzielten Resultate auszuscheiden, da sie vor Schluss der Behandlung einem sehr beklagenswerthen Missgeschick erlag. Im Anschluss an den rectalen Eingriff war ihr zur Ableitung der Fäcalien von der grossen Wundhöhle zwecks einfacherer Nachbehandlung derselben eine Colostomia iliaca sin. angelegt worden, die wir bei der Rectotomie und der Exstirpatio recti ulcerosi mit gutem Erfolge öfters ausführten. Als nach etwa 8 Wochen die Heilung der Rectotomiewunde in gutem Gange war, das untere Rectalende aber im Ganzen

noch sehr eng erschien, wurde versucht, ein an eine dicke Zinnsonde armirtes Drainrohr von der Colostomiewunde aus durch den unteren Dickdarmantheil durchzuziehen. Nach mehreren Versuchen gelang das auch. Es erwies sich aber beim Durchspülen, dass die Zinnsonde das Darmrohr perforirt haben musste, da das eingespülte Wasser nur zum geringen Theil wieder ablief. Es erfolgte bald darauf der Tod an Kothperitonitis. Die Section ergab in der That die Richtigkeit der Vermuthung und bot als Erklärung für das Unglück einen ganz abnormen, bis nach rechts hinübergehenden mehrfach gewundenen Verlauf der Flexura sigmoidea, deren Wand zudem durch weit hinaufreichende Ulcerationen und Bindegewebswulstungen äusserst brüchig war. Nach dieser Erfahrung kann man vor einem ähnlichen Unternehmen, das übrigens Lieblein später in einer Publikation (1902) ausdrücklich empfohlen hat, nur dringend warnen. Einerseits wird man niemals über den Verlauf des Dickdarmes zwischen der Colostomie und der Rectotomiewunde, andererseits über den Zustand und die Haltbarkeit der zu passirenden Darmwand einigermaassen sicher orientirt sein. Oft genug findet man bei der Section oder bei einem Eingriff an ulcerös proctitischen Därmen über einer scheinbar oder in der That absolut gesunden Stelle der Mastdarmschleimhaut noch neue Ulcerationen, die meist freilich nicht so tief und starrgrundig sind, wie die dicht über der Strictur befindlichen, aber in ihren Buchten ein eingeführtes Rohr fangen können und die Festigkeit der Darmwand ganz ausserordentlich beeinträchtigen.

Rechne ich diese fünf Patienten, die wegen vorzeitigen Austritts aus der Behandlung bezw. Todes aus anderweitiger Ursache für die Beurtheilung der Resultate unserer Rectotomie nicht in Betracht kommen können, ab, so bleiben acht Personen übrig, die eine Abschätzung des Nutzens des Eingriffes zulassen. Ohne Einfluss war die Operation auf das Mastdarmleiden im Fall 4, wo schon während des Verlaufes der Wundheilung neue Geschwüre in der dem Auge erreichbaren Schleimhautpartie auftraten, deren Erscheinen vielleicht durch die nach Erhaltung des Sphinkters im Operationsgebiet recidivirte Strictur begünstigt wurde. Von einer wesentlichen Besserung, wenn auch nicht von einer Heilung kann man in den drei Fällen 5, 9 und 12 reden. In Fall 5 kam die 1892 völlig geschwür- und stenosenfrei entlassene Patientin

schon ein Jahr nach der Operation mit einem leichten Recidiv wieder, das zur Anlegung einer Colostomie Veranlassung gab (an anderem Orte). Es genügte eine seitliche Colostomie aber nicht der Indication auf Ableitung der Fäcalien vom Mastdarm, sodass (1899) Geh. Rath Körte dieselbe später in einen Anus praeternaturalis umwandelte, den Patientin definitiv behielt. In Fall 10 war zwar die Anlegung eines künstlichen Afters nicht nöthig, doch brachte es die Patientin nicht zu einer Ausheilung der Geschwüre, wenn auch die Stenose im Wesentlichen beseitigt war. Fall 9 wurde zwar geheilt entlassen, bekam aber nach 3 Jahren ein schweres Recidiv, das durch Perforation eines Ulcus in die Peritonealhöhle zum Exitus führte.

Eigentliche Heilungen erreichten wir durch die Rectotomie nur in 4 Fällen (Fall 1, 8, 14 und 15). Drei Patienten wurden von ihren Ulcerationen definitiv befreit, nur bei einer von ihnen (15) war insofern noch ein Mangel vorhanden, als sie die vor der Rectotomie angelegte Colostomie aus Scheu vor einer neuen Operation beibehielt. Fall 8 und 14 bekamen je 7 Jahre nach der Entlassung wieder eine leicht zu behebende Stenosirung, hatten aber keine Ulcerationen mehr.

Diese beiden Fälle zeigen recht drastisch, wie wenig man sich bei kurzfristigen Nachuntersuchungen bezüglich der endgültigen Beurtheilung der Operationserfolge bei der Proktitis ulcerosa beruhigen darf und wie wenig zuverlässig Angaben sind, die sich auf Nachuntersuchungen nach verhältnissmässig kurzer Zeit beziehen. Mögen diese beiden scheinbaren Stricturrecidive wirklich nur Operationsnarbenstricturen gewesen sein, so ist doch mit hoher Sicherheit anzunehmen, dass sich bei den doch einmal zu Rectalulcerationen neigenden Patienten, deren Rectum ja doch nicht entfernt, sondern nur mit Paquelin oder scharfem Löffel makroskopisch von Krankhaftem gereinigt war, an diese Stricturen bei Nachlässigkeit im Bougiren, Diätfehlern, Obstipationen etc. neue Ulcerationen anschliessen könnten, die den Effect der ganzen langwierigen und mühevollen operativen Nachbehandlung in kurzer Zeit wieder zu nichte machen.

Deshalb ist es nothwendig, dass man die mit Rectotomie behandelten Patienten eine recht lange Zeit nach der Entlassung dauernd unter Augen behält, um der Eventualität des Strictur-

recidivs wenn irgend möglich durch fortgesetztes Bougiren vorzubeugen, bezw. eine sich zeigende Narbencontractur sofort energisch zu bekämpfen. Sind erst einmal wieder Ulcerationen da, so wird es sehr schwer sein, ein volles schweres Recidiv der ganzen Erkrankung zu verhüten, besonders da auch die Patienten ein zweites monatelanges Krankenlager mit den ihnen vom ersten Mal bekannten Misshelligkeiten (Incontinentia alvi etc.) scheuen.

Während die Rectotomie demnach einmal bei einem grossen Theil der Patienten eine bedenkliche Unsicherheit vor Recidiven der Stricturen und Ulcerationen hinterlässt, haftet ihr als zweiter Mangel eine schwere Schädigung der Continenz des Afters für breiige oder gar feste Stühle an. Aus diesem Grunde empfahl Sonnenburg 1897 die von ihm Rectotomie externa genannte Methode, die wie die von uns geübte in breiter Eröffnung des Mastdarms durch einen hinteren Rapheschnitt mit Spaltung bis möglichst über die höchsten Ulcerationen hinaus besteht. Sonnenburg legt aber im Gegensatz zu uns besonderen Werth auf die Erhaltung des Aftertheils des Rectums, indem er sich hiervon eine leichtere spätere Wiederherstellung der Continenz verspricht. Lachowski und Sonnenburg veröffentlichen im Ganzen 37 so behandelte Fälle, von denen 15 pCt. bald nach der Operation starben und ebensoviele später an Kachexie und Phthise zu Grunde gingen. „Die Heilung ist (nach Sonnenburg) eine ungemein langwierige, sie dauert Wochen, ja Monate". Es „bleibt im Anfang noch eine Fistel oberhalb des Sphincter oft bestehen, auch diese heilt schliesslich aus". Die Resultate sind nach Sonnenburg sehr zufriedenstellend. Von 6 Fällen, über die er 1897 berichtete, bekam nur einer vor Ablauf von 15 Monaten ein Recidiv.

Das Neue an Sonnenburg's „Rectotomia externa" ist, wie gesagt, die Erhaltung des Aftertheils des Rectums. Die Methode selbst, aber mit Durchschneidung der hinteren Aftercommissur bis ins Rectallumen hinein, ist vor Sonnenburg's Veröffentlichung (1897) schon oft geübt und die mit ihr gewonnenen Resultate schon einige Male publicirt worden. Unsere oben berichteten Operationen gehen bis in das Jahr 1890 zurück. Es fragt sich nun, ob die Erhaltung des Rectum anale zu empfehlen ist. Körte wendet dagegen ein, dass sie dem Princip der Schaffung eines möglichst guten Secretabflusses widerspricht, dass gerade vom After-

theil aus Recidive ausgehen können, wenn dort noch Ulcerationen versteckt zurückbleiben, deren Behandlung nicht den Vortheil des freien Zutageliegens bietet. Auch ist es doch ein Nachtheil, wenn gerade dort, wo die Mehrzahl der ulcerösen Stricturen zu sitzen pflegen, nämlich am oberen Ende der Afterpartie des Rectums, ein freier Schleimhautwundrand entsteht, der bei der späteren Verkleinerung der Wunde sich besonders stark zusammenziehen muss und also schon deshalb zu Narbenstricturen Veranlassung giebt. Ist aber einmal wieder eine Strictur vorhanden, dann geht der alte Circulus vitiosus: Kothstauung, Mastdarmkatarrh, Ulcerationen, Narbenstrictur in den disponirten Därmen wieder von vorne los (Fall 4). Andererseits aber wiegt diesen grossen Nachtheil der erreichte Vortheil nicht auf. Denn auch bei solchen von unseren Patienten, deren Aftermuskel völlig durchtrennt war, stellte sich in der Mehrzahl der geheilten Fälle eine leidlich gute Continenz wieder ein. Die durchtrennten Partien auch des Afters näherten sich nach dem langwierigen Heilungsprocess einander wieder so weit, dass ein fester muskulöser Verschluss erzielt wurde (Fälle 1, 9 und 14). Die Function dieses so behandelten Schliessmuskels entsprach vollkommen derjenigen, wie wir sie in den Fällen mit Erhaltung des Sphinkters (Rectotomia externa, Sonnenburg) erreichten (Fälle 4, 5 und 8). In einem vierten Falle von Spaltung des Aftermuskels wurde wenigstens Continenz für breiige und feste Stühle erzielt (Fall 9).

Während sich also in einer Anzahl von Fällen bei den rectotomirten Patienten auch bei totaler radiärer Spaltung des Sphinkters ein ziemlich guter Afterverschluss erzielen lässt, die Patienten also wenigstens zum Theil wieder völlig hergestellt werden, so bleibt für sie, wie oben angeführt, doch immer eine recht hohe Gefahr des Recidivs. Es liegt das daran, und das ist der schwerste Vorwurf, den man der Rectotomie, wie sie auch ausgeführt werden möge, immer wird machen können, dass die Methode nämlich bei noch so eingreifenden localen Maassnahmen, den eigentlichen Herd in dem Körper belässt. Grosse Theile der erkrankten Schleimhaut können dem Thermocauter und dem scharfen Löffel entgehen und die bei luetischen Proctitiden von erkrankten Gefässen durchsetzte Submucosa und Muscularis, sowie das ganze periproctale Gewebe wird zurückgelassen und kann zum Ausgangs-

punkt neuer Stricturirungen, neuer Entzündungen werden. Solange wird die Disposition zu geschwürigen Processen immer vorhanden bleiben. „Was soll im Hinblick auf die gegebenen histologischen Befunde all das Fistelspalten, das Kratzen, Brennen, das Dilatiren nützen?“ (Rieder). Deshalb erscheint der von Schede zuerst in grösserem Maasstabe ausgeführte Gedanke einer Exstirpation der ganzen erkrankten Mastdarmpartie a priori als sehr glücklich. Es wird sich später zeigen, wieviel dieses Verfahren bisher geleistet hat.

Nach Schulz und Wolff machte die erste Resectio recti ulcerosi 1864 Glaeser, jedoch ohne bleibenden Erfolg, da zwölf Monate nach dem Eingriff ein Recidiv erfolgte. Später waren vereinzelte Fälle von durch Exstirpatio recti geheilten Mastdarmgeschwüren von Israel (1885), Sick (1889), Körte (1894) und Knecht (1894) demonstrirt worden. Schede hatte bis 1895 bei 15 unter im ganzen 56 stricturirenden Rectalulcerationen die Resectio recti gemacht. Von diesen 15 Operirten starb keine im Anschluss an die Operation, 8 behielten eine partielle Incontinentia alvi, eine starb 5 Monate nach der Operation an dem Grundleiden. 1897 berichtete Rieder über 17 theils von Schede, theils von Sick Operirte, von denen er 10 ein bis sechs Jahre nach dem Eingriff untersuchen konnte. Es waren fünf von ihnen, also mindestens 30 pCt. recidivfrei geblieben, davon zwei noch nach 6 Jahren. Aus König's Klinik berichtete Wagner ungünstigere Resultate. Alle fünf Operirten bekamen im Laufe von 1—5 Jahren einen Rückfall. Auch die Continenz war nur in einem Falle genügend. Woher diese Differenzen in den Resultaten kommen, lässt sich nur schwer vermuthen. Immerhin ist die aus unseren Erfahrungen gezogene Annahme vielleicht berechtigt, dass nicht allzu selten ein Mastdarm bei der Operation anscheinend im Gesunden resecirt wird, während später bei einer eventuellen Section über dieser mehr oder weniger langen geschwürsfreien Strecke noch eine weitere Partie der Mastdarmschleimhaut alte Ulcerationen zeigte, mithin das Ziel der Operation, den Krankheitsherd aus dem Körper zu entfernen, von vornherein nicht erreicht wurde. Solche Fälle verderben dem Operateur leicht die Freude an dem ganzen, übrigens technisch häufig äusserst schwierigen Verfahren, da es nicht immer möglich ist, sich bei den engen Verhältnissen im unteren Rectalabschnitt einen genauen Einblick über die Grenzen der Erkrankung im Rectum

zu verschaffen und die Anwendung des Uranoskops auf höhere Rectalabschnitte auch bei vorsichtigem Vorgehen angesiehts der oft enormen Brüchigkeit des Darmrohrs ihre Gefahren hat.

Was nun die Erfahrungen an unserem (Körte's) Material anbetrifft, so wurde die Exstirpation bei Proctitis ausgeführt:

Im Ganzen bei	19 Patienten
Davon starb im Anschluss an die Operation	1 „
Es wurden geheilt entlassen	17 „
Von den Geheilten behielten Fisteln (Fistulae rectovaginales) .	4 „
„ „ „ hatten volle Continenz	12 „
„ „ „ „ unvollkommene Continenz	5 „
Nach mehr als einem Jahr wurden nachuntersucht	13 „
Davon waren dauernd geheilt	9 „
Davon hatten noch Fisteln (Fistula rectovaginalis)	1 „

Es befanden sich unter diesen 19 Patienten 2 mit tuberculösen, 12 mit luetischen Rectalerkrankungen. Bei den übrigen 5 war die Aetiologie unsicher.

Näheres über die ätiologisch wichtigen Daten finden sich im pathologisch-anatomischen Theil und bei den am Schluss angefügten Krankengeschichten.

Was das Technische der Operationen angeht, so ist den Krankengeschichten jedesmal das genaue Operationsprotokoll beigefügt. Hier sei nur das Wichtigste aus diesem grossen Capitel gesagt, soweit es unsere eigenen Erfahrungen betrifft.

Die Exstirpation entzündlicher Mastdarmstricturen konnte erst unternommen werden, nachdem den Chirurgen die Technik der ebenfalls noch nicht sehr alten Methoden der Exstirpation maligner Mastdarmgeschwülste geläufig geworden war und man hierbei eine gewisse Fülle von Erkenntnissen gesammelt hatte. Es ist wohl eine allgemeine Erfahrung, dass sich die Auslösung eines proktitisch-ulcerösen oder stricturirten Rectalrohres fast immer ausserordentlich schwieriger gestaltet, wie die Entfernung eines halbwegs frühzeitig diagnoscitirten Rectalcarcinoms, da in Folge des entzündlichen Processes in und neben dem Rectum dieses mit seiner Umgebung sehr hart verlötet zu sein pflegt und mit oft enorm zahlreichen und gefässführenden derben Strängen an die umgebenden Organe und die benachbarten Knochen (Kreuzbein, Steissbein) befestigt ist. Abgesehen von diesen Residuen alter Fisteln und Abscesse wird die Technik der Operation erschwert durch

oft sehr hochgradige Brüchigkeit und Morschheit des der Schleimhaut und oft der Muscularis beraubten Rectalrohres, die die Gefahr einer Zerreissung desselben und damit die Folgen der Wundinfection mit dem kothig-fauligen Darminhalt sehr actuell macht.

Aus eben diesen pathologisch-anatomischen Verhältnissen erklärt es sich, dass die rein perinealen Methoden der Exstirpatio recti nur sehr selten und bei ganz tief sitzenden Stricturen, über denen die Mastdarmschleimhaut nicht schwer erkrankt ist, anwendbar sind. Gerade dieses Zusammentreffen ist aber sehr selten. Man muss während der Operation stets darauf gefasst sein, den Darm bis über die Umschlagsstelle des Peritoneum an der Vorderseite freilegen zu müssen und muss deshalb gleich von vornherein für möglichst breiten freien Zugang sorgen. Zu diesem Zweck wurde in der Mehrzahl unserer Fälle eine vagino-perineale Methode gewählt, deren Ausführung sich in Kurzem folgendermaassen gestaltet. Nach Ausstopfen der Aftertheile des Mastdarms mit einem Streifen Jodoformgaze und Vernähung des Afters durch über Jodoformgaze geknüpfte dicke Zwirnfäden, die zum späteren Halten des Rectalrohres lang gelassen werden,

a) breite Spaltung in der medianen Raphe nach hinten bis auf das Steissbein. Exarticulation des Steissbeins, eventuell mit anschliessender Resection des untersten Kreuzbeinrandes. Danach

b) Spaltung der Vagina nach hinten, etwa in der Mittellinie und anschliessender pararectaler Schnitt. Meist blutet es hierbei ziemlich erheblich aus dem sehr gefässreichen pararectalen Gewebe. Dann kommt als Hauptheil der Operation

c) die Auslösung des Mastdarmes aus seiner Umgebung, die wegen der oben geschilderten Schwierigkeiten oft grosse Mühe macht und meist sehr zeitraubend ist. Dabei stösst man oft auf Fistelgänge und eingedickte Abscesse und hat eine reichliche Blutung zu erwarten. Der Darm wird freigemacht bis zum Beginn der Flexur, dann diese selbst heruntergeholt und von ihrem Mesocolon abgelöst, indem nicht zu grosse Partieenligaturen gelegt und grössere Gefässe gesondert ligirt werden. Ist die Flexur genügend weit über der oberen Grenze der Mastdarmerkrankung frei ausgelöst und vom Mesocolon abgetrennt, so wird das hierbei eröffnete Peritoneum mit einigen Nähten geschlossen und

d) der Mastdarm zwischen zwei federnden (Collin-) Klammern erst dicht über dem After, dann in gleicher Weise die Flexur oben im Gesunden durchtrennt. Der Sphincter ist, wenn irgend möglich, zu erhalten, da er zur Herstellung einer einigermaassen genügenden Continenz durchaus benöthigt wird.

e) Es folgt nach ausgiebiger Tamponade der weiten Wunde die Vereinigung des oberen Darmendes mit dem Sphinctertheil. Ist das verfügbare Flexurende genügend lang, so wird die Schleimhaut des Anus mit der Scheere ausgeschnitten und der Darm durch den Sphincter durchgezogen (Hochenegg) und mit je einem Kranz von Muscularis — Muscularis- und Mucosa — Hautnähten aussen befestigt. Ist das nicht möglich, wie es bei der oft erheblichen Schrumpfung der Mesoflexur nicht selten vorkommt, so muss eine doppelte circuläre Naht zwischen Flexurstumpfende und oberer Oeffnung des Sphinctertheils angelegt werden. Hierzu ist zu bemerken, dass man öfters trotz anscheinend reichlicher Vascularisation des Stumpfes der Flexur im Verlaufe der ersten 8 Tage eine Nekrose an ihrem Rand und damit eine Insufficienz der Vereinigungsstelle erlebt. Doch ist diese Complication meist nur insofern unangenehm, als dadurch eine Rectalfistel entsteht, die gewöhnlich nach dem offengelassenen Theile der Vaginalwunde hinführt. Diese Fisteln, von denen wir im Ganzen vier erlebten, pflegen sich nach kürzerer oder längerer Zeit von selbst zu schliessen. So blieb nur eine von den vieren länger als ein Jahr bestehen.

f) Die Weichtheilwunde haben wir meist in der Weise behandelt, dass wir die Vaginalwunde vernähten, dann den hinteren Rapheschnitt nach Anlegung einiger versenkter Catgutnähte, die die Ueberpolsterung des unteren Kreuzbeinendes besorgten, mittels tiefgehender Naht völlig schlossen, in der pararectalen Wunde aber das mittlere Drittel zur Herausleitung der Drains und der reichlichen Tampons offen liessen. Diese Tamponstreifen werden zweckmässig in Form eines Mikulicz'schen Beutels angewandt, dessen Inhalt man nach ein paar Tagen, wenn der Hauptstrom des Wundsecrets versiegt ist, entfernt, während man mit der äusseren Beutelhülle wartet, bis sie sich ohne Mühe auslösen lässt.

Die erste Defäcation wird nach 7—10 Tagen herbeigeführt. Prolongirte Bäder leisten später, wenn die Wundhöhle sich mit

Granulationen auszukleiden beginnt, für die Reinhaltung der Wunde sehr gute Dienste.

Die Wundheilung ist übrigens oft im Gegensatz zu derjenigen bei Ca. recti eine auffallend rasche, was wohl durch die sehr reichliche Vascularisirung der ganzen periproctalen Gewebszüge zu erklären ist.

Aehnlich wie die geschilderte Methode ist der Verlauf auch der übrigen, bei denen vom Damm aus auf das Rectum eingeschnitten und das Steissbein bzw. Kreuzbein resecirt wird. Die Führung der Schnitte durch die Weichtheile kann dabei eine verschiedene sein.

Vorbedingung jedoch für eine dieser Methoden der Exstirpatio recti ist, dass die Darmerkrankung nicht zu hoch hinauf reicht. Erstreckt sich dieselbe höher hinauf als bis etwa zur Flexura coli, dann ist es nach Resection des erkrankten Antheils oft nicht möglich, ein genügendes Stück gesunden Darmes herunterzuholen, um erträgliche Verhältnisse nach der Exstirpation zu gewährleisten, zumal das Mesocolon der Flexur oft geschrumpft ist.

Nun kann man die über der Verengerung gelegene Strecke nur selten für den Finger, gar nicht aber für das Auge zugänglich machen, sobald nämlich das Leiden ein einigermaassen schweres ist. Jedoch kann man, sobald es gelingt, durch die erweiterte Strictur ein Quincke'sches Mastdarmrohr durchzuschieben, mit Hülfe dieses Ausspülungen des oberen Darmabschnittes vornehmen, und kann dabei bald feststellen, ob in den oberen Darmabschnitten noch eine eitrige oder eitrig-blutige Absonderung besteht, welche auf höher hinaufreichende Ulcerationen hinweist.

Von grossem Werthe bei schweren Fällen ist die vorher ausgeführte Colostomie. Mit Hülfe derselben lässt sich einmal feststellen, ob oberhalb der angelegten Darmöffnung noch Eiterung besteht — alsdann wäre der Fall für eine Radicaloperation ungeeignet, so lange nicht die Erkrankung des oberen Darmtheiles beseitigt ist —, und ferner ist die seitliche Darmöffnung am Colon zweckmässig als Vorbereitung zur Resectio recti. Es ist wichtig, dass eine möglichst hochgelegene Darmpartie eingenäht wird, damit nachher bei der Resection genügend freier Darm zum Herunterholen übrig ist. Gleichzeitig kann dabei festgestellt werden, ob

die Flexura coli sigmoidea beweglich ist, oder ob sie durch Verwachsungen, Mesenterialschrumpfung oder dergl. fixirt und in der Ausdehnbarkeit gehindert ist, dass sie zur Vereinigung mit dem Sphincterentheil nicht genügend zu mobilisiren ist.

Bisweilen kann man es sehen, dass ebenso wie beim Carcinoma recti ein anscheinend festsitzender Tumor nach der Colostomie beweglicher wird, sodass doch noch ein radicaler Eingriff gemacht werden kann. Bestehen Zweifel, ob es möglich sein wird, von unten aus auf dem dorsalen oder vaginalen Wege allein den Darm frei zu bekommen, dann wäre noch die combinirte abdomino-sacrale Methode als Ausweg möglich.

Wir haben einen Anus praeternaturalis in vier Fällen vor der Exstirpation angelegt und sowohl zur Vorbehandlung des Rectums als auch bei der Nachbehandlung der Wunde in Folge der Ableitung der Fäcalien von derselben nur Vortheile davon gesehen. Im Uebrigen wurde die Exstirpation des Rectums elfmal von einem linksseitigen Scheidendammschnitt aus vorgenommen, zweimal wurde der hintere Rapheschnitt gemacht, zweimal konnte das Rectum nach innerer Umschneidung des Sphincter ani an der Schleimhautgrenze röhrenförmig herausprāparirt werden, da es sich um festsitzende, nicht hoch hinaufgehende Geschwüre handelte. Beide so behandelten Frauen erhielten nach der Heilung der Wunde keine volle Continenz wieder, da sie ihren Sphincter nicht mehr fest contrahiren konnten, sodass gasförmige und flüssige Excremente unwillkürlich abgingen. Im Falle 5 wurde bei einer hochsitzenden Stenose, die mit einer weiten Fistula recto-vaginalis complicirt war, das Rectum von einem queren vorderen Dammschnitt aus gründlich gemacht und die Fistel zugleich durch Umschneidung und Naht geschlossen. Es trat zwar nach der Operation an derselben Stelle eine neue Perforation auf, die sich aber im Laufe eines Jahres spontan bis auf Sondenweite schloss. Bei zwei Fällen (Fall 1 und 3) war früher sowohl eine Colostomie angelegt und eine Rectotomie gemacht worden, beides ohne Erfolg. Bei einem wurde die Exstirpation des Rectums in atypischer Weise von der Kreuzbeingegend aus vorgenommen.

Bei einem Falle endlich (Fall 13, wurde wegen einer [illegible] 4 cm hoch sitzenden Strictur, über der die Schleimhaut [illegible] secernirte, die Exstirpation des Rectal-

rohres von einem Scheidendammschnitt aus in Combination mit Freimachung der Flexur per laparotomiam vorgenommen (combinirte abdomino-sacrale Methode). Die Laparotomiewunde heilte reactionslos, während an dem durch den erhaltenen Sphincter durchgezogenen und eingenähten oberen Rectalende eine Randnekrose auftrat, die zur Bildung einer Fistula stercoralis rectovaginalis führte. Dies wurde später operativ geschlossen. Nach einem Jahre erschien die Patientin wieder mit einer leichten Narbenverengerung des Rectums dicht über dem Sphincter. Die Schleimhaut war gesund geblieben. Weitere 2 Jahre später wurde der Patientin wegen unbestimmter Beschwerden im Abdomen in einem anderen Krankenhaus eine Colostomia sigmoidea angelegt. Nach der hierauf stattfindenden Entlassung zeigte sie sich bei uns. Ihr Rectum war, obwohl weder bougirt oder anderswie behandelt, völlig gesund: es hatte weiche, glatte Schleimhaut, keine Stenose, und Patient hatte für eingespritztes Wasser volle Continenz. Der Grund für die Anlegung der Kothfistel war für uns nicht ersichtlich.

Was nun die definitiven Erfolge der 19 bei stricturirender Proctitis ulcerosa im Krankenhaus am Urban ausgeführten Rectumexstirpationen angeht, so haben wir einen Todesfall im Anschluss an die Operation zu verzeichnen. Es handelt sich um Fall 7, eine sowohl mit Scheidengonorrhoe und einer Pyosalpinx, als auch mit Lues der parenchymatösen Organe behaftete Person. Der Tod trat am 12. Tage nach der Operation in Folge diffuser eitriger Peritonitis ein. Um den durch den Sphincter gezogenen und eingenähten Darm hatte sich ein periproctaler Abscess gebildet, welcher nach oben längs dem Rectum in die Peritonealhöhle durchgebrochen war, obwohl durch Offenlassen eines Drittels der Dammwunde für reichlichen Abfluss der Secrete auch vom Darm her gesorgt worden war.

Eine zweite Patientin starb 5 Monate nach der Operation an Phthise. Die übrigen 17 Patienten wurden geheilt entlassen, davon 12 mit voller Continenz und 3 mit Continenz für festen und breiigen Stuhl. Zwei Patientinnen blieben dauernd völlig incontinent. Die eine von ihnen (Fall 15), bei der ein Scheidendammschnitt gemacht worden war, konnte merkwürdiger Weise ihren Sphincter ani willkürlich straff contrahiren, hatte aber den normalen

Tonus des Sphincters (Sphincterreflex) völlig verloren. Ein Dauerresultat konnte bei 10 Patienten, die länger als 1 Jahr nach der Entlassung in unserer Beobachtung blieben, festgestellt werden, während wir 6 der geheilt Entlassenen später nicht mehr zu Gesicht bekamen und eine bald nach der Entlassung an einer Influenzapneumonie starb. Bei einer der Nachuntersuchten wurde ein Recidiv der Ulcerationen gefunden, welches in den ersten Monaten nach der Entlassung aufgetreten war. Die übrigen 9, also 90 pCt. der Nachuntersuchten waren, solange wir sie im Auge behielten, dauernd geschwürfrei. Die Eiterung aus dem After, die Obstipationen und die Schmerzen bei der Defäcation waren völlig verschwunden. Dieser Zustand der andauernden Heilung wurde beobachtet

1—2	Jahre	p. operat.	bei	5	Patienten (Fall 4, 5, 17, 18, 19),
3	„	„	„	1	„ (Fall 13),
5	„	„	„	1	„ (Fall 11),
10	„	„	„	1	„ (Fall 6),
15	„	„	„	1	„ (Fall 3).

Allerdings zeigten mehrere dieser Patientinnen, und zwar die Fälle 6, 11, 13 und 18 später mässige Verengerungen des Aftertheils ihres Rectums (einmal bis zur knappen Durchgängigkeit von Bougie No. 17), die aber jedes Mal durch eine kurze Bougierkur beseitigt wurden.

Diese Verengerungen hatten ihren Sitz an der Stelle, wo das obere herabgeholte Darmstück an den unteren, Sphincterentheil angenäht war. Man findet auch nach Mastdarmresectionen wegen Carcinom an dieser Stelle nicht selten eine Verengerung. — Geschwüre bestanden indessen nicht an oder über dieser verengten Stelle, das bewies uns, dass nur die circuläre Narbe der Darmvereinigung und nicht eine Erkrankung der Rectalschleimhaut die Ursache der Verengerung war. Jedenfalls aber ist es dringend nothwendig, die Patienten nach vollendeter Heilung von Zeit zu Zeit zu controliren, und leichte Verengerungen an der Nahtstelle durch Bougiren zu behandeln, damit nicht neue Erkrankungen entstehen.

Hinzuzufügen wäre noch, dass von den neun definitiv Geheilten nur einer (Fall 4) es auch im weiteren Verlauf der Heilung nach der Entlassung nicht mehr zu einer vollen Continenz (nur für

festen Stuhl) brachte. Es handelte sich um eine Tuberculose der Mastdarmschleimhaut, die ganz unter dem Bilde der gewöhnlichen Proctitis ulcerosa verlaufen war und klinisch zu ihr gehörte. Woran die mangelnde Schlussfähigkeit des Sphincter lag, wurde nicht ersichtlich, da andere in ganz gleicher Weise operirte Patienten (Durchziehen des Rectalrohres durch den von Schleimhaut befreiten Sphincter nach Hochenegg's Methode) volle Continenz erhielten. Es hatten also 8 von den 13 in unserer Beobachtung gebliebenen (theils gestorben, theils geheilten, theils nicht geheilten) Patienten durch die Exstirpatio recti ihre volle Restitutio ad integrum wiedererlangt. Die beobachteten Recidive waren sämmtlich im Laufe des ersten Monats aufgetreten im Gegensatz zu der oben gemachten Erfahrung, dass die nur rectotomirten Patienten zu Recidiven noch nach viel längerer Zeit, bis zu 7 Jahren neigen. Im Gegensatz dazu hat Wegner aus König's Klinik noch 5 Jahre nach der Exstirpatio recti Rückfälle gesehen und so schliesslich bei sämmtlichen 5 Fällen ein negatives Dauerresultat erhalten. Woran dieses ungünstige Ergebniss gelegen ist, vermag ich nicht zu sagen. Die wichtigste Vorbedingung für ein gutes Resultat mit der Resection des Rectums ist, dass man sich vorher, evtl. nach Dehnung einer Strictur in Narkose und Anwendung des Romanoskops, möglichst sicher über die obere Grenze der Ulcerationen vergewissert hat, so dass man eine Abtragung im Gesunden für möglich hält. Ist das nicht möglich, so wird man von den zurückbleibenden Ulcerationen aus eine neue Infektion und Ausbreitung des Leidens bald nach der Operation zu erwarten haben.

Bleibt eine solche aber im Laufe des ersten Jahres aus, so kann man nach den Erfahrungen an unserem Material hoffen, dass eine Dauerheilung eingetreten ist.

Halten wir nun, um zu einem abschliessenden Resultat über den Werth der verschiedenen angewandten Methoden zu gelangen, in folgender Tabelle die einzelnen Operationsgruppen nebeneinander.

Zur Beurtheilung können natürlich nur die in Spalte III aufgeführten Zahlen dienen. Sie ergeben sich, wenn man von der Gesammtzahl der Aufgenommenen (Sparte I) die Zahl der hoffnungslos mit schweren Complicationen aufgenommenen Patienten abzieht. Wie man sieht, wurde bei solchen trotz ihres Zustandes in 5 Fällen

		I	II		III	IV	V	VI	VII	VIII	IX
	Behandlungsweise	Summe	Es starben an Phthise, Ileusperforation, Nephritis kurz nach der Aufnahme	Rest	Dav. geheilt entlassen	Davon gebessert entl.	Dav. ungeheilt entl.	Davon im Anschluss an die Operation gestorben	Dav. wurden geheilt entl., bekamen aber später Recidive der Ulcerationen	Davon sind bisher (mindestens 1 Jahr) gesund geblieben	Volle Continenz erzielt bei
I	Spülungen, Bougiren etc.	24	8	16	2	10	4	—	—	2 : 16 = 13pCt.	—
II	Anus praeter naturam . .	17	5	12	5	7	—	—	—	5 : 12 = 42 „	—
III1	Rectotomie, Excision der Strictur, quere Naht .	2	—	2	1	—	1	—	—	1 : 2 = 50 „	1
III2	Rectotomia posterior . .	13	4	9	4	3	2	—	2	2 : 9 = 22 „	5
IV	Exstirp. recti	19	—	19	17	—	1	1	1	9 : 13* = 69 „	12
		75	17	58	29	20	8	1	3	19 : 52 = 39pCt.	

ein Anus praeternaturalis, in 4 Fällen sogar eine Rectotomia posterior gewagt, meist wegen schwerer Darm-Occlusionssymptome oder wenigstens unter der Diagnose eines Darmverschlusses (siehe oben in den Kapiteln über die einzelnen Methoden).

Im Anschluss an die Operation starb von allen Patienten nur eine an Peritonealnahtinsuffizienz nach Exstirpatio recti.

In Spalte III sind die Heilungen bei der Entlassung, in Spalte VIII die Dauerheilungen verzeichnet. Das bei weitem günstigste Resultat wurde durch die Exstirpatio recti erzielt, das zweite durch die Anlegung eines Anus praeternaturalis gewonnen, während die bei Rectotomia posterior dauernd geheilten Patienten nur einen sehr geringen Procentsatz ausmachen, und die rein medicamentöse Behandlung nur wenige Heilungen aufzuweisen hat. Die in Zeile III gegebenen Resultate der Sokoloff'schen Rectotomia posterior mit Excision der Strictur und querer Naht sind abseits zu stellen, da diese Methode nur unter der seltenen Voraussetzung des völligen Fehlens von Ulcerationen in Anwendung kommen kann und infolgedessen dann die Aussichten für eine Heilung um so grösser sind.

Es ergeben sich aus dieser Zusammenstellung in Verbindung mit den oben ausführlich erläuterten Details folgende zusammen-

fassende Schlusssätze, die unsere Erfahrungen an dem Materiale Körte's noch einmal kurz resumiren.

A. Die rein medicamentöse, auch antiluetische allgemeine und locale Behandlung der Proktitis führt nur dann zu einer Heilung, wenn ausgebildete Geschwüre noch nicht vorhanden sind (Proktitis purulenta). Bei vorhandenen Ulcerationen und Stricturen ist auf diese Weise, auch bei Unterstützung durch Bougierkuren höchstens eine Besserung des Leidens zu erzielen.

B. Dasselbe gilt im Wesentlichen von der durch eine Colostomie (mit voller Durchtrennung des Darmes oder mit seitlicher Einnähung in die Bauchwunde) unterstützten medicamentösen Behandlung des Leidens. Doch werden hierbei in seltneren Fällen auch solche Erkrankungen zur Heilung gebracht, die mit ausgedehnteren flächenhaften Geschwüren einhergehen. Jedenfalls aber erreicht man meist eine wesentliche Besserung des Allgemeinzustandes.

Die retrograde Bougirung ist nicht ungefährlich.

C. Reichen die Geschwüre mit Gewissheit nicht höher hinauf als bis zur Flexura coli sigmoidea und ist dieselbe ausreichend mobilisirbar, um weit nach unten verlagert zu werden (wovon man sich am besten durch Anlegung einer auch sonst vortheilhaften Colostomie überzeugt), dann erreicht man in den meisten Fällen eine radicale Dauerheilung mit der Exstirpation des erkrankten Rectalabschnittes. Erstrecken sich Geschwüre über die Flexura sigmoidea weiter nach oben hinauf, oder hat die Flexur ein sehr kurzes, geschrumpftes Mesenterium, dann ist die Exstirpatio recti nur in Einzelfällen unter Anwendung der combinirten abdominoperinealen Methode anwendbar. Die rein perinealen Methoden verlangen ein Befallensein nur der alleruntersten Darmabschnitte. Im Allgemeinen ist bei Frauen die vaginoperineale Schnittführung mit sacralem Medianschnitt und Resection des Steiss-, bezw. Kreuzbeins zu empfehlen. Jedenfalls muss ein weiter freier Zugang zum Operationsfeld geschaffen werden!

D. Die Excision der Strictur von einem sacralen Schnitt aus mit nachfolgender querer Darmnaht ist anwendbar nur bei völligem Fehlen ausgedehnter oder tiefer Ulcerationen.

E. Die Rectotomia posterior ist zu versuchen, wenn die Bedingungen für eine Exstirpation nicht vorliegen, wenn aber

aber die Form und Schwere der Erkrankung einen localen Eingriff erfordert. Die Aussichten für eine Heilung sind ziemlich gering. Jedenfalls muss durch Spaltung des Sphincters für völlig freien Abfluss der Secrete gesorgt werden. Für die später resultirende Continenz kommt die Frage der Erhaltung des Sphincters oder seiner Durchtrennung nicht in Betracht.

F. Die Aetiologie der Proktitis ulcerosa sowie der entzündlichen Mastdarmstrictur ist meist eine syphilitische. Doch kommen auch tuberculöse, dysenterische und gonorrhoische Erkrankungen vor.

Für die klinische Form der Erkrankung ist das verursachende Grundleiden ohne Bedeutung. Klinisch kann dasselbe zumeist nicht erkannt werden.

III. 75 Krankengeschichten von Proktitis purulenta und ulcerosa.

I. Krankengeschichten der 24 nicht operirten Patienten.

1. Diagnose: Proktitis ulcerosa.
Therapie: Tanninspülung.

M. D., Musiklehrerin, 21 Jahre. Rec. No. 214/06.
Aufgenommen: 25. 4. 04. Ungeheilt entlassen: 26. 4. 06.

Vorgeschichte: 3 mal Perityphlitis, letzter Anfall vor 3 Jahren. Damals angeblich Durchbruch eines perityphlitischen Abscesses nach dem Rectum zu. Seither Schmerzen beim Stuhlgang, Tenesmen, Durchfälle, unwillkürlicher Abgang von Eiter aus dem After. Seit vier Monaten im Krankenhaus Gitschinerstrasse mit Tannin- etc. Ausspülungen ohne Erfolg behandelt.

Befund: Am After spitze Condylome, am Introitus vaginae mehrere scharfrandige Geschwüre mit glattem Grund. Reichlicher Fluor mit Gonokokken. Allgemeinzustand schlecht. Leichte abendliche Temperatursteigerungen. Vom hinteren Scheidengewölbe aus fühlt man das Rectum als starres daumendickes Rohr.

Rectum: Oberhalb des Sphincter internus ist die Rectalschleimhaut geröthet, wulstig, starr, hier und da mit kleinen, schmierig belegten Ulcerationen bedeckt. Höher hinauf werden die Geschwüre grösser, das grösste, etwa 1 : $1^1/_2$ cm gross, in einer Höhe von etwa 8 cm über dem After. Nach oben allmählicher Uebergang zu normalen Verhältnissen, etwa 18—20 cm supra anum. Die Geschwüre haben nach Abwischen des schleimig-eitrigen Belags einen rothen, mit Granulationen bedeckten Grund und wallartig erhabene zackige Ränder.

Exstirpatio recti vorgeschlagen und abgelehnt. Pat. tritt nach zweitägiger Behandlung mit unverändertem Befund aus der Behandlung aus.

2. Diagnose: Proktitis ulcerosa, keine Strictur. Gonorrhoische Ulcera vaginae.

Therapie: Spülungen, Cauterisation, Jodoformpulver.

M. M., Näherin, 23 Jahre. Rec. No. 3430/1896.

Aufgenommen: 20. 3. 1896. Geheilt entlassen: 11. 8. 96.

Vorgeschichte: Vor 1 Jahr Behandlung in Moabit wegen Gonorrhoe. Angeblich seitdem starker Ausfluss aus der Vagina. Seit 1 Monat Schmerzen am After und im Darm beim Stuhlgang. Kein Abort, kein Partus. Luetische Infection wird negirt.

Befund: Blasse, schwächliche Person. Keine Zeichen von Lues oder Tuberculose. Gynaekologisch: In der Vagina reichlich eitriges Sekret. Im Orificium externum trüber, glasiger Schleim. An den grossen Schamlippen und am Anus mehrere kleine Ulcera, einige davon auf kirschkerngrossen Hämorrhoiden. Die Ulcerationen am After setzen sich ins Rectum hinein etwa 4 cm hoch fort. Keine Strictur.

22. 3. Cauterisation der Ulcerationen mit dem Paquelin. Jodoformaufblasung. Dann tägliche Rectalspülungen mit Argentum nitricum 1:1000.

11. 8. Geschwür in der Vagina völlig, im Rectum fast völlig verheilt. Beim Stuhlgang immer noch mässige Schmerzen. Pat. tritt aus der Behandlung aus.

3. Diagnose: Proktitis ulcerosa. Strictura recti. (Lues.) Abscessus periproctit.

Therapie: Bougiren, Ausspülen, Calomelsalbe. Abscessincision.

H., Frau ohne Beruf. 28 Jahre. Rec. No. 490/1894.

Aufgenommen: 2. 4. 94. Gebessert entlassen: 26. 6. 94.

Vorgeschichte: Will bis vor 10 Jahren gesund gewesen sein. Damals Ausschlag, der auf antiluetische Behandlung verschwand. Seit 5 Jahren verheirathet. Keine Kinder, kein Abort. Seit 3 Jahren Schmerzen im After und blutigeitriger Ausfluss aus dem After. Ist seit Jahren heiser.

Befund: Magere blasse Person. Cervical- und Inguinaldrüsen indurirt. $2^1/_2$ cm oberhalb des Afters eine für den Zeigefinger eben durchgängige Strictur. Feuchte, zerklüftete, secretbedeckte Geschwüre unter- und oberhalb der Strictur. Obstipation. Schmerzen in der Ileocoecalgegend.

Therapie: Darmausspülungen und tägliches Bougiren, zuerst mit No. 16, steigend bis No. 20. Einen weiteren Eingriff gestattet die Patientin nicht. Sie wird, da sie das Einführen des Bougies selbst gelernt hat, nach Hause entlassen. Die proctitischen Geschwüre sind unbeeinflusst geblieben (10. 5. 94).

Am 23. 5. kommt sie ins Krankenhaus zurück mit einem grossen periproctitischen Abscess an der linken Seite des Afters, der am Rectum etwa 10 cm weit nach oben hinauf bis dicht unter die Schleimhaut reicht. Incision des Abscesses neben dem After. Entleerung von sehr reichlichem, nicht stinkendem Eiter.

Am 21. 6. einen epileptiformen Anfall von einstündiger Dauer und folgendem tiefen Schlaf. Während ihres zweiten Krankenhausaufenthaltes wurde

das Rectum, wie früher, mit adstringirenden Lösungen gespült, ohne bemerklichen Erfolg. Entlassung am 26. 6. mit fast geheilter Incisionswunde.

4. Diagnose: Proktitis ulcerosa. Strictura recti. Fistulae rectovaginales.

Therapie: Spaltung der Strictur mit dem Paquelin.

B. G., Näherin, 29 Jahre. Rec. No. 2707/06.

Aufgenommen: 30. 1. 06. Gebessert entlassen: 12. 3. 06.

Vorgeschichte: Mit 20 Jahren ein Abort im 3. Monat. Seit 1897 Obstipation. Seit 3 Jahren intensive Stuhlbeschwerden: Eiterentleerungen bei Flatus und vor dem Stuhlgang. Nachts ab und zu Entleerungen von Eiter und dünnem Stuhl. Stets etwas Ausfluss aus der Scheide, seit 8 Wochen stärker. Infectio negatur.

Befund: Gracile, blasse Person. In beiden Inguines kleine indolente Drüsen. Thoracalorgane, Leber, Milz, Urin ohne Besonderes.

Scheide sehr weit. Eitrig-schleimiger Fluor. Endometritis cervicalis

Im Rectum $3^1/_2$ cm oberhalb des Sphincter externus eine für einen Bleistift gerade durchgängige Stenose. Nach dem vordersten Theil der Vulva mehrere dünne Rectovaginalfistelgänge.

Operation: 6. 2. 06. Dilatation der Strictur mit Bougies bis No. 20. Dann Spaltung des stricturirenden Ringes mit dem Paquelin in 2 Richtungen. Cauterisation der Vaginalfisteln von der Vagina aus. Eine Woche lange absolute Verstopfung mit Opium. Dann Spülungen des Mastdarms mit Argentum- und Borsäurelösungen.

12. 3. 06. Entlassung. Die Strictur ist verschwunden. Fisteln nach der Scheide und Eitersecretion aus dem Rectum bestehen wie bei der Aufnahme.

5. Diagnose: Proktitis ulcerosa in Folge Durchbruchs eines Ovarialtumors in's Rectum. Strictura recti. Abscessus periproctalis. Enormes Ovarialkystom, das die Beckenorgane comprimirt. Tod an Kachexie.

Therapie: Incision des Abscesses.

L. H., Näherin, 29 Jahre. Rec. No. 1371/1891.

Aufgenommen: 16. 1. 91. Gestorben: 26. 1. 91.

Befund: Sehr schlecht ernährte, kachektische Person, von der eine Anamnese nicht erhältlich ist. Fast das ganze Abdomen ausfüllender, cystischer Tumor des linken Ovariums (Sectionsergebniss), der die Beckengefässe comprimirt. Beiderseits Femoralpuls nur angedeutet, Radialpuls kräftig. Oedeme der unteren Extremitäten. Elephantiastisches Oedem der äusseren Genitalien. — Chronische Gonorrhoe der Vulva. Spitze Condylome in vagina und um den Anus herum. Schmieriger Ausfluss aus Vulva und After. Rectum: Schleimhaut höckrig, uneben, viele kleine Knoten (bis zu Erbsengrösse) sitzen ihr auf, zum Theil ulcerirt. Ca. 5 cm über dem Sphincter eine unregelmässige höckrige, harte Stenose, in der das Mastdarmlumen nicht nachweisbar ist. Dünnflüssiger Stuhl mit schleimig-eitrigen Massen untermischt, quillt unaufhörlich aus dem After.

Operation: 23. 1. Es hat sich unter beständigem Fiebern ein grosser Abscess, den linken Sitzknorren bedeckend, gebildet, der heute incidirt wird. Zugleich werden die elephantiastischen Tumoren der Labien abgetragen. Nach der Incision sinkt die Temperatur zur Norm ab. Das Allgemeinbefinden wird jedoch langsam schlechter. Am 26. 1. Exitus unter den Zeichen allgemeiner Schwäche.

Die Section ergiebt, dass eine Cyste des Ovarialtumors mit dem Rectum communicirt und von ihr aus der Abscess entstanden war und sich nach dem Sitzknorren hin an der Seite des Mastdarmes gesenkt hatte. Auf der Rectalschleimhaut finden sich mehrere kleine Aussaattumoren von histologisch-solider epithelialer Beschaffenheit. (Der Ovarialtumor ist ein malignes Kystom.) Ausserdem besteht eine typische ulceröse (gonorrhoische?) Proctitis mit Narbenstenose und diphtherieähnlichen membranösen Belegen der Schleimhaut bis zum unteren Ende der Flexur.

6. Diagnose: Proktitis und Colitis.

Therapie: Spülungen mit Arg. nitricum und Tannin.

C. H., Lehrer, 30 Jahre. Rec. No. 3513/05.

Aufgenommen: 21. 11. 05. Geheilt entlassen: 23. 12. 05.

Vorgeschichte: Hereditär nichts Besonderes. Bisher stets gesund. Seit 5 Wochen hat Pat. vor dem sonst normalen Stuhlgang Abfluss einer wechselnden Menge von gelblichem Eiter, manchmal auch von Blut. In den letzten 14 Tagen öfters ziehende Schmerzen in der rechten Unterbauchgegend.

Befund: Grazil gebauter Mann. Herz und Lungen gesund.

Rectum: Palpation schmerzhaft, nichts Besonderes fühlbar. Mit dem Uranoskop sieht man die Rectalschleimhaut, soweit sichtbar, stark geröthet, leicht blutend, keine Ulcerationen. Dasselbe gilt bis etwa 30 cm ins Colon hinauf. Von hoch oben kommt eine grössere Menge gelblich-weissen Eiters. Argentumspülungen.

Operation: 16. 12. Nach 3wöchigem Aufenthalt im Krankenhaus subjectiv und objectiv derselbe Befund. Temperaturen bis 38,5. Patient sieht etwas elend aus. Therapie fortgesetzt.

24. 12. Eiterung aus dem After wesentlich geringer. Allgemeinbefinden deutlich besser. In häusliche Nachbehandlung entlassen.

11. 10. 06. Pat. stellt sich vor. Guter Allgemeinzustand. Eiterung aus dem After fast ganz verschwunden. Man fühlt durch die Bauchdecken das ganze Colon ascendens, transversum und descendens bis zur Flexur als daumendicken derben, nicht druckempfindlichen Wulst (spastisch contrahirt?).

7. Diagnose: Proktitis ulcerosa. Strictura recti. Abscessus periproctiticus. Abscessi intraperitoneales. Peritonitis purul. Phthise.

Therapie: Abscessincision von den Bauchdecken aus.

B. D., Arbeiterin, 33 Jahre. Rec. No. 2715/1897.

Aufgenommen: 26. 1. 97. Gestorben: 20. 3. 97.

Vorgeschichte: Vor 10 Jahren normaler Partus. Kind starb nach $^1/_4$ Jahr an Krämpfen. Seit 6 Jahren Obstipation (wöchentlich ca. 1 Stuhlgang). Seit ebenso lange Schmerzen beim Uriniren und Schmerzen und Blutungen beim Stuhlgang. Ab und zu Eiterabgang aus dem Rectum. Seit 8 Tagen fühlt sie sich sehr elend, hustet, hat Nachtschweiss, Schmerzen links im Unterleib, ständigen Urindrang. Auch ist der Leib schmerzhaft und angeschwollen.

Befund: Magere, anämische Person. Abdomen aufgetrieben, hinten und unten gedämpft. Lungen: Spitzenkatarrh beiderseits. Keine Cavernensymptome. Rectum: ca. 5 cm oberhalb des Afters eine für die Fingerkuppe gerade passable Strictur, deren oberes Ende nicht zu erreichen ist. Zahlreiche zerklüftete Geschwüre, sowie Narben im Bereiche und unter der Verengerung.

Im hinteren Scheidengewölbe ein Exsudat, das mit einem im linken Hypochondrium fühlbaren, etwa apfelgrossen Tumor zusammenhängt. Fluctuation indess nicht nachweisbar. Exspectative Behandlung. Mastdarmspülungen.

Anfang März plötzlich peritonitische Symptome. Jetzt ist auch deutlich eine Einschmelzung im Bereiche des schon immer gefühlten, aber für maligne gehaltenen Tumors nachweisbar. Das Exsudat hat sich nach der Mittellinie zu verbreitert. — 4. 3. Incision in der Linea alba unterhalb des Nabels. Eröffnung eines grossen, mit stinkendem Eiter gefüllten Beckenabscesses. Dabei wird constatirt, dass auch in der freien Bauchhöhle trübseröses Exsudat, die Darmserosa injicirt und mit Fibrinflocken belegt ist.

Nach vorübergehender Besserung Exitus an einem peritonitischen Nachschube (20. 3).

Section: Rectumulcerationen. Periproktitische Fistelgänge mit Beckenabscess. Chronische eitrige Peritonitis mit Strangbildungen und multiplen Abscessen. Phthise beider Oberlappen.

Befund im kleinen Becken: Das kleine Becken zum Theil angefüllt von einer Abscesshöhle mit gangränescirenden Wandungen. Von der Höhle aus führen Fistelgänge in das Beckenzellgewebe, einige grössere direct in das Rectum. Dieses zeigt bis 2 cm oberhalb des Afters normale Verhältnisse. Darüber ist die Rectalschleimhaut von narbiger Derbheit und zeigt einige narbige Balken und Taschen, die ca. 5 cm über dem After zu einer Strictur führten. Darüber beginnt mit scharfem Rande ein etwa 15 cm langer völlig circulärer Defect der Schleimhaut, der bis in die Flexur reicht. Grund des Defects: Ringmusculatur schmierig belegt. An einzelnen Stellen fehlt auch diese, und da münden die periproctalen Fisteln, die zu dem Beckenabscess führen. An der oberen Grenze des Geschwürs beginnt die Schleimhaut mit scharfem, narbigem Rande. Histologische Untersuchung wurde nicht ausgeführt.

8. Diagnose: Proktitis ulcerosa, Strictura recti. Diffuse Perforationsperitonitis nach Perforation eines Mastdarmgeschwürs in den Douglas.

Therapie: Incision eines Kothabscesses über dem linken Ligamentum inguinale.

M. M., Schneiderin, 36 Jahre. Rec. No. 718/1900.

Aufgenommen: 29. 6. 00. Gestorben: 18. 7. 00.

Vorgeschichte: Pneumonie, Cholecystitis, 1 Abort.

Vor 11 Jahren Lues (Inunctionskur). Seit derselben Zeit Obstipation, Schmerzen bei der Defäcation. Seit 3 Jahren bougirt sich Patientin selbst. Heute ging das Bougie schwer ein. Patientin wandte Gewalt an und hatte plötzlich, als das Hinderniss nachgab, sehr starke Leibschmerzen.

Befund: Elende schwächliche Person. Abdomen hart gespannt, sehr schmerzhaft, Puls kaum fühlbar.

6 cm über dem After für Bleistift durchgängige Strictur, darunter narbige Ulcerationen. Magenspülung. Kochsalz subcutan.

4. 7. Leibschmerzen nur noch vom Nabel zur Symphyse. Links Dämpfung und undeutliche Fluctuation über dem Lig. inguinale bis zur Spina il. a. s.

9. 7. Punction an dieser Stelle entleert heute stinkenden Eiter. Allgemeinbefinden sehr schlecht. In Aethernarkose Incision und Entleerung grosser Mengen kothigen Eiters. Ausspülung der Abscesshöhle.

14. 7. Erneute Symptome von diffuser Peritonitis. Stuhl nach Eingiessung.

18. 7. Exitus letalis.

Section. Multiple Abscesse zwischen Dünn- und Dickdarmschlingen. Grosser Kothabscess im Douglas, mit dem eröffneten Abscess communicirend. Aus dem Kothabscess gelangt man mit der Sonde in das Rectum, das von vielen verzweigten, kothigen Eiter enthaltenden Fistelgängen umgeben ist. Rectalschleimhaut in den untersten 10 cm des Darmes fast überall fehlend. Theils Blossliegen der Musculatur, theils bindegewebige Narben.

Anatomisch: Kein Anhaltspunkt für Aetiologie der Proctitis.

9. Diagnose: Proktitis ulcerosa. Keine Strictur.

Therapie: Ausspülungen, Morphium, Opium.

E. N., ohne Beruf, 37 Jahre. Rec. No. 739/1894.

Aufgenommen: 2. 2. 95. Gestorben: 25. 12. 95.

Vorgeschichte: War viel krank. Seit 1894 mastdarmleidend. Damals im Moabiter Krankenhause behandelt und gebessert. Jetzt wieder Schmerzen beim Stuhlgang. In letzter Zeit zudem viel Husten und Auswurf.

Befund: Blasse, abgemagerte Person. An der Stirn eine kleine alte strahlenförmige Narbe. Unregelmässiges Fieber. Eitriges Sputum. Linke Spitze und rechter Unterlappen leicht gedämpft. Bronchialathmen. Rasseln.

Rectum: Soweit der Finger eindringen kann, zerklüftete, theils wulstig verdickte, theils narbig glatte Schleimhaut. In Höhe von etwa 6 cm ein derber, wallartiger, circulärer, etwas vorspringender Wulst. Starke Diarrhoen trotz Opium. Leberdämpfung vergrössert. Reichlich Albumen ohne Cylinder im Urin.

Dieser Zustand bleibt derselbe trotz Darmspülungen und Opium. Der Allgemeinzustand wird allmählich schlechter. Patientin bekommt nach und

nach eine wächserne, speckige Hautfarbe. Oedeme an den Füssen. Bei den Darmspülungen kommt immer von hoch oben eine grössere Quantität reichlich gelben, kothuntermischten Eiters.

25. 12. Nach einigen Tagen der Benommenheit Exitus letalis. Todesursache: Amyloid? Section verweigert.

10. Diagnose: Proktitis ulcerosa. Strictura recti. Obstipatio.

Therapie: Abführmittel, Tanninspülungen.

M. J., Wittwe, 38 Jahre. Rec. No. 245/1906.

Aufgenommen: 27. 4. 06. Gebessert entlassen: 7. 5. 06.

Vorgeschichte: Früher stets gesund. Vor 14 Jahren Heirath. Vor 8 Jahren starb der Mann an Phthise. In 6jähriger Ehe erst 6 Aborte, dann 2 gesunde Kinder. Seit 4 Jahren obstipirt, in letzter Zeit immer schwerer. Seit 14 Tagen angeblich kein Stuhlgang. In den letzten Tagen häufiges Erbrechen.

Befund: Mittelkräftige Patientin, sehr collabirt. Temperatur normal, Puls klein, jagend, Abdomen hochaufgetrieben. Darmreliefs, beiderseits in der linken Beckenschaufel; hat grosse Schmerzen im Abdomen. Auf einen Einlauf von 2 Litern warmen Wassers erfolgt enorm reichlicher dünner Stuhlgang. In den nächsten Tagen häufige reichliche Kothentleerungen.

Rectum: $4^1/_2$ cm über dem After eine für mittleres Darmrohr leicht passirbare Strictur. Unterhalb derselben ist die Rectalschleimhaut oberflächlich ulcerirt, nur an einer Stelle tiefgehend. Scheide weit. Mehrere unregelmässige, bis pfenniggrosse Ulcera im Introitus und an der Clitoris. Um die Urethra gestielte und breitbasige Polypen. Die mikroskopische Untersuchung des Rectal- und Vaginalsecrets ergiebt überall reichliche Gonokokken. Aetzung der Scheidengeschwüre mit Argentum nitricum. Tanninspülungen des Rectums. Bougiren. Nach 6 Tagen schon geht Bougie No. 20 durch die Strictur.

7. 5. 06. Entlassung.

11. Diagnose: Proktitis ulcerosa. Strictura recti. Tod an Amyloid der Leber und der Niere. Chronische Lues.

Therapie: Spülungen, Bougiren.

L. Sch., ohne Beruf, 38 Jahre. Rec. No. 299 u. 830/1895.

Aufgenommen: 29. 5. 95. Gestorben: 4. 3. 96.

Vorgeschichte: Vor 6 Jahren im Moabiter Krankenhause wegen Mastdarmstricturen mit Dilatationen behandelt. Bis vor einem Jahre Besserung. Jetzt wieder das alte Leiden mit häufigen, starken Diarrhöen, öfteren blutigen Stühlen, Schmerzen in Mastdarm, theilweise Incontinenz. Erste Menses mit 21 Jahren. Seit $^1/_2$ Jahre Husten, Auswurf, Fröste, Nachtschweisse. Vor ca. 10 Jahren Typhus. Lues wird negirt.

Befund: Ernährungszustand mässig. Auf beiden Spitzen Dämpfung. Keine Drüsenschwellungen. Keine Zeichen von alter oder frischer Lues. Herz gesund. Leber vergrössert.

Rectum: 6 cm über dem Anus eine scharfrandige, diaphragmaartige Strictur, für Fingerkuppe gerade durchlässig. Im analen Theil des Rectums keine Ulcerationen. Um das Rectum herum mehrere haselnussgrosse Infiltrate im Beckenbindegewebe.

Nach einmonatiger Bougirkur wird Patientin am 16. 6. frei von Stuhlbeschwerden entlassen. Sie erscheint aber schon nach 11 Tagen wieder mit reichlichem eitrigen Ausfluss aus dem Rectum, Schmerzen beim Stuhlgang und blutigen Stühlen. Auch wieder Diarrhöen.

Rectalbefund, soweit zu ermitteln, ebenso wie bei der ersten Aufnahme. Erneutes Bougiren. Die Diarrhöen werden mit allen möglichen Mitteln bekämpft, ohne wesentlich nachzulassen. Die Patientin kommt deshalb im Laufe der Monate sehr herunter. Anfang 1896 gesellten sich zu ihren bisherigen Symptomen noch unstillbare Brechparoxysmen, sodass Patientin am 4. 3. 96 an Erschöpfung zu Grunde ging.

Section: Pleuritis adhaesiva dextra. Spitzentuberculose beiderseits. Interstitielle Pneumonie des rechten Unterlappens. Zungengrund glatt. Laryngitis atrophicans. Kehldeckelnarben. Perihepatitis. Hepatitis interstitialis. Leber- und Nierenamyloid. Thrombose der rechten Vena hypogastrica und renalis. Schwielige Periproctitis.

Rectum: Oberhalb der im Leben gefühlten Strictur ist das Rectum und Colon in ein derbes, starrwandiges Rohr verwandelt, dem bis etwa 30 cm oberhalb des Anus fast überall die Schleimhaut völlig fehlt, sodass die narbig indurirte Submucosa freiliegt. An einer Stelle, etwa 15 cm über dem After ist die Rectalwand perforirt. An diese Perforation schliessen sich 4 verzweigte Fistelgänge an, von denen der eine durch das pararectale Bindegewebe bis zur Rückseite des Ulcus geht und hier in einem etwa walnussgrossen Abscess endigt. Darmamyloid nicht nachweisbar. Histologisch ist die Rectalwand durchsetzt von kleinzelligen und leukocytären Infiltraten, die zum Theil typisch perivasculär angeordnet liegen.

12. Diagnose: Proktitis ulcerosa. Strictura recti. Obstipatio.

Therapie: Bougiren, Spülungen.

Frau H., Händlerin, 41 Jahre. Rec. No. 1730/94.

Aufgenommen: 27. 10. 94. Gebessert entlassen: 8. 11. 94.

Vorgeschichte: 15 Geschwister starben ganz klein. Patientin hatte mit 16 Jahren Typhus. 5 Partus, angeblich keine Aborte. 4 Kinder starben im ersten Lebensjahre, ohne syphilitische Erscheinungen gehabt zu haben. Seit dem ersten Wochenbett (1873) Hämorrhoiden. Seitdem öfters Hämorrhoidalblutungen. Seit 10 Jahren Eiterentleerungen aus dem After und Schmerzen beim Stuhlgang. Harter Stuhlgang passirte überhaupt nicht. Seit 3 Tagen plötzlich Leibschmerzen, beiderseitig links unten. Seit gestern Erbrechen. Heute morgen auf Ricinusöl reichlicher dünner Stuhlgang.

Befund: Gut ernährte, kräftige Person. Keine Zeichen von Lues, Tuberculose oder Gonorrhoe.

Rectum: 5 cm über dem Anus eine für die Fingerkuppe gerade durchgängige Strictur. Rectalschleimhaut unterhalb der Strictur mit kleinen unregelmässigen Geschwüren bedeckt, oberhalb der Strictur geröthet, leicht blutend. Oberhalb der Strictur sammelt sich immer wieder weisslich-gelber Eiter an, der beim Einführen von Darmrohr oder Bougie abfliesst.

Patientin wird mit Tanninspülungen behandelt und bougirt. Am 7. 11. verlässt sie das Krankenhaus. Rectalschleimhaut unverändert. Die Strictur lässt das Bougie No. 22 gut passiren. Stuhlbeschwerden, abgesehen von leichten Schmerzen bei der Defäcation und häufigen Tenesmen, behoben.

13. Diagnose: Stricturae recti. Fistulae rectovaginales. Therapie: Fistelspaltung. Bougiren.

Frau W., Gürtlerfrau, 42 Jahre. Rec. No. 2715/1892.

Aufgenommen: 6. 3. 93. Gebessert entlassen: 26. 4. 93.

Vorgeschichte: Mann leidet an Lues. Vor 24 Jahren ein Partus. Geburt selbst normal. Während der Geburt Ausschlag. Kind hatte Pemphigus und Eiterung des Nagelbettes sämmtlicher Finger und Zehen. Später hatte das Kind starke Drüsenschwellungen. Vor 10 Jahren Hämorrhoidenexstirpation und Schmiercur. Dann längere Zeit Jodkali. Seit 5 Jahren wiederum Hämorrhoiden entfernt. Seit 20 Jahren Obstipation. Seit 4 Jahren Tenesmen und Schmerzen beim Stuhlgang. Vor 2 Jahren Bougiercur in der Charité. Dann 1 Jahr Besserung. Seit 1 Jahre wieder Stenosenbeschwerden mit Blutungen beim Stuhlgang. Obstipation. Entleerung von hartem Koth mit unerträglichen Schmerzen verbunden.

Befund: Schwächliche, anämische Person. Keine Zeichen von bestehender Lues oder Tuberculose. Keine Gonorrhoe. 6 cm oberhalb des Afters eine für die Fingerkuppe gerade durchgängige Strictur mit ulcerirten Rändern. Sonst keine Ulcerationen im Rectum. Eine zweite, ca. 10 cm hoch sitzende Strictur zeigt sich, nachdem die untere in Narkose mit einem dicken Bougie gedehnt ist. Oberhalb der Stricturen ist die Rectalschleimhaut zwar entzündet und mit eitrigem Secret bedeckt, aber nicht ulcerirt. Genitalapparat intact. In dem untersten Theil der Scheide münden zwei enge Fisteln, die mit der Sonde bis unter die Rectalschleimhaut zu verfolgen sind.

8. 7. Spaltung der Fisteln nach dem Rectum hin. Cauterisiren der Wandungen desselben mit dem Paquelin. Dilatation der Stricturen bis zur Einführung von Bougie No. 15. Einlegen eines mit Jodoformgaze umstopften Darmrohres. Nach 7tägiger Verstopfung mittels Opium Abführen mit Ricinus. Dann tägliche Tanninspülungen und Bougiren.

Am 16. 4. verlässt die Pat. das Krankenhaus mit gut granulirenden Spaltwunden. Stricturen behoben. Eitersecretion aus dem Rectum noch reichlich. Continenz für festen Stuhl leidlich, für dünnen Stuhl nicht vorhanden.

14. Diagnose: Proktitis ulcerosa. Strictura recti. Fistula ani externa. Exitus an Amyloid. (Lues?).

Therapie: Fistelspaltung. Spülungen.

Ch. K., Arbeiterin, 45 Jahre. Rec. No. 3099/1897 und 2698/1898.

Aufgenommen: 2. 3. 97. Gestorben: 1. 3. 98.

Vorgeschichte: Litt früher an Lungen- und Brustfellentzündung. Menses seit dem 17. Lebensjahre von normalem Verlauf. Ein Partus mit 24 Jahren. Seit 1891 ohne ersichtliche Ursache Ausbleiben der Regel und Beginn ihres Mastdarmleidens mit Incontinenz bei dünnem Stuhl, heftige Leibschmerzen bei der Stuhlentleerung, Eiter-, Blut- und Scheimabgang. 1892 wurde Pat. in der Charité wegen Analfistel operirt. Die Analfistel recidivirte aber vor 3 Jahren.

Befund: Grazil gebaute Frau von mässigem Kräfte- und Ernährungszustand. Innere Organe gesund. Im Urin Spuren Eiweiss ohne Cylinder oder Epithelien. Hämorrhoiden. Eine complete Analfistel. Ausserdem eine sehr enge Strictur ca. 4 cm über dem After. Oberhalb der Strictur Eiterretention. Pat. will sich die Strictur nicht behandeln lassen. Die Analfistel communicirt mit dem Rectum unterhalb der Strictur. Sie wird gespalten. Die Wunde heilt in 6 Wochen. Geschwüre traten während dieser Zeit im After unterhalb der Strictur nicht auf.

2. 5. Entlassung. Schmerzfrei. Analfistelwunde verheilt. Ex ano noch immer reichliche Secretion. Strictur wie bei der Aufnahme.

Am 12. I. 98 kommt Pat. wieder in's Krankenhaus am Urban. Sie ist in den 7 Monaten seit ihrer Entlassung sehr heruntergekommen, hat jetzt andauernd heftige Schmerzen bei der Defäcation mit sehr reichlicher Eiterung aus dem After und Incontinenz. An beiden Beinen starke Oedeme. Thoracalorgane sind gesund. Leber und Milz deutlich vergrössert. Urin klar, von gelblicher Farbe, reichlichem Albumen, aber keinen Cylindern. Im Rectum annähernd derselbe Befund wie bei der ersten Aufnahme ins Krankenhaus, nur ist die unterste Partie der Rectalschleimhaut jetzt leicht ulcerirt.

Diagnose: Amyloid in Folge der langdauernden Mastdarmeiterung. Therapia nulla.

5. 2. Im Augenhintergrund grauglänzende Flecke auf beiden Retinae. Grenzen der Papille verwischt.

1. 3. 98. Exitus letalis.

Section: Ulcerationen im Rectum bis hoch hinauf in die Flexur, zum grossen Theil vernarbt. Hier und da eitrige Gänge zwischen den Schleimhautfalten, nur an einer Stelle, wo die Rectalwand mit dem rechten Ovarium verklebt ist, die Serosa perforirend. Keine sehr erhebliche Periproctitis. Coecum an der Innenfläcke mit einer grossen Narbe bedeckt. Lumen dadurch verengert. Wand verdickt. Sagomilz. Nieren- und Leberamyloid. Zottenamyloid des Dünndarmes. Braune Leberatrophie. Perihepatitis und Peripleuritis. Glatte Atrophie des Zungengrundes.

15. Diagnose: Proktitis ulcerosa, Strictura recti. Beckenabscess. Exitus an Erysipelas ani et dorsi.

Therapie: Incision des Beckenabscesses von oben.

M. K., Ehefrau, 46 Jahre. Rec. No. 2281/05.

Aufgenommen: 14. 12. 05. Gestorben: 28. 12. 05.

Vorgeschichte: Schon als Kind angeblich Stuhlbeschwerden. Menses stets regelmässig. Mit 27 Jahren Heirath. Vorher ein Partus (Kind starb in den ersten Tagen). Nachher ein Abort. Luetische Infection negirt. Vor 11 Jahren Hämorrhoidenoperation, vor 4 Jahren wegen der Rectumstrictur operirt. In den letzten Jahren wieder erschwerter Stuhlgang. Vor 4 Wochen Erbrechen und Schmerzen in der rechten Unterbauchgegend. Seit 14 Tagen besteht hier eine Geschwulst und Pat. fiebert seitdem.

Befund: Blasse, magere Person. Subfebrile Temperaturen. Indolente Leistenbubonen. Sonst nichts für Lues, Tuberculose oder Gonorrhoe. In der rechten Unterbauchgegend ein grosser praller Abscess, von der Spina ilei a. s. bis zum linken Rand der Symphyse reichend.

Rectum: 3 cm oberhalb des Anus eine harte narbige, für Fingerkuppe kaum passable Strictur, darunter ausgedehnte Ulcerationen der Schleimhaut. Von oben kommt aus dem Mastdarm stinkender Eiter. Ulcerationen bis aus After, hier Condylomata acuminata. Vom Rectum und der Vagina aus fühlt man den unteren Pol des Bauchabscesses im Cavum Douglasii und dicht unter der Rectalschleimhaut. Eine Mastdarmscheidenfistel führt aus dem hinteren Scheidengewölbe in's Rectum oberhalb der Strictur.

Operation: 15. 12. 05. Eröffnung des Abscesses von oben. Er scheint vom Rectum ausgehend, sich im hinteren Beckenbindegewebe längs der rechtsseitigen Iliacalgefässe hinter das Colon ascendens hinaufgeschoben zu haben.

19. 12. Reichliche Secretion. Fieberfrei.

21. 12.—28. 12. Erysipel vom After ausgehend, über den Rücken wandernd bis zum Angulus scapulae beiderseits.

28. 12. Exitus an Herzschwäche. Wunde vorne in gutem Zustande.

Section: verboten.

16. Diagnose: Proktitis ulcerosa. Strictura recti. Lues cerebri.

Therapie: Inunctionscur.

L. D., Wwe., 46 Jahre. Rec. No. 1343/1898.

Aufgenommen: 15. 9. 98. Gebessert entlassen: 8. 11. 98.

Vorgeschichte: 1 Partus vor 25 Jahren, kein Abort. Der Mann der Pat. war schwermüthig, starb an Suicid. Pat. ist seit 4 Jahren verstopft und hat Schmerzen beim Stuhlgang. Zeitweise blutige Stühle und unwillkürlicher Abgang von Eiter aus dem After. Seit 3 Monaten Incontinenz für dünne Stühle. Seit 8 Tagen heftige Kopfschmerzen und häufiges Erbrechen.

Befund: Grazile, mässig genährte Person. Kopfschmerzen im Hinterhaupt, leichte Nackenstarre, bei geschlossenen Augen Schwindelanfälle. Anisocorie. Pupillarreflexe rechts träge, links nicht vorhanden. Beiderseits beginnende Stauungspapille. Zunge weicht etwas nach links ab. Patellarreflexe lebhaft. Aeussere Hämorrhoiden.

Rectum: 6 cm über dem Anus eine Stenose, etwa für Bleistift durchgängig. Darunter die Schleimhaut bis dicht über den After ulcerirt, zum Theil bis auf die Muscularis. Reichliche Eiterung aus dem Rectum.

Therapie: Schmiercur. Rectalspülungen mit 1p.M. Argentumlösungen und Tannalbinlösungen. Bougiren.

Die Hirnsymptome sind schon nach vier Wochen restlos verschwunden. Im Rectum bleibt es völlig bei dem Aufnahmebefund. Da die Patientin sich zu einem chirurgischen Eingriff nicht entschliessen kann, wird sie am 8.11. 98 mit gebessertem subjectiven Befinden entlassen. Die Schmerzen im Rectum sind nicht mehr erheblich. Continenz jetzt gut. Eiterung wie vor 7 Wochen. Strictur behoben.

17. Diagnose: Proktitis ulcerosa. Strictura recti, Mastdarmfisteln. Exitus letalis in Folge allgemeinen Marasmus. Chronische Peritonitis.

Therapie: Incisionen von Mastdarmfiteln. Bougiren. Analeptica.

A. Sch., Arbeiterin, 47 Jahre. Rec. No. 2231/1895.

Aufgenommen: 21. 11. 95. Gestorben: 18. 12. 95.

Vorgeschichte: 1875 normale Geburt. 1889 Ulcus an der linken Schamlippe, einige Wochen später allgemeiner Ausschlag am Körper. 1894 Influenza. Seit 2 Jahren Obstipation, wobei der Stuhlgang nur durch starkes Pressen möglich war. Seit 6 Wochen dagegen Durchfälle, zuletzt 6—8 Stühle täglich. Nie antiluetisch behandelt.

Befund: Sehr magere Person. Supraclaviculardrüsen links geschwellt. Leukoderm am Halse. Beiderseits Inguinaldrüsenschwellung. Links mässiger Pleuraerguss. Sonst Lungen und Herz gesund. Puls klein. Abdomen aufgetrieben, mässiger Ascites. Gynäkologisch: o. B.

Rectal: 2 cm supra anum für Bleistift gerade durchgängige Strictur. Darunter Rectalwand stark zerklüftet, Schleimhaut ulcerirt. Links neben dem Anus ein Abscess, der incidirt wird und kothigen Eiter entleert. Einführen eines dünnen Drains in den After; Ausspülungen mit dünnen Argentumlösungen. Methodisches Bougiren.

Nach kurzer Zeit vorübergehender Erholung verfällt Patientin langsam und stirbt am 18. 12. unter den Zeichen der Erschöpfung.

Section: Mastdarm bis 30cm oberhalb des Afters fast ganz von Schleimhaut entblösst; so dass auf weite Strecken die Muskularis freiliegt. Im untersten Theile polypöse Wucherungen. Dicht über dem Anus die Strictur, die von Narbenzügen gebildet wird. Rectalmuskulatur und Beckenbindegewebe von zahlreichen Schwielen und straffen Gewebszügen durchsetzt.

Im Abdomen $^3/_4$ Liter trüber Flüssigkeit, ebensolche in der linken Pleurahöhle. Zwischen Leber, Milz und Zwerchfell zahlreiche Verwachsungen. Anatomisch für die Aetiologie des Mastdarmprocesses keine Anhaltspunkte.

18. Diagnose: Proktitis ulcerosa mit Periproktitis und Mastdarmfisteln. Strictura recti.

Therapie: Fistelspaltung, Darmrohr nicht eröffnet.

A. L., Schneiderin, 42 Jahre. Rec. No. 530/1891.

Aufgenommen: 29. 6. 91. Ungebessert entlassen: 6. 10. 91.

Vorgeschichte: Früher angeblich gesund. Mann ist als Soldat geschlechtskrank gewesen, hat auch später noch Schmierkur gemacht. Seit 6 Jahren Abgang von Blut und Eiter mit dem Stuhlgang. Seit 3 Jahren starke Schmerzen beim Stuhlgang. Seit 1 Jahre Incontinenz. Seit 14 Tagen besteht eine Analfistel, aus der sich ebenfalls Blut, Koth und Eiter entleert. Anhaltende Diarrhoen. Kinderlos, nie Abort.

Befund: Mässig kräftige Frau. Keine Zeichen von Lues oder Tuberculose. 3 cm über dem After eine etwa 2 cm lange, für ein dünnes Bougie durchgängige Strictur. Unterhalb der Strictur normale Schleimhaut. Rechts von der Analöffnung eine Kothfistel, die oberhalb der Strictur mit dem Mastdarm communicirt.

Operation: 30. 6. Sonde durch die Fistel in den Mastdarm eingeführt. Spaltung des Spincter und der Strictur auf der Sonde. Die Mastdarmschleimhaut oberhalb der Strictur ist geschwollen, geröthet, nicht deutlich ulcerirt. Starke Eiterung aus dem eingelegten Rohre in den nächsten Tagen. Die Wunde schliesst sich schnell. 14 Tage nach dem Eingriff ergiebt die Sondirung, dass eine enge Fistel, im oberen Pole des Wundtrichters mündet, hinter dem Rectum noch mindestens 6 cm in die Höhe geht. Diese Fistel wird am 15. 7. auf einer Sonde nach hinten zu durch die Weichtheile der Rima ani gespalten. Dabei theilweise Resection des Steissbeines. Rectum nicht weiter eröffnet.

Unter Behandlung mit Mastdarmspülungen, protrahirten Bädern und Jodoformgazetamponade der Fistelwunde schliesst sich diese langsam. Anfang September wird constatirt, dass ein Recidiv der tiefen pararectalen Fistel eingetreten ist. Anscheinend communicirt dieselbe mit dem Mastdarm an einer mit dem Finger nicht erreichbaren Stelle. Rectotomie vorgeschlagen, abgelehnt. Entlassung mit dem ungefähren Aufnahmebefund.

19. Diagnose: Proktitis ulcerosa. Amyloid. Keine Strictur. Therapie: Darmspülungen.

Frau W. R., 52 Jahre. Rec. No. 2575/06.

Aufgenommen: 8. 1. 07. Ungeheilt entlassen: 28. 1. 07.

Vorgeschichte: Vor 26 Jahren Heirath. 8mal Conception. Nur drei Kinder leben. 1 Abort, 4 Kinder starben kurz nach der Geburt und zwar die aus den ersten Schwangerschaften. Luetische Infection geleugnet. Mastdarmleiden seit mehr als 7 Jahren. Eiter und Blut im Stuhl. Starke Schmerzen bei der Defäcation. Durchfälle, abwechselnd mit Verstopfung.

Befund: Sehr dicke, blasse Frau. Leber und Milz gross. Urin enthält fast 2 pM. Eiweiss, einige wenige hyaline Cylinder. Sehr grosse Urinmengen.

Anus etwas eng. Dicht über demselben an der Vorderseite der weiten Ampulle ein 2—$2^1/_2$ cm grosses tiefes Ulcus, dessen Grund dicht unter der Vaginalschleimhaut zu fühlen ist. Darüber noch zwei kleinere seitlich gelegene. In der Höhe derselben mässige Stenose (Bougie 22) des Rectums (Ca. 5 cm über dem Anus). Darüber normale Verhältnisse. — Reflexe an der Patella und den Pupillen erloschen.

Verlauf: Schwere Durchfälle (10—12mal am Tage) trotzen allen Tannalbin-, Opium- und Wismutdosen. Patientin kommt allmählich immer mehr von Kräften, Argentumätzungen des Rectums erzielen keine wesentliche Besserung, abgesehen von einer Minderung der Eiterbeimengungen im Stuhlgang.

Nach dreiwöchigem Aufenthalt im Krankenhaus verlässt Patientin gegen den Rath des Arztes das Krankenhaus, mit etwa demselben Befund wie bei der Aufnahme.

3 Wochen später Exitus letalis zu Hause an „Entkräftung". Keine Section.

20. Diagnose: Proktitis ulcerosa. Strictura recti. Luetisches Exanthem an den Armen.

Therapie: Spülungen mit dünnen Argentumlösungen. Bougiren.

O. G., Aufwärterin, 51 Jahre. Rec. No. 2572/1906.

Aufgenommen: 8. 1. 07. Gebessert entlassen: 16. 2. 07.

Vorgeschichte: Vor 30 Jahren venerische Infection. Inunctionskur. Ein Abort. Seit 20 Jahren mastdarmleidend. Schmerzen bei der Defäcation, Eiter- und Blutabgang ex ano, besonders vor dem Stuhlgang. Durchfälle abwechselnd mit hartnäckiger Constipation. An den Armen seit zwei Jahren ein Ausschlag, der bald theilweise abheilte, bald sich verschlimmerte, beim Verschwinden pigmentlose Stellen hinterlassend. Aehnliche Exantheme früher mehrmals jahrelang.

Befund: Schlechter Ernährungsstand. An den Unterarmen beiderseits ein papulöses Exanthem, dazwischen Leukoplakieen. Keine Schuppen. — Diffuse Bronchitis. — Uterus durch perimetritische Adhaesionen rings fest verlötet, fast unbeweglich. Fundus mit der Vorderseite des Rectums verwachsen. Am Anus: Kleine, feine äussere Analfistel. Rectum: 3 cm über dem After eine für ca. einen Bleistift durchgängige Strictur. Von oben läuft eine grosse Menge Eiter über den dilatirenden Finger. Die Ränder der Strictur haben keine Schleimhaut, sind rauh zerklüftet.

Verlauf: Einführung eines dünnen Mastdarmrohres über die Strictur. Tägliche Spülungen mit dünner Argentumlösung. Häufiges Bougiren der Strictur mit der Fingerkuppe, später durch Einführen von Bougies bis No. 12.

Nach Erweiterung der Strictur findet sich das Rectum oberhalb desselben bedeckt mit reichlichen Geschwüren. Dazwischen hypertrophische Schleimhautinseln. Patientin fühlt sich nach Dilatation der Strictur und mässigem Nachlassen der Eiterung aus dem Rectum so gebessert, dass sie jede weitere Therapie ablehnt und das Krankenhaus verlässt. Die Papeln an den Vorderarmen verschwanden im Anfang der Behandlung nach achttägiger Jodkalidarreichung.

21. Diagnose: Proktitis ulcerosa. Keine Strictur.

Therapie: Spülungen mit 0,3 : 1000 Argentumlösung.

K. H., ohne Beruf, 25 Jahre. Rec. No. 1507/06.

Aufgenommen: 31. 8. 06. Gebessert entlassen: 23. 10. 06.

Vorgeschichte: 2 Schwestern lungenleidend. Patientin selbst seit $^3/_4$ Jahren wegen Lungenleidens in Behandlung. Seit ca. $^1/_2$ Jahr öftere Schmerzen in Leib und im After, besonders beim Stuhlgang. Blut und Eiter im Stuhl. Lues negirt. Sonst nie krank.

Befund: Gesund aussehendes, kräftiges Mädchen. Keine Oedeme. Drüsenschwellungen, Exantheme. Keine Zeichen von Lues. Leichter Spitzenkatarrh rechts. Kein Husten und Auswurf. Colon descendens und transverum leicht druckschmerzhaft. — Hymen intactum. — Rectum: Schleimhaut stellenweise wulstig verdickt und geschwollen. Beim Pressen Abgang blutigen, leicht eitrigen Schleimes.

Rectoskopisch: Schleimhaut, besonders der Vorderseite, ulcerirt, dazwischen wulstige Schleimhauterhebungen.

Spülungen mit Argentum nitricum 1 : 3000.

Nach 14 Tagen sind die Ulcerationen viel kleiner geworden. Entzündung der Schleimhaut ist sehr zurückgegangen. Nur noch wenig eitriger Ausfluss. Dabei bleibt es. Patientin fühlt sich sehr viel wohler, lehnt jeden weiteren Eingriff ab und verlässt gegen ärztlichen Rath das Krankenhaus.

22. Diagnose: Proktitis ulcerosa. Strictura recti. Ulcus vaginae. Fistula rectovaginalis. Gonorrhoe.

Therapie: Aetzungen mit Chlorzinklösung und Argentum nitricum.

H. L., Plätterin, 33 Jahre. Rec. Nr. 1934/06.

Aufgenommen: 16. 10. 06. Gebessert entlassen: 5. 12. 06.

Vorgeschichte: Vor 10 Jahren Abort. Seit damals Obstipationen. Bald darauf Schmerzen im After beim Stuhlgang, Blut und Eiter im Koth. Seit ca. 1 Jahr wesentliche Verschlimmerung des Leidens, das Patientin sehr herunterbrachte. Seit ca. 10 Jahren starker Fluor e vagina. In letzter Zeit hat derselbe kothigen Geruch. Spontanabgang von Urin.

Befund: Guter Ernährungszustand. Nichts von Lues oder Tuberculose.

Gynäkologisch: Retroflectirter Uterus nach hinten fixirt. Im Os externum schleimiger Eiter. Vagina voll stinkenden Eiters. An der Vorderseite der Vagina in der Gegend der Urethralmündung ein etwa thalergrosses mit wulstigen Granulationen gefülltes Geschwür, in dessen Mitte mit der Sonde eine dünne Fistel gefunden wird, die in die Blase führt. Im Uebrigen ist der ganze Urethralwulst zerstört. — An der Hinterwand der Vagina mehrere bis linsengrosse, wie ausgestanzt aussehende Geschwüre mit glattem Grund, zum Theil recht tief gehend.

Rectum: 4 cm oberhalb des Afters eine für die Fingerkuppe permeable Stenose, von einer derben circulären Schleimhautfalte gebildet. Der freie Rand ulcerirt. Darunter an der Vorderseite ein ca. pfenniggrosses Ulcus, mit eitrigem Secret belegt. In dem Grund desselben eine für eine Sonde durchgängige Fistel, die mit einem der Vaginalgeschwüre communicirt. Sowohl in der Vagina, als auch im Rectum Gonokokken.

Nach mehrwöchigen Aetzungen der Geschwüre mittels Argentum nitricum- und Chlorzinklösungen beginnen sowohl die der Vagina, als auch das des Rectums sich zu verkleinern. Spülungen des Rectums vermindern die Eitersecretion aus demselben sehr wesentlich. Auch die Strictur wird etwas weiter, obwohl Patientin jeden Bourgirversuch oder operativen Eingriff ablehnte.

Mit wesentlich gehobenem Allgemeinbefinden nach 6wöchiger Behandlung entlassen.

23. Diagnose: Ulcus recti gonorrhoicum. Gonorrhoea florida vulvae.

Therapie: Aetzungen, Spülungen.

A. W., Stütze, 33 Jahre. Rec. No. 2998/06.

Aufgenommen: 7. 3. 07. Gebessert entlassen: 30. 3. 07.

Vorgeschichte: Patientin leidet seit einiger Zeit an Hämorrhoiden mit mässigen Schmerzen am After. Deshalb ins Krankenhaus. Infectio negatur.

Befund: Mittlerer Ernährungszustand. Thoracal-Abdominalorgane ohne Besonderes.

Gynäkologisch: Schwere, z. Th. ulceröse Gonorrhoe der Vagina und des Cervix uteri.

Rectum: Rechts vom After ein entzündeter Hämorrhoidalknoten mit infiltrirter Umgebung. Dicht oberhalb des Anus im Rectum ein ca. zehnpfennigstückgrosses flaches Ulcus mit etwas überhängenden Rändern, mit dickem Eiter belegt.

Keine narbigen Veränderungen in der Submucosa oder Mucosa des Rectums, keine Stenose etc. Im Secret des Rectalgeschwüres Gonokokken!

Therapie: Argentumätzung des Ulcus recti und Argentumspülungen des Rectums. Chlorzinkätzung der Vaginalgeschwüre. Holzessigspülungen der Scheide.

Im Laufe von drei Wochen erst langsame, dann schnelle Heilung des Rectalgeschwüres bis auf einen kleinen, weichen Defect. Keine Neigung zu hypertrophischen Narben. Auch die Vaginalulcerationen sind wesentlich kleiner geworden. Der Fluor vaginalis hat nachgelassen.

30. 8. auf Wunsch Entlassung.

24. (Aus der Privatklinik des Herrn Geheimrath Körte.) Diagnose: Proktitis und Kolitis ulcerosa. Keine Strictur.

Therapie: Spülungen.

I. C., Mann, 39 Jahre. Rec. No. II. 390.

Aufgenommen: 24. 10. 05. Geheilt entlassen: 20. 12.

Vorgeschichte: Patient sonst gesund, litt an Verstopfung. Vor ca. 10 Wochen plötzlicher Blutabgang mit dem Stuhl. Dazu traten später krampfartige Leibschmerzen vor und nach dem Stuhlgang. Viel Tenesmen. Keine Infection mit Lues oder Dysenterie bekannt.

Befund: Blasser Mann. Temperatur bis 38,5°. Sehr häufige Stuhlgänge, die Blut und Eiter enthalten. Die Gegend der Flexura sigmoidea über

dem linken Lig. inguinale lässt eine längliche druckempfindliche Resistenz fühlen, dem Colon entsprechend.

Mikroskopisch: im Stuhl keine Amöben, viel Eiterkörperchen, Bacillen und Kokken.

Rectoromanoskopie: lässt, soweit der Tubus eindringt, leicht blutende, geschwollene Schleimhaut mit Eiterbelag erkennen.

Behandlung: Pulvis Doweri, Spülungen mit Wismutaufschwemmungen, Argentum nitricum und Albargin abwechselnd.

Unter dieser Behandlung bessert sich der Zustand des Patienten so, dass von einer Operation, zu der er geschickt war, Abstand genommen wird. Blut- und Eitergehalt lassen nach. Der Patient fängt an, sich zu erholen, bekommt Appetit, nimmt an Gewicht zu. 20. 12. 05 Entlassung nach Hause.

Zu Hause Fortsetzung der Spülungen in mässigem Grade.

Vorstellung Ende 1906. Völliges Wohlbefinden. Rectalschleimhaut weich, ohne abnormen Befund.

II. Krankengeschichten der 17 mit Colostomie behandelten Patienten.

1. Diagnose: Proktitis ulcerosa.

Therapie: Colostomie.

E. L., Näherin, 27 Jahre. Rec. No. 1502/1894.

Aufgenommen: 27. 9. 94. Ungeheilt entlassen: 10. 9. 97 ins Siechenhaus.

Vorgeschichte: Seit dem 18. Lebensjahre Menses unregelmässig, stark. Kein Partus, kein Abort. Vor 5 Jahren Typhus abdominalis. Seit 4 Jahren unterleibsleidend. 1891 Spritzkur. 1893 Schmierkur, kurz vorher Heiserkeit durch einige Wochen und Tonsillarabscess. Seit 1890 Fluor albus und Schmerzen im Unterleib.

Seit 1891 mastdarmleidend: Schmerzen beim Stuhlgang. Blut im Stuhl. Eiterabgang aus dem Rectum. Obstipation. In letzter Zeit wurden die Mastdarmsymptome stärker, besonders die Schmerzen heftiger.

Befund: Blasse, heruntergekommen aussehende Person. Am Halse Leucoderma. An den Glutaeen Injectionsnarben. Fluor albus. Colpitis. Uterus und Cervix ohne Besonderheiten. An der linken Labie ein unregelmässiges Geschwür mit glattem Grunde, wallartigen Rändern. Am Anus spitze Condylome, die von Geschwüren begrenzt sind, welche sich ins Rectum hinein erstrecken. Rectalschleimhaut etwa 8 cm hoch mit missfarbenen Geschwüren bedeckt, zwischen denen sich weissliche Narben befinden. Etwa $7^1/_2$ cm hoch eine nicht sehr enge, aber starre Strictur, deren Ränder von Geschwürsnarben bedeckt sind. Bacterienpräparate vom Anus und dem Vaginalgeschwür zeigen gonokokkenähnliche Diplokokken. Inguinal-, Cubital- und Halsdrüsen deutlich vergrössert.

29. 9. Argentumätzung der Geschwüre nach vorhergegangener energischer Thermocauterisation. Mehrmals wöchentlich Argentumpinselungen.

Operation: 22. 11. Da keine wesentliche Besserung eintrat: linksseitige Colostomie mit Einnähen eines fingerdicken Drainrohres in den zuführenden Darmschenkel.

Tägliches Durchspülen des peripheren Colonendes mit adstringirenden Lösungen.

Von Mitte Dezember ab täglich: Suppositorien mit 0,1 Jodoform und 0,2 Perubalsam.

30. 1. 95. Keinerlei Fortschritt zu verzeichnen. In letzter Woche Fieber mit leichten peritonealen Symptomen. Entleerung eines grossen Exsudats im Douglas'schen Raum, das aus trübseröser Flüssigkeit bestand und Streptokokken in Reincultur enthält.

30. 1. — 3. 3. Angina tonsillaris und leichtes Erysipel um die Kothfistel. Allgemeinzustand sehr schlecht.

3. 3. Allgemeinbefinden besser.

16. 6. 95. Nach 7monatigem Ableiten des Kothes durch die Colostomie und täglicher Behandlung der Rectalschleimhaut mit Adstringentien jetzt langsam beginnende Reinigung der Geschwüre im Rectum. Bedeutende Zunahme an Körpergewicht. Doch immer noch grosse Schwäche.

1. 3. 96. Eine linksseitige seröse Pleuritis wurde mehrmals punktirt, scheint jetzt abgelaufen. Rectalgeschwüre wie vor 9 Monaten.

10. 9. 97. Nachdem noch eine Zeit lang eine Besserung das Rectalleidens angehalten hatte, seit $^1/_2$ Jahr wieder vermehrte Schmerzen im Rectum, die bis ins Kreuz und die Brust ausstrahlen. Dazu andauernde, nicht zu beseitigende Diarrhoen. Ulcerationen im Rectum, soweit sichtbar, nicht schlimmer geworden, reichen anscheinend nicht höher hinauf, als etwa 10 cm. Rectoskopie wegen der Schmerzen nicht möglich. Narkose durch den schlechten Allgemeinzustand contraindicirt. Keine Lungen- oder Pleurasymptome.

Entlassung ins Siechenhaus.

2. Diagnose: Proktitis ulcerosa. Keine Strictur.

Therapie: Anus praeternaturalis.

Frau H. Sch., ohne Beruf, 24 Jahre. Rec. No. 2456/04.

Aufgenommen: 17. 1. 05. Gebessert entlassen: 27. 3. 05.

Vorgeschichte: Seit 13 Jahren regelmässige Menses. Seit ca. 5 Jahren häufiger Stuhldrang mit Schleim- und Blutabgang, wobei Pat. sehr herunterkam. Seit ca. 1 Jahr Behandlung mit Eichenrindendecret-Spülungen per rectum, ohne Erfolg. In letzter Zeit häufigeres Erbrechen. Obstipation. Infectio luetica negatur.

Befund: Kräftig gebaute, magere, blasse Person. Kein Fieber. Puls o. B. Keine Anzeichen von Lues oder Phthise. Hymen perforatum, Vagina weit, Ausfluss. Am Anus links ein Hautwulst von Bohnengrösse. Keine Fisteln.

Rectoskopie: Oberhalb der mittleren Plica ca. 9 cm supra anum ein ca. 10 Pfg.-stückgrosses, scharfrandiges, leicht blutendes Geschwür mit leicht erhabenen Rändern. Betupfen mit 5proc. Argentumlösung. Spülungen mit Borwasser.

30. 1. Unverändert. Beim Spülen läuft stets bei tiefem Eindringen des Speculums aus den oberen Parthien des Rectums stinkender Eiter in grosser Menge ab. Im Eiter keine Tuberkelbacillen, dagegen Gonokokken-ähnliche Diplokokken.

Operation: 3. 2. 05. Colostomie mit Spornbildung. Einnähen eines dicken Rohres in den zuführenden Schenkel.

15. 2. Colostomie functionirt gut. Tägliches Durchspülen des peripheren Darmendes mit Borsäure (3 pCt.), essigsaurer Thonerde oder physiol. Kochsalzlösung. Eingiessen von 10 proc. Ichthyolglycerin (1 Esslöffel).

27. 3. Entlassung. Oertlich keine wesentliche Besserung. Dagegen Allgemeinzustand sehr gehoben. Immer noch reichliche Eiterung aus dem Anus. Zu Hause Weiterbehandlung wie bisher.

10. 10. 05. Vorstellung. Secretion lässt jetzt endlich sichtbar nach. Stuhlgang ausschliesslich durch die Kothfistel. Ein Aufenthalt an der See hat Patientin sehr gut erholt.

20. 11. 06. Vorstellung. Pat. abgemagert.

Eiterung hält an, sowohl aus dem Anus iliacus wie aus dem After.

Stuhlgang erfolgt Morgens aus dem Anus iliacus durch Spülung. Dabei kommt ziemlich viel Eiter.

Per rectum: Unterer Rectum-Abschnitt hat glatte Schleimhaut, ohne Eiterung. 8 cm über dem Anus eine Verengerung, die Fingerspitze durchlassend. Oberhalb derselben ist die Schleimhaut uneben, körnig, mit Eiter bedeckt.

Vom Anus iliacus aus fühlt man nach beiden Seiten die untere, geschwürige Schleimhaut. Nach Zurückziehen des Fingers kommt reichlich Eiter.

3. Diagnose: Proktitis ulcerosa. Strictura recti. Fistula rectovaginalis.

Therapie: Eröffnung eines periproct. Abscesses. Colostomie.

E. M., Maurerfrau, 29 Jahre. Rec. No. 7571/1890.

Aufgenommen: 5. 12. 1890. Gestorben: 31. 1. 1891.

Vorgeschichte: Mit 13 Jahren an Bubonen operirt. Seit der Kindheit Beschwerden beim Stuhlgang. Vor 7 Jahren entstand eine Mastdarmscheidenfistel. Seit 3 Wochen Abgang von Blut und Eiter aus dem After. Starke Schmerzen beim Stuhlgang. Tenesmen. Kein Partus, kein Abort. Mehrfache Inunctionskuren. Langedauernder Jodkaligebrauch.

Befund: Hochgradig blasse Person. Rechtseitiger Bronchialkatarrh. Im Sputum keine Tuberkelbacillen. Retroflexio uteri. Sonst innere Genitalien o. B. In der Mitte der hinteren Scheidenwand eine Fistel, die kothig-eitrige Massen durchtreten lässt.

Per rectum: 7 cm über dem After eine enge Strictur, oberhalb derselben mündet die Scheidenfistel. Unterhalb der Strictur unregelmässige Schleimhautulcerationen. Sitzbäder, Mastdarmspülungen.

Operation: 9. 12. 90. Spaltung der Scheidenmastdarmfistel. Dabei wird ein grosser periproctitischer Abscess eröffnet, durch den das Rectum hindurchzieht wie ein isolirtes Rohr. Lockere Tamponade der Wunde nach Einschieben eines dicken Drainrohres in das Rectum.

15. 12. Colostomia sinistra, zweizeitig.

Tägliche Durchspülung des peripheren Darmtheiles, wobei sich das Spülwasser auch durch die Abscesshöhle und die Vagina entleert. Wegen des schlechten Allgemeinzustandes (von vornherein hohes Fieber) Wasserbett.

24. 1. Es soll ein Drainrohr durch das periphere Darmstück durchgezogen werden. Dabei löst sich an einer Stelle die Verwachsung des Colons mit der Bauchwand. Sofortige neue Naht.

31. 1. Tod an eitriger Peritonitis.

Section ergiebt als Aetiologie für den periproctalen Abscess eine locale tuberculöse Beckenperitonitis als Folge von Durchbruch eines tuberculösen Dünndarmgeschwüres ins kleine Becken. Mikroskopisch: Proctitis ulcerosa tuberculosa.

4. Diagnose: Proktitis ulcerosa. Keine Strictur.

Therapie: Colostomie (nach 1jähriger nicht chirurgischer Therapie).

A. G., ohne Beruf, 34 Jahre. Rec. No. 1818/04 und 3080/04.

Aufgenommen: 2. 11. 04. Gebessert entlassen: 22. 6. 05.

Vorgeschichte: Seit 1 Jahr Blutungen bei dem Stuhlgang. Schmerzen am After, Eiterabgang. Obstipation und Diarrhoen wechseln. Tenesmen 7 Wochen lang mit Tannin intern behandelt.

Befund: Guter Ernährungszustand. Virgo. Brust-, Bauchorgane o. B.

Rectum: Geröthete, mit Schleimfäden bedeckte, leicht blutende, sehr empfindliche Schleimhaut. Keine Geschwüre, keine Hämorrhoiden, keine Stenose.

Therapie: Aetzen der Schleimhaut mit 3proc. Arg. nitricum-Lösung. Kochsalzspülungen. Bismutum subnitricum innerlich. Antidysentericum (Schering).

In 4 Wochen keine Besserung, eher eine Abnahme des Allgemeinbefindens. Am 28. 11. verlässt Pat. das Krankenhaus.

Neuaufnahme: 27. 3. 05. Mittlerweile ist der Allgemeinzustand schlechter geworden. Im Rectum haben sich in den höher gelegenen Parthien (10 cm hoch und darüber) Ulcerationen der Schleimhaut eingestellt, in den unteren Parthien Streifen narbiger, atrophischer Schleimhaut.

Operation: 28. 3. 05. Colostomie mit Einnähen eines dicken Drainrohres in den zuführenden Schenkel. Tägliches Durchspülen des peripheren Endes mit physiolog. Kochsalzlösung. Befinden hebt sich langsam. Die eitrige Secretion des Rectum lässt langsam nach.

21. 6. Entlassung auf Wunsch. Die Ulcera im Rectum sind etwas besser geworden. Heilungstendenz kaum vorhanden. Allgemeinbefinden gut.

Herbst 1906 neue Vorstellung. Mastdarmleiden völlig geheilt, nachdem Pat. sich zu Hause noch stets bougirt hatte.

12. 10. 06. Im Rectum keine Ulcerationen mehr fühlbar. Verschluss des Anus iliacus durch Umschneiden der Fistelöffnung, Vorziehen des Darmes, Vernähung der angefrischten Ränder in der Querrichtung. Glatte Heilung. 14. 1. 07. Stellt sich in gutem Zustande vor. Darmthätigkeit ganz normal.

5. Diagnose: Proktitis ulcerosa. Strictura recti.
Therapie: Anus praeternaturalis.

M. F., Arbeiterin, 35 Jahre. Rec. No. 3263/1898.

Aufgenommen: 23. 3. 98. Gebessert entlassen: 20. 7. 98.

Vorgeschichte: Mutter an Cholera gestorben. Patientin hatte mit 19 Jahren Lues. Spritzkur. Seit 8 Jahren Stuhlbeschwerden, vor 7 Jahren Rectotomie in der Charité. Bald wieder Beschwerden: Schmerzen, Eiterung ex ano, Incontinenz, Durchfälle, Abmagerung.

Befund: Elend aussehende Person. Keine frische Lues. Am After eine Narbe von der alten Rectotomie herrührend. Herz, Lungen, Leber, Milz o. B. Dicht über der Rectotomienarbe beginnend schmutzige Schleimhautulcerationen bis an die Analöffnung heran. Dicht über dem Anus eine enge, für den Finger nicht durchgängige Strictur.

30. 3. Colostomia sin. Wände des Colon sehr starr. Einnähen einer Schlinge des Colon nach Perforation ihres Mesenteriums, sodass sie ganz ausserhalb der Peritonealhöhle liegt. Durchtrennung des Darms zwischen zwei Ligaturen. Schleimhaut hochgradig erkrankt, theilweise geschwürig zerstört. Das centrale Darmende wird unter einer Hautfalte durchgezogen, dicht über der Spina a. s. eingenäht. Das periphere Ende verkleinert.

An die Operation schliessen sich zunächst leichte peritoneale Reizerscheinungen an, dann langsame Besserung des Allgemeinbefindens.

Am 5. 7. wird Patientin mit recht gutem Allgemeinzustand entlassen. Kothentleerungen nur aus dem Anus praeternaturalis, meist diarrhoisch und mit Eiter untermischt.

Im October 1898 acquirirte die Patientin an ihrem Anus praeternaturalis ein Erysipel, daran schloss sich eine Lobarpneumonie rechts hinten unten.

Exitus am 27. 10. 98.

Section ergab geschwürige Colitis descendens und transversa bis etwa 30 cm oberhalb des Anus praeternaturalis. Ebenfalls unterhalb des Anus praeternaturalis Ulcerationen bis an die Analmündung. Hier ist an einer Strecke von über 10 cm Darmwand die Mucosa zerstört.

Nephritis parenchymatosa. Pneumonia crouposa. Hepatitis parenchymatosa.

Histologisch: Chronisch entzündliche Infiltrationen in der Submucosa bis in die Muscularis, hie und da mit Localisationen um die Gefässe. Die Mucosa grossentheils zerstört. Unregelmässige Ulcerationen bis in die Muscularis. Nirgends Epithelioid- oder Riesenzellen.

6. Diagnose: Proktitis ulcerosa. Strictura recti. Thrombophlebitis femoralis. Pyaemie.
Therapie: Colostomie.

M. W., Wäscherin, 40 Jahre. Rec. No. 690/1900.

Aufgenommen: 26. 6. 00. Gestorben: 6. 11. 00.

Vorgeschichte: 1893 Gonorrhoe und Bubo inguinalis (incidirt). 1897 Ulcerationen an den Labien. Seit Mitte 1898 Schmerzen im Darm. Abgang

von Blut und Eiter. Seit einem Halbjahr mehrere Fisteln, eine Vaginalfistel. Menopause seit 1 Jahre.

Befund: Keine Zeichen von Tuberculose oder Lues. Jederseits in der Inguinalgegend Incisionsnarben von Bubonen. 3 Fisteln in der Nähe des Afters, aus denen sich stinkender Eiter entleert. Umgebung des Anus schmerzhaft infiltrirt, keine Fluctuation.

$3^1/_2$ cm oberhalb des Anus eine für die Fingerkuppe impermeable Strictur mit gewulsteten Rändern. Oberhalb der Strictur endet eine Mastdarmscheidenfistel. Schleimhaut unterhalb der Strictur stark geröthet, leicht blutend, nicht ulcerirt.

Operation: 28. 6. 00. Colostomia sinistra unter Einnähen einer Flexurfalte in die Bauchwand und eines Drainrohres in den zuführenden Schenkel der Flexur. Thermocauterisation der Analfisteln, forcirte Dilatation der Strictur, Einführen eines Rohres durch die erweiterte Strictur im Rectum.

Abführen mit Ricinus. Tägliches Durchspülen des Rectalendes mit sterilem Wasser und dünnen Adstringentien.

4. 9. Untersuchung in Narkose. Strictur im Rectum noch immer sehr eng. Oberhalb derselben ausgedehnte geschwürige Processe der Schleimhaut. Abfluss der Secrete durch das Rectalrohr gut. Colostomie functionirt gut. Scheide und Uterus flächenhaft mit dem Mastdarm fest verwachsen.

3. 10.—12. 10. Erysipelas faciei et capitis.

20. 10.—2. 11. Thrombophlebitis femoralis sinistra mit Abscedirung. Incision, Nachlass der Erscheinungen.

6. 11. Exitus letalis.

Section ergiebt mehrere Eiterherde im kleinen Becken, die sich bis dicht an das Rectum erstrecken. Rectalschleimhaut bis 12 cm oberhalb des Anus zum Theil tief ulcerirt. Mehrere Geschwüre reichen bis durch die Muscularis.

Obere Grenze der Ulcerationen im Rectum sehr scharf. Parenchymatöse Nephritis. Eitrige Cystitis, Fettleber. Nichts von Lues oder Tuberculose.

7. Diagnose: Proktitis ulcerosa. Strictura recti.
Therapie: Anus praeternaturalis.

A. M., Arbeiterin, 41 Jahre. Rec. No. 1170/1897.

Aufgenommen: 8. 10. 97. Geheilt entlassen: 21. 10. 97.

Vorgeschichte: 2 Geburten, die letzte vor 16 Jahren, beide Kinder in jugendlichem Alter gestorben. Mit 22 Jahren Pocken, seit 12—13 Jahren Fluor. Luetische Infection nicht sicher. Schon vor 8 Jahren wegen Mastdarmfistel behandelt. Seit einigen Wochen Diarrhoen und Incontinenz, sowie Schmerzen beim Stuhlgang.

Befund: Grosse, magere Person. Lungen und Herz intact. Inguinaldrüsen geschwollen. Am Anus eine weite Fistel, aus der dünner Koth permanent abfliesst. Rectum dicht über dem Anus (2 cm) stricturirt, nur für dicke Sonde durchgängig. Geschwollene Hämorrhoidalvenen in der Umgebung des Afters. Die Analfistel mündet im Rectum unterhalb der Strictur.

Operation: 10. 10. Spaltung der Analfistel. Spaltung der Strictur mit dem Scalpell bis ein fingerdickes Bougie einführbar ist. Der Mastdarm ist, soweit man mit dem Finger vordringen kann, in ein starrwandiges enges Rohr verwandelt. Ulcerationen nicht sichtbar zu machen. Einführen eines Drainrohres bis in die Flexur. Tägliche Spülungen mit Argentumlösungen. Bougiren mit dicken Bougies.

8. 11. Wegen Temperatursteigerungen und Leibschmerzen wird das Bougiren ausgesetzt.

1. 12. Patientin verlässt die Anstalt. Die Strictur erscheint im Ganzen etwas erweitert, in Höhe von ca. 8 cm ist noch ein zweiter ringförmiger Wulst zu fühlen. Darüber scheint normale Schleimhaut zu sein. Continenz für festen Stuhlgang. Schmerzen beim Stuhlgang mässig. Fistelwunde geheilt.

Neuaufnahme 24. 8. 97. Völliges Recidiv der alten Schmerzen. Völlige Incontinenz seit 6 Wochen. Lebhafte Peristaltik. Trommelbauch. 2 cm supra anum derbe, harte, für Fingerkuppe gerade durchgängige Strictur. Starke Eiterung aus dem Mastdarm. Es gelingt die Einführung eines dicken Katheters. Mastdarmspülung ergiebt viel Eiter und dünnen schleimigen Koth.

30. 8. 97. Colostomie links mit völliger Durchtrennung des Colons und Durchziehen des proximalen Darmendes unter einer Hautbrücke. Durchspülen des peripheren Endes vom Anus aus. Aus dem centralen Darmende fliesst im Laufe der ersten zwei Tage sehr viel dünner Koth aus. Die Symptome von Kothstauung weichen.

10. 9. 97. Erysipel in der Umgebung der Kothfistel läuft in zwei Tagen ab. Dann Wohlbefinden. Protrahirte Bäder.

Tägliche Darmspülungen mit 1 promilliger Argentumlösung und Wismut.

22. 9. Secretion aus dem Rectum deutlich vermindert. Allgemeinbefinden hebt sich. Appetit gut.

21. 10. Secretion aus dem Mastdarm schleimig-eitrig. Rectum schmerzt nicht mehr. Infiltration der Wand deutlich zurückgegangen. Colostomie functionirt gut. Englisches Bruchband mit Pelotte schliesst gut ab. Stuhlgang 1—2mal täglich. Entlassung.

8. Diagnose: Proktitis ulcerosa. Strictura recti. Lues. Phthisis pulmonum. Fisteln.

Therapie: Anus praeternaturalis. Fistelincisionen.

E. S., Schneiderin, 42 Jahre. Rec. No. 178/01 u. 1653/03.

Aufgenommen: 13. 11. 01. Geheilt entlassen: 30. 4. 03. Gestorben: 31. 3. 04.

Vorgeschichte: Mutter an Phthise gestorben. Als Kind war Patientin scrophulös. Mit 22 Jahren Lues, die wegen Stomatitis und Acne unvollkommen behandelt wurde. Vor 8 Jahren bemerkte Patientin eine Analfistel, vor 1 Jahr eine zweite, vor 3 Monaten eine dritte. Seit ca. 6 Jahren bandwurmleidend. Jetzt Schmerzen bei der Defäcation, Blut und Eiter im Stuhl.

Befund: Schwache Musculatur, graciler Knochenbau. Herz, Lungen o. B. Leistendrüsen geschwellt, indolent. Fluor albus.

Rectum: Mehrere breite condylomatöse Wucherungen an dem Anus. Rechts und links vom Anus mehrere complette und äussere Analfisteln mit mässigen Abscedirungen. Im Rectum fühlt man eine ringförmige Verengerung, für den Finger nicht durchgängig, etwa 4 cm hoch. Sie ist durch quere Narbenzüge der Schleimhaut, die unregelmässig ulcerirt ist, hervorgerufen. Eine der Analfisteln mündet im Rectum oberhalb der Strictur. Darmspülungen fördern viel Eiter oberhalb der Fistel heraus.

Operation: 13. 12. Colostomie mit Durchziehen des proximalen Darmtheiles unter einer lateralen Hautbrücke. Drain in den Darm.

Auf Ricinus sehr reichliche Stühle. Durchspülungen des peripheren Darmendes mit 1promilligen Argentumlösungen.

26. 8. 02. Strictur ist unbeeinflusst geblieben. Der entzündliche Process im Rectum scheint abzuheilen. Die Analfisteln secerniren weniger.

2. 3. 03. Secretion aus den Fisteln hat aufgehört. Strictur ist durch systematisches Bougiren für daumendickes Bougie durchgängig geworden.

Operation: 6. 4. 03. Verschluss der Colostomiewunde, nachdem am Anus die Entzündungserscheinungen aufgehört haben. Heilung durch zweitägige pneumonische Erscheinungen complicirt. Rectalsymptome traten seither nicht mehr auf.

30. 4. Entlassung.

Am 31. 3. 04 starb Patientin an schnellverlaufender Lungenphthise.

9. Diagnose: Strictura recti. Proktitis ulcerosa. Fistula rectovaginalis. (Beckenphlegmone. Peritonitis.)

Therapie: Colostomie.

Frau H., Arbeiterfrau, 42 Jahre. Rec. No. 474/1900.

Aufgenommen: 30. 5. 00. Gestorben: 6. 6. 00.

Vorgeschichte: 3 normale Partus, kein Abort. Vor 4 Jahren wegen Mastdarmfistel operirt. Seitdem häufige Schmerzen im Mastdarm. Eiterung und Schleimabgang ex ano. Ab und zu Blutungen. Stuhl meist angehalten, erfolgt mit grossen Schmerzen.

Befund: Kachektische Frau. Leichter Icterus. Abdomen aufgetrieben, schmerzhaft, Puls klein, frequent. Reliefartige Peristaltik.

Per rectum: Enge scharfe Narbenstricturen von etwa 3 cm oberhalb des Afters. Dazwischen Schleimhautulcerationen. Nach der Mitte der hinteren Vaginalwand eine Rectovaginalfistel. In der Umgebung des Afters mehrere enge Fisteln.

Operation: 6. 6. Wegen der starken Schmerzen trotz des schlechten Allgemeinbefindens Colostomie. In der Bauchhöhle stinkender Eiter.

Abends: Exitus letalis.

Section: Ausgedehnte Ulcerationen der Mastdarmschleimhaut. Perforationen ins Beckenbindegewebe mit eitergefüllten weitverzweigten Fistelgängen. Beckenperitonitis. Diffuse eitrige Peritonitis. Offene Perforation aus dem Rectum ins Peritoneum nicht vorhanden.

10. Proktitis ulcerosa. Strictura recti.
Therapie: Anus praeternaturalis.

E. W., Arbeiterfrau, 43 Jahre. Rec. No. 2469/99 und 1152/03.
Aufgenommen: 1. 2. 99. Geheilt entlassen: 5. 9. 03.

Vorgeschichte: Als Kind „Scropheln". Doppelseitige Amaurose nach Ophthalmie. Kein Partus, kein Abort. Vor dem Stuhlgang oft Angstanfälle und Schmerzen im Unterleib. Seit 3 Jahren Incontinentia alvi, seit 3 Wochen auch bei festem Stuhl. Reichliche Eiterungen aus dem Mastdarm, häufig Blutabgang. viel Schmerzen. Abnahme des Ernährungszustandes. Luetische Infection wird geleugnet.

Befund: Dürftiger Ernährungszustand, Haut welk. Herz und Lungen gesund. Um den Anus herum Fisteln und Narben in grosser Zahl. Dicht über dem Sphincter ist die Schleimhaut ulcerirt, etwa 5 cm hoch eine enge Strictur. für Finger undurchgängig. Von höher oben her kommt Eiter und dünner Koth.

Operation: 6. 2. Colostomie links zwischen Nabel und Ligament. inguinale mit Einnähung der Schlinge nach Durchziehen derselben unter einer Hautbrücke. Einführen eines Darmrohres in den proximalen Theil. Darmschleimhaut scheint gesund zu sein.

Durchspülungen mit Argentum nitricum- und Chlorzinklösungen.

15. 5. Seit dem Beginn der Behandlung anhaltende Durchfälle, Tannalbin, Opium, Wismuth, fast ohne Erfolg. Eiterung aus dem Rectum noch sehr stark. Aller Stuhl erfolgt durch die Colostomie. Trotzdem gute Erholung.

31. 10. Die eitrige Secretion aus dem After beginnt geringer zu werden. Noch öfter Durchfälle. Allgemeinzustand gut. Rectalschleimhaut noch immer geschwürig verändert. Mit Colostomie entlassen.

Neuaufnahme: August 1903. Fingergliedtief hinter der Analöffnung ist das Lumen des Rectums völlig verschlossen. Keine Sonde passirt nach oben. In der Colostomiewunde handtellergrosser Darmprolaps.

Operation: 14. 8. 03. Eröffnung der Bauchhöhle nach temporärem Verschluss des Anus praeternaturalis. Verengerung der Oeffnung in den Bauchdecken durch Vernähung des Muscul. rectus mit dem Obliquus extern. und intern. Catgutnaht der oberflächlichen Abdominalfascie. Excision des prolabirten Darmtheiles. Der abführende Schenkel des Dickdarms wird bis auf ein stricknadeldickes Lumen stricturirt gefunden. Auch davon Excision zur histologischen Untersuchung. Rohr in das neu eingenähte obere Darmstück.

5. 9. 03. Entlassung mit gut functionsfähigem Anus praeternaturalis.

10. 5. 05. Völliges Wohlbefinden. Atresia recti wie 1903. Keine Secretion mehr. Inguinalanus functionirt gut.

Mikroskopisch: Das Colonstück wies starke leukocytäre Durchtränkung sämmtlicher Wände mit reichlichen atypischen Epithelwucherungen bis auf die Muscularis vor, sodass zuerst an beginnende maligne Entartung gedacht werden konnte.

11. Diagnose: Proktitis ulcerosa. Strictura recti.
Therapie: Anus praeternaturalis.

P. T., Zeitungsträgerin, 44 Jahre. Rec. No. 139/1898.

Aufgenommen: 1. 5. 98. Geheilt entlassen: 1. 7. 98.

Vorgeschichte: Seit Jahren wegen Darmkatarrhs behandelt. Seit einigen Monaten entleert sich Koth durch die Scheide. Angeblich kein Abort, kein Partus. Jetzt Schmerzen im Darm und Unterleib bei Stuhlentleerungen. Meist Durchfälle.

Befund: Mittelkräftige Frau. Lungen gesund. Am Herzen systolisches Geräusch, sonst normal. Keine Zeichen von Lues oder Tuberculose. Temperatur gegen 39°.

Per Rectum: Ca. 5 cm oberhalb des Anus enge Strictur, derb, unelastisch. Unterhalb der Strictur mässig ausgedehnte Ulcerationen. Fistula rectovaginalis mit Ausgangspunkt oberhalb der Strictur.

2. 5. 98. Dilatation der Strictur mit Bougies und mit geknöpftem Messer in Aethernarkose. Es entleert sich sehr viel Eiter und dünner Koth aus der Flexur und dem Rectum.

20. 5. Tägliche Spülungen mit Adstringentien ohne Erfolg. Intermittirendes Fieber hält an.

Operation: Colostomia sinistra mit stumpfer Durchtrennung des Colon, Durchziehen des proximalen Endes unter einer Hautbrücke und Einführen von Drains in beide Darmstücke.

Tägliche Rectumdurchspülungen mit 2proc. Borsäure, wobei sich noch lange sehr reichlicher stinkender Eiter entleert.

1. 7. 98. Entlassung mit sehr gehobenem Allgemeinzustand. Die Eiterung aus dem Rectum ist erheblich geringer geworden, Ausspülungen mit Argentumlösungen angerathen. Anus praeternaturalis functionirt gut, wird mit Pelotte verschlossen gehalten.

12. Diagnose: Proktitis ulcerosa. Tuberculose. Multiple Fisteln. Strictura recti.

Therapie: Colostomie, Fistelspaltungen.

Frau Sch., Händlerin, 49 Jahre. Rec. No. 989/1894.

Aufgenommen: 25. 7. 1894. Gestorben: 6. 10. 1894.

Vorgeschichte: Als Kind Scarlatina, später Rheumatismus. War zwei Mal verheirathet, erster Mann an Phthise gestorben. Vater und Mutter an Phthise gestorben. Keine Kinder, keine Aborte. Anamnestisch keine Lues, keine Gonorrhoe. Periode bis vor 10 Jahren regelmässig, seither fortgeblieben. Seit 9 Jahren erschwerter Stuhlgang, Schmerzen und Blutabgang beim Stuhlgang. Am After Fisteln, von denen eine geheilt sein soll. Seit einem Halbjahr Nachtschweisse und Bluthusten, wenig Auswurf.

Befund: Decrepide Person, Inguinaldrüsen geschwollen, kein Exanthem, dagegen doppelseitige Spitzentuberculose und Kyphosis Pottii der Brustwirbelsäule.

Per rectum: $3^1/_2$ cm supra anum knorpelharte Strictur, für Bleistift durchgängig. Rectalschleimhaut dicht oberhalb des Afters bis etwa 8 cm über dem After theils geschwürig, theils narbig verändert. Rectum mit dem Becken-

bindegewebe verlöthet. Am Anus mehrere mit dem Rectum communicirende Fistelgänge, rechts und links breite Condylome, im Ganzen etwa handtellergross.

30. 7. Spaltung der Fisteln bis ins Rectum, Cauterisation.

1. 8. Colostomia sinistra, Eröffnung des Darmes 3 Tage später. Darmrohr ins After.

Stuhl erfolgt nur theilweise durch die Colostomie, zum Theil noch mit Eiter vermischt per anum. Täglich zwei Mal Ausspülung des peripheren Darmtheils von der Colostomie aus mit Adstringentien.

14. 9. Der Process am After hat sich nur insofern gebessert, als die Strictur langsam (ohne Bougiren) weiter wurde, jetzt daumendick. Dagegen permanente Neubildung von feinen Analfisteln, die immer wieder neu gespalten werden. Allgemeinzustand wird langsam schlechter. Verbringung ins permanente Bad hebt das Befinden nicht.

6. 10. Exitus letalis.

Section: Proctitis ulcerosa. Strictura recti. Periproktitis callosa. Perihepatitis. Phthisis pulmonum. Mastdarmschleimhaut: Anus praeternaturalis befindet sich 38 cm über dem Anus. Etwa 20 cm über der Analportion hört die normale Schleimhaut des Colon in einer scharfen unregelmässigen Grenze auf; darunter ist die Mastdarmschleimhaut glatt, ohne Falten, braunroth verfärbt mit stark injicirten oberflächlichen Gefässnetzen. Stellenweise sieht man hirsekorngrosse grauweisse Knötchen über das Niveau hervorragen. Bis handbreit über dem Anus ist die Rectalschleimhaut von zahlreichen, tief eingezogenen theilweise übernarbten Geschwüren eingenommen, die meistens quergestellt sind und zum Theil die ganze Circumferenz des Rectums involviren. $3^1/_2$ cm über dem Anus engste Stelle mit $4^1/_2$ cm Circumferenz und starren, narbigen Wandungen.

Histologisch: In der Submucosa einige typische, Epitheloid- und Riesenzellen enthaltende Tuberkel.

13. Diagnose: Strictura recti. Symptome von Darmverschluss. Therapie: Anus praeternaturalis.

E. L., Arbeiterin, 45 Jahre. Rec. No. 605/1903.

Aufgenommen: 11. 6. 03. Geheilt entlassen: 4. 9. 03.

Vorgeschichte: Schon lange Beschwerden am Mastdarm, Blut- und Eiterabgang, Schmerzen beim Stuhlgang. Jetzt angeblich seit dem 7. ds. kein Stuhlgang, keine Flatus, wiederholt Erbrechen mit Leibschmerzen.

Befund: Schlecht genährte Frau. Kein Fieber. Zunge borkig belegt feucht. Singultus. Puls 108, klein. Deutliche Darmreliefs, beiderseits über dem Colon transversum. Vermehrte Peristaltik sichtbar und hörbar.

Per rectum: Starke ulceröse Proctitis mit narbiger Fistelbildung. 3 cm oberhalb des Anus eine für Fingerkuppe nicht durchgängige harte Strictur.

12. 6. Operation: Colostomie links mit völliger Durchtrennung des Colon sigmoideum und Einnähung beider Schenkel. In jeden Schenkel ein Drain. Der Darm, besonders das Colon war hochgradig gebläht. Entleerung während der Operation durch Punction, nachher durch den oberen Drain.

Tägliche Durchspülung vom Rectum nach der Colostomie zu mit Arg. nitric. 1 proc. oder Wismuthaufschwemmungen.

4. 9. Die Fisteln am After sind geheilt, die Geschwüre wesentlich besser geworden, die Strictur hat sich etwas erweitert. Ein radicaler Eingriff wird verweigert. Mit gut sitzender Pelotte für die Colostomiewunde entlassen. Sämmtlicher Koth per colostomiam.

14. Diagnose: Proktitis ulcerosa. Strictura recti. Käsige Pneumonie.

Therapie: Anus praeternaturalis.

J. M., Glaser, 46 Jahre. Rec. No. 3876/99.

Aufgenommen: 9. 10. 99. Gestorben: 20. 2. 00.

Vorgeschichte: Als Kind Pleuritis und Morbillen. Vor 25 Jahren Tripper und Bubonen. Seit 1 Jahre Leistendrüsenschwellung mit spontanem Durchbruch derselben. Vor 20 Jahren zum ersten Male Blut im Stuhl. Seitdem öfter Blut-, Eiter- und Schleimentleerungen, sowie Schmerzen. Seit fünf Tagen plötzliche Verschlimmerung. Stuhlgang geht nur in kleinen platten Knollen ab.

Befund: Kräftiger, gut genährter Mann. Doppelseitiger Spitzenkatarrh, Cor gesund. Bauch etwas aufgetrieben. Rechts ein fistulöser Inguinalbubo. Kleiner Hämorrhoidalknoten.

Rectal: Mehrere fast circuläre Einschnürungen mit harten Rändern. Ueber der, einen Finger passirenlassenden, obersten Strictur ist die Schleimhaut körnig rauh, wulstig uneben. Auf Eingiessungen Nachlassen der Schmerzen und der Blutungen. Weicher Stuhl erfolgt. Patient verlässt das Krankenhaus, ist aber durch verstärktes Neuauftreten derselben Beschwerden veranlasst, am 20. 12. wiederzukommen.

Operation: 22. 12. Anus praeternaturalis sinister einzeitig mit Durchziehung des proximalen Darmendes unter einer Hautbrücke. Drains in beide Schenkel.

Tägliches Durchspülen des Darmes zum Rectum hin, mit dünnen Adstringentien.

Nach acht Wochen war eine wesentliche Besserung der Stricturstellen nicht zu constatiren.

20. 2. 00. Exitus an käsiger Pneumonie des rechten Unterlappens.

Section: Chronische Tuberculose beider Apices. Käsige Bronchitis, Peribronchitis und Pneumonie rechts unten. Hufeisenniere. Chron. interstitielle Nephritis. Ulcerationen im Rectum reichen 14 cm weit nach oben, weithin confluirend. Dazwischen schichtige Narben, die ca. 7 cm oberhalb des Anus eine Strictur bilden. Oberhalb dieser führen zehn verschiedene Fistelgänge in eine zwischen Rectum und Prostata gelegene Abscesshöhle, deren Wand aus käsigen Zerfallsmassen gebildet wird. Tuberkel nicht deutlich erkennbar.

Histologisch: Riesenzellen in Epitheloidzellenhäufchen. Keine typischen Tuberkel.

15. Diagnose: Geheilte Proktitis ulcerosa. Strictura recti. Anus praeternaturalis spontaneus.

Therapie: Schluss des Anus praeter naturam.

E. H., Dienstmädchen, 18 Jahre. Rec. No. 2228/94.

Aufgenommen: 27. 12. 94. Geheilt entlassen: 27. 2. 95.

Vorgeschichte: Vor 3 Jahren in der Charité Operation einer „Bauchgeschwulst" (?) unter der linken Spina ilei ant. sup. Vor $1^1/_2$ Jahren plötzliches Auftreten einer Kothfistel mitten in der Operationsnarbe. Ausserdem besteht schon seit 3 Jahren Obstipation, Schmerzen beim Stuhl, Ausfluss von Eiter und Blut aus dem Mastdarm, sowie reichlicher Fluor e vagina.

Befund: Linksseitige Kotfistel (Flexura sigmoidea). Cervikalkatarrh mit Erosionen und gonokokkenhaltigem Fluor. Spitze Condylome an Vagina und After. Sonst kräftige, gesund aussehende Person.

Rectum: Ca. 5 cm oberhalb des Afters eine für den Zeigefinger gerade durchgängige glattwandige Strictur. Rectalschleimhaut darunter theilweise narbig verändert, darüber normal. Keine Ulcerationen.

14tägige Bougirkur, bis Bougie No. 23 gut hineingeht und von eigentlicher Strictur palpatorisch nicht mehr die Rede ist. Dann Schluss der Kothfistel (9. 1. 95). Unterdes Behandlung der Gonorrhoe.

8 Wochen nach dieser Operation mit völlig normalen Verhältnissen am After entlassen. Geringer Fluor e vagina besteht noch. Gonokokken nicht mehr nachweisbar.

16. (Aus der Privatklinik des Herrn Geheimrath Körte.) Diagnose: Colitis ulcerosa. Fistula ani. Keine Strictur.

Therapie: Coecostomia. Spaltung der Fisteln. Spontanschluss der Coecostomie.

Frau W., 44 Jahre. Rec. No. I. 178.

Aufgenommen: 28. 12 05. Geheilt entlassen: 5. 3. 06.

Vorgeschichte: Angeblich stets Schmerz und Beschwerden beim Stuhlgange. Hat früher Gonorrhoe gehabt. Seit October 05 Eiter und Blut im Stuhl. Dann beständige Tenesmen, heftige Analschwerden, dabei seit zwei Monaten Fieber, Auftreibung des Leibes. Jedes Klystir verursacht heftiges Drängen.

Befund: Elend aussehende Frau. Leib kugelig aufgetrieben, wenig gespannt, ohne sichere Resistenz, überall schmerzend, kein Erbrechen. Im Rectum pelvinum Auflockerung der Schleimhaut, sowie Geschwüre, mit dickem Eiter belegt. Schleimhaut uneben gewulstet, blutet leicht. Am Scheideneingang Erosionen von dem ätzenden Mastdarmsecret. Da angenommen werden muss, dass die Schleimhaut des Darmes weit hinauf erkrankt ist:

29. 8. Coecostomie: Schnitt am äusseren rechten Rectusrand. Praeperitoneales Gewebe oedematös infiltrirt. Nach Eröffnung der Bauchhöhle durch kleinen Schnitt liegt Coecum und mit ihm verbackener Dünndarm vor. Coecum an Fettauflagerung kenntlich. Einnähen des Coecum, zuerst im unteren, dann im oberen Wundrand mit Zwirnnähten. Beim Anlegen der Naht oben entweicht

beim Einstechen der Nadel aus einem Stichkanal etwas Gas. Sorgfältiges Austupfen. — Schützen der Wundränder durch Jodoformgaze. Eröffnen des Darms zwischen zwei Haltefäden. Es entleert sich sofort reichlich dünnbreiiger Stuhl. Einlegen eines Darmrohres. Spülung. Jodoformgaze auf Darm, Knüpfen der Nahtfäden über der Gaze.

16. 1. Die drängenden Schmerzen im Leib haben aufgehört. Keine Tenesmen mehr. Stuhl kommt zum grössten Theil aus der Colostomie, neuerdings etwas, ohne Schmerz, per rectum. Wunde ohne Besonderheit. Patient hat sich nicht erholt, sieht elend aus. Seit einigen Tagen ist eine linksseitige Analfistel festgestellt. — Spaltung der Fistel mit Durchtrennung des Sphincters (18. 1.). Heilung dieser Wunde in einigen Wochen in normaler Weise. Im Rectum und Colon, soweit vom After und der Coecalfistel mit dem Finger erreichbar, fühlt man Unebenheiten, Rauhigkeiten und Knötchen auf der Schleimhaut. Durchspülen von der Colostomie zum Rectum gut möglich.

10. 2. Ganz allmähliche Erholung. Leichte Blasenbeschwerden. Stuhl regelmässig auf Spülung, theils durch Fistel, theils per anum, ganz schmerzlos. Jeden 2. Tag Albarginspülungen (0,16 : 250) vom Rectum aus. Patient steht auf. Fistel durch Bruchbandpelotte (von links her) verschlossen. Selten Beschmutzung.

5. 3. 06. Entlassung. Gute Erholung, Gewichtszunahme, beschwerdefrei. Im Laufe des Sommers allmählich zunehmende Erholung.

13. 5. Kein Blut oder Eiter mehr im Rectum. Kochsalzspülungen.

1. 10. Coecalfistel haarfein. Rectalschleimhaut glatt. Gutes Befinden.

11. 2. 07. Allgemeinbefinden sehr gut. Coecalfistel geschlossen. Rectalschleimhaut etwas körnig, ohne Blut oder Eiter. Keine Beschwerden.

17. (Aus der Privatklinik des Herrn Geheimrath Körte.) Diagnose: Proktitis und Colitis ulcerosa. Keine Strictur.

Therapie: 1. 12. 00. Coecostomie. 10. 8. 01 Anus praeternaturalis ilei.

H. G., Herr, 24 Jahre. Rec. No. I. 279.

Aufgenommen: 30. 9. 00. Fast geheilt entlassen: Ende 1902 nach mehrfachen Entlassungen und Neuaufnahmen.

Vorgeschichte: 15. 9. 97. Sturz mit Pferd (als Einjähriger), Verletzung des Ellbogens, dienstunfähig. Anfang Nov. 98 Durchfall mit Blutbeimengung, hält trotz aller angewandter Mittel an; starker Gewichtsverlust. Gelegentliche Besserungen, aber stets wieder Rückfälle. Seit Sept. 1900 stetiger Drang, Eiterabgang, zuweilen Blut, lebhafte „Magenbeschwerden", durch Spülungen gebessert. In letzter Zeit Fieberanfälle und Fröste. Infectio luetica negatur.

Befund: Elend aussehender Mann. Schwächlicher Habitus; Herz und Lungen gesund; Palpation des Leibes ergibt nichts Besonderes. Urin: kein Eiweiss, kein Zucker.

Rectum: Schleimhaut uneben, körnig. Untersuchung sehr schmerzhaft.

Operation: 1. 12. 00. Aethernarkose. Schnitt in der Mittellinie oberhalb des Nabels beginnend, 12 cm lang. Das Colon fühlt sich an der Flexur bis zum Colon ascendens hin verdickt an, Wandung ist infiltrirt, starr, die Serosa injicirt. Schluss der Wunde in der Mittellinie.

Einnähen des Colon ascendens rechts. Spülung entleert blutigen Koth. Nach dieser Operation lassen die Tenesmen nach.

Die Untersuchung der Abgänge, wie eines ausgeschnittenen Schleimhautstückes vom Colon ascendens ergiebt keine Zeichen von Tuberculose.

13. 2. 01 mit Pelotte entlassen.

Regelmässige Darmspülungen mit Wismut und Opium, Stärkewasser, leichten Tanninlösungen.

18. 4. 01. Allgemeinbefinden hat sich gehoben. Spülungen fortgesetzt.

10. 8. 01. Seit einiger Zeit wieder vermehrte Eiterung; Spülungen riechen stark. Neue Laparotomie: Flexura sigmoidea ist nicht vorzuziehen (Schrumpfung der Mesoflexur). Unterste Ileumschlinge in der rechten Seite vorgezogen, durchtrennt, das ovale Ende eingenäht, das anale Ende durch Schnürnaht geschlossen. — Die Untersuchung eines ausgeschnittenen Stückchens Dünndarm ergiebt nur einige geschwollene Follikel.

Die alte Colostomieöffnung bleibt zum Spülen offen.

Die Tenesmen lassen nach, seitdem der Darminhalt ganz abgeleitet ist, ebenso die Eiterung. Die Dünndarmfistel wird durch einen Apparat mit pneumatischer Pelotte verschlossen.

Entlassung.

Zu Hause Weiterbehandlung mit Bädern, Spülungen. Zustand ist im Ganzen erträglich. Colonfistel verengt sich nach und nach, lässt kaum noch eine Sonde eindringen.

Die Spülungen fangen bald wieder an zu reizen, werden nicht mehr recht vertragen, bleiben fort. Absonderung aus dem After sehr gering. Die Ernährung hält sich, trotz Ausschaltung des ganzen Dickdarms.

Patient fühlt sich in seinem Zustand im Ganzen so wohl, dass er das Risiko eines neuen Eingriffs (Ileo-rectostomie wurde erwogen) nicht eingehen wollte. —

Die Nachrichten reichen bis 1907. Der Zustand bleibt jetzt unverändert. Die Rectalschleimhaut zeigt noch immer leicht körnige Beschaffenheit. Gut fingerhoch über dem Anus beginnt die Verengerung.

III. Krankengeschichten der 15 mit Spaltung des Rectums vom Damm aus behandelten Patienten.

1. Diagnose: Proktitis ulcerosa. Keine Strictur.

Therapie: Rectotomia posterior.

A. M., Arbeiterin, 21 Jahre. Rec. No. 122/1905.

Aufgenommen: 13. 4. 05. Geheilt entlassen: 5. 8. 05.

Vorgeschichte: Früher gesund. Seit 1 Jahre an Gonorrhoe der Scheide und des Uterus behandelt. Seit $^1/_2$ Jahr Eiterung auch aus dem

Mastdarm. Wegen Schmerzen beim Stuhlgang und im Leib kommt Patientin hierher. Infectio luetica wird negirt.

Befund: Schwächliche blasse Person. Nichts von Tuberculose oder Lues. Mässige vaginale Gonorrhoe. Innere Genitalien ohne Besonderes.

Rectum: Am Anus beiderseits spitze Condylome. Im untersten Theil des Rectum bis ca. 4 cm oberhalb des Sphincter ist die Schleimhaut oberflächlich ulcerirt, blutet leicht, ist bei Palpation sehr schmerzhaft. Zwischen den Ulcerationen polypenartige Wucherungen der Schleimhaut. Keine Strictur. Im Mastdarmsecret Gonokokken.

Operation: Trotz Spülungen des Rectums mit Adstringentien und localen Aetzungen der Rectalgeschwüre während vier Wochen zeigt sich keine Besserung.

12. 5. Spaltung des Rectums nach hinten etwa 5 cm weit mittels medianen, Rapheschnittes. Auskratzung und Cauterisation der Geschwüre. Jodoformgaze und Drain.

Mikroskopisch sind die ausgekratzten Massen nicht tuberculös, sondern bieten das Bild einer chronischen Schleimhautentzündung mit reichlicher Durchtränkung mit Lymphocyten und Leukocyten, mucös-fibrösen Wucherungen und narbigen Indurationen.

Vier Wochen nach dem Eingriff ist die Operationswunde nur noch Fünfmarkstückgross, die Schleimhaut hat sich regenerirt, es bestehen keine Ulcerationen mehr. Der Sphincter functionirt gut. Volle Continenz. Entlassung.

2. Diagnose: Proktitis ulcerosa. Strictura recti. Tuberculose.

Therapie: Rectotomia posterior.

I. T., Frau, 28 Jahre. Rec. No. 930/1906.

Aufgenommen. 5. 7. 06. Ungeheilt entlassen: 14. 7. 06.

Vorgeschichte: 4 Kinder, letztes vor 4 Jahren, kein Abort. Lues und Gonorrhoe negirt. Seit 1 Jahr eitriger Ausfluss aus dem Mastdarm. Seit 4 Wochen Schmerzen beim Stuhlgang, der sehr erschwert ist. Seit einiger Zeit etwas Husten.

Befund: Blasse, mässig genährte Person. Nichts von Lues oder von Gonorrhoe. Temperatur subfebril, Puls 84, mittelkräftig. Linksseitiger Spitzenkatarrh, keine Cavernensymptome. Herz o. B.

Rechts vom Anus ein etwa taubeneigrosser, prall fluctuirender Abscess. Umgebung kaum entzündet. $2^1/_2$ cm über der Analöffnung eine für die Fingerkuppe durchgängige Strictur; im Bereich derselben ist die Mastdarmschleimhaut ulcerirt. Oberhalb der Strictur (Romanoskopie) ist die Schleimhaut stark geröthet, leicht blutend. Gynäkologisch nichts Besonderes. Abführen.

6. 7. Spaltung des Abscesses und Spaltung der Rectalwand, die an ihm angrenzt, bis durch die Schleimhaut dicht oberhalb der Strictur. Abtragen des tuberculös aussehenden Granulationsgewebes, das die Wand des periproctalen Abscesses und die Rectalschleimhaut überzieht. Darmrohr. Jodoformgaze.

12. 7. Wunde sieht gut aus. Eine Strictur besteht nicht mehr. Häuslicher Verhältnisse wegen Entlassung.

Histologisch war das entfernte Granulationsgewebe tuberculöser Natur.

3. Diagnose: Proktitis ulcerosa. Strictura recti. Exitus an Nephritis.

Therapie: Bougirkur, dann Rectotomie.

I. M., 33 Jahre. Rec. No. 2434/1893.

Aufgenommen: 2. 2. 93. Gestorben: 28. 3. 93.

Vorgeschichte: Vater an Tuberculose, Mutter an Unterleibsleiden gestorben. Als Säugling Prolapsus ani, als Kind Rhachitis, mit 17 Jahren Dysenterie, mit 19 Jahren Abort. Symptome von Lues geleugnet. Mit 21 Jahren Magenbeschwerden, Schmerzen, Erbrechen, Hämatemesis. Ulcuskur. Seit 10 Jahren neben erneuten Anfällen von Ulcusbeschwerden beginnende Symptome seitens des Mastdarms. Stuhlgang erfolgt nur mit grosser Anstrengung unter starken Mastdarmschmerzen. Zeitenweise auf ärztlichen Rath Bougirkur, die vorübergehende Besserung brachte. Patientin wurde wegen der Mastdarmschmerzen Morphinistin. Eine Entziehungskur, vor $1^1/_2$ Jahren, hatte angeblich Erfolg. Damals wurde eine Nephritis constatirt.

Befund: Kräftig gebaute, aber blasse Person. Nichts von Tuberculose oder Lues. Keine floride Gonorrhoe, nur reichlicher Fluor (keine Gonokokken auffindbar). Beiderseits ist die Nierengegend sehr schmerzhaft. Ebenso die Palpation der Magengrube. Innere Genitalien ohne Besonderes. Urinbefund: chronische Nephritis.

Rectum: 2—3 cm vom Anus entfernt zwei pararectale Fisteln, in die die Sonde nicht tief eindringt. 6 cm oberhalb des Anus eine starre, ringförmige, für den Finger nicht durchgängige Strictur. Ulcerationen nicht deutlich fühlbar. Dreiwöchentliche Bougirkur, die wegen der starken Schmerzen nur langsam Fortschritte macht.

Operation: 22. 2. 93. Medianer Schnitt vom After bis zum linken Kreuzbeinrand. Exarticulation des Steissbeins, partielle Resection des Kreuzbeins. Sehr reichliche Blutung. 4 cm langer Längsschnitt in die Hinterwand des Rectums oberhalb des Afters durch die Strictur, die etwa 3 cm lang ist. Darmschleimhaut, soweit sicht- und fühlbar, normal. Quere Vereinigung der Darmwunde. Etagennaht der Weichtheile bis auf eine Drainöffnung im unteren Wundwinkel. Dickes umwickeltes Drainrohr in das Rectum.

Nach der Operation leichte Temperaturerhöhungen. Darmnaht hält nicht. Wunde wird etwas dilatirt, sieht gut aus, lässt aber Mastdarminhalt vortreten. Urinsecretion seit der Operation sehr stark vermindert, trotz Diuretin und Analepticis.

Am 26. 3. Exitus letalis.

Section ergiebt nur Schrumpfniere und Aortensklerose. Wunde sieht gut aus. Rectum voller Geschwürsnarben bis etwa 8 cm über dem Anus. Keine frischen Geschwüre.

4. Diagnose: Proktitis ulcerosa. Strictura recti. (Lues.) Amyloid.

Therapie: Rectotomia linearis.

C. S., Näherin, 34 Jahre. Rec. No. 618/97 u. 769/04.

Aufgenommen: 10. 6. 97 u. 2. 7. 07. Gebessert entlassen: 1. 3. 98 u. 2. 1. 05.

Vorgeschichte: Vor 10 Jahren Lues. Voriges Jahr mehrere Beulen an der Haut der Unterschenkel, die auf Jodkali heilten (5—6 Flaschen). Seit 3 Jahren hat Patientin blutig-eitrigen Ausfluss aus dem Rectum. Seit 1 Jahr Zunahme der Beschwerden, Schmerzen im Kreuz, auf der linken Seite des Leibes und besonders beim Stuhlgang.

Befund: Herz und Lungen gesund. Cervical- und Inguinaldrüsen geschwollen, ebenso linke Cubitaldrüse. An den Unterschenkeln mehrere Narben. Am Anus einige Hämorrhoidalknoten, dazwischen flache Ulcerationen. Aus dem Rectum eitriger Ausfluss. Vordere Rectalwand mit der Vagina verlöthet, auf der Schleimhaut ausgedehnte Ulcerationen, die etwa 5 cm hoch circulär werden und dort eine Strictur verursachen. Oberhalb der Strictur, soweit fühl- und sichtbar, normale Verhältnisse der Schleimhaut. Linksseitiger entzündlicher Adnextumor.

Operation: 4. 8. 15 cm langer medianer Schnitt in der Analfurche. Eröffnung des Rectums unter Erhaltung des Sphincter. Spaltung des Rectums. Vernähen der Rectalschleimhaut mit der äusseren Haut. Cauterisation. Umwickeltes Drain. Aufsaugeverband. Opium. Patientin bleibt 8 Tage verstopft. Dann Ricinusöl.

Die Wunde heilte gut unter sehr reichlicher Granulation. Eine eigentliche Heilung trat nicht ein, insofern, als nach 6 Monaten, nachdem der Verschluss der Wunde erfolgt war und die Defäcation wieder durch den After stattfand, der eitrige Ausfluss sich von Neuem einstellte, und auch in der Höhe der Operationswunde eine neue narbige Strictur auftrat. Schmerzen bei der Defäcation bestanden bei der Entlassung nicht mehr; die Schleimhaut zeigte wieder kleine Ulcerationen (1. 3. 98).

Am 2. 7. 05 kam Patientin wieder in Behandlung, nachdem sie zu Hause die schon das erste Mal begonnene Bougirkur eine Zeit lang fortgesetzt hatte. Bei der Neuaufnahme war sie in leidlicher Allgemeinverfassung, hatte aber ein völliges Recidiv ihrer Schmerzen und der anderen Mastdarmsymptome. Zudem leidet sie jetzt an Incontinentia alvi. Im Urin hat sie viel Eiweiss, keine corpusculären Elemente. Leber und Milz sehr geschwollen und von derber Consistenz. Im Bereich der Operationsnarbe enge harte Strictur, die einige Monate lang mit Bougies behandelt wird. Eine Radicaloperation kam wegen des Allgemeinzustandes (Amyloidorgane) nicht in Frage. Entlassung mit gebesserten Mastdarmbeschwerden und beseitigter Strictur ins Siechenhaus.

5. Diagnose: Proktitis ulcerosa. Strictura recti.

Therapie: 1892 Rectotomie, 1893 Colostomie, 1899 Anus praeter naturam.

I. H., Frau, 36 Jahre. Rec. No. 842/1892 u. 834/1899.

Aufgenommen: 4. 5. 92 u. 10. 7. 99. Gebessert entlassen: 28. 7. 92 u. 21. 3. 00.

Vorgeschichte: Vor 10 Jahren Partus praematurus (Kind gestorben). Seit damals stechende Kopfschmerzen, Haarausfall. Seit ca. 8 Jahren Obstipation beim Stuhlgang. Seit ca. 6 Jahren 2 Eiter secernirende Analfisteln. Stuhl stets nur fingerdick.

Befund: Kräftige Patientin. Kein Fieber. Cervical- und Inguinaldrüsen geschwollen, indolent. Sonst nichts von Lues, Tuberculose oder Gonorrhoe.

Rectum: Ca. 6 cm oberhalb des Sphincter extern. eine ringförmige Strictur, die ein Darmrohr gerade passiren lässt. Hinter der Strictur Verhaltung von gelbweissem stinkenden Eiter. Mucosa wulstig verdickt, oberflächlich ulcerirt. Neben der Analöffnung zwei 4 cm lange Fisteln, deren Communication mit dem Rectum nicht sicher ist.

Operation: 14. 5. Nach Vorbereitung mit Darmspülungen und Abführmitteln. Schnitt in der Rima ani bis auf die Mitte des Kreuzbeins. Exarticulation des Steissbeins. Eröffnung des Rectums von hinten unter starker Blutung. Vernähung der Schleimhauträndер an die Haut. Erhaltung des Sphincterтheils. Spaltung des Rectums im Ganzen 8 cm hoch. Spaltung der Fisteln nach der Wunde zu. Cauterisation der ulcerirten Partien, besonders der Stricturgegend. Jodoformgazeverband nach Einlegung eines Darmrohres.

Patientin wird eine Woche lang durch Opiate absolut verstopft gehalten, dann regelmässig Stuhl morgens im Wasserbade.

Im Verlaufe von 10 Wochen heilt die Operationswunde langsam zu. Schon nach 4 Wochen ging der Koth im Wesentlichen durch den After. Am 27. 7. verlässt Patient das Krankenhaus mit Continenz für festen Stuhl. Strictur ist nicht wieder aufgetreten, Mastdarmschleimhaut fühlt sich glatt und weich an.

Im März 1893 stellte sich Patientin wieder vor. Die Mastdarmschleimhaut secernirt wieder etwas Eiter. Eine Strictur oder Ulcerationen sind nicht vorhanden. Im Herbst des Jahres sollen wieder die alten Stenosebeschwerden aufgetreten sein, sodass der Patientin in der Charité eine Colostomie gemacht wurde, die eine Zeit lang gut functionirt haben soll und durch völlige Ausschaltung der natürlichen Defäcation die Beschwerden beseitigte. Erst 1899 kam Patientin wieder ins Krankenhaus am Urban. Sie hatte nun einen sehr starken Schleimhautprolaps an der Colostomie und bei der Kothentleerung durch dieselbe heftige Schmerzen. Auch ging wieder ein erheblicher Theil der Fäcalien durch den After. Auch hierbei Schmerzen. Ferner litt sie sehr an starkem Abgang von Eiter und Blut aus dem After und der Colostomiewunde. Die alte Rectotomiewunde war theilweise wieder aufgegangen, sodass der Koth zum Theil aus einem medianen Spalt unter dem Kreuzbein austrat. Beim Eingehen mit dem Finger war dicht oberhalb dieses Spaltes eine neue Verengerung des Rectums aufgetreten, durch die der Finger nicht vordringen kann.

Operation: 25. 7. Ablösung der zur Colostomie benutzten Flexura sigmoidea von der Bauchwand. Quere Vernähung der Fistelöffnung im Darm. Anlegung eines neuen Anus praeternaturalis unter völliger Durchtrennung des Darmes und Einnähen des peripheren Darmstückes in die Laparotomiewunde, sowie Durchziehen des oberen Darmendes unter einer Hautbrücke zum Lig. inguinale sin. Während ihres neuen (8monatigen) Aufenthaltes im Krankenhause machte Patientin nacheinander eine doppelseitige Otitis media und eine acute Laryngitis durch, die restlos heilten. Sie wurde im März 1900 mit einem gut functionirenden Anus praeternaturalis entlassen, hinter dessen Mündung sich ein gut functionirender Contractionsring gebildet hatte. Der Process im Mastdarm verlief nach und nach milder. Bei der Entlassung nur noch mässige Eiterung, keine Ulcerationen nachweisbar. Strictur besteht wie bei der zweiten Aufnahme.

6. Diagnose: Proktitis ulcerosa. Strictura recti.

Therapie: 1890. Excision der Strictur vom Anus aus. 1892. Rectotomia posterior.

Th. S., Kaufmannsfrau, 36 Jahre. Rec. No. 362/1890.

Aufgenommen: 9. 8. 90 und 22. 8. 92. Gebessert entlassen: 17. 9. 90 und 5. 9. 92.

Vorgeschichte: Seit 3 Jahren Beschwerden beim Stuhlgang. Seit 1 Jahr mit Bougiren behandelt. Vor 10 Jahren Lues (Schmierkur). Keine secundären Erscheinungen.

Befund: Beim Eingehen in den Mastdarm ist die Schleimhaut rauh, uneben, höckrig. Ca. 4 cm über dem After eine trichterförmige Verengerung, etwa für Bleistift durchgängig. Eitriger Ausfluss hinter der Strictur her.

14. 8. Operation: Umschneidung des Afters, Durchtrennung des Sphincter nach hinten. Auslösen und Herabziehen des Mastdarmes. Excision der stricturirten Parthie. Quere Naht. Offene Wundbehandlung.

Nach Verlauf von 4 Wochen ist die Operationswunde fast ganz narbig verschlossen, Continenz für festen Stuhl hat sich wieder hergestellt, die Srictur ist beseitigt. Etwas eitriger Ausfluss besteht noch. Cauterisation mehrerer kleiner Geschwüre im analen Theil des Darmes. Entlassung 17. 9. 90.

Das Befinden der Patientin blieb befriedigend bis Anfang 1891 (etwa 3 Monate). Dann stellten sich langsam die alten Schmerzen beim Stuhlgang wieder ein. Koth ist in schmale Säulen geformt. Eitriger Ausfluss und Blutabgang aus dem After. Schwere Obstipation. Im August 1892 kommt die Pat. wieder zur Behandlung.

Im analen Theile des Mastdarms, bis vor den After heraustretend sind jetzt ausgedehnte Ulcerationen, die so weit hinaufreichen, als der Finger eindringt. Die Analöffnung ist derb, eng, für einen dicken Katheter durchgängig. Keine Mastdarmfisteln.

Operation: 23. 8. Ausgiebige Freilegung des Rectums durch einen Schnitt vom After bis an die linke Seite des Kreuzbeins. Resection des Steissbeins. Spaltung des Mastdarms mit folgender Annähung der Schleimhaut an

die Haut. Excision der um den Anus gelegenen Ulcerationen. Mit Jodoformgaze umwickeltes Rohr. —

Die Heilung der Wunde wurde complicirt durch ein sehr ausgedehntes Jodoformekzem, das zur theilweisen Entfernung der Nähte zwang, da die Stichkanäle eiterten.

14 Tage nach der Operation hat die Wunde ein gereinigtes Aussehen. Die Mastdarmschleimhaut liegt der Körperhaut überall glatt an. Defäcationen erfolgen durch die ausgedehnte Wunde. Keine Continenz. In diesem Zustande verlässt die Patientin, ohne die Heilung abzuwarten, das Krankenhaus.

7. Diagnose: Proktitis ulcerosa. Strictura recti. Exitus an Peritonitis.

Therapie: Rectotomie 18. 7. 94.

Sch., Metzgersfrau, 36 Jahre. Rec. No. 917/1894.

Aufgenommen: 17. 7. 94. Gestorben: 29. 7. 94.

Vorgeschichte: Stets dysmenorrhoische Beschwerden. Sonst gesund bis zu ihrer Heirath. Seit damals (1879) starker Ausfluss e vagina. 2 Partus, 2 Kinder (im Alter von $1^3/_4$ und 2 Jahren an Gastroenteritis gestorben). Seit 6 Jahren Obstipation (Stuhl jeden 3. oder 4. Tag). Ausfluss von Schleim und Eiter ex ano. Schmerzen beim Stuhlgang. Seit Beginn der Erkrankung mehrfache Anfälle von Blasenausschlag an Rumpf und Beinen. Zur Zeit Rectalbeschwerden besonders schlimm. Bisher nur innerlich ohne Erfolg behandelt.

Befund: Gracile Person ohne Oedeme und Drüsenschwellungen. Lungen ohne Besonderes. Auffallend dunkle Hautpigmentation an Rumpf und Beinen. Dazwischen helle, zum Theil etwas indurirte, zum Theil auch etwas schuppende Narben von den Blaseneruptionen.

Rectum: 5 cm über dem After eine gerade noch für den Finger passable stricturirte Stelle. Darmschleimhaut rauh und uneben, soweit sichtbar (ohne Rectoskop) nicht ulcerirt. Aus dem Rectum oberhalb der Strictur fliesst andauernd hellgelber, mit Eiter untermischter dünner Koth. Leib leicht meteoristisch aufgetrieben, nicht druckempfindlich.

18. 7. Operation: Schnitt in die Rima ani etwa 8 cm lang vom After bis zum Steissbein. Eröffnung des Rectums unter Durchtrennung des Sphincters auf dem Finger mittels Knopfmessers. Scheimhaut des Rectums hoch hinauf weitgehend ulcerirt. Fast überall liegt die Muscularis bloss. Nur Brücken von Schleimhaut bestehen noch. Etwa an der Umschlagstelle des Peritoneums im Rectum eine zweite für den Finger passable Strictur. Einige Haut-Schleimhautnähte rechts und links. Dickes, Jodoformgaze - umwickeltes Drain in den Mastdarm.

In den nächsten Tagen Darmspülungen, die grosse Massen von eitrigem Stuhl entleeren. Meteorismus nimmt zunächst ab. Vom 6. Tage nach der Operation ab entwickelt sich langsam das Bild einer diffusen Peritonitis mit rapidem Verfall der Kräfte. Am 10. Tage post operationem Exitus unter den Erscheinungen der diffusen Peritonitis, für die ein Ausgangspunkt nicht einzusehen war. Section nicht gestattet.

8. Diagnose: Proktitis ulcerosa und Strictura recti nach Dysenterie. Analfistel.

Therapie: Fistelspaltung, später Rectotomie.

E. S., Maler, 37 Jahre. Rec. No. 182/1896.

Aufgenommen: 15. 4. 96. Gebessert entlassen: 1. 8. 96.

Vorgeschichte: Vor 7 Jahren in Griechenland schwere Dysenterie. Seitdem stets Durchfälle, hin und wieder Leibschmerzen. Seit 5 Monaten Beschwerden beim Stuhlgang, Schmerzen, blutige Beimischung beim Stuhl. Seit etwa 3 Monaten Bougirkur. Vor 4 Wochen Incision eines periproctalen Abscesses. Incisionsöffnung verklebt. Neue Eiteransammlung am alten Ort.

Befund: Blasser, magerer Mann. Temp. normal. Urin ohne Besonderes. Nichts für Lues, Tuberculose oder Gonorrhoe Sprechendes. Aus der alten Incisionswunde links vom After sickert spärlicher, dünner Eiter, beim Druck vom Mastdarm aus reichlicher. Im Rectum eine ca. $2^1/_2$ cm über dem Sphincter beginnende etwa $1^1/_2$ cm lange röhrenförmige, für den kleinen Finger gerade durchgängige Strictur. Mastdarmschleimhaut rauh, mit kleinen flachen Geschwüren besetzt.

15. 4. Operation: Spaltung der Abscessfistel in radiärer Richtung. Oberhalb der Rectumstrictur communicirt die Abscesshöhle mit dem Rectum mittels eines feinen Ganges. Das Rectum wird nicht eröffnet. Cauterisation der Abscesswand. Bougirkur wird fortgesetzt.

Die Operationswunde zeigt gar keine Heiltendenz. Die Secretion wird nicht geringer. Die Dilatation der Strictur macht wegen der heftigen Schmerzen beim Bougiren keine Fortschritte. Das Allgemeinbefinden wird langsam schlechter.

22. 5. Operation: Ringförmige Umschneidung des Afters nach Cauterisation der alten Wunde. Anschliessender Rapheschnitt bis ans Steissbein. Es soll das Rectum exstirpirt werden. Der Mastdarm wird schichtweise unter ständiger profuser Blutung ausgelöst bis über die Strictur. Es gelingt aber nur schwer, nach oben vorwärts zu kommen. Unterdess wird der Puls sehr schlecht, sodass die Auslösung des Darmes unterbrochen werden muss. Der Darm ist bis über die Stenose links, rechts und hinten frei gemacht. Er wird schnell nach hinten der Länge nach aufgeschnitten, wobei einige in der Darmmusculatur gelegene Abscesschen eröffnet werden. Einige Fixationsnähte zwischen Schleimhaut und Haut. Auskratzung der Geschwüre. Paquelin, Jodoformgaze. Drain ins Rectum.

Nach diesem Eingriff erholt sich Pat. gut. Die grosse Wunde verkleinert sich sehr schnell. Bei der Entlassung hat er 20 Pfund gegen das Aufnahmegewicht zugenommen, die Wunde ist bis auf einen schmalen granulirenden Streifen verheilt, es besteht selbst für breiige Stühle gute Continenz, im Rectum ist eine Strictur nicht mehr nachweisbar. — Bei späteren Vorstellungen zeigten sich (1903) wieder leichte Andeutungen von Stenose, die aber keine subjectiven Beschwerden mehr machte. 1905. In der Narbe haben sich einige Verdickungen gebildet, die auf Carcinomknoten sehr verdächtig erscheinen.

9. Diagnose: Proktitis ulcerosa. Strictura recti. Später Exitus an Spontanperforation eines neuen Ulcus recti. Peritonitis. Carc. uteri.

Therapie: Rectotomie.

M. G., Näherin, 39 Jahre. Rec. No. 2471/1896.

Aufgenommen: 21. 12. 96. Geheilt entlassen: 6. 2. 97. Gestorben: 27. 2. 00.

Vorgeschichte: Periode stets unregelmässig. Seit 18 Jahren Fluor vaginalis. Seit 17 Jahren angeblich eine Analfistel. Vor 3 Jahren operirt. Stets Diarrhoen. Seit 14 Tagen heftige Schmerzen im Leib. Ab und zu Schmerzen im Mastdarm beim Stuhlgang. Hier und da Spontanabgang von dünnem Stuhl.

Befund: Mässig ernährte Person, leicht fiebernd. Nichts von Tuberculose oder Lues. Am Anus eine tief gehende alte Narbe. Anus liegt am Grunde eines narbigen Trichters. Digitaluntersuchung des Rectums nicht möglich, da etwa 2 cm oberhalb des Anus sehr enge Strictur. Mit einem bleistiftdicken Bougie gelingt es, einzudringen, wobei 5 cm oberhalb des Afters eine zweite enge Strictur constatirt wird. In der Mitte des Abdomens fühlt man das Quercolon, mit Kothmassen prall angefüllt, schmerzhaft. In der Scheide reichlicher gonokokkenhaltiger Fluor. Innere Genitalien ohne Besonderes. Auf Ricinus erfolgen unter grossen Mastdarmschmerzen sehr reichliche breiige und dünne Stühle. Der Kothtumor des Quercolons wird dabei deutlich kleiner.

Operation: 23. 12. Rectotomie vom medianen Schnitt aus. Steissbein erhalten. Rectum vom After aus bis über die Stricturen gespalten, etwa 6 cm weit. Haut-Schleimhautcatgutnähte. Dickes gazeumwickeltes Mastdarmrohr in's Rectum. Die Rectalschleimhaut oberhalb der Stricturen ist geschwollen und geröthet, die Rectalwand verdickt, keine Ulcerationen nachweisbar.

Vom 6. Tage nach der Operation ab Entleerung des Darmes mit Ricinus und Ausspülungen. Der Leib wird weich und schmerzfrei. 14 Tage nach der Operation ist die Wunde sehr verkleinert, granulirt gut. Pat. hat schon wieder Continenz für festen Stuhl. Bougirung mit No. 22. 6 Wochen nach der Operation wird Pat. mit schmalem granulirendem Streifen und Continenz für breiigen Stuhl ohne Stenose entlassen.

Vier Jahre nach der Operation kommt Pat. wieder in's Krankenhaus am Urban mit allen Zeichen der diffusen Peritonitis. Ihr elender Zustand gestattet keinen chirurgischen Eingriff. Palliative Maassnahmen. Zwei Jahre lang nach der Operation war es ihr sehr gut gegangen. Dann begann wieder stärkerer Ausfluss aus der Vagina, in letzter Zeit auch Blutungen. Seit einem Jahre hat sie auch wieder Beschwerden beim Stuhlgang, die im Wesentlichen in Schmerzen bei der Kothentleerung und in Abgang von Eiter und Blut bei derselben bestehen. Eine Strictur besteht nicht mehr.

Nach 10 Tagen Exitus letalis.

Section: Allgemeine eitrige Peritonitis mit beginnenden Serosaverwachsungen. Durchbruch eines retroperitonealen Kothabscesses im rechten Psoas in die freie Bauchhöhle, der seinerseits mit dem Lumen des Rectums

durch ein fingerstarkes Loch zusammenhängt. Das ganze periproctale Gewebe ist eitrig infiltrirt. Im Rectum, etwa 5 cm oberhalb des Anus beginnend, bis etwa 20 cm hoch hinaufreichend tiefe Schleimhautulcerationen, die wallartige Brücken von hypertrophischer Schleimhaut zwischen sich lassen. Unterster Theil der Mastdarmschleimhaut narbig atrophisch. An der Portio frisches Carcinom. Amyloid der Nieren. Lungen und Herz ohne Besonderheiten.

10. Diagnose: Proktitis ulcerosa. Strictura recti. Fistula rectovaginalis. Exitus an Peritonitis in Folge Rectumperforation beim Bougiren.

Therapie: Rectotomia linearis posterior. Colostomia ing. sin.

W., Arbeiterfrau, 40 Jahre. Rec. No. 930/1894.

Aufgenommen: 18. 7. 1894. Gestorben: 21. 9. 1894.

Vorgeschichte: Partus vor 20 Jahren. Seit einigen Jahren starker Ausfluss aus der Scheide. Luetische Infection negirt. Vor 2 Jahren Obstipation und Schmerzen beim Stuhlgang. Seit 6 Wochen starke Verschlimmerung des Rectalleidens. Eitriger Ausfluss, Blutabgang beim Stuhl, zeitweilige Incontinenz.

Befund: Mässig kräftige Person. Keine Zeichen von Lues.

Gynäkologisch: Chronische granulöse Colpitis mit zahlreichen Vaginalpolypen. Mässiger Fluor. Etwa 4 cm oberhalb der Vulva in der hinteren Vaginalwand eine für eine dicke Sonde durchgängige Fistel, die in's Rectum führt und Koth entleert.

Rectum: Perianale Condylomata acuminata. Etwa 3 cm über dem Anus eine absolut undurchgängige Strictur. Keine Ulcerationen im sichtbaren Theil des Rectums.

Operation: 20. 7. 94. Schnitt in der Rima ani vom After zur Steissbeinspitze. Starke Blutung durch Umstechungen gestillt. Spaltung des Mastdarmes von hinten. 3 cm über der palpirten Strictur eine zweite, ebenfalls fast undurchgängige Stenose. Die Rectalschleimhaut darüber, soweit fühlbar, voller Geschwüre und narbiger Wülste. Darmrohr in's Rectum, daneben Jodoformgaze. Aufsaugender Verband. Im Anschluss daran Einnähung einer Schlinge der Flexur in die Haut über dem linken Lig. inguinale. Eröffnung desselben am nächsten Tage. Einführen eines Drainrohres, durch das in den nächsten Tagen sehr reichliche dünne und breiige Kothmassen abgehen. Im Verlaufe von 8 Wochen hat sich die Pat. sehr gut erholt. Die Colostomie beginnt sich zu verkleinern, der Stuhl jetzt theilweise auch wieder durch den analen Rectumschenkel abzugehen. Hier ist die Heilung in gutem Gange, das untere Rectalende aber noch sehr eng. Am 14. 9. wird deshalb versucht ein Drainrohr, das an eine dicke Zinksonde armirt ist, vom Anus praeternaturalis aus durch den unteren Dickdarmschenkel durchzuziehen. Nach mehreren Versuchen gelingt das auch. Es erweist sich aber beim Durchspülen, dass die Zinksonde das sehr gewundene und unelastische Darmrohr perforirt haben muss, da das eingelaufene Wasser nicht wieder abläuft.

Am 21. 9. Tod unter den Erscheinungen der Perforationsperitonitis.

Bei der Section fand sich der Vermuthung entsprechend eine Perforation in der Flexura sigmoidea mit anschliessendem grossen Kothabscess, der in die freie Bauchhöhle durchgebrochen ist. Die Flexura sigmoidea verläuft von der Colostomie aus erst nach rechts hin, dann in weitem Bogen quer durch das ganze Abdomen vor dem Uterus her nach links, macht dann noch eine Beckenschlinge, kehrt in die linke Beckenschaufel zurück, um dann erst in normaler Weise zum Mastdarm zu werden. Von hier an bis zum analen Mastdarmende ist die Schleimhaut des Colons zum grössten Theile durch Ulcerationen zerstört, die theilweise die Muscularis freilegen. Zwischen den Ulcerationen narbige Reste von atrophischer Schleimhaut.

11. Diagnose: Proktitis ulcerosa, Strictura recti, wiederholt operirt. Perforationsperitonitis beim Selbstbougiren.

Therapie: Rectotomie.

K., Frau eines Kellners, 42 Jahre. Rec. No. 1555/1890.

Aufgenommen: 18. 2. 91. Gestorben: 20. 2. 91.

Vorgeschichte: Seit 12 Jahren besteht „Mastdarmverengerung", die wiederholt operirt worden ist. Seit 2 Jahren bougirt sich Pat. selbst. Heute Bougirung mit einem 9 mm dicken Schlundkatheter, der alt und rigide ist. Derselbe drang 15 cm tief ein, dann plötzlicher Schmerz im Leib und Collaps.

Befund: Elend aussehende Frau. Von Lues oder Tuberculose Nichts. Reichlicher Fluor. Auf Bakterien nicht untersucht. Puls 108, klein. Aufstossen, Erbrechen, diffuse Leibschmerzen, Leib leicht eingezogen, hart gespannt. Tenesmen.

Rectum: ca. 6 cm über dem Anus der untere Beginn einer Strictur, deren Länge nicht zu constatiren ist und in die der kleine Finger gerade eindringt.

Operation: Sofort. Medianer Schnitt in der Rima ani. Resection des Steissbeins. Eröffnung des Mastdarms von hinten bis etwa 15 cm über den After. Das Rectum ist voller Geschwüre, die zum Theil bis auf die Muskulatur gehen. Meist sehr schmierig belegt. Ein Loch im Rectum nicht zu finden. Ausstopfung mit Jodoformgaze. Darmrohr. 2 Tage darauf Exitus in zunehmendem Collaps.

Sectionsergebniss: Etwa 18 cm über dem Anus eine für einen Bleistift durchgängige Perforation des Darmes in die Beckenhöhle, zwischen zwei grossen Appendices epiploicae hindurch. Loch hat runde Form, die Ränder der Schleimhaut sind nach aussen umgebogen. Allgemeine eitrige Bauchfellentzündung. Keine Tuberculose, keine Lues.

12. Diagnose: Proktitis ulcerosa, Strictura recti. Periproktitischer Abscess. Mastdarmfistel. Exitus an Erysipelas faciei.

Therapie: Incision des Abscesses. Spaltung der Fistel und des Rectums.

J. K., Stuckateur, 43 Jahre. Rec. No. 2758/1892.

Aufgenommen: 26. 1. 92. Gestorben: 2. 5. 92.

Vorgeschichte: September 1891 Spaltung einer Mastdarmfistel. Vor Beendigung der Wundheilung entzog sich Pat. der ärztlichen Behandlung. Jetzt hat Pat. einen periproctitischen Abscess, der sich nach vorne vom Anus bis in die Gegend der Peniswurzel erstreckt. Für die Aetiologie keine Anhaltspunkte. Lungen gesund. Keine bestehende Lues oder Gonorrhoe.

Befund im Rectum: Strictur, die etwa 6 cm über dem Sphincter gelegen, eine dicke Sonde gerade durchlässt. Unter ihr ist die Mastdarmschleimhaut mit bis pfenniggrossen flachen Ulcerationen bedeckt. Eine Communication des Abscesses mit dem Rectum ist zunächst nicht nachweisbar. Der Abscess wird noch am Aufnahmetage gespalten und entleert kothig-stinkenden Eiter. Nach 14 Tagen ist jedoch die Abscessincisionswunde noch nicht geheilt. Eine jetzt vorgenommene Sondirung ergiebt Zusammenhang mit dem Rectum etwa in der Höhe der Strictur.

Operation: 10. 2. Spaltung der Abscessfistel bis in's Rectum hinein. Spaltung des Rectums bis über die Strictur, wo die Schleimhaut gesundes Aussehen zeigt. Drain und Jodoformgaze in's Rectum nach energischer Auslöffelung und Cauterisirung der erkrankten Mastdarmschleimhaut und der Wandungen der Abscessfistel.

Im Verlaufe von 8 Wochen heilt die Operationswunde bis auf einen schmalen granulirenden Streifen. Die Continenz für harten Stuhl ist wiederhergestellt. Soweit sichtbar und fühlbar sind keine frischen Ulcerationen der Schleimhaut mehr aufgetreten. Die Reconvalescenz wird unterbrochen durch mehrfache Erkrankungen an Erysipelas faciei, das grosse Neigung zu Abscessbildung hat. Das Erysipel nahm seinen Ausgang von der Schleimhaut des Antrum narium. Einen am 24. 4. beginnenden Nachschub des Erysipels, das sich nach achttägigem Bestehen auf Hals, Nacken und Thorax ausbreitete, erliegt am 2. 5. 92. Die Section ergiebt ausser septischer Milzschwellung und rechtsseitiger Unterlappenpneumonie am Rectum folgenden Befund:

Keine frischen Ulcerationen mehr. Keine Strictur. Dagegen alte pigmenttirte Geschwürsnarben mit atrophischer und völlig fehlender Mucosa bis ca. 20 cm über den After hinauf. An einzelnen Stellen ist die Ringmuskelschicht des Mastdarms nur von einer ganz dünnen Schicht pflasterepithelartiger Mucosa überzogen. Die Pigmentation geht an diesen Stellen bis fast unter die Serosa. Die mikroskopische Untersuchung ergiebt keine ätiologischen Anhaltspunkte.

13. Diagnose: Proktitis ulcerosa. Strictura recti.
Therapie: Rectotomia linearis mit Resection der Strictur.

D., Schiessbudenbesitzersfrau, 43 Jahre. Rec. No. 898/1892.
Aufgenommen: 21. 7. 92. Geheilt entlassen: 20. 10. 92.

Vorgeschichte: Seit 5 Jahren Beschwerden beim Stuhlgang und fast völlige Unmöglichkeit, harten Stuhl abzusetzen. Breiig-fester Stuhl geht in Form von bleistift- bis fingerdicken länglichen Massen ab, unter starkem Pressen. Dazwischen schleimig-eitriger Ausfluss aus dem Mastdarm.

Befund: Am Anus ein Kranz dicker Hämorrhoidalknoten.

5 cm oberhalb des Afters eine derbrandige Strictur, ober- und unterhalb

welcher die Mastdarmschleimhaut ulcerirt ist. Strictur etwa 1 cm lang, im Ganzen beweglich. Eiterung aus dem Mastdarm mässig.

Operation: 30. 7. Schnitt oberhalb der Analöffnung beginnend bis zur linken Seite des Kreuzbeins. Exarticulation des Steissbeins. Spaltung des Rectums vom Anus bis über die Stricturstelle. Excision der Strictur. Vernähung der vorderen Rectalwand in querer Richtung. Cauterisation des Hämorrhoidalknotens. Nach der Operation Collaps. Campher, Coffein, Erholung. Am 3. Tage Pyocyaneusinfection, die bald beseitigt wird.

Heilung der Wunde beansprucht etwa 3 Monate.

Am 20. 10. Entlassung mit Continenz für festen Stuhlgang. Flüssiger und weicher Stuhl geht spontan ab. Mastdarmschleimhaut zeigt keine Ulcerationen mehr. Strictur besteht nicht mehr. Bougie No. 23 geht gut hindurch. Schmerzen sind behoben.

Ein Jahr nach der Entlassung status idem.

14. Diagnose: Proktitis ulcerosa. Rectumstrictur. Fistula recti. Fibroma labii minoris.

Therapie: Rectotomie mit Resectio ossis sacri. Entfernung des Fibroms.

Frau T., Näherin, 43 Jahre. Rec. No. 628/91.

Aufgenommen: 15. 7. 91. Entlassen: 14. 5. 92.

Vorgeschichte: Vor 10 Jahren ein „Geschwür" in der Nähe des Anus. Daraus entwickelte sich eine Fistel, die Eiter entleert und aus der ab und zu Winde abgehen. Schmerzen sind nicht vorhanden, höchstens etwas Spannung wird gefühlt.

Seit 2 Jahren keine Menses mehr. Seit ebensolange eine Geschwulst an der linken kleinen Labie. Beim Uriniren keine Schmerzen. Incontinentia alvi.

Befund: Mässig kräftige Frau. Innere Organe o. B.

Am Labium minus sin. eine ca. hühnereigrosse Geschwulst, die auch theilweise noch die Clitoris einnimmt. Von etwas verdickter, verschieblicher Haut bedeckt. Beide grossen Labien etwas ödematös. Scheide und Uterus o. B.

Links von der Analöffnung Haut geröthet, wulstig verdickt, schmierig erodirt. Zwei kleine Fisteln. Aus dem Anus hängt ein kleiner gestielter Mucosapolyp.

Rectum: Ca. 5 cm über dem Anus eine für mittleren Nélaton-Katheter passirbare, nach einigen Versuchen auch für dünnes Darmrohr durchgängige Stenose, deren oberes Ende gerade noch mit dem Finger erreicht wird. Bei einer Darmspülung entleert sich gelbliches Secret aus der Scheide. Fistel hier zunächst nicht auffindbar.

Operation: 16. 7. a) Excision des Tumors aus dem Labium minus, der sich histologisch als ein ödematöses Fibrom (Elephantiasis?) darstellt. Schluss der Wunde durch Naht.

b) Abbinden des kleinen Mastdarmpolypen und Abtrennung desselben.

c) Spaltung der Fisteln links vom Anus in schräger Richtung bis zum Anus, ebenso einer in der Tiefe quer zu der oberflächlich verlaufenden, in das Rectum führenden Fistel. Cauterisation der missfarbigen Fistelwände. Unter

dem Damm führt von diesem Gangsystem eine weitere Fistel nach vorne, die mit sehr enger Oeffnung in die Scheide, dicht hinter dem Vestibulum mündet. Einführung eines Gazestreifens hierhin.

d) Digitale Erweiterung der Rectumstrictur. In deren Höhe und tiefer bis zum Anus ist die Schleimhaut wulstig, mit Höckern besetzt, die sich derb anfühlen. Zwischen diesen Hervorragungen einige unregelmässige scharfrandige Ulcerationen mit speckigem Grund. Einlegen eines Darmrohres. Verband.

22. 7. Wunde am Labium minus verheilt.

10. 7. Fistelspaltungswunden in schöner Granulation. Keine Retention.

Rectotomie: Rechte Seitenlage. Schnitt durch den Sphincter über das Steissbein schräg gegen den linken Rand des Kreuzbeines. Exarticulation und Entfernung des Steissbeines, Abtragung des unteren Theiles des Kreuzbeines mit Meissel. Durchtrennung des Lig. sacrotuberosum. Starke Blutung aus den Hämorrhoidalarterien.

Vorne: Spaltung des Mastdarmes von der Analöffnung bis nahe zum Ansatz des Peritoneums, die Mastdarmwand ist verdickt, ihr Gewebe brüchig. Oberhalb der gespaltenen Partie fühlt man noch Ulcerationen der Schleimhaut, fast soweit der Finger eingeführt werden kann. Auskratzung der Schleimhaut mit dem scharfen Löffel. Paquelin. Nochmalige Spaltung und Cauterisation der alten Fistel, sowie der über der Communication zwischen Scheide und Mastdarm bestehenden Dammbrücke. Rohr in den Mastdarm. Jodoformgaze in die Wunde.

Operation: 22. 9. Wunde, gut granulirend, hat sich bedeutend verkleinert. Die freiliegende Rectalschleimhaut zeigt keine Geschwürsbildung mehr. An Stelle der entfernten Geschwüre gute Granulationen. Dicht oberhalb des dorsalen Wundwinkels ist der Darm etwas verengt. Vom ventralen Wundwinkel führt eine Fistel unter dem Sphincter (von dem nichts entfernt wurde) gegen die Scheide hin. Mit einem Knopfmesser wird dieser Gang gespalten. Feuchte Verbände.

12. 12. Darm klafft hinten noch in Ausdehnung von 6 cm. Schleimhaut überall normal. Im Uebrigen besteht eine flächenhafte Narbe vom Introitus vaginae bis zum Kreuzbein hin. Daselbst kleine Fistel, die nicht zum Knochen führt.

21. 12. Brennen der granulirenden Fläche und der Fistel mit dem Paquelin.

2. 2. Narbenränder der von hinten zum After laufenden Spalte angefrischt. Umschneidung eines rechteckigen gestielten Lappens auf der linken Hinterbacke mit der Basis über der linken Kreuzbeinwand. Einnähen der freien Ränder des Lappens in den dorsal vom After belegenen Wundspalt; seine Spitze wird mit dem hinteren Schleimhautrand des Afters vernäht. Unter den Lappen theilweise Jodoformgazestreifen. Entnahmestelle des Lappens strichförmig vernäht (Fig. A u. B). Schwimmhosenverband.

27. 2. Geringe Randgangrän des Lappens. Im Uebrigen gute Heilung.

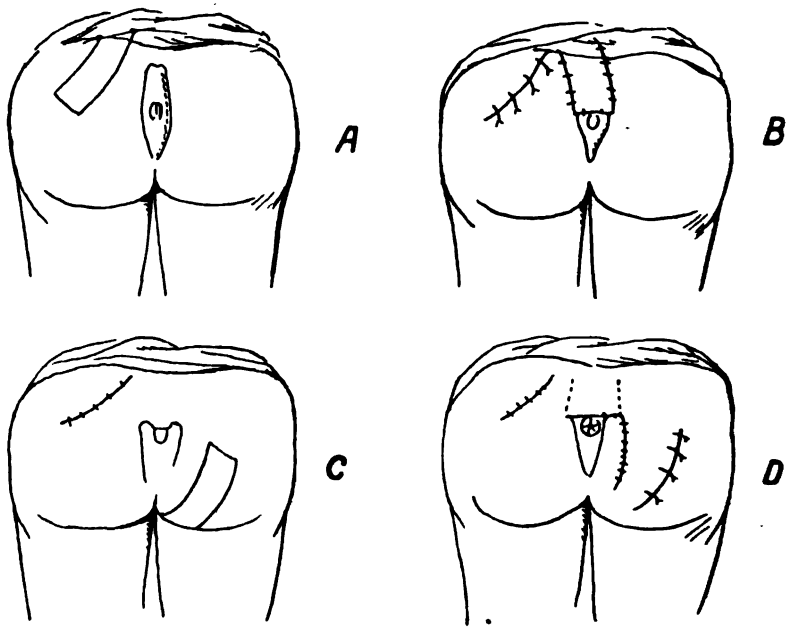

Oberhalb des Afters wird die noch klaffende granulirende Wunde durch secundäre Naht geschlossen. Vaginalwärts vom After wird ein aus dem rechten Gesäss mit fusswärts gerichteter Basis und Stiel entnommener Lappen eingenäht. Mutterfläche des Lappens quer vernäht (Fig. C u. D).

3. 3. Lappen gut angeheilt.

14. 4. Gute Continentia alvi. Vaginalwärts vom After noch eine kleine Granulationsfläche. Geheilt entlassen.

Februar 1898. Vorstellung. Afterspalte weit. Eingang ins Rectum eng. Schleimhaut darüber ist wund. Keine Fisteln. Allgemeinbefinden gut. Jedoch Stenosenbeschwerden in mässigem Grade.

15. Diagnose: Proktitis ulcerosa. Strictura recti.
Therapie: Rectotomie. Colostomie.

Sch., Arbeiterfrau, 46 Jahre. Rec. No. 2049/1896.

Aufgenommen: 10. 11. 96. Gebessert entlassen: 1. 5. 97.

Vorgeschichte: 2 Partus, der letzte vor 25 Jahren. Vor 12 Jahren Menopause. Seit 8 Jahren allmählich schlimmer werdende Incontinentia urinae, noch nicht behandelt. Seit $1^1/_2$ Jahren Schmerzen bei der Defäcation und Abgang von Eiter und blutigen Stühlen. Seit 1 Jahr Fistel am After.

Befund: Anämische schwache Person. Scheide weit. Clitoris sehr gross. Im Orificium urethrae Mucosapolyp. Im Douglas'schen Raum feste narbige Massen. — Um den Anus Hämorrhoidalknoten. $2^1/_2$ cm über dem Anus eine für den Zeigefinger impermeable Strictur, durch die sich bei der

Untersuchung stinkender Eiter von oben herab entleert. In der linken Glutäalgegend vier nicht sehr tiefe Fisteln.

Operation: 13. 11. Colostomie mit Durchziehen des centralen Darmendes unter einer Hautbrücke zum Lig. inguinale sinistrum. Einnähen eines Drains. Unteres Ende neben dem oberen eingenäht.

16. 11. Es entleert sich massenhaft Koth aus dem Anus praeter naturam. Ausspülungen des ausgeschalteten Dickdarmendes.

30. 1. Eine Besserung der Verhältnisse am After ist nicht eingetreten.

Rectotomie: Aethernarkose bei erhöhtem Becken. Schnitt in der Mittellinie 8 cm nach oben. Durchtrennung des Sphincter. Blutung durch Umstechungen und Unterbindungen gestillt. Spaltung des Rectums bis über die Strictur, desgleichen der Fisteln, die bei näherer Untersuchung in das Rectum über und unter der Strictur einmünden. Cauterisation der Rectalschleimhaut, die zum Theil tiefgehend ulcerirt ist. Drainage.

1. 3. Rectotomiewunde bedeutend verkleinert, granulirt gut.

15. 4. Wunde bis auf weite Fistel geschlossen. Durch den After gelangt man mit dem Finger in das Rectum, das im Bereich der Rectotomiewunde narbig stricturirt ist. Zeigefinger passirt nicht nach oben hin. Bougirkur.

1. 5. Entlassung auf Wunsch der Patientin. Strictur für Zeigefinger bequem durchgängig. Dagegen hat sich nach vorn zu nach der linken grossen Labie eine neue Fistel gebildet. Stuhlgang erfolgt theilweise durch den After, da die Retraction der Colostomiefisteln und der Druck der Pelotte eine neue Art von Communication zwischen den beiden Darmenden geschaffen hat.

IV. Exstirpatio recti. 19 Krankengeschichten.

1. Diagnose: Strictura recti tuberculosa. Analfisteln. Proktitis ulcerosa tuberculosa. Phthisis pulmon.

Therapie: Exstirpatio recti nach Colostomie.

M. Sch., Näherin, 36 Jahre. Rec. No. 449/90.

Aufgenommen: 25. 8. 90. Gestorben: 19. 9. 91.

Vorgeschichte: Nicht erblich belastet. 1874 Gelenkrheumatismus. Zu gleicher Zeit Partus. Damals Mastdarmscheidenfistel. 1877 Ruhr. Seitdem Stuhlverstopfung. 1889 Influenza, Lungen- und Rippenkatarrh. Vor acht Wochen Abscess auf dem Steissbein. Vor 4—5 Wochen Fall darauf. Seither dort eiternde Fistel. Ausserdem Schmerzen beim Stuhl, Kreuzschmerzen, Lungensymptome.

Befund: Ziemlich grosse, kräftige Frau. Fast überall fühlbare Drüsen, am grössten in der Leistenbeuge. Lungen: L. H. O. deutlich abgeschwächter Schall. Knacken. Beim Husten klingendes Rasseln.

In der Rima ani nahe dem Os coccygis eine Fistelöffnung, aus der sich Eiter entleert. Fistel in Verbindung mit dem Mastdarm. Durchfälle täglich 2—5 mal.

Per rectum: ca. 10 cm hoch eine ringförmige narbige Strictur, unterhalb derselben ulceröse Proktitis.

Operation: 30. 8. 90. Colostomie links oberhalb des Ligam. inguinale.

23. 9. Die Rectumstrictur ist weiter geworden, die Schleimhaut fühlt sich glatter an. Dilatation und Auskratzung der Fistel. Bougiren. Daneben antiluetische Behandlung (Schmieren, Jodkali).

Rectotomie: 19. 11. Spaltung der Fistel, da sie keine Heiltendenz zeigt, bis ins Rectum. Spaltung des Rectums bis dicht über den After, von der Fistel aus. Ferrum candens. Antiseptischer Verband.

9. 1. 91. Wunde reinigt sich. Rectalgeschwüre werden kleiner. Gewicht hebt sich. Lungensymptome werden intensiver: viel Auswurf. Injectionen von Tuberculinum vetus Koch. Der gesamte Koth entleert sich durch die Colostomie. Hauptbeschwerden der Patientin bestehen in Kreuzschmerzen.

Während des darauffolgenden Vierteljahres allmähliche Verkleinerung der grossen Wunde. Die Ulcerationen im Rectum wollen jedoch trotz häufiger Spülungen mit Adstringentien und einer systematischen Kur mit Tuberculinum vetus Koch nicht völlig verschwinden.

17. 4. Exstirpatio recti. Verlängerung der alten Wunde bis zum linken Rande des Kreuzbeines. Resection des Steiss- und eines Theiles des Kreuzbeines. Auslösung des schon gespaltenen Theiles des Mastdarmes. und eines noch etwa 8 cm nach oben reichenden Stückes desselben, wobei der Mastdarm mehrfach einreisst. Abtrennung des Mastdarms oben und dicht über dem Anus. Tampons von Jodoformgaze in die eröffnete Peritonealhöhle. Naht des oberen Drittels der Wunde bis zum unteren Kreuzbeinende. Kissenverband. Opium.

Die Operation wurde gut überstanden. Patientin erholt sich langsam von dem Eingriff. Das Colonende heilt dicht beim Os sacrum in die Wunde ein. Alle Darmentleerungen finden noch immer durch die Colostomiewunde statt. Die Lungenphthise scheint zum Stillstand gekommen zu sein. Dagegen beginnen jetzt Symptome von Enteritis (Tbc.?).

17. 6. Schluss der Colostomie, zugleich wird der Sphincter ani mit dem ganzen After durch eine plastische Operation nach dem Colonende am Kreuzbein zu verlagert. Auch diese Eingriffe werden gut vertragen. Der Stuhl entleert sich jetzt durch das Colonende in die Wunde. Permanente Durchfälle. Lungensymptome werden wieder heftiger.

15. 9. Kehlkopftuberculose. 19. 9. Albuminurie mit Cylindern. Benommenheit. Exitus.

Section: Lungen- und Kehlkopftuberculose. Tubero. Darmgeschwür im Ileum und Colon ascendens. Nierenamyloid. Operationsterrain in Ordnung.

Mikroskopische Untersuchung des exstirpirten 16 cm langen Darmstückes: Tuberculöse Mastdarmgeschwüre mit starker Narbenbildung.

2. Diagnose: Luetische Mastdarmgeschwulst. Parametritis.
Therapie: Exstirpatio recti.

E. P., Arbeiterfrau, 25 Jahre. Rec. No. 223/1891 und 2039/1901.
Aufgenommen: 8. 5. 91. Geheilt entlassen: 1. 8. 91.

Vorgeschichte: Als Kind Augenkrankheiten. 1888 Lues (Schmierkur, Charité). Im gleichen Jahre Abort (4. Mon.). Kein Partus. Seit dem Abort Ausfluss. Seit längerer Zeit Eiterabgang aus dem Anus. Schmerzen beim Stuhl. Dabei oft Blut im Koth.

Befund: Mässig kräftig. Starker Fluor, Uterus retrovertirt. Rechts vom Uterus Schmerzhaftigkeit, kein Exsudat. Links vom Uterus klein apfelgrosses ziemlich derbes Exsudat, das sehr empfindlich ist. Am Anus einige Haemorrhoiden. 3 cm über dem Anus eine enge Strictur, unter und über derselben rauhe Ulcerationen.

Ordination: Ichthyoltampons, Scheidenspülungen mit Sublimat.

Operation: 25. 5. Mastdarmexstirpation (Scheidenschnitt) in Narkose. Spaltung des Spincter.

Guter Heilverlauf.

1. 8. Wunde am After bis auf einen schmalen granulirenden Streifen geheilt. Auf Wunsch entlassen. Continenz für festen und breiigen Stuhl.

23. 12. 01. Neuaufnahme wegen Incontinenz des Stuhls und Eiterabgang aus dem After. Sie hat ca. 3 cm oberhalb des Anus eine neue Strictur und wieder reichliche Ulcerationen im Mastdarm dicht ober- und unterhalb der Strictur. Allgemeinbefinden recht schlecht.

Operativer Eingriff wird abgelehnt.

Spülungen des Darms mit Wismutaufschwemmung.

Innerlich Kal. jodat.

14. 1. 02. Allgemeinbefinden etwas gehoben. Locale Erkrankung unverändert. Entlassung a. W.

Mikroskopische Untersuchung (Benda). Der Grund der Geschwüre zeigt im mikroskopischen Bilde coagulationsnekrotische Gewebsmassen, darunter kleinzellige Infiltrationsherde ohne spezifische Elemente (Epitheloidzellen, Riesenzellen), vielfach deutlich um Gefässe herum localisirt. Verkäsung nirgends nachzuweisen. Tuberkulose daher auszuschliessen, dagegen des luetischen Ursprungs verdächtig.

3. Diagnose: Mastdarmstenose (luetische? gonorrhoische?).
Therapie: 26. 1. Colostomie; 12. 2. Exstirpatio recti.

E. A., Ehefrau, 40 Jahre. Rec. No. 1402/91.

Aufgenommen: 22. 1. 91. Geheilt entlassen: 23. 7. 91.

Vorgeschichte: Im Alter von 17 Jahren Typhus. Menstr. immer regelmässig. Zweimal verheirathet. Aus der ersten Ehe 4 gesunde Kinder. Aus der zweiten Ehe keine Kinder. 1 Jahr nach der zweiten Hochzeit, i. e. vor 12 Jahren stellt sich Stuhlverstopfung, Tenesmen abwechselnd mit Diarrhoen ein. Seit 2—3 Jahren Eiterabgang aus dem Anus. Dolores in ano: nicht vorhanden. Vor 8 Jahren Ausschlag auf dem Kopf. Wundsein der Schädelhaut ohne Ursache. In den letzten 3 Jahren pochende Kopfschmerzen. Keine sonstigen Zeichen von tertiärer Lues. Keine Zeichen von Tuberculose.

Befund: Frau von mässigem Ernährungszustand. Innere Organe: ohne Befund.

Rectum: 5 cm über dem Anus ringförmige, für den Finger nicht durchgängige Strictur. Darunter befindliche Schleimhaut scheint unverändert. Durch ein, durch die Stricturstelle geschobenes Rohr fliesst von oberhalb der Strictur rahmiger Eiter ab, dem einige Kothbröckel beigemengt sind.

Operation: Nachdem Patientin abgeführt hat und durch Bismut. subn., Opium und Ausspülungen vorbereitet ist:

26. 1. a) Colostomia inguin. sinistra, Eröffnung des Darms am 30 1. Durchspülungen von der Colostomie zum Anus, bis Rectum kothfrei. Eiterung nur noch sehr gering.

12. 2. b) Rectumexstirpation.

In rechter Seitenlage (Narkose anfangs Chloroform, dann Aether) wird ein Schnitt geführt, der oberhalb des Sphincter externus beginnt, bogenförmig am Rande des Kreuzbeins bis etwa zur halben Höhe desselben sich hinauf erstreckt und bis auf den Knochen geführt wird (das Lig. tuberososacrum wird eingeschnitten). Resection des Steissbeins. Abtragung des linken unteren Kreuzbeinrandes. Durchtrennung der Beckenfascie. Auslösung des Mastdarms aus einigen Verwachsungen des perirectalen Gewebes in der Umgebung. Viele Ligaturen und Umstechungen. Eröffnung des Peritoneums an der Hinterseite des Rectums. Vorläufige Tamponade mit CHJ_3-Gaze. Durchtrennung des Rectums oberhalb des Sphincter ani unterhalb der Strictur. Fixationsnähte in dem gesunden oberen Theil des Mastdarms. Abtragung oberhalb der Strictur etwa 3 cm über der ersten Durchtrennung des Mastdarms. Der Mastdarmstumpf ist für zwei Finger durchgängig. Berieselung mit Salicylborlösung. Auswischen der Wunde mit CHJ_3-Pulver. Darmnaht: innere Schleimhautseidennähte, äussere Seidensuturen. Ausleitung von Jodoformgazestreifen, von rechts und links vom Mastdarm her, sowie eines Jodoformgazestreifens aus der Gegend des Peritonealschlitzes, durch den vaginalen Wundwinkel. Fixation der Beckenfascie mit zwei Catgutnähten. Verschluss des sacralen Wundwinkels durch einige Catgutnähte. Vaginale Partie der Wunde bleibt offen. Kissenverband mit Bindenfixation.

Präparat: 3 cm langes Stück Mastdarm. Schleimhaut oberflächlich ulcerirt. Submucosa verdickt, etwas chronisch oedematös und kleinzellig infiltrirt. Nichts Specifisches für Tumor oder Lues (Gonorrhoe?).

Die Darmnaht hat an einer Stelle nicht gehalten. Es entsteht eine in die Operationswunde sich öffnende Fistel aus dem Mastdarm.

9. 4. Ausbrennen der Fistel.

28. 4. Secundäre Naht der Operationswunde nach Umschneidung und Nahtverschluss der Mastdarmfistel.

8. 6. Verschluss der Colostomie durch quere Darmnaht. Dann versenkt. Bauchdeckennaht bis auf eine Stelle für Jodoformgazestreifen. Bougiren.

23. 7. Geheilt entlassen. Gute Continenz. Beschwerdenfrei.

Neuaufgenommen: 11. 2. 92. Rec. No. 2137/92. Gebessert entlassen: 14. 4. 92.

Vorgeschichte: Seit der Entlassung am 23. 7. 91 haben sich in der alten Narbe etwas oberhalb des Sphincter ani und am Kreuzbeinende der Narbe

Verlag von August Hirschwald, Berlin NW. 7.

(Durch alle Buchhandlungen zu beziehen.)

1907 beginnt der **einundvierzigste Jahrgang** vom

JAHRESBERICHT

ÜBER DIE

LEISTUNGEN UND FORTSCHRITTE

IN DER

GESAMTEN MEDIZIN.

(FORTSETZUNG VON VIRCHOWS JAHRESBERICHT.)

UNTER MITWIRKUNG ZAHLREICHER GELEHRTEN

HERAUSGEGEBEN VON

W. WALDEYER UND C. POSNER.

Jeder Jahrgang besteht aus 2 Bänden (in 6 Abteilungen)
und kostet **46 M.**

Der Jahresbericht über die Fortschritte und Leistungen der gesamten Medizin soll dem Arzte dienen, der sich auf der Höhe der neuzeitlichen Errungenschaften halten will; alle theoretischen wie praktischen Fächer sind in ihm gleichmässig vertreten — neu sich entwickelnde Spezialzweige ihrer wachsenden Bedeutung gemäss berücksichtigt.

Er gibt eine möglichst vollständige Zusammenstellung der Literatur des letzten Jahres, welche eigener Arbeit die Wege weist; er bespricht, dank der Mitwirkung hervorragender Fachmänner, in kritischer Sichtung alle wesentlichen Fortschritte und Errungenschaften.

Seit vielen Jahren als unentbehrliches Hülfsmittel bewährt, wird der Jahresbericht auch in Zukunft bemüht bleiben, gegenüber der stets wachsenden Zersplitterung den Blick auf das Ganze zu richten und die Einheit medizinischer Wissenschaft und Praxis zu repräsentieren.

Einteilung und Anordnung des Jahresberichts,

nebst namentlicher Angabe der Herren Berichterstatter.

ERSTER BAND.

Abteilung I.: **Anatomie und Physiologie.**

Anatomie	Proff. **W. Krause** u. **W. Waldeyer**, Berlin.
Histologie	Prof. **W. Krause**, Berlin.
Entwickelungsgeschichte	Prof. **J. Sobotta**, Würzburg.
Physiologische Chemie	Proff. **Loewy** u. **Neuberg**, Berlin.
Physiologie	Prof. **R. du Bois-Reymond**, Berlin.

Abteilung II.: **Allgemeine Medizin.**

Pathologische Anatomie, Teratologie und Onkologie	Prof. **Grawitz**, Greifswald.
Geschichte der Medizin und der Allgemeine Pathologie	Prof. **Schmidt** u. Dr. **H. Meyer**, Dresden.
Allgemeine Diagnostik und Untersuchungsmethoden	Prof. **Umber** u. Dr. **Th. Brugsch**, Altona.
Allgemeine Therapie	Oberstabsarzt Dr. **Buttersack**, Berlin.
Krankheiten	Prof. **Pagel**, Berlin.
Tropen-Krankheiten	Marine-General-Oberarzt Prof. **Ruge**, Kiel.
Medizinische Statistik und Demographie	Stabsarzt Dr. **Schwiening**, Berlin.

Abteilung III.: **Oeffentliche Medizin, Arzneimittellehre.**

Gesundheitspflege Lehre von den Krankheitserregern (Bakteriologie)	Proff. **Rubner** u. **Ficker**, Berlin.
Gerichtliche Medizin	Prof. **Dittrich**, Prag.
Forensische Psychiatrie	Prof. **Siemerling**, Kiel.
Pharmakologie und Toxikologie	Prof. **Liebreich**, Berlin.
Elektrotherapie	Prof. **Bernhardt**, Berlin.
Balneotherapie	Priv.-Doz. Dr. **Ruge**, Berlin.
Tierseuchen und ansteckende Tierkrankheiten	Proff. **Schütz**, Berlin und **Ellenberger**, Dresden.

ZWEITER BAND.

Abteilung I.: **Innere Medizin.**

Infektionskrankheiten, akute	Prof. **Rumpf**, Bonn u. Oberarzt Dr. **Reiche**, Hamburg.
Akute Exantheme	Dr. **Taenzer**, Bremen.
Geisteskrankheiten	Prof. **Cramer**, Göttingen.
Krankheiten des Nervensystems I: Allgemeines und Neurosen	Prof. **Siemerling**, Kiel.
Krankheiten des Nervensystems II: Erkrankungen des Gehirns und seiner Häute	Prof. **Köppen**, Berlin.

Krankheiten des Nervensystems III: Erkrankungen des Rückenmarks und des peripherischen Nervensystems	Prof. v. **Leyden** u. Priv.-Doz. Dr. **Rothmann**, Berlin.
Konstitutionelle, akute und chronische Krankheiten	Prof. **L. Riess**, Berlin.
Krankheiten der Nase, des Rachens, des Kehlkopfes und der Luftröhre	Prof. **Seifert**, Würzburg.
Krankheiten des Zirkulationsapparates	Prof. **Litten** u. Dr. **Davidsohn**, Berlin.
Krankheiten des Digestionstraktus . .	Proff. **Ewald** u. **L. Kuttner**, Berlin.
Krankheiten der Nieren	Prof. **L. Riess**, Berlin.
Krankheiten der Respirationsorgane .	Prof. **de la Camp**, Marburg.

Abteilung II.: Aeussere Medizin.

Allgemeine Chirurgie; Verwundungen und Verletzungen; chirurgische Krankheiten der Gefässe und Nerven	Priv.-Doz. Dr. **Prutz**, Königsberg i. Pr.
Kriegs-Chirurgie	Prof. **A. Köhler**, Berlin.
Militär-Sanitätswesen, Armeehygiene und Armeekrankheiten	Generaloberarzt Dr. **Paalzow**, Berlin.
Chirurgische Krankheiten an Kopf, Hals und Brust	Priv.-Doz. Dr. **Brüning**, Giessen.
Chirurgische Krankheiten am Unterleibe	Oberarzt Dr. **Kümmell** u. Dr. **P. Sudeck**, Hamburg.
Hernien	Direktor Dr. **Hermes**, Berlin.
Krankheiten des Bewegungsapparates, einschliesslich Orthopädie und Gymnastik, sowie Amputationen und Resektionen	Prof. **Joachimsthal**, Berlin.
Augenkrankheiten	Prof. **Vossius**, Giessen.
Ohrenkrankheiten	Prof. **Buerkner**, Göttingen.
Zahnkrankheiten	Zahnarzt Dr. **W. Dieck**, Berlin.
Krankheiten der Harn- und männlichen Geschlechtsorgane	Prof. **Posner** u. Dr. **J. Cohn**, Berlin.
Hautkrankheiten	Priv.-Doz. Dr. **Buschke**, Berlin.
Syphilis	Proff. **v. Zeissl** u. **Spiegler**, Wien.
Unfallkrankheiten	Prof. **Dittrich**, Prag.

Abteilung III.: Gynäkologie und Pädiatrik.

Frauenkrankheiten	Prof. **Sarwey**, Rostock.
Kinderkrankheiten	Prof. **Baginsky** u. Dr. **L. Mendelsohn** Berlin.
Geburtshülfe	Prof. **Nagel** u. Dr. **B. Wolff**, Berlin.

Namen- und Sach-Register.

Hülfsarbeiter der Redaktion: San.-Rat Dr. **W. Lewin** und Dr. **H. Hirschfeld**, Berlin.

Die einzelnen Abteilungen dieses Jahresberichts werden getrennt nicht abgegeben.

Verlag von August Hirschwald, Berlin NW. 7.

(Durch alle Buchhandlungen zu beziehen.)

Archiv

für

klinische Chirurgie

(Begründet von Dr. B. v. **Langenbeck**)

herausgegeben von

Dr. v. Bergmann, Prof. der Chirurgie in Berlin, Dr. Franz König, Prof. der Chirurgie in Berlin, Dr. A. Freihr. von Eiselsberg, Prof. der Chirurgie in Wien und Dr. W. Koerte, Prof. in Berlin.

In zwanglosen Heften. Mit Tafeln und Textfiguren. gr. 8.

Archiv

für

Gynäkologie.

Herausgegeben von

Börner, G. Braun, Bumm, Chrobak, Doederlein, Dührssen, Ehrendorfer, Fehling, Franz, Fritsch, Kehrer, Knauer, Krönig, L. Landau, Leopold, Menge, Müller, Nagel, Pfannenstiel, v. Rosthorn, Runge, Sarwey, Schauta, Tauffer, v. Valenta, Werth, v. Winckel, Wyder, Zweifel.

Redigiert von **Bumm** und **Leopold.**

In zwanglosen Heften. Mit Tafeln und Textfiguren. gr. 8.

Archiv

für

Psychiatrie und Nervenkrankheiten.

Herausgegeben von

Prof. Dr. Anton in Halle, Prof. Dr. E. Hitzig in Halle, Prof. Dr. A. Hoche in Freiburg, Prof. Dr. E. Meyer in Königsberg, Prof. Dr. K. Moeli in Berlin, Prof. Dr. E. Siemerling in Kiel, Prof. Dr. A. Westphal in Bonn, Prof. Dr. R. Wollenberg in Tübingen.

Redigiert von **E. Siemerling.**

In zwanglosen Heften. Mit Tafeln und Abbildungen. gr. 8.

Verlag von August Hirschwald, Berlin NW. 7.

(Durch alle Buchhandlungen zu beziehen.)

Archiv

für

Laryngologie und Rhinologie

herausgegeben von

Geh.-Rat Prof. Dr. **B. Fraenkel.**

In zwanglosen Heften. Mit Tafeln und Textfiguren. gr. 8.

Centralblatt

für

die medizinischen Wissenschaften.

Unter Mitwirkung

von Prof. Dr. Senator und Prof. Dr. Salkowski,

redigiert von Prof. Dr. **M. Bernhardt.**

Wöchentlich 1—2 Bogen. gr. 8. Preis des Jahrganges 28 M.

Abonnements bei allen Buchhandlungen und Postanstalten.

Internationales Centralblatt

für Laryngologie, Rhinologie

und verwandte Wissenschaften.

Unter ständiger Mitarbeiterschaft von

Bayer (Brüssel), Botey (Barcelona), Brady (Sydney), Bronner (Bradford), Burger (Amsterdam), Cartaz (Paris), Chiari (Wien), Donelan (London), Finder (Berlin), Hecht (München), Hellat (Petersburg), Jonquière (Bern), Katzenstein (Berlin), F. Klemperer (Berlin), A. Kuttner (Berlin), Lefferts (New-York), M'Bride (Edinburgh), E. Mayer (New-York), Moure (Bordeaux), v. Navratil (Budapest), Okada (Tokio), Raugé (Challes), Rosenberg (Berlin), Schmiegelow (Kopenhagen), Seifert (Würzburg), v. Sokolowski (Warschau), Turner (Edinburgh), Wagget (London), Zarniko (Hamburg),

herausgegeben von

Prof. Sir **Felix Semon** (London).

Monatlich 3 Bogen. — Preis des Jahrgangs 15 M.

Charité-Annalen.

Herausgegeben von der Direktion des Kgl. Charité-Krankenhauses, redigiert von dem ärztl. Direktor Generalarzt Dr. **Scheibe.**

Mit Textfiguren und Tabellen. gr. 8.

Verlag von August Hirschwald, Berlin NW. 7.
(Durch alle Buchhandlungen zu beziehen.)

1907 erscheint der **vierundvierzigste Jahrgang**:

BERLINER
KLINISCHE WOCHENSCHRIFT.

Organ für praktische Aerzte.

Mit Berücksichtigung der Medizinalverwaltung und Medizinalgesetzgebung **nach amtlichen Mitteilungen.**

Redaktion:
Geh. Med.-Rat Prof. Dr. **C. A. Ewald** und Prof. Dr. **C. Posner.**

Jährlich 52 Nummern (mit Namen- und Sachregister).
Preis vierteljährlich **6 M.** exkl. Porto.

Die Berliner klinische Wochenschrift, die älteste unter den grossen medizinischen Zeitschriften Deutschlands, stellt sich die Aufgabe, den Arzt in steter Fühlung mit allen Fortschritten der Medizin zu erhalten, mögen diese auf mehr praktischem oder auf wissenschaftlichem Gebiete liegen. Daher räumt sie den Mitteilungen aus Kliniken und Laboratorien nach wie vor einen hervorragenden Platz ein, ebenso den aus der Praxis stammenden Mitteilungen zur Diagnostik und Therapie; dem Streben nach unmittelbarer Belehrung und Fortbildung wird ausserdem durch die zusammenfassenden Uebersichten aus der Feder tüchtiger Fachmänner Rechnung getragen, welche unter dem Namen der praktischen Ergebnisse sich rasch den grössten Beifall erworben haben.

Ebenso wird die Wochenschrift bemüht bleiben, durch Kritiken und Referate, speziell auch durch die kurzen Literaturauszüge rasch und möglichst vollständig, allerdings unter Beschränkung auf das wirklich wichtige, über neue Errungenschaften und Fortschritte zu berichten.

Dem gleichen Zweck dienen die Berichte über Verhandlungen medizinischer Gesellschaften und Kongresse; als Organ der grössten ärztlichen Vereinigung Deutschlands, der Berliner medizinischen Gesellschaft, bringt die Wochenschrift auch wichtige Verhandlungen im Original, über zahlreiche andere Gesellschaften berichtet sie im Wortlaut, teils in kurzen und übersichtlichen Referaten.

Die Berliner klinische Wochenschrift hofft auch in Zukunft, in dieser Weise ihre Aufgabe zu erfüllen und als „Organ für praktische Aerzte" weiter dazu beizutragen, dass der ärztliche Stand auf der von allen Seiten anerkannten wissenschaftlichen Höhe sich erhalte!

Druck von L. Schumacher in Berlin N. 24.

je eine Fistel gebildet, die beide auf einen an der Hinterwand des Mastdarms gelegenen Defect führen.

Operation: 15. 2. 92. Verbindung der beiden Fisteln in dem Verlauf der alten Narbe, Vertiefung des Schnittes bis auf den Mastdarm, dessen Wand, etwa bleistiftdick, schwartig rings um den Defect umschnitten und quer vernäht wird. Ein pararectaler Gang wird erweitert und ausgeschaltet, eine scharfe Spitze am Kreuzbein resecirt. Tiefgreifende versenkte Catgutnähte. In den Fistelgang ein Streifen Jodoformgaze. Hautseidennähte.

20. 2. Hautnaht entzündet. Darmnaht geplatzt. Kothfistel. Behandlung derselben mit Aetzmitteln (Arg nitric., Ausbrennen).

14. 4. Fistel fast geschlossen. Patientin auf Wunsch entlassen.

14. 1. 93. Kein Recidiv der Strictur. Fisteln noch immer vorhanden, jedoch sehr eng. Communication mit dem Darm nicht nachweisbar.

24. 1. 95. 5 cm oberhalb des Anus leichte Verengerung des Darmrohres. Bougie No. 20 wird leicht eingeführt. Communication der sehr engen nicht secernirenden Fistel mit einer Stelle oberhalb der Verengerung sicher gestellt.

1896 Sommer. Gesund, kein Recidiv der Strictur. Continenz.

1901 Frühsommer. Gesund. Fistel am Kreuzbein, nach dem Darm führend, Continenz. Innen Nahtlinie fühlbar.

1906 December (fast 16 Jahre post operationem!). Gesund. Keine Stenose. Volle Continenz. Fistel völlig vernarbt. Schleimhaut gesund.

4. Diagnose: Proktitis ulcerosa tuberculosa. Abscessus periproctiticus.

Therapie: Incisio, Spaltung. Exstirpatio recti.

C. Ch., Messingpolirer, 23 Jahre. Rec. No. 913/93.

Aufgenommen: 23. 6. 93. Geheilt entlassen: 30. 8. 93.

Vorgeschichte: 1888 Erkrankung beider Augen, konnte 12 Wochen lang nicht sehen. 1891 Lungenkrankheit. Er nennt sie „Staublunge".

Seit 11 Tagen Schmerzen in der Gegend des Afters beim Husten, am Schluss des Uriniractes, besonders bei der Defäcation. Infectio luetica negatur.

Befund: Lungen und Herz gesund. Keine Drüsentuberculose. Keine Zeichen von Lues. Der Damm tritt kugelig hervor, fluctuirt, ist sehr schmerzhaft.

An der Vorderwand des Mastdarms etwa $4^1/_2$ cm über dem Sphincter ani eine glatte, weissliche Narbe. Gegenüber an der Hinterwand ein ca. 2 Markstückgrosses Geschwür mit infiltrirten Rändern und zerklüftetem Grunde.

Operation: Auf eine Incision vor dem Anus entleert sich Eiter. Man kommt mit dem Finger in eine Tasche, die bis dicht an den Mastdarm hinanreicht. Jodoformgazetamponade. Bäder. Heilung des Processes zieht sich in die Länge.

11. 8. Aethernarkose. Erweiterung des Sphincter durch hinteren Rapheschnitt und der vorhandenen Incisionswunde bis zum Anus. Aufziehen des Rectums. Umschneidung des geschwürigen Theils der Mastdarmwand im Gesunden. Theils scharfes, theils stumpfes Auslösen der Mastdarmwand oberhalb des Defectes. Durchschneidung des Mastdarms oben und unten im Gesunden.

Ligaturen etc. Ansäumen des Mastdarmstumpfes in die Analöffnung. Schluss des hinteren Rapheschnittes durch Naht. Kleiner Drain. Tamponade der vorderen Wunde.

16. 8. Die Schleimhaut ist überall mit der äusseren Haut verklebt.

30. 8. Rima ani klafft noch etwas nach hinten vom Anus, wo die Nähte zum Theil nicht gehalten haben. Continenz für feste Fäcalien. Flüssige Fäcalien und Winde gehen spontan ab. Entlassung.

18. 3. 94. Vorstellung. Narbe glatt. Keine Ulcerationen mehr im Mastdarm. Sphincter klafft noch nach hinten. Für flüssigen Stuhl Continenz mangelhaft, für festen gut. Pat. ist recht zufrieden mit seinem Zustand.

Histologische Untersuchung (Benda) der excidirten Ulceration: Structur der Schleimhaut nur noch aus vereinzelten Drüsenresten zu erkennen. Die ganze Schleimhaut- und Submucosa-Parthie durchsetzt von zahlreichen typisch-tuberculösen, riesenzellenhaltigen Tuberkeln, die theilweise verkäst sind.

Diagnose: Tuberculose des Rectums.

5. Strictura recti. Fistula recto vaginalis. Catarrhus cervicis.

Therapie: Exstirpatio recti.

Frau F., 45 Jahre. Rec. No. 2002/96.

Aufgenommen: 5. 11. 96. Geheilt entlassen: 27. 1. 97.

Vorgeschichte: Angeblich immer gesund. 7 Mal geboren. Menses immer regelmässig, etwas Ausfluss.

Seit 2 Jahren Stuhlverstopfung. Heftige Schmerzen beim Stuhlgang. Tenesmen.

Befund: Leidlich kräftige Person von gesundem Aussehen. Keine Temperatursteigerung. Mittlere Pulsfrequenz und -stärke. Lungen, Herz o. B. Leib weich, keine Resistenzen.

Rectum: Ca. 7 cm über dem Anus eine nur für dicke Sonde durchgängige Strictur. Per vaginam fühlt man, dass diese enge Stelle, die sich von hier aus als walzenförmige Resistenz anfühlt, bis zum Promontorium reicht. Sie ist im Ganzen beweglich, doch mit der Vagina verwachsen. Hier eine Fistula recto vaginalis, die viel Eiter secernirt und als Ursache für einen heftigen Cervixkatarrh angesprochen wird.

Operation: 6. 11. Dilatation der Fistel. Tamponade mit Sublimatgaze.

12. 11. Exstirpatio recti: Querschnitt zwischen Vagina und Rectum und an der linken Seite des Rectum bis Steissbeinspitze.

Auslösung des Rectums. Gewebe derb infiltrirt, blutreich; stumpfes Operiren unmöglich. Umstechungen und Unterbindungen. Mobilisation des Rectums bis über die Strictur. Eröffnung des Douglas.

Durchtrennung des Darmes peripher von der Strictur. Zurseiteklappen des Anallappens nach rechts. Abtragen des Darmes central der Strictur. Verschluss des Peritonealschlitzes. Darmnaht. In den vorderen Theil des Schnittes einige Nähte, sonst Drain und Tamponade der Wundhöhle. Verband. Rohr in

den Mastdarm. Spülung der Scheide mit Lysol. Tamponade derselben mit $^1/_2$ p. M. Sublimatlösung.

28. 11. Ricinus. Entfernung des Mastdarmrohres. 2stündige Vollbäder. Darmnaht hat vorne nicht ganz gehalten. Aus der Wunde tritt etwas Koth aus. Ebenso durch die alte Mastdarmscheidenfistel.

12. 12. Fistel in der Nahtstelle nur noch ziemlich klein, für Bleistift durchgängig. Scheidenfistel ebenfalls. Wunde hat sich sehr verkleinert. 2 Mal wöchentlich Ricinus.

20. 12. Continentia alvi.

27. 1. 97. Scheidenfistel fast ganz geschlossen, lässt nur sehr wenig dünnen Koth austreten. Wunde bis auf schmalen Streifen von Granulationen völlig geschlossen.

Neuaufnahme: 25. 3. 97. Rec. No. 2314/97.

Behandlung der Fistula rectovaginalis.

Aeussere Wunde vernarbt.

29. 3. Operation: Umschneidung der Fistel von der Vagina aus. Versenkte Nähte in die Rectumschleimhaut und das perirectale Gewebe. Anfrischung der hinteren Muttermundslippe. Aufnähung der angefrischten Parthie auf die Nahtstelle im Rectum.

1. 5. In der Scheide Operationswunde bis auf kleine granulirende Stelle glatt vernarbt. Keine Communication mehr zwischen Rectum und Vagina. Muttermund dicht hinter der Vulva. Geringe Cystitis.

Geheilt entlassen.

Histologisch (Ruge): Schleimhaut fast ganz zerstört. Die Reste derselben hypertrophisch, theilweise in atypischer Weise in die Submucosa gewuchert. Ueberall in der Mucosa und Submucosa mononucleäre Infiltration in Gruppen um Bindegewebe oder Gefässzüge liegend. An einzelnen Stellen reichlichere Einschaltung von epithelioiden Zellen zwischen mononucleären. In einer solchen Gruppe eine Riesenzelle mit etwa 20 Kernen, die diffus im Protoplasma vertheilt sind.

Die Gefässe zeigen durchweg starke specifische Veränderungen. Die Elastica der Arterien ist an mehreren Stellen 2—3fach, die Intima überall stark gewuchert. Am stärksten sind die Wucherungen an den Venen, von denen viele gänzlich obliterirt sind. Auffallend ist an einigen mittelgrossen Venen die starke Vermehrung der elastischen Bestandtheile in der Media und Adventitia.

Diagnose: Proktitis luetica.

6. Diagnose: Stricture recti (chron. entzündlich).

Therapie: Exstirpatio recti.

Frau K., 30 Jahre. Rec. No. 1029/96.

Aufgenommen: 16. 7. 96. Geheilt entlassen: 12. 9. 96.

Vorgeschichte: Schon seit 1 Jahre Stuhlbeschwerden. Koth geht nur mit grosser Anstrengung, aber ohne Schmerzen ab. Abführmittel halfen wenig.

Letzter Stuhlgang vor 10 Tagen. Gestern sehr starke krampfartige Schmerzen im Unterleib. Heute dünnflüssiger Stuhl. Erleichterung.

Befund: Ziemlich kräftige Frau. Abdomen etwas aufgetrieben, nicht besonders gespannt, Palpation desselben nicht schmerzhaft. Bruchpforten frei.

Etwa 4—5 cm oberhalb des Anus eine für eine Magensonde durchgängige starre ringförmige Stenose, über der die Schleimhaut verschieblich ist.

Operation: a) Strictur auf mechanischem Wege erweitert. In einer Sitzung wird die Passage einer über daumendicken Sonde erreicht. Abführen. Bismutum. Opium. Darmspülung.

b) 25. 7. Lagerung in Steissrückenlage. Becken hochgelagert. Aethernarkose (zieml. gut). Ausstopfung des Rectums mit Jodoformgaze. Längsschnitt an der linken Seite des Rectums, vertieft bis ins cavo-rectale Bindegewebe. Darnach Umschneidung des Anus an der vorderen Commissur. Auslösung von der Seite her, dann von der Scheide. Mit der Scheide ist die Stricturgegend eng verwachsen und mühsam zu lösen. Eröffnung des Peritoneums. Durchtrennung des Darms über der Strictur. Vorziehen des Darms unter grösstentheils stumpfer Durchtrennung der Verbindungen. Durchtrennung des Darmes dicht über dem After. Collin-Klemme. Vernähung des Peritonealschlitzes. Fixirung des Darmes an der hinteren Scheidenwand, seitlich im Beckenbindegewebe. Darmstumpf durch Sphincter durchgezogen. Umsäumungsnaht. Jodoformgaze. 3 Drains in die Wundhöhle.

18. 8. Gute Wundheilung. Doch hat sich eine Fistula recti gebildet, die 6 cm über dem Sphincter an dem Rectum aus und in die Wundhöhle eintritt. Spaltung derselben.

12. 9. Ohne Beschwerden, mit guter Continenz (nur Flatus gehen spontan ab).

24. 12. 06. Vorstellung: Völlige Continenz. Aftertheil des Rectums etwas eng. Lässt nur etwa daumendicke Bougies durch.

Histologisch: (Benda). Die Schleimhaut ist durch Narbengewebe ersetzt. Kleinzellige Infiltration der Mucosa und Muscularis, an den Gefässen geringe Wucherungen der Intima.

Diagnose: Chronische interstitielle Entzündung, wahrscheinlich Lues.

7. Diagnose: Strictura recti inflammatoria chronica (Pyosalpinx).

Therapie: Colostomie. Exstirpatio recti.

A. B., Näherin, 27 Jahre. Rec. No. 1624/97.

Aufgenommen: 28. 9. 97. Gestorben: 10. 2. 99.

Vorgeschichte: Seit einem Jahre Schmerzen im Kreuz und in den Beinen. Kein Partus. Seit einem Jahre Menses unregelmässig. Seit 8 Tagen Schmerzen im Unterleib. Vor 6 Jahren starker Ausfluss. Infectio luetica negatur. Seit längerer Zeit Stuhlverstopfung. Seit einigen Wochen häufiger Stuhldrang, Verstopfung, Eiter und Blut im Stuhl.

Befund: Gut genährte Person. Lungen, Herz o. B. Nichts für Lues oder Tuberculose. Scheide o. B. Portio-Erosionen. Portiosecret enthält Gon-

kokken. Uterus retroflectirt. Faustgrosse linksseitige Pyosalpinx, die punctirt wird und mit localer Application von Wärme und Ichthyoltampons innerhalb 3 Wochen zum Verschwinden gebracht wird.

Rectum: Etwa 6 cm oberhalb des Anus eine enge lange Rectumstrictur. Für Finger nicht durchgängig. Nach forcirter digitaler Dehnung der Strictur ergiesst sich dahinter retinirter Eiter. Dicht über dem Anus Schleimhautulcerationen. Rectumwand im Ganzen nicht sehr indurirt. Nach 6 wöchiger Behandlung mit digitaler Dilatation ist die Strictur behoben. Ulcerationen trotzen jeder Therapie.

Colostomie-Operation: 7. 2. 98. Schnitt parallel dem Lig. inguinale, 5 cm von der Sp. a. s. beginnend, 3 cm oberhalb des Ligaments. Haut, Fascien scharf, Muskulatur stumpf durchtrennt. 10 cm unterhalb des Colon descendens eine Partie der Flexur vorgezogen; Darm zweimal ringförmig eingenäht, dazwischen Spornbildung durch Plattennaht; Darm durchtrennt. Distales Ende in unteren Wundwinkel eingenäht, proximales unter der Haut bis Spina ant. sup. durchgezogen, hier eingenäht. Hautwunde bis auf unteren Wundwinkel geschlossen.

1. 3. Prima rennit.

1. 4. Stuhlentleerung täglich morgens durch die Fistel an der Spina sup. ant. Sonst Pelottenverschluss. Eiterung im Rectum nimmt allmählich ab. Der untere Theil der Rectalschleimhaut fühlt sich glatt an.

1. 12. Anus praeternaturalis functionirt gut. Continenz vollkommen. Kein unwillkürliches Beschmutzen.

29. 1. 99. Exstirpatio recti. Eiterung in recto nicht ganz versiegt. 6 cm über dem Anus eine weiche, für den Finger durchlässige Strictur. Oberhalb derselben noch kleine Ulcerationen. Chlorzinkätzung derselben. Unterhalb Schleimhaut glatt, makroskopisch gesund. In Aethernarkose: Scheidendammschnitt mit Cirkelschnitt dicht um den Anus herum. Rectum mit der Umgebung fest verwachsen. Eröffnung des Douglas. Ein cystischer Tumor der rechten Adnexe wird exstirpirt. Auslösung des Rectums. Freimachen bis zur Flexur, soweit vorziehbar. Abtragung im Gesunden. Erweiterung des Sphincters durch vordere Incision. Durchziehen des centralen Darmstumpfes durch den Sphincter, Einsäumen daselbst. Peritonealschlitz verkleinert. Vaginaldammschnitt bis auf hinteres Drittel des Dammschnittes tiefgreifend und oberflächlich vernäht. Drains, Jodoformgazestreifen.

5. 2. Temperatur normal. Wundverlauf gut. Nähte hielten sämmtlich. In der rechten Unterbauchgegend etwas schmerzhafte Resistenz.

10. 2. Keine Retention. Reichliche Wundsecretion. Rectum ganz eingeheilt. Vagina vernarbt. Nachmittags plötzlich Collaps mit heftigem Schmerz im Leibe, Auftreibung des Abdomens, rapider Verfall. Bauch enorm druckempfindlich. Abends Exitus.

Sectionsergebniss (Benda): Luetische Rectumstrictur. Hepar lobatum. Myocarditis parenchymatosa. Chronische interstitielle Nephritis. Anus praeternaturalis. In seiner Umgebung peritoneale Adhäsionen. Periproktale Jaucheabscesse. Diffuse eitrige Peritonitis. Im unteren Ende des mit dem

Anus vernähten Rectums keine Ulcerationen. Nahtlinie hier an kleiner Stelle perforirt. Die Perforationsstelle mündet in den periproctalen Abscess, der sich nach oben in die freie Bauchhöhle fortsetzt.

Exitus durch Nahtinsufficienz am 12. Tage nach der Operation.

Histologisch (Benda): Schleimhaut durch sehr blutgefässreiches Granulationsgewebe zerstört. In der Tiefe finden sich Inseln im Granulationswebe, vorwiegend aus mononucleären unregelmässig gehäuften Zellen bestehend. Vereinzelt finden sich auch Riesenzellen. Keine ausgesprochenen Tuberkel, keine epithelialen Wucherungen.

Diagnose: Chronische ulceröse Proctitis (wahrscheinlich Lues).

8. Diagnose: Strictura recti gonorrhoica.

Therapie: Exstirpatio recti.

A. D., Arbeiterin, 29 Jahre. Rec. No. 1178/1900.

Aufgenommen: 25. 8. 00. Geheilt entlassen: 28. 1. 01.

Vorgeschichte: Vor 8 Jahren normaler Partus. Seit Jahren starker Ausfluss. Kein Ulcus, kein Exanthem, keine Quecksilbertherapie. Seit 3 Jahren zunehmende Beschwerden beim Stuhlgang, Durchfall und Verstopfung wechselnd. Schmerzen im After. Eiterabfluss aus After. Vor 2 Jahren deswegen mit Spülungen behandelt.

Befund: Graziles, etwas anämisches Mädchen. Herz etwas nach links vergrössert, Spitzenstoss in der Mamillarlinie, leichtes kratzendes Geräusch an der Spitze und Basis. Lunge, Abdomen o. B. Keine Drüsen, kein Exanthem. Am After mehrere strahlige Narben. Eine eiternde complete Analfistel links.

Rectum: starrwandig, 4 cm über Sphincter verengt, kleiner Finger passirt mit Mühe. Oberhalb der Strictur Eiteransammlung, die sich bei Untersuchung entleert.

Operation: 27. 8. Spaltung der Fistel.

10. 9. Fistelwunde fast verheilt.

Exstirpatio recti (Brentano): 25. 9. Schnitt links von der Mitte vor dem Anus beginnend, diesen umkreisend nach hinten bis Steissbeinspitze. Spaltung der Scheide von der Portio an bis in den ersten Schnitt. Vertiefung des Schnittes im periproktalen Gewebe. Stumpfe Umgehung des Rectums, das dabei an einer morschen Stelle einreisst. Unter schrittweiser Abbindung der Verbindungen mit der Umgebung Hervorziehen des Rectums, das dabei noch mehrmals einreisst. Eröffnung des Cavum Douglasii. Abbindung der Mesoflexur. Da der Puls schlecht wird, Abkürzung der Operation: Vernähung der Peritonealöffnung. Abtragen des erkrankten Darmstücks; Einbinden eines Glasrohres in den Darmstumpf. Umstopfen desselben mit Jodoformgaze. Fortlaufende Catgutnaht der hinteren Scheidenwand. Eine tiefe Seidensutur als Dammnaht. Dauer $2^1/_2$ Stunden.

4. 9. Ricinus. Stuhlgang. 18. 10. Wunde gereinigt, granulirt gut.

28. 10. Keine Gangrän am Darm. Derselbe in der Umgebung gut verwachsen. Im Darm noch 2 für Zeigefinger durchgängige Stricturen, über denen Scheimhaut glatt ist.

28. 1. Wunde bis auf schmalen Streifen geschlossen. Stuhlgang regelmässig. Völlige Continenz. In der Tiefe der trichterförmigen Narbe mündet das für Zeigefinger gerade durchgängige Rectum.

Histologisch (Ruge): Schleimhaut in grosser Ausdehnung zerstört, in den noch vorhandenen Partien von lymphocytärer Infiltration bis an das Lumen des Rectums durchsetzt, an einzelnen Stellen durch ebenfalls reichlich lymphoid durchtränktes Granulationswebe ersetzt. Nur an wenigen Stellen normale Drüsenschläuche. An einzelnen Stellen Wucherung der Drüsenschläuche bis in die Submucosa und an die Muskulatur heran. Diese durchweg stark hypertrophisch. Von vielen kleinen Herden durchsetzt, die ausser aus Lymphzellen und feinfaserigem Bindegewebsstroma aus grossen Epitheloidzellen bestehen, die gruppenweise zusammenliegen und öfters zwei Kerne aufweisen. Keine eigentlichen Riesenzellen. Keine Tuberkelbacillen. In den Herden fast durchweg obliterirte kleine Gefässchen, deren Elasticaantheile zum Theil zerstört, zum Theil auch noch gut erhalten sind. In diesen Fällen sieht man klar die maasslos gewucherte Intima. Aehnliche Herde, jedoch auch grösser, bis zu Hirsekorn-Grösse in dem periproctalen Bindegewebe, hier meist in der Nähe der grösseren Gefässe gelagert, jedoch auch ohne Beziehungen zu denselben. Hier und da kleine centrale u. paracentrale Nekrosen. Auch hier keine Riesenzellen.

Die Arterien kleinen und mittleren Calibers zeigen im Allgemeinen keine Veränderungen. Nur einzelne weisen bei Weigert'scher Resorcin-Fuchsin-Tinction doppelte Elastica interna und mässige Wucherungen der Intima auf. Nirgends völlige Obliteration. Dagegen sind die Venen, besonders die kleineren durchweg schwer erkrankt. Ihre Media ist zumeist zellig infiltrirt und verdickt. Auch die Intina zeigt Proliferation des Endothels bis zu völligem Verschluss. Die elastischen Elemente sind meist noch gut erhalten und oft erkennt man an ihnen allein noch das vormalige Vorhandensein von Venenstämmchen. Das Bindegewebe ist an vielen Stellen zu dicken Faserlagen verdickt. Nirgends hyaline Entartung.

Diagnose: Gummöse Infiltration der Muscularis und des periproctalen Gewebes. Endophlebitis, Mesophlebitis, (Endo- und) Periarteriitis syphilitica.

9. Diagnose: Strictura recti.

Therapie: Exstirpatio recti. Röhrenförmige Ausschälung durch den dilatirten Sphincter.

Wittwe L. P., 53 Jahre. Rec. No. 2120/00.

Aufgenommen: 6. 1. 00. Geheilt entlassen: 7. 2. 00.

Vorgeschichte: Menopause seit 6 Jahren. 5 Kinder, normale Geburten. Nie ernstlich krank. Seit vielen Jahren Stuhlbeschwerden, Stuhl nur auf Abführmittel (Karlsbader Salz). Seit $^1/_4$ Jahr Schmerzen beim Stuhlgang. Blutabgang nicht bemerkt. Allgemeinbefinden nicht verändert.

Befund: Gross, kräftig, reichliche Adipositas. Innere Organe o. B. Leib stark vorgewölbt, nicht schmerzhaft. Am Anus zahlreiche kleine Hämorrhoiden. Mastdarmwand starr infiltrirt. In Höhe von etwa 4 cm eine circuläre Strictur, die nicht für Finger durchgängig.

8. 1. In Narkose Dilatation (mit Dilatatoren) der Strictur. Rectumspülung. Es folgen harte Kothballen. Man fühlt über der stricturirten Stelle die Mastdarmwand weich. Einlegen eines Drains.

Operation: 15. 1. Chloroformnarkose. Im Anfang ein leichter Collaps. Umschneidung des Anus unter Schonung des Sphincter. Rectum röhrenförmig herauspräparirt bis etwa 5 cm oberhalb der Strictur. Zahlreiche Gefässe unterbunden. Fixationsnähte am Anus. Herausgezogener Darm wird abgetragen. Ergänzung der circulären Naht am After. Vorn und hinten in die Nahtlinie ein kleines Drainrohr. — Länge des herausgenommenen Stückes 7 cm. Auf der Innenseite ist die Schleimhaut ulcerirt. An der Stricturstelle starke Narbenbildung.

Abgesehen von den Drainstellen trat prima intentio ein. Erstere granuliren langsam zu, nachdem die Drains 8 Tage p. op. entfernt waren. Aus dem Rectum noch etwa 14 Tage lang mässige Eitersecretion.

7. 2. Vorn und hinten noch kleine Granulationsstellen. Sphincter contrahirt sich gut. Stuhl geformt, ohne Beschwerden abgesetzt. Für flüssigen oder dünnbreiigen Stuhl noch keine volle Continenz. Entlassung.

28. 5. Vorstellung. Beschwerdefrei. Volle Continenz für jede Art von Stuhlgang.

Histologisch (Ruge): Schleimhaut in grosser Ausdehnung durch Narbengewebe ersetzt. Submucosa und perirectales Gewebe sehr verdickt, von Massen balkigen Bindegewebes durchsetzt. Diffuse leukocytäre Durchtränkung der Submucosa und Muscularis gering, etwas reichlicher im perirectalen Raum. In alle Schichten der Wand eingesprengte kleinste bis etwa hirsekorngrosse Gummen, in deren Umgebung die Gefässe grösstentheils ganz obliterirt und nur noch durch die Elasticafärbung sicher zu differenciren sind. Die grösseren Arterien meist weniger betroffen, dagegen zeigen die grösseren Venen sehr starke Verdickung ihrer Wandschichten, besonders der Intima und der Adventitia, welch letztere auch an vielen Stellen sehr reichlich von mononucleären und weniger polynucleären Leukocyten durchsetzt ist.

Die gummösen Knötchen sind durchweg typisch gebaut. An einer Stelle finden sich in einem solchen gehäufte Riesenzellen mit diffus im Protoplasma vertheilten Kernen.

Diagnose: Lues.

10. Diagnose: Ulcera recti. Strictura recti.

Therapie: Exstirpatio recti; röhrenförmige Ausschälung durch den dilatirten Sphincter.

Frau M. W., Köchin, 28 Jahre. Rec. No. 1492/1900.

Aufgenommen: 5. 10. 00. Gebessert entlassen: 19. 12. 00.

Vorgeschichte: Vater an Phthise gestorben, Mutter ist mastdarmleidend.

Bisher angeblich gesund. 1 Partus vor 6 Jahren. Früher starker Fluor. Seit 2 Jahren mastdarmleidend. Seitdem nur auf Medicamente Stuhlgang, oft Blut und Eiter im Stuhl. Seit 6 Wochen stark abgemagert. Kann dünnen Stuhl nicht halten. Infectio luetica negatur.

Befund: Mittelgross, schwächlich, anämisch, mager. Keine Zeichen von Lues. Cor frei. Pulmones: Ueber beiden Spitzen hinten verschärftes Exspirium, kein Rasseln.

Abdomen: Leicht aufgetrieben, nicht schmerzhaft. Darmreliefs durch die Bauchdecken sichtbar. Leber normal. Genitalien o. B.

Rectum: Eitriger und blutiger Ausfluss aus Rectum. 2 cm oberhalb des Anus beginnend, eine kurze nur für etwa Bleistift durchgängige Strictur. Umgebung infiltrirt, was auch von Vagina aus zu fühlen ist. Rechts vom Anus kleine Fistel. Ricinus.

8. 10. Reichlich dünner Stuhl. Leib weicher, beträchtlich eingefallen.

Operation: 9. 10. Exstirpatio recti. In Narkose Strictur allmählich erweitert, sodass kleiner Finger eindringen kann. Schleimhaut oberhalb der Strictur ist weich. Ausspülung mittels Darmrohrs. Anus an der Schleimhautgrenze circulär umschnitten. Sphincter erhalten. Rectum röhrenförmig herauspräparirt, über Jodoformgaze angebunden. Levator ani seitlich abgelöst. Die seitlichen Gefäss- und Bindegewebssepten mehrfach unterbunden, dann bis an Peritonealfalte freigemacht, Peritoneum stumpf nach oben geschoben; ebenso weit seitlich und hinten gelöst. Herausziehen, Einnähen des Rectums mit 4 Nähten in den After. Abtragen des hervorgezogenen Darmendes hinter Collinklemme, circuläre Einnähung der Schleimhaut am After. Drain nach vorn und nach hinten. Blutung war nur mässig. — Darmrohr.

Länge des entfernten Stückes $8^1/_2$ cm. Strictur sehr eng, seitlich eingerissen. Muscularis hypertrophisch. Schleimhaut über der Strictur glatt.

13. 5. Aus Mastdarmrohr läuft reichlich eitriger Schleim. Wunde reactionslos, bis auf kleine Infiltration links vom After.

16. 5. Ol. Ricini. Fäden entfernt. Reichlicher Stuhl.

19. 5. Schleimhaut im After glatt. Aus hinterer Drainstelle läuft viel Eiter.

7. 11. Noch kurzer Granulationsgang hinten dem After. Sonst völlige Heilung.

21. 11. Sphincter functionirt nicht. Keine Continenz. Auch mit dem faradischen Strom ist eine Contraction an seiner Stelle nicht zu erzielen. Allgemeinzustand des Patienten nicht befriedigend. Knöchelödem. Cor frei. Urin kein Albumen.

7. 12. Eiterung am Mastdarm noch ziemlich stark. Knöchelödem stärker. Cor und Urin o. B.

9. 12. Patient tritt aus der Behandlung aus.

Histologische Diagnose (Ruge): Schleimhaut auf weite Strecken durch derbes Narbengewebe mit geringen Anzeichen frischer Entzündung ersetzt. Submucosa ziemlich gefässreich. Die Gefässe ohne hervorstechende specifische Veränderungen. Submucosa und periproctales Gewebe, wie auch in geringerem Grade die Muscularis diffus durchsetzt von Lymphocyten und grösseren einkernigen Zellen (Plasmazellen nach Unna). Diese Infiltration ist in verstärktem Maasse in den Gefässscheiden, sodass die Gefässe in einzelnen

Präparaten auf weite Strecken wie von einem Infiltrationsmantel umgeben erscheinen.

Keine Tuberkel etc.

Diagnose: Nichts sicher Specifisches. Gonorrhoe?

11. Diagnose: Strictura recti. Fistula rectovaginalis.

Therapie: Exstirpatio recti.

Arbeitersfrau G., 42 Jahre. Rec. No. 865/01.

Aufgenommen: 23. 7. 01. Geheilt entlassen: 7. 10. 01.

Vorgeschichte: Vor 20 Jahren Zwillinge, kein Abort. Vor 7 Jahren Operation einer „Mastdarmgeschwulst" (Näheres nicht zu erfahren). Seit einigen Monaten Stuhlgang erschwert. Blutig-eitriger Ausfluss aus dem After. Vor 4 Tagen, nachdem Patientin 4—5 Tage keinen Stuhl gehabt hatte, kam plötzlich Koth aus der Scheide. Jetzt Koth durch Scheide und After. Lues negirt.

Befund: Guter Ernährungszustand; Cor, Pulmones, Puls, Temp. o. B. Abdomen weich, nicht schmerzhaft, keine Resistenzen.

Am Introitus vaginae eine linsengrosse Oeffnung. Sonde von da aus ins Rectum. Unterhalb des Sondenknopfes im Rectum eine für einen Finger schwer passirbare Strictur (5 cm über dem After). Schleimhaut im Bereich und über der Strictur ulcerirt. Aus dem Rectum eitriger Ausfluss.

Operation: 31. 7. Steiss-Rückenlage. Linker Scheidendammschnitt bis nahe an Steissbein, in der Vagina links neben der Fistelöffnung vorbei. Präparation des Mastdarms seitlich und hinten. Derbe Infiltration und narbige Wucherungen im periproctalen Gewebe. Eröffnung des Douglas. Herunterholen des Darmes unter zahlreichen Unterbindungen. Durchtrennung des Darmes vor einer Serosaschnürnaht. Auslösung des erkrankten Darmes von oben nach unten. Abtragung über dem Sphincter. Durchziehen des Darmstumpfes durch Sphincter. Annähen circulär am Anus. Befestigen des Darmes an Sphincter und Levator ani. Scheidendammnaht. Im hinteren Theil der Wunde Drains und Tampons. — Das exstirpirte Darmstück misst 6 cm. Schleimhaut stark ulcerirt, Stenose $4^1/_2$ cm lang, darüber noch wenige Ulcerationen und 2 cm gesunden Darmes.

Die Nähte des Sphincter und der Scheide hielten. Aus Kreuzbeinhöhle zeitweise noch reichliche Secretion. Hier Reunio per secundam.

Am 6. Tage perforirt der Koth einen nekrotisch gewordenen Theil der hinteren Darmwand dicht über dem After. Die hierdurch entstandene hintere Mastdarmfistel schliesst sich im Laufe der Behandlung fast ganz. Bei der Entlassung noch für Sonde durchgängig.

7. 10. Entlassung mit Continenz, ohne Stenose, mit gutem Allgemeinbefinden.

Vorstellung December 1906. Mässige Stenose im Bereich der Operationsnarbe. Volle Continenz. Schleimhaut völlig gesund.

12. Diagnose: Strictura recti (luetica?).

Therapie: Exstirpatio recti (Cauterisation von condylomatösen Wucherungen).

E. B., Schneiderin, 25 Jahre. Rec. No. 774/1901.

Aufgenommen: 10. 7. 01. Geheilt entlassen: 18. 10. 01.

Vorgeschichte: Eltern und Geschwister gesund. Als Kind Masern. Vor 5 Jahren Auftreten eines kleinen Pickels in der Aftergegend. Nach Spontanaufbruch desselben Entleerung von Eiter aus demselben. Eitersecretion bis heute nicht sistirt, vielmehr in letzter Zeit auch Kothentleerung aus der betreffenden Offnung. Vor 4 Jahren Lues (Schmierkur), vor 6 Wochen Scabies. Seit 2 Jahren Obstipation. Seit 14 Tagen angeblich keine Defäcation mehr. Menses seit 14. Jahre. Regelmässig. Einmal voriges Jahr eine 6monatige Pause.

Befund: Mittelkräftig, mässig genährt. Einige Acnepustelnarben an Thorax und Abdomen. Pulmones o. B. Cor an der Spitze systolisches Geräusch. Urin: Alb. spurenweise vorhanden, zahlreiche Leukocyten, wenige Epithelien, keine Cylinder.

Abdomen: weich, keine Resistenzen, sehr aufgetrieben.

Anus und Rectum: Ausgedehnte perianale Condylome. Analschleimhaut etwas prolabirt. In Höhe von 3 cm ringförmige, für Fingerkuppe durchgängige Stenose. Einzelne Unebenheiten der Schleimhaut. Vor dem Anus eine erbsgrosse Fistel, aus der sich kothiger Eiter entleert. Sondirung ins Rectum gelingt nicht. Eine gleichgrosse Rectumvaginalfistel verbindet suprastenosäres Rectum mit hinterem Scheidengewölbe. Abführen und Wismut.

Operation: 19. 7. 01. Aethernarkose von gutem Verlauf.

Linker Scheidendammschnitt bis ins hintere Scheidengewölbe und um den After herum bis zur Steissbeinspitze. Ueberall sehr blutreiches und derbes Gewebe. Eröffnung des Douglas, Abbindungen an den Seiten und an der Rückseite des Darmes. Mühevolles Auslösen und Hervorziehen des Darmes. Abtragung oben vor einer Klammer. Sphincter erhalten, centrales Stück durchgezogen nach theilweiser Abtragung der Analschleimhaut. Circuläre Einnähung. Anheftung an Sphincter mit Catgutnähten. Scheidennaht nach Excision der Fistel. Dammnaht vordere $^2/_3$ der Dammwunde. Drain, Jodoformgazestreifen. Vorn an der Scheidendammgrenze ein kleines Drain in der Naht eingelassen.

Im Verlaufe der Reconvalescenz wurde ein Theil der hinteren Circumferenz des eingenähten Rectums gangränös, in Folge wovon die Analnaht nicht hielt. Die Wunde, in der Mitte das retrahirte Rectum, heilt per secundam. Einmal werden zu reichliche Granulationen mit Paquelin gebrannt. Dann ungestörter Heilverlauf. Resultat: Continenz auch flüssiger Stühle. Keine Fisteln, keine Stenose mehr. Sehr guter Allgemeinbefund. Analöffnung trichterförmig eingezogen.

18. 10. Geheilt entlassen.

Histologisch (Benda): Die Schleimhaut ist an der stricturirten Stelle fast ganz zu Grunde gegangen. Die Reste der Mucosa sind sehr stark kleinzellig infiltrirt. Ausserdem finden sich in der Submucosa zwischen den Bündeln der Muscularis und in der Subserosa zahlreiche Rundzelleninfiltrate, in der Subserosa besonders um die Gefässe. Färbung mit Toluindinblau ergiebt

das Vorhandensein einer grossen Anzahl stark gekörnter Plasmazellen. Riesenzellen und Epithelioidzellen wurden nicht gefunden.

Diagnose: Strictura recti, wahrscheinlich luetica.

13. Diagnose: Strictura recti.

Therapie: Exstirpatio recti.

H. T., Rentiere, 47 Jahre. Rec. No. 890/1903.

Aufgenommen: 11. 7. 03. Geheilt entlassen: 17. 10. 03.

Vorgeschichte: Seit 1899 Neigung zu Obstipation. Beschwerden bei Stuhlentleerung. September 1899 im Urban mit Proctitis granulosa. Kein Eingriff. In den letzten Jahren wiederholt Darmblutungen, Stuhlgang stets nur auf Nachhülfe. Starke Zunahme der Beschwerden, wiederholt Erbrechen. Leibschmerzen in den letzten 4 Wochen.

Befund: Mässig genährt. Fast taub, links nach einer Radicaloperation nach Otitis media, rechts Mittelohreiterung. Cor, Pulm.: o. B. Rings um Nabel eine Anzahl erbs- bis haselnussgrosser weisslicher, wenig erhabener Flecke.

Abdomen: weich, nicht aufgetrieben, keine Resistenz, keine Darmreliefs.

Rectum: 4 cm über Analöffnung bleistiftdicke Strictur. Schleimhaut körnig, wenig secernirend. Darmspülungen, Abführen.

14. 7. Operation: Combinirte Exstirpatio recti. Bauchschnitt in Mittellinie bei Beckenhochlagerung. Flexur, die langes Mesenterium hat, stark erweitert und sehr lang ist, wird von ihrem Mesenterium abgebunden, etwa von ihrer Mitte an bis tief in's kleine Becken. Abbindung der Ligg. sacrouterina. Einige Uebernähungen des freien Mesenterialrandes. Schluss der Bauchwunde nach Einführung einer armirten Tamponzange in's kleine Becken. Steinschnittlage. Seitliche Scheidendammspaltung links bis zur Steissbeinspitze. Eröffnung des Douglas. Abbinden der seitlichen Verbindungen des Rectums. Vorziehen der Flexur. Durchschneiden derselben vor einer Klemme. Auslösen der unteren Rectumpartie aus den festen Beckenverwachsungen. Abtragen dicht über dem Sphincter. Einige Peritonealnähte. Centraler Stumpf durch Sphincter durchgezogen, aussen circulär angenäht. Naht der Scheidendammwunde bis an das hintere Drittel und eine kleine Drainöffnung vorne. Hinten Drain und Tampon. Lösung der Klemme vom Colon ganz zum Schluss. Es läuft ziemlich viel Koth ab. Darmrohr.

Entfernter Darm 9 cm lang. Enge narbige Strictur. Geschwüre mit unebenem Grunde, zerrissenen Rändern.

Keine Ischurie. Anfangs reichliche Secretion. Darm wird an einer Stelle dicht über dem After seitlich nekrotisch. Entleerung von Koth aus der Scheiden-Dammwunde. Darm im After gut angeheilt. Laparotomie wurde geheilt per primam.

Befund: 20. 8. Scheidendammwunde fast geschlossen, entleert nur noch geringe Mengen Koth. Communication zwischen Rectum und Scheidendammwunde für Fingerkuppe kaum durchgängig.

Die Wunde am Damm schliesst sich allmählich. In dem Vestibul. vaginae

bleibt eine Fistula stercoralis bestehen, die am 4.9. operativ geschlossen wird. (Anfrischung, Darmnaht, Scheidennaht). Danach Stuhl nur durch After.

17. 10. Entlassung ohne Strictur mit voller Continenz.

Am 2. 5. 04 erscheint Pat. wieder mit Stenosenbeschwerden. Nach dreitägiger Bougiebehandlung verschwinden diese völlig. Sie waren verursacht durch Narbencontraction in der Gegend der früheren Scheidenmastdarmfistel.

1906. In anderem Krankenhaus Colostomia sigmoidea. Kurz hiernach Vorstellung im Krankenhaus am Urban: Schleimhaut glatt, keine Stenose, volle Continenz für eingespritztes Wasser, also völlig gesunder Mastdarm.

Histologisch (Benda): Stark kleinzellig infiltrirte Schleimhautreste, im Uebrigen Granulationsgewebe, keine atypischen Epithelwucherungen.

Diagnose: Narbige Strictur, vermuthlich nach geschwürigen Processen.

14. Diagnose: Proktitis ulcerosa (luetica?). Strictura recti. Therapie: Exstirpatio recti.

R. St., Dienstmagd, 39 Jahre. Rec. No. 281/04.

Aufgenommen: 4. 5. 1904. Geheilt entlassen: 28. 8. 04.

Vorgeschichte: 1 Partus vor 15 Jahren. Kind jung gestorben. Kein Abortus. Sonst stets gesund. Ausser: Vor 10 Jahren Schmiercur wegen Lues. Seit 5 Jahren Beschwerden beim Stuhlgang, Schmerzen und Ausfluss aus dem Mastdarm. Vor 2 Jahren 7 Wochen im Krankenhaus Moabit mit Argentumpinselungen und Bougiren behandelt. Seit 3 Tagen auch auf Medicamente kein Stuhlgang mehr.

Befund: Mittelgross, kräftig, muskulös, mittleres Fettpolster. Keine Exantheme oder Oedeme. Inguinaldrüsen beiderseits mässig geschwollen. Cor, Pulmones o. B. Zunge leicht belegt. Abdomen weich. Stercoraltumoren in der Gegend der Flexur.

Per rectum: 5 cm oberhalb After Strictur, bleistiftdickes Lumen. Strictur indessen leicht dehnbar, lässt nach einigem Bemühen kleinfingerdickes Mastdarmrohr hindurch.

Per vaginam: Stricturstelle des Rectums als kurzer Tumor fühlbar. Im hinteren Scheidengewölbe oberes Ende des Tumors.

13. 5. 04. Operation: Linksseitiger Scheidendammschnitt um den After herum bis zur Steissbeinspitze. Blutstillung. Eröffnung des Douglas. Auslösen des Rectums links, dann hinten rechts und vorne unter Abbindung der Gefässstränge. Herausziehen. Weiterfreimachen nach oben. Schluss des Peritonealschlitzes. Durchtrennung des Darmes zwischen Collinzangen. Exstirpation des indurirten Rectaltheiles von oben nach unten bis zur Analhaut. Durchziehen des Stumpfes durch den After. Einnähen an äusserer Haut und am Sphincter. Umstechungen im Darmmesenterium. Naht der Scheide und des Dammes bis auf die hintere Hälfte des Dammschnittes. Drain, Jodoformtampons.

14. 5. Ischurie bis 17. 5.

26. 5. Scheidendammnaht hat nicht gehalten, unteres Ende des eingenähten Darmes nekrotisch geworden. Fäces treten durch Scheidendammwundspalt aus. Dauerbäder.

20. 6. Scheidendammwunde sehr viel kleiner geworden. Bei hartem Stuhl Continenz. Bei weichem Fäces durch Anus und Scheidendamm-Mastdarmfistel.

10. 8. Scheidendammwunde fast verheilt. Völlige Continentia alvi. Rectalschleimhaut glatt, keine Stenose mehr. Keine Ulcerationen.

23. 8. Geheilt entlassen.

Mikroskopisch (Ruge): Schleimhaut auf viele Strecken hin ausgiebig zerstört, durch Narbenzüge und durch tiefgehende Ulcerationen ersetzt. An den noch vorhandenen Schleimhautresten an mehreren Stellen zwischen im Uebrigen nur wenig entzündlich veränderten Schleimdrüsen knotige Infiltrationen bis zur Grösse kleiner Erbsen. Diese bestehen im Wesentlichen aus Lymphocyten und Mastzellen, doch finden sich auch eine grosse Anzahl epithelioider Elemente und obliterirter Gefässe darin. Die Gefässe der Submucosa theilweise auch der Muscularis zeigen durchweg starke adventitielle und periadventitielle Durchtränkung mit lymphoiden und Plasmazellen. Die Wanddicke stark vermehrt, wobei die Intima sich meistentheils am stärksten verdickt zeigt, bis zu völliger Unterdrückung des Lumens. Die Wucherung der Intima ist an vielen Stellen nicht im ganzen Querschnitt gleichmässig, sondern häufig nur von einer Stelle ausgehend, so dass es im Querschnitt oft so aussieht, als rage ein Polyp der Intima in das Lumen hinein.

Diagnose: Lues sehr wahrscheinlich.

15. Diagnose: Proktitis ulcerosa.

Therapie: Exstirpatio recti.

Frau M., 28 Jahre. Rec. No. 629/04.

Aufgenommen: 15. 6. 04. Geheilt entlassen: 13. 9. 04.

Vorgeschichte: Seit 6 Jahren Beschwerden bei der Defaecation. Stuhlgang verhalten, erfolgt nur auf Nachhilfe. Häufig Blut und Eiterabgang aus dem After. Zunahme der Beschwerden in den letzten Monaten, zeitweise mit Incontinenta alvi, mit Leibschmerzen. Hereditär nichts Belastendes. Infectfon negirt. Seit einem Jahre in steriler Ehe. Kein Abort.

Befund: Gracile Frau. Anämie. Kein Exanthem. Kein Fieber. Keine Hernien. Cor, Pulmones o. B. Abdomen weich, nicht aufgetrieben, keine Darmreliefs, kein Tumor, keine fühlbaren Scybala.

Rectum: 4 cm oberhalb der Analöffnung eine schmerzhafte, für Fingerkuppe und dünnes Darmrohr nicht durchgängige Strictur.

Aus der Vagina etwas Fluor. Im hinteren Scheidengewölbe fühlt man oberhalb der Strictur die Rectumwand walzenförmig hart. Uterus klein, gut beweglich. Auf Ricinus dünner Stuhl. Darmspülung mittels eines in Nakrose durch die Strictur geführten Drains.

Operation: 22. 6. Lagerung in Steiss-Rückenlage mit stark erhöhtem Becken. Jodoformgazestreifen in den Anus. Vernähung des Anus. Linksseitiger Scheidendammschnitt. Blutung erfordert zahlreiche Ligaturen. Vorne feste Verwachsung des Darms mit der Scheide. Douglas sehr verwachsen, wird eröffnet. Stumpfe Ablösung des Rectums vom Steissbein. Straffe Fixation des perirectalen Gewebes am Kreuzbein wird scharf getrennt.

Mühevolles Auslösen des Rectums bis zur Flexura sigmoidea. Peritonealschlitz durch Nähte verkleinert, Rest derselben mit Jodoformgaze tamponirt. Durchtrennung des Darmes oben im Gesunden zwischen zwei Ligaturen. Dicht oberhalb des Anus Darmklemme angelegt. Darüber mit Erhaltung des Sphincters Abtrennung des Rectums. Durchziehen des centralen Darmendes durch den Sphincter. Daselbst festgesäumt. Einige Muskelnähte in den Beckenboden. Naht der Scheide und der vorderen $^2/_3$ des Dammschnittes, Dammnaht mit Catgut, Scheidennaht mit Zwirn. Hinterer Teil der Wunde ausgestopft mit Beuteltampon und Jodoformgazestreifen. Drains. Rohr in den Darm.

Präparat: 19 cm langes Darmstück, fühlbarer Tumor 9 cm lang. Ueber ihm 8 cm gesunden Darmes. Darmwand an der Tumorstelle bis 2 cm dick, sehr hart. Mucosa ulcerirt. Muscularis sehr hypertrophisch.

21. 6. Erste spontane Urinentleerung. Stuhlgang per anum.

29. 7. Eine heftige Cystitis, die nach der Operation einsetzte, geheilt.

13. 10. Entlassung. Wunde fast verheilt. Noch schmaler Granulationsstreifen vor und neben dem Anus. Continentia alvi nicht vollkommen. Sphincterreflex funotionirt anscheinend nicht vollkommen. Sphincter sehr dehnungsfähig, straff contrahirbar.

Histologische Untersuchung (Ruge): Schleimhaut von Epithel entblösst. Oberfläche besteht aus Granulationsgewebe. Submucosa und perirectales Gewebe, sowie Musculatur durchsetzt von herdweise gelagerten Rundzelleninfiltraten und faserigem entzündlich gewucherten Bindegewebe. Keine specifischen Veränderungen an den Blutgefässen.

Diagnose: Ulceröse Proctitis und Periproctitis.

16. Diagnose: Proctitis ulcerosa, Strictura urethrae.

Therapie: Exstirpatio recti.

R. L., Schneiderin, 29 Jahre. Rec. No. 3217/03.

Aufgenommen: 21. 3. 04. Geheilt entlassen: 10. 8. 04.

Vorgeschichte: Partus vor 5 Jahren (Dammriss bei Forceps). Danach sofort Stuhlbeschwerden: Obstipation, schmerzhafte Defaecationen, blutige, z. Th. eitrige Stühle. Kothballen auffallend klein. Seit einem Jahre passiren nur noch dünne Faecalien. Seit einigen Tagen Stuhlverhaltung. Infectio luetica vor 3 Jahren (Schmierkur, Halsdrüsenoperation). Vor $1^1/_2$ Jahren Recidiv (Schmierkur). Laryngitis.

Befund: Kräftiger Knochenbau, mässige Musculatur, reichliches Fettpolster. Keine Exantheme oder Oedeme. Cervical-Inguinaldrüsen beiderseits geschwollen. Schleimhäute blass. Cor: o. B. Puls an Radialis sehr schwach, kaum fühlbar, an Tibial. postica normale Höhe. Lungen: o. B. Leib weich, keine Resistenzen, etwas vorgewölbt.

Rectum: 6 cm über Anus Strictur, Lumen bleistiftdick. Schleimhaut bis an Strictur glatt.

Per vaginam: Stricturstelle als Tumor zu fühlen. Oberes Ende im hinteren Scheidengewölbe abtastbar.

Auf Eingüsse mehrere flüssige Stühle. Patientin bekommt eine Angina die bis 12. 4. anhält.

Operation: 16. 4. Linker Scheidendammschnitt bis Steinbeinspitze. Eröffnung des Douglas. Freimachen der Vorderseite des Darmes, dann links, hinten und rechts, bis die Flexur weit herunterkommt. Verkleinerung des Peritonealschlitzes. Durchtrennung der Flexur vor einer Klemme. Auslösen des distalen Stückes. Durchziehen des Flexurstumpfes durch Anus. Circuläre Analnaht. Scheidennaht mit Catgut. Dammnaht bis auf hinteres Drittel. Hier Drains und Tampons. Rohr in den Darm.

Entferntes Darmstück 7 cm lang. Oberhalb der Strictur einige Centimeter glatter Schleimhaut.

Vorübergehende Ischurie. Heilung ohne Zwischenfall. Darmanalnaht hält. Vom 25. 4. an gute Stuhlfunction. Volle Continentia alvi. Dammwunde heilt sehr langsam. Analschleimhaut prolabirt ein wenig, wird am 9. 7. mit Thermocauter abgetragen.

10. 8. Entlassung mit voller Continenz, keine Stenose.

Histologisch (Benda): Die Oberfläche zeigt ausgedehnte Substanzverluste des Epithels und der gesammten Mucosa, nur an kleinen Stellen befindet sich Pflasterepithel, welches kurze und spärliche atypische Einwucherungen erkennen lässt. Die gesamte Darmwand unter den Ulcerationen ist von kleinzelligen Herden durchsetzt, die hauptsächlich aus Plasmazellen bestehen, stellenweise Riesenzellen enthalten, keine epithelialen Wucherungen.

Diagnose: Granulationsgeschwulst des Mastdarms.

17. Diagnose: Proktitis ulcerosa.

Therapie: Exstirpatio recti.

A. D., Hausmädchen, 36 Jahre. Rec. No. 637/04.

Aufgenommen: 16. 6. 04. Geheilt entlassen: 9. 11. 04.

Vorgeschichte: Früher nicht wesentlich krank. Menses seit dem 18. Jahre, alle 3 Wochen, in letzter Zeit nur 1 Tag dauernd, dabei Verlust von blutigem Schleim. Vor 5 Jahren Partus, Zwillinge, eines lebt. Seit 6 Monaten Drängen nach unten, eitrige Abgänge aus dem Darm. Seit ebensolange Magenbeschwerden, Appetitlosigkeit, Stuhlverhaltung. Vom Arzt Abführmittel, Ring für Gebärmutter.

Befund: Gut entwickeltes Mädchen von gutem Allgemeinzustand. Cor, Pulmones, Abdomen, Puls, Temperatur o. B.

Gynäkologisch: Mässiger Fluor. Uterus anteflectirt, Adnexe frei. Nach hinten fühlt man die Pars pelvina recti verdickt und schmerzhaft.

Rectum: Kleine peri-anale Varicenknötchen. In der Rima ani kleine Fistel, die Eiter secernirt. Nach hinten vom Anus ist Haut wie narbig, trichterförmig eingezogen, jedoch keine Fistel. Rectalschleimhaut oberhalb des Rectum perineale nach vorne mit massenhaften kleinen Knötchen besetzt. An der Hinterwand grösserer Schleimhautdefect. Ueber dieser im Ganzen verengten, nur für 1 Finger passirbaren Stelle Eiterretention, Schleimhaut normal. Pathologischer Befund reicht bis etwa fingerlang über After, die untersten 3 cm des Rectum sind frei. Schleimhaut blutet leicht, da zwischen den Knötchen überall Ulcerationen. Die Knötchen sind rectoskopisch Reste von normaler Schleimhaut.

Vorbereitung mit Argentumspülungen, Spülungen mit Wismuth-Aufschwemmungen. Bismuthum subnitricum in grösseren Dosen per os.

5. 7. Rectumschleimhaut weich. Oberhalb des Rectum perineale noch kleine Knötchen auf Schleimhaut. Rectum für 1 Finger durchgängig. Kreosot per os. Wismuthspülungen.

5. 8. Operation: Steisslage mit erhöhtem Becken. Scheidendammschnitt links vom After bis zur hinteren Raphe. Eröffnung des Douglas. Freilegung des Rectums vorne, links, hinten und rechts. Das Gewebe um das Rectum ist ausserordentlich derb und fest. Viele Ligaturen. Allmähliches Freimachen des Darmes nach oben hin bis zur Flexura sigmoidea. Umstechung der Haemorrhoidales antt. Darauf Darm genügend beweglich. Verkleinerung der Peritonealöffnung. Durchtrennung des Darmes zwischen Klammern. Abtrennung des Darmes oberhalb des Afters. Durchziehen des centralen Endes durch After. Fixation mit einigen Nähten an der Haut des Afters. Levator und Sphincter ani etwas an Darm fixirt. Naht der Scheidenwunde und der vorderen $^2/_3$ des pararectalen Schnittes. Jodoformgazestreifen und Drain. Darmrohr in Jodoformgaze. — Entferntes Stück des Rectums 18cm lang.

11. 8. Drains entfernt.

16. 8. Reichlicher Stuhl nach Ricinus.

21. 8. Continenz vorhanden. Wunde beginnt zu granuliren. Uterus jetzt retroflectirt. E vagina starker Fluor. Lysolspülungen, Argentum-Ausreibungen der Scheide.

2. 11. Wunde fast geschlossen. Geringer Schleimhautprolaps an der Vorderseite des Afters.

Paraffininjectionen an der vorderen und rechten Seite der Analöffnung. Prolaps verschwunden.

9. 11. Pat. mit völlig verheilter Wunde, guter Continenz entlassen.

7. 4. 05. Vorstellung: Sehr gutes Allgemeinbefinden. Pat. dick und wohlgenährt. Völlige Continenz. Sphincter gut contrahirt. Schleimhaut des Rectums, soweit erreichbar, normal. Stuhlgang jeden 2. Tag. Keine Stenosenbeschwerden mehr.

Histologisch: (Ruge.) Schleimhaut auf weite Strecken durch fibröse Massen ersetzt, an anderen Stellen noch leidlich erhalten, sehr stark leukocytär und lymphocytär durchtränkt. Muscularis überall stark verdickt, von Infiltrationsherden durchsetzt. Die Infiltrationsherde liegen im Wesentlichen perivasculär, um Venen und Arterien herum. Sämmtliche Gefässscheiden sind mantelförmig mit Entzündungsproducten gefüllt. Diese Herde bestehen zumeist aus Lymphocyten, wenigen grösseren Plasmazellen und einem feinfaserigen, bindegewebigen Gerüst. Gruppenweise vertheilte, wie obliterirte Gefässquerschnitte aussehende Häufchen von Epithelioidzellen sind unregelmässig in die Infiltrationsherdchen eingesprengt. Keine Tuberkel, keine Tuberkelbacillen. Die Gefässe des periproctalen Gewebes sind im Wesentlichen gesund, nur an den kleineren Venen sieht man Wucherungen der Intima bis zu engen Stenosirungen. Die Arterien zeigen zumeist, abgesehen von geringen Verdickungen der Intima, normalen Bau. Diagnose: Verdacht auf Lues.

18. Diagnose: Strictura recti.
Therapie: Exstirpatio recti.

Frau M. H., 46 Jahre. Rec. No. 717/05.
Aufgenommen: 21. 6. 05. Geheilt entlassen: 14. 10. 05.

Vorgeschichte: Kein Partus, kein Abortus. Vor 8 Jahren auswärts laparotomirt, Uterus wegen eines Tumors entfernt. Danach Wohlbefinden, Menopause.

Seit mehreren Monaten hat sich allmählich eine Verengerung mit Fisteln am Anus gebildet. Der Stuhlgang muss alle 2 Tage künstlich durch Abführmittel erzeugt werden. Die Fisteln eitern in der letzten Zeit stärker. Stuhlgang sehr schmerzhaft.

Befund: Untersetzte Frau von mittlerem Ernährungszustand. Kein Fieber. Zunge feucht. Leib weich, nirgends Druckempfindlichkeit, Leber nicht vergrössert. Cor, Pulmones o. B. In der hinteren Scheidenwand dicht hinter dem Introitus harte Resistenz, die mit dem Rectum fest verwachsen ist.

Rectum: Rechts vorn und links hinten vom Anus je ein breit aufsitzendes Condylom. Auf dem ersteren zwei kleine Oeffnungen, aus denen sich eitrige Flüssigkeit entleert. 2 cm oberhalb der Analöffnung eine ringförmige Verengerung von harter Consistenz, die für einen Finger nicht durchgängig ist und ziemlich weit hinauf reicht, wenig beweglich als Ganzes.

Operation: 29. 6. Exstirpatio recti. Cauterisation der Fisteln. Linksseitiger Scheidendammschnitt bis zum Steissbein. Lebhafte Blutung. Ablösung des Rectums an der linken Seite, vorn und hinten. Umgehung des Darmes, der, besonders rechts, sehr fest sitzt. Durchtrennung dicht über dem Sphincter. Centrales Lumen über CHJ_3-Gaze vernäht. Auslösung unter Anziehen des centralen Endes Schritt vor Schritt. Abtasten des in Folge der früheren Operation verödeten Douglas. Eröffnen des Peritoneums, Abtrennung des Darmes im Gesunden. Darmnaht mit Catgut. Spülungen mit heissem Wasser. Naht der Scheide und des Darmes, sowie des vorderen Drittels des paraanalen Schnittes. Rest der Wunde mit Isoformgaze und Drain versehen.

Präparat: Das entfernte Rectumstück: 12 cm lang. Wand sehr stark verdickt bis zu 2 cm.

20 7. Wunde granulirt gut. Ein Theil der Scheidennaht und die Darmnaht hat nicht gehalten.

27. 7. Secundärnaht. Darmrohr durch Sphincter in den Darmstumpf. Tiefgreifende Naht der granulirenden Wunde, die aber die Persistenz einer vaginorectalen Fistel nicht verhindert. Diese wird durch Aetzen verkleinert, durch dauerndes Einführen eines Darmrohres von Koth frei gehalten. Bei der Entlassung ist sie nur noch bleistiftdick und entleert nur noch hier und da flüssigen Koth. Bougie 18 geht leicht in den After. Continenz.

Vorstellung: 20. 10. 06. Allgemeinbefinden ausgezeichnet. Keine Strictur mehr. Keine Ulcerationen. Die Scheidenfistel hat sich vollkommen geschlossen.

Histologisch (Benda): Vollständige Zerstörung der Schleimhaut. Die Oberflächen sind mit hämorrhagischem Granulationsgewebe besetzt, die

Musculatur und das durch Bindegewebsneubildung verdickte periproctale Zellgewebe enthalten Rundzellenfiltrate, an denen keine besonderen Merkmale (Riesenzellen, epithelioide Zellen) erkennbar sind. An den Grenzen gegen die normale Schleimhaut zeigen die Ulcerationen eine breite, vorwiegend mononucleäre Infiltrationszone, an der Oberseite polynucleäre Infiltrate mit Fibrineinlagerungen. Gefässfärbung ergiebt Obliteration von Venen unter den ulcerirten Stellen. Grosser Reichthum an Mastzellen. Auf der Schleimhaut zahlreiche intracelluläre Diplokokken.

Diagnose: Lues? Gonorrhoe?

19. Diagnose: Proktitis ulcerosa. Strictura recti.

Therapie: Exstirpatio recti nach vorausgeschickter Colostomie.

Frau A. B., 32 Jahre. Rec. No. 1398/1906.

Aufgenommen: 20. 8. 06. Geheilt entlassen: 27. 10. 06.

Vorgeschichte: Zwei normale Partus, keine Aborte. Mann gesund. Lues geleugnet. Vor 4 Jahren zum ersten Male Stuhlbeschwerden. Schmerzen bei der Defäcation, Eiter und Blut im Stuhl, Obstipation, Tenesmen. Auf Abführmittel öfters anhaltende Durchfälle. Keine Tuberculose in der Familie. 1902 in der Charité in dem Mastdarm operirt (?). Danach Besserung der Symptome. Voriges Jahr wieder dasselbe Krankheitsbild wie früher. Interne Behandlung mit gutem subjectiven Erfolg. Jetzt seit 8 Wochen Verschlimmerung wie niemals vorher.

Befund: Sehr elende Frau, schlecht ernährt, blass, mit schlechtem Puls. Lungen und Herz in Ordnung. Abdomen weich, in den abhängigen Theilen etwas schmerzhaft. Gynäkologisch nichts Besonderes.

Rectum: 3 cm oberhalb des Afters fast völlige Stricturirung des Mastdarmes, ein dünner Katheter passirt. Unter der Strictur ist die Schleimhaut geröthet und mit kleinen, flachen Ulcerationen bedeckt. In Narkose digitale Erweiterung der Strictur, die nicht starr, sondern mehr membranös ist, bis zur Einführung eines mittleren Darmrohres.

Entleerung des Darmes mittels Ausspülungen und durch Ricinus.

27. 8. Colostomie: Einnähen eines dicken Drainrohres in eine vorgezogene Schlinge der Flexur. Dann während 3 Wochen Hebung des Allgemeinzustandes durch reichliche Ernährung. Wismutspülungen des Rectums und durch die Colonfistel.

17. 9. In gut erholtem Allgemeinzustand Exstirpatio recti. Scheidendammschnitt. Die Auslösung des Rectums ist durch mannigfache, gefässreiche periproctitische fibröse Stränge sehr erschwert, der Blutverlust sehr gross, Kochsalzlösung subcutan, Kampher und Coffein während der Operation. — Schliesslich gelingt es, die Flexur in ausreichendem Maasse herunterzuholen. Dabei reisst die Mastdarmwand zweimal ein, wird sofort wieder vernäht. Resection eines etwa 12 cm langen Stückes des Rectums. Durchziehen der Flexur durch den After nach Excision der Schleimhaut desselben. Aussen Umsäumung der Schleimhaut. Operationswunde wurde vorn vom After geschlossen, nach hinten zu ganz offen gelassen und mit Jodoformgaze gefüllt.

Patientin wird in sehr schlechtem Allgemeinzustand vom Tische gebracht, erholt sich jedoch unter reichlichen Kochsalzinfusionen bis zum nächsten Tage sehr gut.

7 Tage Verstopfung mit Opium. Dann Ricinus. Die Kothentleerungen finden durch den neuen After und die Colostomiewunde zu gleichen Theilen statt. Die Colostomie wird langsam zum Verschluss gebracht. Die Wunde am After beginnt nach 8 Tagen gut zu granuliren und schliesst sich im Laufe von 4 Wochen fast völlig.

27. 10. Entlassung mit voller Continenz, weicher normaler Rectalschleimhaut und gutem Allgemeinbefinden. 25. 6. 07 Rectum gesund. Allgemeinbefinden vorzüglich.

Histologisch (Benda, Ruge): Die Mucosa und Submucosa zeigt im Schnitt eine starke Hyperämie und lymphocytäre Infiltration, welche sich bis in die Muscularis hineinerstreckt. Die Gefässe durchweg im Sinne einer Endarteriitis, Endophlebitis obliterans sowie einer lymphocytären Mesophlebitis verändert. Reichliche Plasmazellen. Keine Tuberkelbacillen, keine Spirochäten (Levaditi).

Diagnose: Starker Verdacht auf Lues.

Literatur.

1. Aderholdt, Beiträge zur Kenntniss der Rectumsyphilis. Diss. Berlin 1896.
2. Ashton, Die Krankheiten, Verletzungen und Missbildungen des Rectums und Anus. Aus dem Englischen von C. Uterhart.
3. Bacon, Medical and surgical Reporter 1896. No. 10. Nach Centralblatt für Chirurgie. 1896. No. 25.
4. Berndt, Ueber 18 Fälle von gonorrhoischer Rectalstrictur und ihre Behandlung. Diss. Breslau 1898.
5. Bier, Hyperämie als Heilmittel. 3. Auflage. F. C. W. Vogel.
6. Blaschko, Ueber die Häufigkeit des Trippers in Deutschland. Münch. med. Wochenschr. 1907. No. 5. S. 216.
7. Boas, Diagnostik und Therapie der Darmkrankheiten. Leipzig 1901.
8. Bokai, Die Krankheiten des Mastdarms und Afters. Gerhardt's Handbuch der Kinderkrankheiten.
9. Bouilly, Rétrécissement congenital du rectum. Gaz. méd. de Paris. 1852.
10. Budai, Ueber einen ungewöhnlichen Fall von Syphilis. Virch. Archiv. Bd. 141. S. 514 ff.
11. Englisch, Der Mastdarm und seine Krankheiten. Eulenburg's Realencyclopädie. 1881.
12. Esmarch, Chirurgische Krankheiten des Mastdarms. Deutsche Chirurgie. Lieferung 48. Cap. VI. S. 68 ff.
13. Fränkel, Ueber stricturirende Mastdarmgeschwüre. Münch. med. Wochenschrift. 1895. No. 24.
14. Graser, Behandlung der Krankheiten des Mastdarms. Pentzoldt u. Stintzing's Handbuch der speciellen Therapie innerer Krankheiten.

15. Hahn, Deutsche Gesellschaft für Chirurgie. Verhandlungen 1883.
16. Hahn, Deutsche med. Wochenschr. 1892. S. 70.
17. Hartmann u. Toupet, Nature des rétrécissements dits syphilitiques du rectum. Semaine médic. 1895. No. 16.
18. Huber, Arch. f. Dermatologie. Bd. 40.
19. Knecht, Verhandlungen der freien Vereinigung der Chirurgen Berlins. 8. 1. 1894.
20. Körte, Verhandlungen der freien Vereinigung der Chirurgen Berlins. 1894. Bd. I. S. 30.
21. Körte, Die chirurgischen Erkrankungen des Mastdarmes. Die Deutsche Klinik etc. 1903.
22. Kümmell, Ueber hochgelegene Mastdarmstricturen. Volkmann'sche Sammlung klinischer Vorträge. Chirurgie 88.
23. Lange, Ueber die hohe Mastdarmresection und -Amputation, insbesondere bei specifischen Ulcerationen und ihren Folgezuständen, nebst Bemerkungen über plastische Afterbildung. Festschrift z. 70. Geburtstag Fr. v. Esmarch's. Lipsius u. Tischner. 1893.
24. Lieblein, Zur retograden Bougirung der entzündlichen Mastdarmverengerungen. Beiträge zur klin. Chirurgie. Bd. XXXI. Heft 3. S. 622 ff.
25. Nickel, Ueber die sogenannten syphilitischen Mastdarmgeschwüre. Virch. Arch. 127. 1892.
26. Nordmann, Ueber klysmatische Läsionen des Mastdarmes. Diss. Basel 1887.
27. Nothnagel, Die Erkrankungen des Darmes und Peritoneums. Handbuch der speciellen Pathologie und Therapie innerer Krankheiten. 1906.
28. Poelchen, Ueber die Aetiologie der strictурirenden Mastdarmgeschwüre. Virch. Arch. Bd. 127. Heft 2. S. 189 ff.
29. Quénu und Hartmann, Chirurgie du rectum. Paris 1895. P. Steinheil. VIII. S. 452 ff.
30. Reber, Ueber eine bisher nicht beschriebene Form von Rectalstricturen und eine neue Behandlung derselben. Beiträge z. klin. Chirurgie 1901. Bd. 31. S. 172 ff.
31. Rieder, Zur Pathologie und Therapie der Mastdarmstricturen. Arch. f. klin. Chir. Bd. 55.
32. Rose, Verhandlungen der freien Vereinigung der Chirurgen Berlins. 12. 3. 1894.
33. Rotter, Verletzungen und Erkrankungen des Mastdarms und des Afters. Handbuch der practischen Chirurgie. Bd. III. S. 580 ff.
34. Schede, Die operative Behandlung der Strictura recti. Archiv f. klinische Chirurgie. 1895. Bd. L. S. 839 ff.
35. Schloffer, Zur operativen Ausschaltung entzündlicher Mastdarmstricturen. Beiträge zur klin. Chir. Bd. 31. 1901. S. 643 ff.
36. Schuchard, Ein Beitrag zur Kenntniss der syphilitischen Mastdarmgeschwüre. Virch. Arch. Bd. 154. S. 46.
37. Schuh, Verengerung des Rectums durch Narbengewebe. Oesterreich. Zeitschrift f. pract. Heilkunde. 1856.

38. Schulz, Die Pathogenese und die Behandlung der stricturirenden Mastdarmverschwärungen. Diss. Leipzig 1893.
39. Sokoloff, Eine neue Modification der operativen Behandlung syphilitischer Mastdarmstricturen. Centralbl. f. Chir. Bd. XXV. S. 24.
40. Sonnenburg, Beitrag zur operativen Behandlung hochsitzender Mastdarmstricturen. Arch. f. klin. Chirurgie. Bd. 55.
41. Sonnendalb, Zur Untersuchung und Behandlung des erkrankten Mastdarms. Deutsche med. Wochenschrift 1904. No. 15.
42. Stewart, Medical and surgical Reporter 1896. No. 10. Centralblatt für Chirurgie. 1897. No. 3.
43. Shey, Ueber Stricturen des Mastdarms. Diss. Berlin 1897.
44. Wallis, Ano-rectal ulceration. The Practitioner 1905. Referirt im Centralblatt für Chirurgie. 1905. No. 45.
45. Wegner, Aetiologie und Therapie der Rectalstricturen. Archiv f. klin. Chirurgie. Bd. 66. S. 1063.
46. Wolff, Zur Behandlung der stricturirenden Mastdarmverschwärung. Dtsch. med. Wochenschrift. 1900. No. 6 u. 7.

XIX.

(Aus der Königl. chirurgischen Universitätsklinik zu Königsberg i. Pr.)

Die ideale Operation des arteriellen und des arteriell-venösen Aneurysma.[1]

Von

Erich Lexer in Königsberg i. Pr.

Die grossen Fortschritte, welche die letzten Jahrzehnte der Chirurgie der Gefässe gebracht haben, sind naturgemäss auch bei der Operation von Aneurysmen verwerthet worden, aber bedeutend spärlicher, als man es nach den ausgezeichneten experimentellen Erfolgen erwarten sollte.

Die vollständige Exstirpation operabler Aneurysmen mit Unterbindung der Gefässe oberhalb und unterhalb des Sackes ist lange Zeit, besonders seit ihrer Empfehlung durch v. Bramann[2] und Delbet[3], als Idealverfahren angesehen und erstrebt worden. Die herrschende Meinung spiegelt sich in den Worten Franz König's[4]: Heute gilt wohl der Satz unbestritten, und durch günstige Casuistik zahlreicher Fälle erwiesen, dass die Exstirpation des Sackes mit Unterbindung sämmtlicher zuführenden Gefässe das ideale und, gut ausgeführt, auch das ungefährlichste Verfahren ist.

---

[1]) Abgekürzt vorgetragen am 1. Sitzungstage des XXXVI. Congresses der Deutschen Gesellschaft für Chirurgie, 3. April 1907.

[2]) v. Bramann, Das arteriell-venöse Aneurysma. Arch. f. klin. Chir. Bd. XXXIII. 1886.

[3]) Pierre Delbet, Du traitement des aneurysmes. Revue de chir. 1888 et 1889 et Congrès de chir. de 1895. — Maladies chirurgicales des artères. Traité de chir. le Dentu et Delbet. 1897.

[4]) König, Chirurgie des Gefässsystemes. — Chirurgie des practischen Arztes. Stuttgart 1907.

Aber die Störungen, welche die Circulation dadurch erleidet, können schwere sein. Am häufigsten folgen sie der Unterbindung der Carotis communis. Aber auch an den Gliedern können sie sich unter ungünstigen Verhältnissen für den Collateralkreislauf bis zur Nekrose steigern, ein Ereigniss, dessen Vorkommen Delbet nach Incision oder Exstirpation des Sackes mit doppelter, bzw. (beim arterio-venösen A.) vierfacher Unterbindung auf 5,66 : 100 berechnet hat. Alles, was die Ausbildung der Collateralen stört, begünstigt nach der Unterbindung der Hauptarterie und besonders nach gleichzeitiger Ligatur der Arterie und der Vene eines Gliedes den Eintritt des Brandes. Ausgedehnte blutige Infiltrate, schwielige Indurationen des Gewebes, grosse auf die Umgebung drückende Aneurysmen und erhebliche Erkrankungen des Gefässsystems sind in dieser Beziehung am meisten zu fürchten, sieht man von der postoperativen Phlegmone ab, die in früheren Zeiten viele Opfer forderte. Zur Verringerung der Circulationsstörungen wird bekanntlich das Verfahren der Digitalcompression der Operation vorausgeschickt, um den Collateralkreislauf schon vor der Unterbindung der Hauptgefässe zur Entwickelung zu bringen. Aber mit voller Sicherheit lassen sich trotzdem die Folgen der Unterbindung, wenn Hindernisse für die Collateralen vorhanden sind, niemals voraussehen und beherrschen.

Deshalb muss heute von der idealen Operation eines zugänglichen Aneurysma verlangt werden, dass man nach gelungener, vollkommener oder unvollkommener Exstirpation des Sackes an Stelle der Gefässunterbindung, wenn irgend möglich, versucht, den Kreislauf in normalen Bahnen zu erhalten, beim arteriellen Aneurysma in der Arterie, beim arteriell-venösen in der Arterie und in der Vene, zum mindesten aber in einem der beiden Gefässe.

Diese Forderung ist nichts weiter als die praktische Verwerthung der experimentellen Erfahrungen auf dem Gebiete der Gefässnaht. Vor Allem wird sie wohl von denen anerkannt, welche bisher in vereinzelten Fällen danach gehandelt haben: Zoege von Manteuffel, Murphy, Körte, Garrè. Auch König sagt: „Die Fortschritte der Neuzeit, die Erfahrungen über Gefässnaht legen nahe, dass wir unter Umständen, zumal wenn wir unter Blutleere operiren können und ganz besonders, wenn es sich nur

um einen Varix aneurysmaticus handelt, den Versuch machen, ob wir nicht die Gefässnarbe blosslegen, die Gefässe trennen und jedes für sich vernähen können. Unter Umständen würde es von grossem Vortheil sein, wenigstens die Vene auf diese Weise zu erhalten.“ Dass ferner auch v. Bergmann[1]) dieser Gedanke nahe lag, geht aus seiner eigenen Kritik eines seiner Fälle von arteriell-venösem Aneurysma hervor. Er hielt den seitlichen Verschluss der Arteria poplitea bei dem vorgefundenen engen Canal zwischen Arterie und Vene für richtiger als die ausgeführte doppelte Unterbindung.

Es ginge natürlich zu weit, für jedes operable Aneurysma die ideale Operation in unserem Sinne zu verlangen. Aber da, wo sich der Verschluss der Gefässwunden leicht durchführen lässt, und da, wo die Unterbindung entweder schon an sich wie bei der Carotis communis oder durch Behinderung der Collateralen an den Gliedern bedenklich erscheint, ist meines Erachtens der Versuch, die Circulation auf normalem Wege zu erhalten, nicht nur gerechtfertigt, sondern geboten.

Zu diesem Zwecke stehen uns nach den Ergebnissen der Thierversuche drei Verfahren zur Verfügung: die seitliche Gefässnaht, die circuläre Vereinigung und die Gefässtransplantation.

Die beiden ersteren Verfahren hat man bisher einige Male mit glücklichem Erfolge in Anwendung gebracht, und zwar bei arteriell-venösen Aneurysmen, bei denen es sich jedoch nicht immer um ausgebildete Sackwandungen gehandelt hat.

Der Erste, welcher bei der Exstirpation eines Aneurysma die Hauptarterie des Gliedes seitlich nähte, da von ihrer Unterbindung schwere Störungen des Kreislaufes zu befürchten waren, ist 1895 Zoege von Manteuffel[2]) gewesen. Doch wurde hier die seitliche Arteriennaht nicht an dem Gefässe, zu welchem das Aneurysma gehörte, ausgeführt. Denn es handelte sich um die zweifache Verletzung der Arteria femoralis bei der schwierigen Ex-

[1]) v. Bergmann, Zur Casuistik des arteriell-venösen traumatischen Aneurysma. Arch. f. klin. Chir. Bd. 69. 1903.

[2]) Zoege von Manteuffel, Demonstration eines Präparates von Aneurysma arterio-venosum ossificans der Art. femoralis profunda. Chirurgencongress-Verhandlungen 1895. I. S. 167.

stirpation eines innig mit ihr verwachsenen, für einen Tumor angesehenen verknöcherten arteriell-venösen Aneurysma der Art. profunda femoris. Die letztere wurde ebenso wie die Vena profunda an dem oberen Pole des Sackes unterbunden, ebenso die Aeste dieser Gefässe nach seiner Entfernung. Die ebenfalls bei der Operation eingerissene Vena femoralis wurde nicht genäht, sondern, da die Vena saphena erhalten war, doppelt unterbunden, nachdem ein 5 cm langes Stück mit mehreren, aus dem Sacke kommenden Aesten resecirt war. Erst ein weiterer Einriss in die Vene wurde durch Naht verschlossen.

Obgleich der Grundgedanke des ganzen Vorgehens dem einer idealen Aneurysmaoperation entspricht, weshalb dieser Fall auch von Delbet und von König bei der Aneurysmaexstirpation angeführt wird, gehört er doch, streng genommen, nicht hierher, da ja das Aneurysma nicht aus der genähten Art. femoralis entfernt wurde. Er zählt vielmehr in das Gebiet solcher Fälle, bei denen das während der Exstirpation eines Tumors verletzte, innig verwachsene Hauptgefäss durch seitliche Naht verschlossen wurde.

Dagegen war Murphy 1896 der Erste, welcher ein arteriell-venöses Aneurysma im Skarpa'schen Dreieck mit Herstellung des Kreislaufes in den zugehörigen Oberschenkelgefässen operirte. Die durchschossene Arteria femoralis musste in Ausdehnung von 9 mm resecirt werden, worauf ihre Lumina durch das Invaginationsverfahren Murphy's vereinigt wurden, während die Wunde in der Vena femoralis durch seitliche Naht verschlossen werden konnte. Da der Eingriff schon am 18. Tage nach der Verletzung stattfand, hatten sich die Blutklumpen in der Umgebung der kleinen Höhle noch nicht zu einer festen Sackwand verdichtet.

Einen zweiten Fall hat Körte[1]) 1904 am Chirurgencongress besprochen und vorgeführt. Es handelte sich um eine arteriell-venöse Fistel der Kniekehlengefässe durch Messerstich. Bei der Operation 32 Tage nach der Verletzung konnten die in Ausdehnung von 6 mm mit einander verwachsenen Gefässe von einander getrennt werden, worauf es gelang, sowohl die Verletzungsstelle der Arterie als die der Vene durch seitliche Naht zu verschliessen.

---

[1]) Körte, Ein Fall von Gefässnaht bei Aneurysma arterio-venosum popliteum. Chirurgencongress-Verhandlungen 1904. I. S. 13.

In demselben Jahre hat Garrè[1]) ein arteriell-venöses Aneurysma der Kniekehle mit grossem Sack 10 Jahre nach der Stichverletzung operirt. Der ganze Varix aneurysmaticus wurde mit einem Stück der Vene, nachdem diese beiderseits von ihrem Eintritte in den Sack unterbunden und durchtrennt war, entfernt und die freigelegte Communicationsstelle der Arterie, ein Schlitz von 1 cm Länge, durch seitliche Naht verschlossen.

Lässt man den Zoege von Manteuffel'schen Fall aus den eben angegebenen Gründen fort, so ist der Garrè'sche thatsächlich der erste Fall eines wirklich sackförmigen Aneurysma, welcher durch die Exstirpation des Sackes mit seitlicher Naht der Arterie behandelt und geheilt wurde.

Diesen bisherigen drei erfolgreich operirten Fällen[2]) vermag ich mit dem folgenden Patienten einen vierten an die Seite zu stellen.

Der 34jähr. Mann, welcher Aufseher in einer Strafanstalt ist, erhielt am 25. April 1906 von einem Sträfling einen Messerstich in die Aussenseite der rechten Kniegelenkgegend. Die sofortige sehr heftige Blutung versuchte der Arzt zuerst durch einen Compressionsverband, sodann durch Naht der Wunde zu stillen. Das ganze Bein, besonders der Unterschenkel und Fuss soll darauf trotz beständiger Hochlagerung sehr angeschwollen sein. Als der Kranke nach 3 Wochen das Bett verliess, schleppte er beim Gehen den Fuss nach. Er konnte ihn nicht genügend bewegen. Auch behauptete er, in dem Fusse bereits vom 3. Tage ab nach der Verletzung das Gefühl des Taubseins bemerkt zu haben. Massiren und Elektrisiren brachten keine Besserung. Da der Patient im Verdacht der Simulation oder Uebertreibung stand, wurde er am 17. Mai zur chirurgischen Klinik gesandt.

Die Untersuchung ergiebt eine erhebliche ödematöse und leicht cyanotische Anschwellung des rechten Unterschenkels und Fusses. Die subcutanen Venen sind etwas stärker gefüllt als auf der anderen Seite. 1,5 cm nach

---

[1]) Garrè, Seitliche Naht der Arterie bei Aneurysmaexstirpationen. Deutsche Zeitschrift f. Chirurgie. Bd. 82. 1906.

[2]) Weitere Aneurysmaexstirpationen mit Gefässnaht sind auf dem Chirurgencongress zu Paris October 1906 bei Gelegenheit der Besprechung der Chirurgie grosser Venenstämme erwähnt worden. Das Referat der Semaine médicale berücksichtigt dieselben nicht. Dagegen führt sie Christel, Metz, in seinem Referate (Centralbl. f. Chir. No. 15. 1907. 13. April) ebenso wie das Referat in der Revue de Chir. 1906 No. 11 an. Danach resecirte Peugniez bei einem arteriell-venösen Aneurysma der Ellbeuge die Vene und nähte die Arterie, ferner berichtete Ziembicki über 3 Arteriennähte der Carotis, Poplitea und Radialis wegen Aneurysma, die beiden letzteren mit vollem Erfolge ausgeführt. Ausführlichere Angaben über diese Fälle habe ich bis jetzt nicht finden können.

hinten und unten vom Köpfchen des Wadenbeines befindet sich eine 1 cm lange schräg gestellte Narbe. Die ganze Kniekehle ist von einer flach hervortretenden Geschwulst eingenommen, welche den Kranken zwingt, den Unterschenkel etwas gebeugt zu halten. Die Haut über der Schwellung ist, abgesehen von geringem Oedem, unverändert. Die Consistenz ist verschieden. Nach aussen von der Mitte der Kniekehle liegt die weichste, eindrückbare Stelle, nach innen zu ist sie von grosser Härte. Die Grenzen der Schwellung lassen sich nicht bestimmen. Es ist leicht zu sehen, dass sie pulsirt. Die flach aufgelegte Hand fühlt ein deutliches Schwirren, welchem bei der Auscultation ein lautes schabendes Geräusch entspricht. Die Compression der Art. femoralis hebt die Erscheinung der Pulsation, des Schwirrens und Sausens sofort auf. Da das Geräusch ein beständiges, in der Systole verstärktes ist, und sich nach oben bis über das Poupart'sche Band, nach unten bis zu den Unterschenkelgefässen erstreckt, muss ein arteriell-venöses Aneurysma vorliegen. Der Puls der Art. dorsalis pedis ist rechts zu fühlen, wenn man das Oedem fortgedrückt hat. Er ist schwächer als links, ebenso an der Art. tibialis post.

Ausserdem besteht eine vollständige Peroneuslähmung, weshalb vermuthet wird, dass der Nervus peroneus communis verletzt ist.

Am 26. Mai, also 31 Tage nach der Verletzung, wurde die Operation vorgenommen, und zwar erstens in Lumbalanästhesie, um den Kranken während des ganzen Eingriffes ohne Störung in Bauchlage halten zu können, und zweitens unter Esmarch'scher Blutleere. Ein grosser Längsschnitt in der Mitte der Kniekehle legte das Operationsfeld frei. Der Nervus peroneus communis erscheint zuerst. Trotzdem er bis unterhalb der Narbe, also unterhalb der Stichhöhe verfolgt wird, ergiebt sich keine Verletzung an ihm. Er liegt fest verwachsen auf der Aussenfläche eines derben Sackes von der Grösse einer Männerfaust. Dieser Sack hängt mit den Gefässen zusammen, von denen aus er sich nach hinten und aussen entwickelt hat. Er reicht nach unten etwas unter den lateralen Gastrocnemiuskopf und steht mit der Umgebung zum Theil in so fester Verbindung, dass seine Lösung und Präparation oft nur mit Hülfe des Messers gelingt. Seine Wandung ist so derb, dass sie dabei an keiner Stelle verletzt wird. Eine grosse Anzahl von Venen münden aus der Umgebung in ihn hinein; sie werden unterbunden und durchtrennt. Es handelt sich um einen falschen, der Vene anliegenden Sack, dessen Lösung von ihr ebenfalls nur mit dem Messer möglich wird. Die freigelegte Vena poplitea ist in Ausdehnung von 10 cm spindelig erweitert. Nach Entfernung des Sackes zeigt sich, dass er mit der Vene durch eine breit klaffende, für einen Finger durchgängige Lücke in Verbindung stand, welche am lateralen und vorderen Umfange der Vene liegend sich in die Arterie fortsetzt, wie die Sonde ergiebt. Die Präparation der der Vene fest anliegenden Arterie gelingt leichter. An ihrer Innenseite liegt ein zweiter wallnussgrosser Sack mit sehr fester Wandung, welcher sich aus der Umgebung bedeutend leichter lösen lässt als der Sack an der Vene. Nach seiner Ausschälung gelangt man in eine Lücke zwischen beiden Gefässen.

Diese lassen sich stumpf und ohne Schwierigkeit von einander trennen, worauf man erkennt, dass schräg durch beide hindurch eine Wunde mit stark zerfetzten Rändern zieht, welche sowohl die Vene als die Arterie fast völlig bis auf wenige Millimeter durchtrennt hatte. An der breiten Verbindungsstelle waren die beiden Gefässe fest mit einander verklebt, nicht durch einen sogenannten intermediären Bluterguss auseinandergedrängt. Nach jeder Seite hatte sich ein Blutsack entwickelt.

An eine seitliche Gefässnaht war wegen der Grösse der Arterien- und der Venenwunde und wegen der schlechten Wundränder, welche wohl einem sehr stumpfen Messer ihre Entstehung verdankten, nicht zu denken.

Die gleichzeitige Unterbindung aber der Arterie und der Vene in der Kniekehle hat namentlich nach Aneurysmenoperationen oft genug schwere Kreislaufstörungen mit ausgedehntem Brande zur Folge gehabt, um nach Möglichkeit vermieden zu werden. Hat doch v. Büngner am Chirurgencongress 1892, als M. Schmidt[1]) über einen Fall von beiderseits mit Glück exstirpirtem, spontanem Aneurysma der Arteria poplitea (ohne Unterbindung der Vene) berichtete, behauptet, nach der Exstirpation eines traumatischen Popliteal-Aneurysma sei Gangrän die Regel. Denn die unter der straffen Fascie sich ausbreitende blutige Infiltration hindert, wie schon Jannsen[2]) begründete, den Collateralkreislauf in seiner Entwickelung. Auch König[3]) hält die Entfernung eines traumatischen Aneurysma der Arteria poplitea aus dem Grunde für gefährlich, weil die Vene dabei leicht verletzt wird und unterbunden werden muss. Dieser gleichzeitigen Venenligatur schrieb v. Bergmann in der Discussion zu dem Schmidt'schen Vortrage die schweren Circulationsstörungen zu, welche bei zwei traumatischen Popliteaaneurysmen auftraten und ihn einmal zur Amputation des Oberschenkels zwangen, während 4 andere Fälle heilten. Auch Rehn theilte damals einen Fall mit, in welchem er nach Exstirpation eines spontanen Aneurysma der Arteria poplitea die Vene verletzte und unterband und deshalb

[1]) Meinhard Schmidt, Die Totalexstirpation des Popliteal-Aneurysmas. Chirurgencongress-Verhandlungen 1892. II. S. 188. Discussion: v. Büngner, v. Bergmann, Rehn. I. S. 97.

[2]) E. Jannsen, Untersuchungen über die Verletzungen der Arterien des Unterschenkels und des Popliteagebietes und deren Behandlung. Inaug.-Dissert. Dorpat. 1881. Centralbl. f. Chir. 1882. S. 629.

[3]) König, Lehrbuch d. spec. Chirurgie. 8. Aufl. Bd. III. S. 729.

Gangrän erhielt. Doch genug der Beispiele! Es ist an der Zeit, die Frage, wie häufig und unter welchen Umständen nach der Exstirpation von Aneurysmen der verschiedenen Glieder und Gliedabschnitte mit Unterbindung der Hauptgefässe Nekrose eintrat, im Vergleiche mit der früheren Zusammenstellung von Delbet von neuem zu beantworten. Ein Assistent der Klinik hat sich dieser Aufgabe unterzogen.

Unter den Ursachen kommt neben der blutigen Durchtränkung auch der Grösse der Gewebsverletzung eine bedeutende Rolle zu. Es ist bekannt, dass Zerreissungen der Kniekehlengefässe im Gefolge von Luxationen und Fracturen häufig zu ausgedehnter Gangrän führen. So ist z. B. in 7, von Morian[1]) beobachteten Fällen, in denen 4 mal die Arterie allein, 3 mal nebst der Vene bei Luxationen des Kniegelenkes und bei Compressionsbrüchen der Tibia zerrissen waren, die Exarticulation des Unterschenkels nothwendig geworden. Das weithin verletzte, zerrissene und zerquetschte Gewebe verhindert im frischen Falle den Collateralkreislauf ebenso, wie es später, wenn es zur Exstirpation des traumatischen Aneurysma mit Unterbindung kommt, die Gewebsnarben und Schwielen thun, welche aus solchen Verletzungen hervorgehen. Aber auch die operative Verletzung, welche die Ausschälung eines ausgedehnten spontanen oder — und ganz besonders — eines traumatischen Aneurysma mit sich bringt, ist stets eine grosse. Viele schon kräftig entwickelte collaterale Bahnen müssen der Präparation des Sackes zum Opfer fallen, so dass sich die Aussichten auf einen genügenden Kreislauf nach der Unterbindung der beiden Hauptgefässe recht vermindern können. Kommt dann noch von dem Trauma her eine breite und tiefe Narbe hinzu, oder wie in meinem Falle eine weitgehende alte, blutige Infiltration und schwielige Induration der ödematösen Weichtheile, so ist die Gefahr der Nekrose nach der Unterbindung der Arterie und der Vene auch bei gesundem Gefässsysteme eine recht erhebliche.

Wegen der Grösse dieser Gefahr hatte ich die Unterbindung der freigelegten verletzten Gefässe zu vermeiden. Mithin blieb nichts übrig als die Resection der Verletzungsstellen und der Versuch der circulären Vereinigung der durchtrennten

[1]) Bergmann (Morian), Ueber Gefässverletzungen in der Kniekehle. Festschrift der Huyssen-Stiftung zu Essen. 1904.

Gefässe. Und dieser Versuch gelang, trotzdem der Defect zwischen den beiden Gefässstümpfen bei gestrecktem Beine fast 5 cm betrug. Bei rechtwinkelig gebeugtem Unterschenkel wurden zuerst die Lumina der Arterie dann die der Vene nach dem Verfahren von Payr mit je einem Magnesiumringe vereinigt. Dieser Prothese habe ich hier den Vorzug vor der Naht gegeben, weil die Vereinigungsstelle bei dem späteren Strecken des Beines einen beständigen und bedeutenden Zug aushalten und deshalb eine zuverlässig feste sein musste. Denn diese Prothese lässt nach Höpfner[1]) an der Vereinigungsstelle eine kräftige Narbe entstehen, welche das Auftreten eines Aneurysma sicher verhindert. Um aber andererseits die Nachtheile einer zu kräftigen Bindegewebsentwickelung an der Vereinigungsstelle zu vermeiden, habe ich ganz dünne, biegsame Magnesiumringe verwendet, wie ich sie eigens habe verfertigen lassen, da die von verschiedenen Berliner Firmen bezogenen Ringe mir viel zu dick erschienen. Die dünnen erfüllen denselben Zweck und reizen das Gewebe weniger. Nach dem Lösen des Esmarchschen Schlauches zeigte sich an den Vereinigungsstellen nicht die geringste Blutung. Die Arterie pulsirte, die Vene füllte sich, kräftige Pulsschläge waren an der Art. tibialis postica und der Art. dorsalis pedis zu fühlen.

Nachdem die grosse Wunde mit wenigen Knopfnähten bis auf kleine Zwischenlücken geschlossen war, folgte ein Gypsverband, welcher den Unterschenkel in rechtwinkeliger Beugestellung erhielt. Die Wunde heilte glatt. Der Gypsverband wurde nach 4 Wochen entfernt, worauf vorsichtig mit Streckbewegungen begonnen wurde. Die angefertigte Röntgenaufnahme zeigte keine Spuren von den Magnesiumringen mehr. Nach der 6. Woche konnte das Kniegelenk soweit gestreckt werden, dass der Patient aufstand. Die Sensibilitätsstörung im Gebiete des Nerv. peroneus hatte sich bedeutend vermindert, aber der Bewegungsausfall war bestehen geblieben. Am Ende der 8. Woche wurde der Patient mit guter, aber nicht vollkommener Beweglichkeit des Kniegelenkes entlassen.

Die Circulationsverhältnisse waren während der ganzen Nachbehandlung die günstigsten. Zeichen einer Venenthrombose waren niemals vorhanden. Das vorher bestehende Oedem verschwand im

[1]) Höpfner, Ueber Gefässnaht, Gefässtransplantationen und Replantation von amputirten Extremitäten. Arch. f. klin. Chir. Bd. 70. 1903. S. 417.

Liegen, es kehrte erst nach dem Aufstehen wieder, aber nicht erheblicher als gewöhnlich nach langdauernder Ruhigstellung des Beines im Gypsverband. Die Arterien des Fusses pulsirten kräftig, nicht schwächer als auf der gesunden Seite. Geräusche waren über der Vereinigungsstelle der Arterie nie zu hören. Während der Puls der Fussarterien noch Mitte Januar bei Gelegenheit der Vorführung des Kranken an einem militärischen Demonstrationsabend sich noch fast ebenso kräftig wie auf der linken Seite erwies, war er Anfangs April (bei der Demonstration am Chirurgencongress) bedeutend schwächer an der Tibialis post. und an der Art. dorsalis pedis kaum zu fühlen. Im Uebrigen zeigte sich eine fast völlig ausgiebige Beweglichkeit des Kniegelenkes; die Peroneuslähmung war nicht zurückgegangen, Oedem fehlte, es soll nur nach längerem Gehen und Stehen in ganz leichtem Grade eintreten.

Dass von Anfang an nach der Operation nicht die geringsten Circulationsstörungen an dem ziemlich gefährdeten Unterschenkel aufgetreten sind, ist sicherlich der Vereinigung der Arterien- und Venenlumina zu danken. Aber wodurch ist das Schwächerwerden des $^3/_4$ Jahr hindurch kräftigen Pulses der Fussarterien zu erklären? Zwei Ursachen sind hier zu bedenken. Die Vereinigung der Lumina mit der Payr'schen Magnesiumprothese macht wie jedes andere Verfahren eine geringe Verengung der Vereinigungsstelle. Dass dieselbe jedoch nicht erheblich war, zeigte der kräftige Puls nach der Operation. Die Gefässnarbe kann ferner nach der Dehnung in Folge Streckung des gebeugten Unterschenkels allmählich geschrumpft sein und nachträglich eine Verengerung des Gefässrohres bedingt haben. Gegen diese Möglichkeit spricht, dass das Schwächerwerden des Pulses so spät, 10 Monate nach der Operation, 8 Monate nach der wiedererlangten Streckstellung des Beines aufgetreten ist. Die Ursache scheint mir daher nicht an der Gefässnarbe selbst zu liegen, sondern in den Narbenmassen der Umgebung. Die anfangs weiche und verschiebliche schmale Narbe der Kniekehle hat sich allmählich, wohl in Folge des Reizes, welchen sie durch die Streckübungen des Unterschenkels erfuhr, in eine breite hypertrophische verwandelt, deren hartes Gewebe sich jetzt weit in die Tiefe erstreckt. Dem Drucke dieser Narbenmassen muss das Bestehenbleiben der Peroneuslähmung zugeschrieben werden und deshalb

mit der grössten Wahrscheinlichkeit auch die Verengerung der Arterie. Dass der gleichzeitige Druck auf die Vene nicht zu Oedem führte, lässt sich leicht durch die inzwischen ausgebildeten Collateralen erklären. Es ist deshalb dem Patienten die Excision der ganzen Narbe vorgeschlagen worden, auf die er hoffentlich um so eher eingehen wird, als sich mehrfach zu Hause Querrisse in ihr gebildet haben, deren Entzündung und Vernarbung natürlich auch an der Vergrösserung und Verhärtung Schuld tragen.

Dass Gefässrohrdefecte von 4—5 cm wie in unserem Fall einer erfolgreichen circulären Vereinigung der Lumina noch zugänglich sind, ist durch Thierversuche, vor Allem aber durch Operationen am Menschen (Kümmell 1899, Payr 1901) erwiesen. Wie aber soll man sich verhalten, wenn in einem derartigen Falle, in welchem die Unterbindung gefährlich erscheint, die circuläre Vereinigung nicht möglich ist?

Vor diese Frage wurde ich in einem 2. Falle bei der Operation eines traumatischen Aneurysma der Arteria axillaris gestellt. Obwohl ich weder über einen endgültigen Erfolg noch Misserfolg berichten kann, da der Kranke am 5. Tage im Collaps nach einem heftigen Anfall von Delirium tremens gestorben ist, will ich diesen Fall mittheilen, zumal es sich meines Wissens um den ersten Versuch einer Gefässtransplantation am Menschen handelt und dies Verfahren nach den Ergebnissen der Thierversuche sicherlich Berücksichtigung verdient (s. Stich[1]).

Der betreffende 69jähr. Mann erlitt 9 Wochen vor Aufnahme in die Privatklinik eine Verletzung der linken Schultergegend durch Fall aus dem Schlitten. Der Arzt, welcher glaubte, einen Bruch der Humerusdiaphyse zu erkennen, stellte den Arm im Schienenverbande fest. Als er nach 3 Wochen den Verband abnahm und eine Röntgenaufnahme machen liess, stellte sich heraus, dass es sich um eine Luxatio humeri subcoracoidea handelte. Der Versuch ihrer Reposition in Narkose war vergeblich und hatte schwere Folgen. Denn er führte zu einer rasch auftretenden sehr bedeutenden Anschwellung in der Achsenhöhle in Folge eines Blutergusses, welcher vom Arzte mit Eis und Sandsäcken behandelt und etwas zum Rückgang gebracht wurde, bis er sich nach einer Woche ohne besondere Ursache wieder vergrösserte. Unter der gleichen Behandlung hat sich dann die grosse Anschwellung etwas zurückgebildet. Doch blieb eine doppelfaustgrosse Schwellung in der Achselhöhle bestehen, deren Pulsation dem Patienten selbst auffiel. Die Bewegungen des Armes bereiteten heftige

[1]) Stich, Makkas und Dowman, Beiträge zur Gefässchirurgie. Circuläre Arteriennaht und Gefässtransplantationen. Beitr. z. klin. Chir. Bd. 53. 1907.

Schmerzen, weshalb er ängstlich ruhig gehalten und in einer Mitella getragen wurde. Seit wann Bewegungsstörungen und Beeinträchtigungen des Gefühls aufgetreten sind, konnte nicht angegeben werden. Wegen der erheblichen Beschwerden kam der Patient zur Klinik.

Die Untersuchung des stark atrophischen linken Armes ergiebt eine Luxatio humeri subcoracoidea. Der Radialpuls ist bedeutend schwächer als rechts, die Haut der Hand und des Vorderarmes ist stark cyanotisch. Die Sensibilität ist bis über die Mitte des letzteren erheblich herabgesetzt, Hand und Finger können nicht bewegt werden. In der Achselhöhle befindet sich eine kindskopfgrosse Geschwulst mit unscharfen Grenzen. Sie ist von glatter, glänzender, in der Mitte stark verdünnter Haut bedeckt und hebt den M. pectoralis major, unter den sie sich in die Tiefe senkt, weit vom Thorax ab. Man sieht und fühlt kräftige Pulsation der Geschwulst und hört über ihr herzsystolische schabende Geräusche, welche eine der Diastole entsprechende Unterbrechung erkennen lassen. Sie setzen sich nicht in die Peripherie fort. Mit der aufgelegten Hand lässt sich ein systolisches Schwirren wahrnehmen. Die Haut des Oberarmes und der Schultergegend ist blutig verfärbt und hart infiltrirt. Reste des Extravasates zeigen sich als verschieden grosse Flecken der Haut vom Halse bis hinab zur Beckenschaufel.

Abgesehen von einer 9 Wochen alten Oberarmluxation handelte es sich nach diesem Befunde um ein traumatisches, beim Repositionsversuche entstandenes Aneurysma der Arteria axillaris mit erheblicher Schädigung des Plexus brachialis, welche sowohl durch den Vorgang der Luxation, durch den langdauernden Druck des luxirten Kopfes als durch den Repositionsversuch oder durch den Einfluss des Aneurysma begründet sein konnte.

Einer Unterbindung der Arteria subclavia oder axillaris mit Ausräumung des grossen Sackes standen die grössten Bedenken entgegen. Denn die starke blutige Infiltration des ganzen Oberarmes und der Schultergegend hätte bei der vorhandenen hochgradigen Atherosklerose einer erfolgreichen Ausbildung des Collateralkreislaufes die grössten Schwierigkeiten bereitet, zumal hier schon, wie die Cyanose und der schwache Puls zeigten, die Circulation Einbusse erlitten hatte. In einem Falle der v. Bergmann'schen Klinik war selbst die sofortige Incision des Haematoms und der atherosklerostischen Arteria axillaris, welche beim Repositionsversuch einer veralteten Schulterluxation zerrissen war, nicht im Stande, den Eintritt des Brandes zu verhüten (s. Lehrbuch d. allgem. Chir. Bd. 1. S. 410. 2. Aufl.). Die schweren Circulationsstörungen, welche in meinem Falle vor dem Tode auftraten, als die Arterie

durch einen Thrombus eingeengt wurde, zeigten ausserdem zur Genüge, dass ich die Gefahr der Nekrose nach der Unterbindung vollkommen richtig eingeschätzt hatte.

Der Ligatur hätte ferner zur Ausbildung der Collateralen die Compressionsbehandlung vorausgeschickt werden können. Doch schien mir dies bei den heftigen Beschwerden, dem drohenden Durchbruch und den vorhandenen Lähmungen nicht rathsam.

Ich plante daher bei der Operation am 22. Februar 1907 die Ausräumung, bezw. Entfernung des Aneurysma und die Naht der verletzten Arterie, wenn möglich auch die Reposition des Oberarmkopfes von der Wunde aus.

Mit einem Hautschnitte, welcher in der Mitte des Schlüsselbeines begann und sich bei möglichst abducirtem Arme schräg durch die Achselhöhle bis zum Ansatze des M. latissimus erstreckte, wurde zunächst die Art. subclavia oder richtiger schon axillaris in der Mohrenheim'schen Grube freigelegt, um hier für die weitere Operation abgeklemmt zu werden. Zu diesem Zwecke wurde die von Höpfner angegebene Arterienklemme, deren federnde Arme noch mit dicken Gummidrains und je einem Gazestreifen überzogen waren, angelegt. Sie wurde nur wenig geschlossen, um keinen schädigenden Druck auf die kranke Arterienwand auszuüben. Darauf wurden der M. pectoralis major und min. in der Richtung des Hautschnittes durchtrennt und der grosse, frisches Blut enthaltende Sack der Achselhöhle ausgeräumt. Er reichte nach oben bis in das Gebiet der Fossa infraclavicularis und füllte die ganze Achselhöhle. Seine Wandung wurde von Blutgerinnseln gebildet, welche sich von der bereits schwielig gewordenen, blutdurchsetzten Umgebung unschwer lösen liessen. Eine bindegewebige Sackwandung bestand demnach noch nicht.

Nach weiterer Freilegung der Verhältnisse ergab sich, dass die Arteria axillaris zusammen mit einem der untersten Plexusbündel so weit durch den Humeruskopf nach unten und vorne gedrängt worden war, dass zwischen ihr und der Hauptmasse des Plexus brachialis ein 2 Finger breiter Spalt lag. Fest verlötet mit der Unterlage zog die Arterie schräg über den Kopf hinweg und verschwand in der Höhe der Tubercula hinter einem derben, fibrinösen, gelblich aussehenden Sack von Wallnussgrösse, welcher mit dem Knochen und der Arterie fest verklebt war. An seinem

unteren Ende zeigte er eine breit geborstene Stelle, aus der sich flüssiges Blut entleerte. Das letztere bildete auch seinen einzigen Inhalt. Gerinnsel fehlten. Es handelte sich um den zuerst nach Verletzung der Arterie entstandenen falschen Sack, dessen spontane Berstung später zur Vergrösserung des Hämatomes und zur Bildung der 2. Höhle geführt hatte. Erst nach Entfernung dieses primären Sackes durch stumpfes Lösen kam die Arterie zum Vorschein. Sie selbst zeigte wichtige Veränderungen.

An ihrem unteren Rande erschien eine bohnengrosse, sackförmige Ausbuchtung, welche ausserordentlich dünnwandig war und anscheinend nur aus Adventitia bestand. Dieses echte Aneurysma lag gerade da, wo die Arterie vom Humeruskopf gedrückt wurde: unter ihm erschien der Rand des Gelenkknorpels und die durch Abriss des Tuberculum majus zackige, rauhe Knochenoberfläche. Aus dem Sack selbst ging die Art. subscapularis hervor. Am Fusse dieses Aneurysma fand sich an der central gelegenen Seite ein Querriss von etwa 5 mm Ausdehnung, wahrscheinlich durch die darunterliegenden spitzen Knochenzacken beim Repositionsversuche entstanden, während die sackförmige Ausbuchtung wohl dem ständigen Drucke des Knochens ihre Entwickelung verdankte.

Die Vena axillaris kam bei der ganzen Operation in der Achselhöhle nicht zu Gesicht. Nur ihr oberer Abschnitt erschien bei der Präparation der Arterie dicht unterhalb des Schlüsselbeines. Nach unten verlor sie sich in den Schwielen.

Bei näherer Betrachtung ergab sich, dass die starke Wandverdünnung des arteriellen Sackes sich sowohl auf der vorderen wie hinteren Seite der Arterie noch weit über ihre mittlere Achse nach oben erstreckte. Hier war überall nur papierdünne, durchsichtige Adventitia vorhanden, welche ungemein brüchig war und sofort beim Fassen mit Pincette und Nadel einriss.

Unter diesen Umständen war eine seitliche Naht der Arterie unmöglich. Ich habe daher die kranke Stelle in Ausdehnung von 3 cm resecirt, worauf die Stümpfe sofort etwa 8 cm weit auseinander wichen.

Aber auch der Versuch der circulären Vereinigung missglückte, da es bei keiner Stellung des Armes gelang, die Lumina unter genügender Entspannung aneinanderzubringen. Vielleicht wäre dies nach der Reposition des Schulterkopfes mög-

lich gewesen. Aber in diesem Augenblicke der Operation war noch nicht vorauszusehen, dass auch der Eingriff am Gelenk vollendet werden konnte. Und als dies später geschehen war, zeigte sich, dass auch bei richtiger Stellung des Armes im Gelenke die Gefässstümpfe nicht ohne grosse Spannung hätten aneinandergebracht werden können.

Noch einmal wurden die Folgen der Unterbindung erwogen und Angesichts der sehr schweren Atherosklerose und der ausgedehnten blutigen Infiltration der Entschluss gefasst, den Kreislauf auf dem einzig noch möglichen Wege der Gefässtransplantation wiederherzustellen. Ermuthigend hierzu waren die vor kurzem veröffentlichten Thierexperimente von Stich, Makkas und Dowman, unter deren Ergebnissen auch die guten Erfolge der Transplantation frischer Arterien- und Venenstücke des gleichen Individuums verzeichnet sind. Die Frage, ob das zu transplantirende Stück aus einer Arterie oder einer Vene ähnlicher Grösse zu entnehmen sei, war rasch entschieden. Denn bei der vorhandenen Atherosklerose verbot sich die Resection einer grossen Arterie von selbst und zwar aus zwei Gründen. Die Circulation wäre durch ihre Unterbindung an einer 2. Stelle des Körpers erschwert und bedroht worden, ausserdem wäre die Naht wegen der kranken Gefässwand sehr schwierig und unsicher gewesen. Die letzteren Bedenken waren bei Verwendung eines Venenstückes sehr viel geringer, Circulationsstörungen waren bei der Resection der leicht erreichbaren und genügend starken Vena saphena major vollkommen ausgeschlossen. Und gerade die Versuche Stich's haben gegenüber früheren experimentellen Arbeiten gezeigt, dass es unter gewisser Vorsicht gelingt, die arterielle Circulation in dem transplantirten Venenstücke zu erhalten, und dass die schwache Venenwandung sich bald, wohl unter dem Einflusse des starken, ihr ungewohnten Blutstromes kräftigt und verdickt.

Es wurde daher ein genügend langes astloses Stück der weder ectatischen noch varicösen Vena saphena major des rechten Beines aus dem obersten Abschnitte dicht an der Fossa ovalis resecirt und in Ausdehnung von 8 cm, seiner ehemaligen Stromrichtung entsprechend, in den Arteriendefect eingenäht. Dabei konnte wegen der grossen Brüchigkeit der Arterie die Payrsche Prothese natürlich nicht verwendet werden. Ich legte daher

eine einfache circuläre fortlaufende Naht mit feinster Seide an. ähnlich wie sie von Carrel[1]) und von Stich mit so guten Erfolgen ausgeführt worden ist. (Verwendung von aseptisch sterilisirter Seide, getränkt mit sterilem Paraffin. Naht durch die ganze Dicke der Wand mit Auskrempelung der Intima.) Die Naht gelang ohne Schwierigkeit, da die Lumina der Arterie und des Venenstückes sich beinahe gleichkamen. Nach Vollendung der centralen Vereinigung wurde die Klemme abgenommen, worauf das Blut im kräftigen Strahle aus dem Venenstücke spritzte. Unter Compression zwischen den Fingern der Assistenten folgte dann die periphere Vereinigung. Nur an der letzteren blutete eine Nahtstelle, wo zum Auseinanderhalten des Lumens während der Naht ein Haltefaden angelegt worden war. Zwei feine Knopfnähte durch die Adventitia stillten die Blutung. Der Puls klopfte kräftig in der Brachialis und war auch an der Cubitalis zu fühlen, nicht dagegen an der Radialis, wo er schon vorher kaum bemerkbar war.

Da es der Zustand des Kranken erlaubte und die bisherige Operation nur 45 Minuten in Anspruch genommen hatte, wurde noch die blutige Reposition des Schulterkopfes ausgeführt. Sie gelang leicht. Der freigelegte Kopf zeigte, dass beide Tubercula abgerissen und ihre Stellen durch rauhe Defecte mit spitzen Knochenzacken eingenommen waren. Mit einem stumpfen Haken wurde der Humerus nach vorne und oben gezogen und dadurch die Pfannengegend zugänglich gemacht. Sie war mit dicken Schwielen und Knochenstückchen gefüllt. Mit Pincette und Messer gelang deren gründliche Excision, sodass bald der gesunde Knorpel der Gelenkpfanne erschien. Darauf konnte der Kopf ohne grosse Schwierigkeit an seinen alten Platz gebracht werden. Nach der Reposition ergab sich deutlich, dass die Arterie keine wesentliche Entspannung durch die Verschiebung des Humeruskopfes erhalten hatte.

Das transplantirte Stück durfte nun keineswegs frei durch die Wunde verlaufen. Es brauchte eine Anlehnung an gesundes, frisches Gewebe, um rasch ernährt zu werden und einzuheilen. Ferner ist durch Thierversuche bekannt, dass das eingesetzte Venenstück sich unter dem arteriellen Blutdrucke aufbläht. Diese Auf-

[1]) Vergl. Stich.

blähung, welche bei unserem Falle zwar deutlich, aber nicht hochgradig war, soll nach Höpfner Wirbelbewegungen des Blutes veranlassen und dadurch zur Ablagerung von Thromben und schliesslich zur vollständigen Thrombose führen. Um also die Einheilung zu befördern und gleichzeitig die gefährliche Aufblähung zu verhindern, verlagerte ich den ganzen transplantirten Abschnitt sammt den Nahtstellen und den angrenzenden Theilen der Arterie zwischen den Nerven des Plexus hindurch in den vorderen Muskelrand des M. deltoideus, nachdem er durch einen tiefen Längsschnitt im Verlaufe seiner Fasern gespalten war. Einige Catgutnähte schlossen die Muskelwunde über dem versenkten Gefässe.

Zum Schlusse wurden noch die durchschnittenen M. pectorales mit Catgut vernäht und die Hautwunde bis auf Lücken zur Drainage und sterilen Tamponade vereinigt.

Im weiteren Verlaufe zeigte sich gute Circulation im Arme und in der Hand. Die Venen waren nicht mehr gefüllt als auf der anderen Seite, Oedem trat nicht auf, die Fingerspitzen waren röthlich. Die Temperatur war am Tage nach der Operation etwas erhöht (38,4). Noch am 3. Tage war das Befinden befriedigend, die Drains und die Tamponade wurden entfernt, die ersteren erneuert. Der Puls konnte deutlich an der A. brachialis bis zum Ellbogen herab gefühlt werden. Am 4. Tage zeigte der Patient grosse Unruhe und verfiel in heftige Delirien, welche die ganze Nacht währten. Als sich zu Beginn des 5. Tages immer stärkere Herzschwäche geltend machte, hörte die Pulsation am Oberarme auf, die Fingerspitzen und Nägel färbten sich blau, ohne dass man durch Druck die Verfärbung ändern konnte. In wenigen Stunden erstreckte sich dann die Stase mit deutlicher blaurother Marmorirung der Haut auf den ganzen Vorderarm. Unter zunehmender Herzschwäche erfolgte der Tod.

Die Präparation der Wunde ergiebt vor Allem das Fehlen jeglicher Nachblutung. Nach Durchtrennung der Pectoralisnähte sieht man, dass der obere Theil der Arteria axillaris etwas nach vorne und oben verläuft, um vor den Nerven zwischen den Fasern des M. deltoideus zu verschwinden. Die Nähte dieses Muskels hielten gut, ohne das Gefäss zu drücken. Das eingepflanzte Venenstück liegt in seinem neuen Bett festgeklebt ohne die geringste Blutung.

Ebenso verhielten sich die Nahtstellen. Eine Aufblähung des transplantirten Theiles fehlt. Im Innern ist derselbe ebenso wie beide Nahtstellen frei von Thromben, die Intima ist überall spiegelnd glatt, die Farbe der Wandung ist leicht röthlich. die Nähte liegen so, dass sich von innen gesehen die Intima der Arterie und die der Vene fest aneinander schmiegen. Während der periphere Abschnitt der Arterie thrombenfrei ist, sitzt im centralen Stumpfe, genau an der Stelle, wo die Klemme gelegen hatte, ein Finger breit vor der Naht beginnend ein wandständiger länglicher Thrombus, welcher bis nahe an die letztere heranreicht, sie aber noch frei lässt. Der ganze Thrombus verlegte kaum die Hälfte des Lumens, so dass der Blutstrom sicherlich bis zum Erlahmen der Herzkraft seinen Weg durch das eingepflanzte Stück hindurch fand. Es war also trotz aller Vorsicht beim Anlegen der Klemme die kranke Arterienwand durch den etwa 35 Minuten dauernden Druck dieses Instrumentes so sehr geschädigt worden, dass unter dem hinzutretenden Einflusse der Herzschwäche die Thrombenbildung ausgelöst wurde.

Ob es beim Ausgange in Heilung unter kräftigem Pulse zu einem thrombotischen Verschlusse der Arterie an dieser Stelle gekommen wäre, ist natürlich fraglich. Ebenso das Schicksal des transplantirten Stückes und der beiden Nähte. Für eine gute Einheilung sprechen jedoch 2 Befunde: das Fehlen von Thromben an den Nahtstellen und im Venenstück und die feste Verklebung in dem neugeschaffenen Lager des Muskels. Deshalb darf man wohl zu der Annahme neigen, dass ohne die üble Wirkung der Arterienklemme ein guter Erfolg zu erzielen gewesen wäre, und die Hoffnung als berechtigt ansehen, dass der Ersatz eines Arteriendefectes durch ein frisches Venenstück am Menschen ebenso erfolgreich sein kann, wie er im Thierexperimente[1]) mitunter vollkommen geglückt ist.

Selbstverständlich aber steht dieses Hülfsmittel der Gefässtransplantation zur Erhaltung des Kreislaufes nach Exstirpation eines Aneurysma an letzter Stelle, gleichgültig ob man ein Venenstück oder ein allerdings viel schwieriger zu erhaltendes Arterienstück von demselben Kranken transplantirt. Denn dies

[1]) Vergl. Stich.

Verfahren ist am schwierigsten auszuführen und am wenigsten sicher im Erfolge.

In erster Linie ist bei der ganzen Operation unter allen Umständen darauf hinzuarbeiten, dass die seitliche Naht ausgeführt werden kann, wobei zu ihrer Sicherheit wenn nöthig und möglich Sackreste verwendet werden können.

Muss das Gefäss aber wegen ausgedehnter Verletzung oder Veränderung resecirt werden, so ist die circuläre Vereinigung zu versuchen, welche ja bei Murphy und in meinem ersten Falle erfolgreich war.

Gelingt die circuläre Vereinigung wegen zu grosser Diastase der Stümpfe nicht, so ist an gefährdeten Gliedern und an der Carotis communis, bevor man sich zur Unterbindung entschliesst, noch der Versuch der Gefässtransplantation geboten. Selbst wenn der Zweck dieser Operation wegen Thrombose misslingt, hat sie für die Circulation gegenüber der Unterbindung noch einen grossen Vortheil, nämlich den der langsamen Stromunterbrechung.

XX.

Brucheinklemmung, complicirt durch Thrombose der Vena mesaraica superior.

Von

Professor Dr. Roman von Barącz

in Lemberg.

Fälle von Infarcirung oder Gangrän des Darmes als Folge von Verschluss der Mesenterialgefässe werden selten von Pathologen am Sectionstisch beobachtet und noch seltener während des Lebens diagnosticirt. Auch operative Eingriffe bei dieser Erkrankung sind bis jetzt nur selten unternommen worden. Die Lehrbücher der speciellen Chirurgie erwähnen nichts von dieser Erkrankung mit Ausnahme des von v. Bergmann, Bruns und v. Mikulicz herausgegebenen „Handbuches der practischen Chirurgie“ [1]).

Eine grosse Seltenheit bildet dieses Krankheitsbild als Complication einer Brucheinklemmung. Da ich einen solchen Fall im Jahre 1899 beobachtete, möge es mir gestattet sein, denselben hier kurz zu beschreiben und zu besprechen.

D. P. aus Lemberg, 75 Jahre alt, litt seit ca. 20 Jahren an einem rechtseitigen Leistenbruch. Seit einigen Jahren bedeutende Vergrösserung desselben. Er trug immer ein Bruchband. Am 24. 1. 1899 erste Einklemmungserscheinungen: starker Schmerz zuerst im Bruche und in der rechten Inguinalgegend, welcher seit 2 Tagen in die Nabelgegend ausstrahlt, Aufstossen, Erbrechen, Stuhl- und Windverhaltung. Am 25. 1., 26. 1. und 27. 1. wurden Taxisversuche von unberufener Seite erfolglos vorgenommen. Gerufen am 27. 1. um 8 Uhr Abends fand ich den Pat. in folgendem Zustande:

[1]) Bd. III. I. Theil. 1900. Erkrankungen des Darmes. Bearbeitet von v. Mikulicz und Kausch. S. 469 u. ff.

Mann von hoher Statur, gut gebaut, kümmerlich genährt. Leidender Gesichtsausdruck, verfallene Gesichtszüge; Zunge trocken; Durst, Singultus und Aufstossen. Puls gespannt, 120 p. M., Temperatur 36,2. Bauch mässig aufgetrieben. Der Percussionsschall am Bauch überall tympanitisch, keine freie Flüssigkeit in der Bauchhöhle nachweisbar. Die rechte Leisten- und Scrotalgegend nimmt eine hartelastische, strausseigrosse, von prall gespannter Haut bedeckte, vom Leistenkanale ausgehende Geschwulst ein. Der Percussionsschall über derselben tympanitisch. Pat. klagt über Schmerzen in der rechten Leistengegend, welche in die Nabelgegend ausstrahlen. Diagnose: Hernia scrotalis incarcerata probabiliter gangraenosa.

Am selben Tage, 27. 1. 1899, Herniolaparotomie in Chloroformnarkose. Es wird zuerst über dem oberen Pole der Bruchgeschwulst ein bis 8 cm langer, dem Leistenkanale paralleler Schnitt geführt. Nach Eröffnung des Bruchsackes fliesst ein übelriechendes, schwarz gefärbtes Bruchwasser ab und es präsentirt sich eine schwarz gefärbte, glanzlose, gangränöse Dünndarmschlinge. Beim Verlängern des Schnittes zeigt sich, dass die Schlinge hie und da noch gesund aussehende Stellen aufweist. Nach dem vorsichtig am Finger in der Richtung nach oben ausgeführten Debridement des Bruchringes lässt sich weder der zuführende noch der abführende Arm der Schlinge hervorziehen. Es wird nun der Schnitt lateral auf die Bauchdecken verlängert und bis auf das Peritoneum schichtenweise geführt (Herniolaparotomie), worauf die Schlinge sich nun hervorziehen lässt. Auf dem zuführenden Darmschenkel, welchen eine stark geblähte Ileumschlinge bildet, sieht man einen deutlichen, grau gefärbten Einschnürungsring, wodurch die gangränöse Darmparthie von der gesunden deutlich abgegrenzt wird. Der abführende Darmschenkel dagegen zeigte sich gangränös weit hinter dem Bruchringe: hier giebt es keine Einschnürungsfurche; er liegt in einer circa gänseeigrossen properitonealen Tasche (Hernia properitonealis). Der in der properitonealen Tasche gelegene Theil dieser Schlinge, wie der weitere in der Bauchhöhle liegende, dem unteren Ileum und dem Cöcum angehörige Darmtheil sind schwarz verfärbt, glanzlos und so stark contrahirt, dass diese Darmparthien kleinfingerdick sind. Das der gangränösen Darmparthie angehörige Mesenterium ist bedeutend verdickt, bläulich verfärbt. Es wird beschlossen, die ganze gangränöse Darmparthie: das untere Ileum, Coecum und einen Colontheil zu reseciren. Zuerst wurde das zur gangränösen Parthie gehörige Mesenterium jenseits der merklichen Verdickung in einem Bogen parthienweise en masse, unterbunden und resecirt. Zunächst wurde der Bruchsack möglichst hoch stumpf gelöst. Da der Samenstrang auf bedeutender Strecke mit dem sehr verdickten Bruchsack verwachsen war, wurde derselbe hoch oben unterbunden und sammt dem Hoden abgetragen; ebenso wurde der Bruchsack in 3 Parthien unterbunden und abgetragen. Da der Dickdarm bis zum Colon ascendens nekrotisch war, wurde das Cöcum sammt dem Wurmfortsatz und einem Theil des Colon ascendens stumpf ausgelöst und im Gesunden ca. 15 cm weit von der Gangrän resecirt. Es wurde nun eine axiale Ileocolostomie mittelst des vom Verfasser angegebenen Kohlrübenwalzens und Invagination[1]) ausge-

[1]) v. Langenbeck's Archiv für klinische Chirurgie. Bd. 58. H. 1.

führt. Die Ileocolostomie nahm kaum 8 Minuten Zeit in Anspruch. Da das Colon ein kleineres Lumen hatte wie das Ileum, wurde hier — gegen die Regel — das Colon in das Ileum invaginirt und das Invaginatum an das Invaginans mit 6 Lembert'schen Nähten fixirt. Während dieser Enterorraphie rissen einige Nähte an dem sehr brüchigen Ileum ein. Deswegen und aus Furcht vor Weiterschreiten der Gangrän, wurde ein bedeutendes Stück der zuführenden Darmschlinge mit der Ileocolostomiestelle ausserhalb der Bauchhöhle belassen und in mehrere Schichten Jodoformgaze eingewickelt. In die Bauchhöhle wurden mehrere Jodoformgazestreifen eingeführt. Verband aus Jodoformgaze und Bruns'scher Watte. Dauer der Operation 2 Stunden. Nach der Operation bedeutender Collaps. Daher intravenöse Kochsalzinfusion von 2000 ccm. Autotransfusion, Darreichung von Excitantien, Champagner. Nach der Kochsalzinfusion wird der Puls merklich voller.

Der resecirte Darmtheil misst $3^1/_2$ m. Fast der ganze resecirte Darmtheil ist gangränös, nur am zu- und abführenden Schenkel sind zusammen ca. 20 cm frei von Gangrän. Auch finden sich im Verlaufe des Ileum drei 5—6 cm lange Abschnitte frei von Gangrän.

Die Wände der nekrotischen Darmparthien und des Mesenterium sind bedeutend verdickt, Dank dem zwischen die einzelnen Schichten extravasirten Blut. In den Mesenterialvenen der gangränösen Parthie befinden sich harte, schwarzroth gefärbte Thromben, welche leicht adhärent sind und nicht nur einen grösseren Ast der Vena mesaraica superior, sondern auch in mehrere an den Darm sich vertheilende Aeste reichen. Auch finden sich im ganzen Verbreitungsgebiet der Vena mesaraica superior durch schwarz-rothe Thromben verschlossene Venen. Die Arteria mesaraica superior ist frei von Thromben. Die Darmwände zeigen vorgeschrittene Gangrän. Die Schleimhaut ist meistentheils zu Grunde gegangen; überall findet man abgestossene Schorfe.

Der weitere Verlauf war kurz folgender. Am 28. 1. früh klagt Pat. über keine Beschwerden, das Gesicht macht den Eindruck der relativen Euphorie. Pat. ist jedoch sehr geschwächt. Der Puls ist kaum wahrnehmbar, 120 Schläge p. M., Temperatur 36,0°. Nach intravenöser Kochsalzinfusion von 2000 ccm ist der Puls bedeutend voller. Beim Verbandwechsel sind die tieferen Verbandschichten mit Koth beschmutzt. Der ganze zuführende, ausserhalb der Bauchhöhle belassene Darmtheil ist bis zur Enterorraphiestelle gangränös, schwarz verfärbt, glanzlos. An der Enterorraphiestelle ist eine erbsengrosse Perforation an diesem Darmtheil zu constatiren. Nach Hervorziehen der Tampons und der gangränösen Parthie nach aussen, wird die ganze vorgezogene und mit steriler Gaze von der Bauchhöhle abgegrenzte Parthie mit warmer physiologischer Kochsalzlösung ausgespült, dann mit mehreren Schichten Jodoformgaze eingewickelt. In die Bauchhöhle werden lange Jodoformgazestreifen eingeführt, die Bauchhöhle wird von der nach aussen belassenen Darmparthie mittels Jodoformgaze separirt. Darauf werden Umschläge aus Burow'scher Lösung applicirt. Pat. starb am 29. 1. früh unter Collapserscheinungen. Section war nicht durchführbar.

Die Folgen des Verschlusses der Arteria mesaraica superior lernten wir seit der klassischen experimentellen Arbeit von M. Litten[1]) kennen. Nachdem durch Cohnheim als Ursache des hämorrhagischen Infarctes in der Milz, den Nieren, der Retina, dem Gehirn und den Lungen die Embolie der zugehörigen Arterie, welche als die sogen. Endarterie sich erwies, nachgewiesen wurde, harrte die Frage nach der Ursache des Darminfarctes der Lösung, da die A. mesaraica super. keine Endarterie im eigentlichen Sinne darstellt. Litten löste diese Frage experimentell, indem er bei Thieren (Hunden) die A. mesaraica super. unterband. Es hörte danach jede Circulation in ihrem Gebiete auf und war durch kein Mittel, sogar durch forcirte Injection nicht mehr zu erzeugen. Nach Verschluss der A. mesaraica superior trat jedes Mal beim Versuchsthiere ein hämorrhagischer Infarct und Brand des ganzen von dieser Arterie versorgten Darmtheiles ein. Die Versuchsthiere starben nach dieser Operation regelmässig. Der Druck in den peripher von der Unterbindungsstelle liegenden Arterien war gleich null, was eben bedeutet, dass von der Wirkung des Collateralkreislaufes keine Spur vorhanden war. Die A. mesaraica superior ist somit — nach den Untersuchungen Litten's — wenn nicht anatomisch, doch functionell eine Endarterie, nach deren Verschluss die Infarcirung des Darmes durch den rückläufigen Venenstrom erfolgen muss. Die Sectionsbefunde, welche man bei Menschen nach Verschluss dieser Arterie gemacht hat, entsprechen genau den Befunden, welche Litten's Versuchsthiere zeigten.

Faber[2]) löste dieselbe Frage mehr im speculativen Wege. Er wies darauf hin, wie ungeheuer lang der Weg ist, den das Blut in den Collateralbahnen zurücklegen muss, wenn man bedenkt, dass der Dünndarm allein fast 6 Meter lang ist. Er glaubt die Ursache dem ziemlich starken positiven Drucke in der Pfortader zuschreiben zu müssen, von wo aus das Blut rückläufig den verstopften Bezirk hämorrhagisch infarcirt und durch sein Rückströmen, trotz des Offenbleibens der arteriellen Collateralen, den Druck in diesen auf Null oder fast auf Null herabdrückt. Des-

[1]) M. Litten, Ueber die Folgen des Verschlusses der Arteria mesaraica superior. Virchow's Archiv für patholog. Anatomie, Physiologie und klinische Medicin. 1875. Bd. 63. Heft 3. S. 289 u. ff.

[2]) Faber, Die Embolie der Arteria mesaraica superior. Deutsches Archiv für klinische Medicin. Bd. 16. 1875.

halb nimmt das Blut der A. mesaraica inferior und gastroduodenalis natürlich viel lieber den Weg durch die zugehörigen Venen, anstatt jenen ungeheuren Weg zu machen. Bis endlich ein genügender Collateralkreislauf hergestellt ist, ist längst vollständige Infarcirung eingetreten. Warum die A. mesaraica infer. nicht für die verstopfte A. mesenterica super. die Ernährung des entsprechenden Darmtheiles übernimmt, erklärt Faber dadurch, dass jenes Gefäss kleiner ist als dieses und daher nicht plötzlich für das andere eintreten könne.

Bier[1]) behauptet auf Grund seiner Versuche, dass dem leeren Darm das Blutgefühl abgehe, nämlich, dass die Füllung des Darmes den Reiz für die Blutzufuhr abgiebt. Dies ist nach ihm desto mehr erklärlich, da der Darm keine Berührungs-, Tast-, Temperatur- oder Schmerzempfindung besitzt, in dem Sinne, wie die äusseren Körpertheile. Indem er dem Dünndarm das Blutgefühl abspricht und da nur das Blutgefühl das entscheidende Moment für das Zustandekommen des Collateralkreislaufes ist, so erklärt sich das rasche Brandigwerden des Darmes trotz der reichlichen Anastomosen.

Neutra[2]) neigt in seinem Sammelreferate über die Erkrankungen der Mesenterialgefässe dazu, die Erklärung Faber's als die plausibelste anzunehmen, welche ungezwungen die Verhältnisse verständlich macht.

Ich will hier nicht auf die Analyse der vorgeführten Hypothesen eingehen, jede derselben ist zu einem gewissen Grade rationell, aber keine klärt die Sache genügend auf. Die definitive Lösung der Frage dürfte daher den Physiologen überlassen werden.

Wenden wir uns nun zu den klinisch beobachteten Fällen von Verschluss der Mesenterialgefässe.

Während Litten[3]) bis zum Jahre 1875 nur 16 Fälle von Embolie der A. mesaraica sup. auffinden konnte, fand J. W. Elliot[4])

[1]) Bier,

[2]) Wilhelm Neutra, Ueber die Erkrankungen der Mesenterialgefässe und ihre Bedeutung für die Chirurgie. Centralblatt für die Grenzgebiete der Medicin und Chirurgie. 1902. No. 18—22.

[3]) l. c.

[4]) J. W. Elliot, The operative relief of gangrene of intestine due to occlusion of mesenteric vessels. Annals of Surgery. Vol. 21. January 1895. p. 9 and ff.

(Boston), welcher über 2 eigene Fälle berichtet, im Jahre 1895 50 Fälle in der Litteratur, F. Deckart[1]) (Breslau) berichtet im Jahre 1900 über 3 eigene Fälle und stellt 46 Fälle aus der ihm zugänglichen Litteratur zusammen. Dagegen berichteten Jackson, Porter und Quinby[2]) (Boston) über 30 in letzter Zeit in den amerikanischen Spitälern beobachtete Fälle und stellten aus der ihnen zugänglichen Litteratur 214 Fälle zusammen, über welche sie summarisch berichten. Besprechen wir nun dieses Leiden auf Grund der bis jetzt gemachten Beobachtungen.

Aetiologie. In den meisten Fällen von Embolie der A. mesaraica super. handelte es sich um Kranke mit Endocarditis, Atheroma aortae und Arteriosklerose. Die Arteriosklerose der Mesenterialgefässe wurde auch in solchen Fällen constatirt, in welchen in den peripheren Gefässen und in der Aorta kein Atherom nachzuweisen war. Durch die Verkalkung verliert die Arterienwand ihre Elasticität und wird verengert, ein Zustand, welcher die Bildung der Collateralbahnen verhindert. Lorenz[3]) beschrieb einen Fall von Verschluss der oberen Gekröspulsader als terminale Folge einer Neuritis multiplex.

In den Fällen von Venenthrombose wird die Stase im Pfortadersystem damit in Zusammenhang gebracht. Es kann sich um einen primären Thrombus in der Gekrösvene, somit um einen aufsteigenden Process handeln, oder um einen secundären von einem höher beginnenden, descendirenden Process. Für die primäre Thrombose sollen alle Darmveränderungen, welche die Penetration der Bacterien zu den Gefässen erleichtern, von ätiologischer Wichtigkeit sein. Zu denselben gehören: Enteritis, chirurgische Infectionen, Puerperium, Phlebitis an den unteren Extremitäten, Eiterungsprocesse um den Wurmfortsatz, syphilitische Venenentzündung (Borrmann, Gull). Die secundäre Venenthrombose entsteht als Folge der Lebercirrhose und Lebersyphilis, Pylephlebitis der Vena portae

---

[1]) P. Deckart, Ueber Thrombose und Embolie der Mesenterialgefässe. Ein Beitrag zur Lehre vom Ileus. Mittheilungen aus den Grenzgebieten der Medicin und Chirurgie. Bd. 5. 1900. S. 511 u. ff.

[2]) James Marsh Jackson, Charles Allen Porter, William Carter Quinby (Boston), Mesenteric embolism and thrombosis. A study of 214 cases. Journal of the American Medical Association 1904 vom 4. Juni und vom 2., 9. und 16. Juli.

[3]) Zeitschrift f. klinische Medicin. 1891. Bd. 18. S. 497.

mit Stase in der letzteren. Payr[1]) beobachtete die Thrombosirung von dem Pfortaderwurzelgebiet angehörigen Venen, welche während einer Laparotomie zu Ende der Operation entsteht. In 4 Fällen handelte es sich um Netzvenen-, in 3 Fällen um Darmvenenthrombose. Die Ursache für das Zustandekommen solcher peripher gelegenen, im Pfortaderwurzelgebiet entstandenen Thrombosen sind nach Payr mannigfaltig: a) mechanische, durch Compression bedingte Circulationsstörungen; b) traumatische Schädlichkeiten wie: Contusionen des Abdomens, auch bei den Repositionen von Darm und Netz enthaltenden, eingeklemmten und freien Hernien; c) in einem grossen Theile der Fälle sind die Thrombosenvorgänge mykotischen Ursprungs, also durch Entzündung bedingt.

Krankheitsverlauf. Auf Grund der bis jetzt gemachten Erfahrung können die Fälle von Thrombose oder Embolie der Mesenterialgefässe in 2 Gruppen eingetheilt werden: in acute und chronische.

Zur ersten Gruppe gehört die Mehrzahl der Beobachtungen. Diese Fälle zeichnen sich durch einen plötzlichen Anfall von kolikartigen Schmerzen im Abdomen bei den zuvor anscheinend gesunden Personen aus. Es gesellen sich Uebelkeiten, Erbrechen (manchmal blutig) und blutige Stühle hinzu, oder es stellt sich ein paralytischer Darmverschluss ein. In manchen Fällen gehen Flatus ab. Die Körpertemperatur sinkt gewöhnlich unter die Norm. Der Bauch wird meteoristisch aufgetrieben, die Peristaltik hört auf. und die Patienten gehen binnen einiger Stunden oder in einigen Tagen zu Grunde.

Die kleinere Gruppe ist charakterisirt durch einen schleichenden, mehr chronischen Verlauf mit remittirenden Symptomen. Die Symptome sind hier weniger ausgeprägt, und es sollen hier manchmal spontane Genesungen eintreten.

Manche Autoren sind geneigt, die Fälle von Embolie der Arterie zur ersten, die Fälle von Thrombose der Vene zur zweiten Gruppe zu rechnen. Von den 214 von Jackson, Porter und

---

[1]) Payr (Graz), Ueber Thrombose von Netz- und Mesenterialvenen während der Ausführung der Bauchhöhlenoperationen. Bericht über die Verhandlungen der deutschen Gesellschaft für Chirurgie, 33. Congress. Beilage zum Centralblatt für Chirurgie. 1904. No. 27. S. 59 u. ff.

Quinby analysirten Fällen, in welchen nur in 197 Fällen genauere Daten vorlagen, konnten 120 Fälle = 61 pCt. zur ersten, dagegen 77 Fälle = 39 pCt. zur zweiten Gruppe eingerechnet werden. In 71 Fällen der ersten, und in 50 Fällen der zweiten Gruppe sind genauere Daten bezüglich der Dauer des Verlaufes angegeben. Diese Dauer war in beiden Gruppen fast dieselbe. Interessant ist, dass in beiden Gruppen es je 7 Fälle gab mit sehr protrahirtem, über zwei Monate dauerndem Verlauf. Die meisten Patienten der beiden Gruppen starben schon nach 1 bis 2 Tagen. Höchstwahrscheinlich handelte es sich in den Fällen mit chronischem Verlauf um Nachschübe der Thrombose von Zeit zu Zeit mit Wiederherstellung der Circulation durch Bildung von Collateralbahnen. In nur 14 Fällen soll es zur Genesung gekommen sein; in 4 Fällen wurde die Diagnose während der Operation gestellt.

Der nekroskopische Befund wechselt je nach dem Sitz des Verschlusses und der Dauer des Processes. Die infarcirte Strecke kann nur eine Hyperämie darstellen oder Gangrän, Perforation und Peritonitis. In den meisten Fällen fand man in der Bauchhöhle freie, blutig tingirte Flüssigkeit und an dem infarcirten Darmstück eine genau ausgeprägte Demarkationslinie, in anderen vermisste man dieselbe. Nach Neutra dürfte der letzte Befund auf zweifache Art zu Stande kommen. Erstens durch Bildung von collateralem Kreislauf, welcher jedoch ungenügend ist, um die ganze infarcirte Stelle zu versorgen, zweitens dadurch, dass die Verstopfung in den terminalen Aesten unregelmässig ist. In der grossen Zahl der Fälle nahm der Process den ganzen Dünndarm, das Colon ascendens und einen Theil des Colon transversum ein. Geschwüre in der Darmschleimhaut wurden selten angetroffen. Das Mesenterium ist oft verdickt und ödematös und in manchen Fällen wurden Blutextravasate zwischen die einzelnen Schichten desselben angetroffen. Der Darm ist in vielen Fällen durch Gase ausgedehnt; die Mesenterialdrüsen sind angeschwollen. In den Fällen von Venenthrombose ist im Gegensatz zur Embolie der Gekröseartерie der Dickdarm selten angegriffen. Höchstwahrscheinlich wäre der letzte Umstand den reicheren Anastomosen mit der V. mesenterica infer. und V. cava zu verdanken.

Sprengel[1]) macht auf das Vorkommen der anämischen Gangrän am Darm aufmerksam auf Grund von Erfahrungen, die er in drei Fällen gemacht hat. Zur näheren Erklärung zieht er die Experimente Kader's heran, welchem es gelungen ist, bei schwacher Strangulirung ein der hämorrhagischen Infarcirung ähnliches Bild zu erhalten, während die starke Strangulirung zur Gangrän, aber unter den Erscheinungen der Anämie des betreffenden Darmstückes führte. Vollständige Absperrung des Blutzuflusses zu einem Darmtheil muss — nach Sprengel — zur anämischen Gangrän führen, während bei Verschluss der Arterie und Verhinderung des venösen Abflusses der hämorrhagische Infarct sich ausbildet.

Talke[2]) verneint die Behauptungen Sprengel's, indem er die Fälle von Taylor und Grosskurth aufführt, wo bei simultanem Verschluss der Arterie und Vene anstatt der zu erwartenden anämischen Gangrän ein hämorrhagischer Infarct gefunden wurde. Dagegen war im Falle von Grawitz eine anämische Gangrän mit nur arteriellem Verschluss vorhanden.

Es ist interessant, vom Standpunkte der vergleichenden Pathologie zu constatiren, dass ein ähnlicher Process beim Pferde oft vorkommt; er verdankt seinen Ursprung dem Parasiten Strongylus armatus, welcher oft in den Mesenterialgefässen sich ansiedelt, eine chronische Endarteritis und Thrombose verursacht mit der Bildung des sogenannten Aneurysma verminosum.

Was das Geschlecht anbelangt, so entstand der Process nach Jackson, Porter und Quinby in 64 pCt. bei Männern, und in 36 pCt. bei Frauen. Was das Alter betrifft, so entstand der Process am meisten in den späteren Jahren: zwischen dem 30. und 60. Lebensjahr.

Symptome. Der Bauchschmerz ist das constante Symptom. Am meisten wird er als allgemeiner Bauchschmerz bezeichnet oder er wird auf die Nabelgegend bezogen. Er wird als continuirlicher

[1]) Sprengel, Zur Pathologie der Circulationsstörungen im Gebiete der Mesenterialgefässe. Bericht über die Verhandlungen der deutschen Gesellschaft für Chirurgie, XXXI. Congress. Beilage zum Centralblatt für Chirurgie. 1902. No. 26. S. 97. — Archiv für klinische Chirurgie. Bd. 67. Heft 3. — Bericht über die Verhandl. d. deutschen Gesellschaft f. Chirurgie, XXXIV. Congress. Beil. z. Centralbl. f. Chir. 1905. No. 30. S. 71.

[2]) Ludwig Talke, Ueber Embolie und Thrombose der Mesenterialgefässe. Archiv für klin. Chirurgie. Bd. 38. 1903. S. 743 u. ff.

oder intermittirender Bauchschmerz beschrieben. Uebelkeit und Erbrechen folgen meistens dem Bauchschmerz. Blutige Stühle, die manchmal einen profusen Charakter annehmen können und zum Tode führen, sind nach Oppolzer, Kussmaul und Gerhardt eine der Hauptsymptome. Dagegen widersprechen Deckart und Neutra dieser Ansicht. Deckart fand in 45 Fällen nur 16 mal die Bemerkung, dass die Stühle mehr oder weniger blutig waren. In den 153 Fällen, welche Jackson, Porter und Quinby analysirten, wurde Obstipation in 20 pCt. der Fälle, blutige Stühle in 19 pCt., Diarrhöe ohne Blutabgang in 13 pCt., normale Stühle in 12 pCt., zuerst Obstipation und dann blutige Stühle in 10 pCt. der Fälle beobachtet. Wir ersehen aus dieser Zusammenstellung, dass in einer Reihe von Fällen während des grössten Zeitabschnittes der Erkrankung — im Gegensatz zur gewöhnlichen Regel — vollständige Obstipation das Hauptsymptom bildete (Deckart, Elliot, Watson u. A.)! Die Behauptung mancher Autoren, dass in einigen Fällen vollständige Obstipation von Anfang an bestand, betrachtet Neutra als unwahrscheinlich. Er beschuldigt in diesen Fällen entweder Mangel an Beobachtung, oder deutet dies auf diese Weise, dass spasmodische Darmcontractionen, welche den Schmerz verursachten, so schnell zur Darmparalyse führen, dass keine Stühle passiren könnten. Die letzte Behauptung bestätigen Fälle, wo blutiger Darminhalt bei der Autopsie gefunden wurde. Die Schmerzhaftigkeit des Abdomens beim Betasten wurde nach Jackson, Porter und Quinby in 115 Fällen = 60 pCt. constatirt, sie fehlte in 30 pCt. der Fälle. Der Meteorismus ist ein spätes Symptom. Die zuletzt genannten Autoren fanden ihn in 125 Fällen = 78 pCt., er fehlte in 22 pCt.

Der Darmverschluss bildet in vielen Fällen eines der Hauptsymptome und beruht nach Deckart auf der Einbusse der Contractionsfähigkeit einer grösseren oder kleineren Darmpartie und Ernährungsstörung. Es ist in einigen rapide einsetzenden Fällen wahrscheinlich, dass schon wenige Stunden nach der Embolie oder Thrombose eine Darmlähmung entsteht. Als Ursache, welche den Darm so zeitig seiner Motilität beraubt, ist sicher die Ernährungsstörung anzusehen, welcher er nach dem Verschluss der Gefässe fast plötzlich ausgesetzt ist. Der Sauerstoffmangel, der die Darmwand allmählich der Nekrose überliefert, raubt ihrer

Musculatur zuerst gerade ihre wesentliche Eigenschaft, ihre Contractilität (Deckart). Schon Litten ist es aufgefallen, dass nach Unterbindung der Mesenterialarterie zuerst eine stürmische Contraction der Därme eintrat als Folge, welche der Sauerstoffmangel bzw. die Kohlensäureintoxication auf die glatte Musculatur ausübt. Sehr bald aber folgt der Contraction die Atonie des Darmes. Auch Kader beobachtete nach der Unterbindung der zu einigen Schlingen führenden Gefässe fast augenblicklich eine perlschnurartige Contraction, nach 25 Minuten aber schon eine starke Herabsetzung, dann vollständiges Erlöschen der Contractilität. Der Ileus nach Infarcirung der Darmgefässe gehört somit dem Ileus paralyticus an. Das minderwichtige, aber oft beobachtete Symptom ist der Singultus. Die Körpertemperatur ist gewöhnlich subnormal. Es ist interessant zu erwähnen, dass Talke[1]) in einigen Fällen Purpura beobachtete, welcher er einen grossen diagnostischen Werth beimisst.

Die Diagnose auf Verschluss der Darmgefässe ist sehr schwer zu stellen. Nach Gerhardt[2]) müssen folgende Postulate erfüllt werden:

1. Es muss die Quelle des Embolus erforscht werden.
2. Reichliche Blutungen in den Darm, welche durch die Erkrankung der Darmwände oder Hindernisse im Pfortadersystem nicht zu erklären sind.
3. Plötzlicher und merklicher Temperaturabfall.
4. Kolikartige Schmerzen im Abdomen.
5. Später Meteorismus und freie Flüssigkeit im Abdomen.
6. Embolien anderer Organe zugleich mit Verschluss der Mesenterialgefässe.
7. Oft lässt sich ein palpables Hämatom zwischen den Mesenterialblättern nachweisen.

Klinisch ist es sehr schwer, alle diese Postulate zu erfüllen, es ist also der diagnostische Werth derselben sehr problematisch. Schrötter[3]) behauptet, dass, wenn das charakteristische Bild bei einem jugendlichen Individuum mit einem Herzleiden vorkommt,

---

[1]) l. c.
[2]) Würzburger medicinische Zeitschrift. 1863. Bd. 4. S. 461.
[3]) L. v. Schrötter, Die Erkrankungen der Gefässe. Nothnagel's specielle Pathologie und Therapie. 1901. Bd. 15. III. Theil.

gleich an eine Embolie gedacht werden dürfte. Auch bei älteren Individuen mit Arteriosklerose dürfte das Krankheitsbild auf die Diagnose der Embolie lenken.

Es ist ganz natürlich, dass der paralytische Ileus mit Infarcirung meist mit solchen Ileusformen verwechselt worden ist, welche neben den Obturationserscheinungen die Folgen schwerer Circulationsstörung erkennen lassen, also mit dem Strangulationsileus. Auf die Aehnlichkeit der Symptome der Embolie der Mesenterialgefässe mit dem Strangulationsileus hat auch Kader auf dem Chirurgencongress im Jahre 1898 aufmerksam gemacht. Eine Verwechselung mit Intussusception wäre am möglichsten, weil bei derselben oft genug wirklicher Darminhalt und blutige Stühle passiren und bei beiden krankhaften Zuständen ein fühlbarer Tumor oft constatirt werden kann (bei der Intussusception das Intussusceptum und bei dem thrombosisch-embolischen Ileus ein Bluttumor in dem Mesenterium). Am seltensten wird ein thrombotisch-embolischer Ileus mit einer inneren Darmeinklemmung verwechselt werden, da hier die Entleerungen per anum plötzlich aufhören.

Die Prognose ist sehr trübe, da in den berichteten Fällen die Mortalität 94 pCt. beträgt. Sie ist etwas besser in chronischen Fällen, wo es zur Bildung des Collateralkreislaufes kommen kann. Nach Neutra soll die Thrombose der Mesenterialarterie eine bessere Prognose geben gegenüber der Embolie und es ist nicht am Platze, die Fälle, welche zur Ausheilung gelangten, ohne weiteres als Embolien zu bezeichnen. Es wäre — nach ihm — vielleicht richtiger, klinisch nicht von Embolie der A. mesaraica super., wie dies in den meisten Fällen geschieht, sondern allgemein von Verschluss von Mesenterialgefässen zu sprechen.

Behandlung. Gerhardt stellte folgende therapeutische Grundsätze auf: Stillung der Blutung, Hintanhaltung des gangränösen Processes, Ersatz des Blutverlustes, Begünstigung der Herstellung eines Collateralkreislaufes. Moos, welcher nach diesen Principien einen Fall behandelt hat (Verabreichung von Alaunklystiren und Excitantien), will dadurch einen Erfolg gehabt haben. Diese Maassregeln sind jedoch nur von illusorischem Werthe, da der Hauptforderung: der Herstellung eines Collateralkreislaufes damit nicht genügt wird. Jedenfalls darf auf Grund einiger Be-

obachtungen auf eine Spontanheilung in einer nur sehr geringen Zahl von Fällen gerechnet werden.

Für diese mit Genesung endigenden Fälle wäre zu vermuthen, dass hier die Anastomosen zwischen der A. mesenterica super. und den benachbarten Gefässgebieten zahlreicher sind als in der Norm. Man könnte sich auch vorstellen, dass in der A. mesaraica super. vor Eintritt des plötzlichen Verschlusses eine Behinderung der Circulation schon bestanden hat, wodurch der Collateralkreislauf sich schon ausgebildet hat, so dass die darauffolgende Embolie ev. Thrombose nicht die heftigen Erscheinungen bringen kann.

Was die operative Therapie anbelangt, so könnte man vermuthen, dass die Resection des betreffenden Darmstückes von Erfolg begleitet sein müsse. Jedoch zeigt die in einzelnen Fällen gemachte Erfahrung, dass die Mortalität nach operativen Eingriffen eine sehr hohe ist. Von den 47 von Jackson, Porter, Quinby in der Litteratur berichteten Fällen betrug die Mortalität nach operativen Eingriffen bei diesem Leiden 92 pCt., nur 4 Fälle sollten genesen! Nach diesen Autoren resecirte Elliot das grösste Darmstück von 48 Zoll mit gutem Erfolge. Ferner endigten die Fälle von Sprengel, Payr und Kölbing[1]) mit Genesung. Wenn man jedoch erwägt, dass der Allgemeinzustand des Pat. ein schlechter ist und dass der Verschluss des Gefässes sehr hoch gelegen sein kann, so ersieht man, dass die Operation wenig Chancen auf Erfolg bietet. Nach Elliot soll sich das Handeln des Chirurgen nach dem gefundenen Zustand des Darmes richten; bei Gangrän kommt nur Resection in Frage, bei einfacher Röthung des Darmes (Beginn der Infarcirung) mit Lähmung und Aufblähung räth er zur Enterostomie.

Wenden wir uns nun zu unserem Falle. Er zeichnet sich von anderen in der Litteratur bekannten dadurch aus, dass hier die Brucheinklemmungserscheinungen auf den ersten Plan sich stellten und dass das ganze Krankheitsbild demjenigen des eingeklemmten Bruches ähnlich war. Es ist jedoch höchst wahrscheinlich, dass hier zuerst die Brucheinklemmung eintrat, und dann die Schädigung der Darmwände durch die Brucheinklemmung und die mehrmals von unberufener Hand vorgenommenen rohen Taxisversuche die

[1]) Bruns' Beiträge zur klinischen Chirurgie. Bd. 33.

Thrombosirung der V. mesaraica infer. verursacht hatten. Bei den Taxismanipulationen dürfte hier durch starke Kraftanwendung eine Reduction en masse eingetreten sein, welche den abführenden Darmtheil in eine geräumige properitoneale Tasche hineintrieb. Unser Fall steht somit in Einklang mit der allgemein verbreiteten Behauptung, dass beim Verschluss der Vene vorhergehende Darmwandschädigung als ein ätiologisches Moment von hoher Bedeutung ist. Repositionsversuche der eingeklemmten Hernien bei in hohem Alter stehenden, mit Atheromatose der Gefässe behafteten und geschwächten Personen, dürften somit wenn nicht ganz aufgegeben, mit grosser Vorsicht ausgeführt werden. Der Umstand, dass in unserem Fall an dem abführenden Darmschenkel, keine deutliche Demarkationslinie zu constatiren war, dürfte auf reichlichere Anastomosen mit den Nachbargefässen und Ausbildung einiger Collateralbahnen mit dem Gebiete der A. meseraica inferior hinweisen. Da trotz der so ausgiebigen, den ganzen gangränösen Bezirk umfassenden Darmresection, doch auf dem zuführenden Schenkel die Gangrän weiterschritt, spricht dafür, dass die Thrombose weiter centralwärts schritt. Die Symptome in unserem Falle waren dieselben, wie beim incarcerirten Bruch: Aufstossen, Erbrechen, Verhaltung des Stuhles und der Winde, kolikartige anfallsweise auftretende Schmerzen und Bruchgeschwulst. Während die kolikartigen Schmerzen sich aber anfänglich auf die Bruch- und Bruchringgegend beschränkten, strahlten sie vom 3 Tage an auf den Bauch bis zur Nabelgegend. Blutige Stühle und Blutabgang konnten weder vor noch nach der Operation beobachtet werden und kamen bis zum Tode gar nicht zum Vorschein. Auch bei der Untersuchung des Inhaltes der resecirten Schlinge fand man keinen blutigen Darminhalt — wie es in vielen beobachteten Fällen berichtet wird.

Ob in unserem Falle ein congenitales properitoneales Diverticulum bestand, oder die properitoneale Tasche durch rohe Taxisversuche und Reduction en masse verursacht wurde, lässt sich nicht mit Sicherheit feststellen.

Was die Behandlung in unserem Falle anbelangt, so scheint uns der von uns unternommene Eingriff vollkommen gerechtfertigt. Einige Autoren, unter Anderem Elliot, haben sich — in Anbetracht des elenden Allgemeinzustandes des Patienten nach der Resection — auf Anlegung eines temporären Anus praeternaturalis

beschränkt. Die von uns angewandte Technik der Darmvereinigung End-zu-End nahm aber so wenig Zeit in Anspruch, dass aus diesem Umstande keine üblen Folgen zu befürchten waren. Die Belassung der Enterorrhapiestelle zusammen mit einem bedeutenden Theile des zuführenden Darmtheiles ausserhalb der Bauchhöhle erlaubte nicht nur die Enterorraphiestelle, sondern auch diesen Darmtheil zu controlliren. Aus dem weiteren Verlauf ersieht man, dass dieses Vorgehen rationell war, da nicht nur eine Perforation an der Nahtstelle erfolgte, aber auch die Gangrän am zuführenden Darmtheil weiterschritt.

Da der besprochene pathologische Process eine sehr ausgedehnte Darmresection erheischt, möge es nun gestattet sein, die Frage zu besprechen, wie viel Darm resecirt werden kann, ohne die allgemeine Ernährung wesentlich zu schädigen. Nach den bis jetzt gemachten Erfahrungen gewinnt man den Eindruck, dass der Mensch eines ziemlich grossen Theiles des Dünndarmes entbehren kann, ohne dass die Ernährung darunter wesentlich leiden muss. So resecirten: Kocher 208 cm, Payr 275 cm Dünndarm. Faatino und Monprofit je 310 cm, Ruggi 330 cm ohne üble Folgen; v. Eiselsberg resecirte 350 cm Darm, sein Patient starb jedoch nach 25 Tagen unter Inanitionserscheinungen. Obalinski resecirte bei einem Knaben sogar 365 cm Darm, sein Fall endigte jedoch mit dem Tode. Bei der Darmresection dürfte unser Hauptaugenmerk nicht auf die Länge des zu entfernenden Darmabschnittes, sondern auf die Länge des belassenen Darmtheiles gerichtet sein. Das Resultat der diesbezüglichen Untersuchungen mehrerer Forscher hat gezeigt, dass die Gesammtlänge des Darmes beim Menschen zwischen 15—33 Fuss beträgt. Ein Patient mit 30 Fuss langem Darm kann natürlich eine ausgiebigere Resection ertragen als ein kranker mit 20 Fuss langem Darm. Senn[1]) kommt auf Grund seiner an Hunden vorgenommenen Experimente zu folgenden Schlüssen: „In allen Fällen von ausgiebiger Resection des Dünndarmes, wo der resecirte Darmtheil mehr als die Hälfte des Dünndarmes beträgt, konnten bei den diesen Eingriff überlebenden Hunden Marasmus, Durchfälle und übernatürliche Gefrässigkeit als ein constantes Resultat des Eingriffes beobachtet werden. Die

[1]) Nicolas Senn, Experimental Surgery. Chicago 1889. p. 420.

defecte Digestion und Absorption konnte dem Grade der Kürzung des Digestionscanales zugemessen werden."

Trzebicky[1]) beobachtete bei seinen an Hunden angestellten Versuchen, dass die Thiere die Resection des halben Dünndarmes gut vertragen. Gefährlich, aber absolut nicht ungünstig wird der Zustand erst, wenn mehr als die Hälfte vom Jejunum und Ileum fortgenommen wird. Resectionen von $^2/_3$ und mehr aus dem Dünndarm machen die Erhaltung des Lebens unmöglich. Unter gewisser Reserve diese Versuchsergebnisse auf die Verhältnisse am Menschen übertragend behauptet er, dass man beim Menschen etwa 280 cm Dünndarm entfernen kann, ohne die Ernährung ernstlich zu gefährden. Die Hauptsache dabei ist, dass der Darm genug widerstandsfähig ist, um den Zug der Nähte bei der darauffolgenden Enterorraphie auszuhalten.

Monari[2]) behauptet dagegen auf Grund seiner reichlichen Thierversuche, dass man bei Hunden sogar $^7/_8$ des Dünndarmes ohne Schädigung des Metabolismus reseciren kann. Beim Menschen dürfte nach ihm die Resection der Hälfte des Dünndarmes zulässig sein.

Aus Obigem ergiebt sich, dass der von uns resecirte Darmtheil zu den grössten überhaupt beim Menschen resecirten gehörte und dass er die von Trzebicky zugelassene Länge weit übertraf. Den Misserfolg können wir aber weder der zu ausgiebigen Resection, noch der Nichtanlegung eines widernatürlichen Afters, sondern müssen ihn dem Weiterschreiten der Thrombose und Gangrän und dem sehr elenden Allgemeinzustande zuschreiben.

---

[1]) R. Trzebicky, Ueber die Grenzen der Zulässigkeit der Dünndarmresection. Arch. f. klin. Chirurgie. 1894. Bd. 47. Heft 1.

[2]) Cit. v. B. G. H. Moynihan, Abdominal operations. London 1905. p. 320.

XXI.

(Aus der chirurgischen Universitätsklinik in Breslau.)

Zur Transplantation von Organen mittelst Gefässnaht.[1]

Von

Privatdocent Dr. Rudolf Stich,

I. Assistenzarzt der Klinik.

(Mit 4 Textfiguren.)

M. H.! Nur ganz kurz möchte ich Ihnen über einige Organtransplantationen berichten, die ich in der Klinik Garrè gemeinsam mit Dr. Makkas und Capelle ausgeführt habe. Dieselben waren uns erst möglich, als wir in der Vereinigung von Blutgefässen soweit vorgeschritten waren, dass wir nicht nur querdurchtrennte Arterien und Venen bis herab zu einem Durchmesser von 1 mm (lichte Weite) mittels einer besonderen Nahtmethode End zu End wieder vereinigen, sondern auch Blutgefässe seitlich in andere implantiren konnten.

Unsere Technik, die sich wohl im Allgemeinen mit der von Carrel angegebenen deckt, haben wir bereits an anderer Stelle ausführlich mitgetheilt.[2] Hier sei nur soviel erwähnt, dass der Hauptkniff der Methode darin besteht, die runde Circumferenz der Blutgefässe durch 3 in gleichen Abständen angelegte Haltefäden in gerade Linien zu verwandeln, wie Sie es auf Fig. 1 angedeutet finden.

---

[1]) Vorgetragen am 1. Sitzungstage des XXXVI. Congresses der Deutschen Gesellschaft für Chirurgie, 3. April 1907.

[2]) Stich, Makkas, Dowmann, Beiträge zur Gefässchirurgie. Beiträge zur klin. Chirurgie, 53. Bd.

Fig. 1.

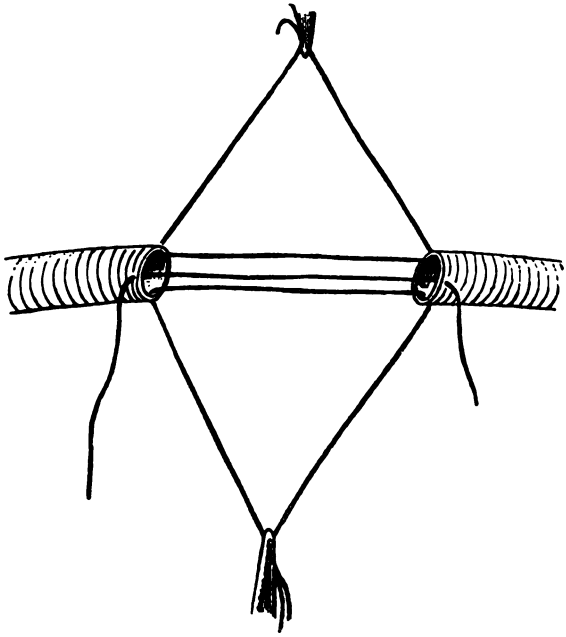

Anlegung der Haltefäden.

Fig. 2.

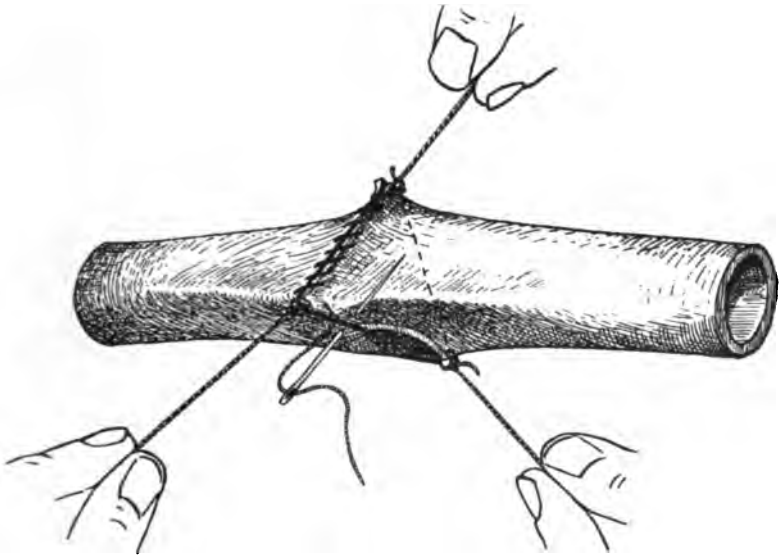

Fortlaufende Naht.

Knotet man nun die 3 Haltefäden unter möglichstem Auskrempeln der Intima, so lässt sich durch Zug an je zweien derselben eine gerade Linie herstellen, an der sich dann relativ leicht eine gewöhnliche fortlaufende Naht anlegen lässt, wie es auf Fig. 2 gezeichnet ist.

Auf die technischen Einzelheiten, Nahtmaterial, Gefässklemmen, Asepsis, Behandlung von Nachblutungen, Wundversorgung, Verband etc. gehe ich hier nicht weiter ein.

Am besten werden Sie sich von dem Aussehen unserer gelungenen Arteriennähte ein Bild machen, wenn Sie die Präparate in diesem Glase betrachten.[1]) Sie sehen daraus, dass es uns nicht nur gelungen ist, Gefässe circulär wieder zu vereinigen und die tadellose Function der genähten Carotiden, Femorales etc. an Hunden bis zu 150 Tagen p. op. (das war die längste Beobachtungsdauer) zu constatiren, sondern dass wir auch resecirte Arterienabschnitte durch Implantation bis zu $6^1/_2$ cm langer fremder Arterien erfolgreich ersetzt haben, sei es vom gleichen Thier oder einem anderen, selbst getödteten, der gleichen Species. Ja, die Implantation von Katzen- und Kaninchen-Aorten in resecirte Hundecarotiden und selbst die einer menschlichen Tibialis postica ist uns gelungen und bis zu 50 Tagen p. op. bei der Autopsie in vivo ein gutes functionelles Resultat festgestellt worden. Sie sehen endlich unter den circulirenden Präparaten eine in die Carotis des Hundes implantirte Vena jugul. ext., die 65 Tage nach der Operation eine auffallende Verdickung der Wand aufwies, wie wenn bereits in dieser kurzen Zeit eine natürliche Anpassung der Venenwand an die erhöhten Anforderungen des arteriellen Druckes stattgefunden habe.

Die mikroskopische Untersuchung dieser Präparate ist gegenwärtig im Gang und soll binnen kurzem veröffentlicht werden.

Mittlerweile haben wir auch noch eine grössere Anzahl von Venenimplantationen in Hundecarotiden vorgenommen; die Thiere sollen, um über die Dauerresultate Aufschluss zu erhalten, in Jahr und Tag nachuntersucht werden; denn es wäre nicht unmöglich, dass die erwähnte Verdickung der implantirten Vene unaufhaltsam fortschreitet und schliesslich zu einer Stenose der Gefässe führt.

[1]) Ein Präparatenglas mit 7 Arterien-Nähten bzw. -Transplantationen wird demonstrirt.

Immerhin wäre bis dahin Gelegenheit zur reichlichen Ausbildung von Collateralen gegeben.

Schon während dieser Versuche — gegen 40 —, die von Anfang an recht ermutigend ausfielen und mit zunehmender Uebung der Operateure immer sichere Resultate gaben, wagten wir uns an die Transplantation von Organen und zwar zunächst von Nieren.

Die Ueberpflanzung der Nieren hat begreiflicher Weise die Gefässexperimentatoren von jeher lebhaft interessirt. Lässt sich an ihnen doch am leichtesten konstatiren, ob das Organ functionirt oder nicht. Es ist hier nicht der Ort, um auf die Geschichte der Nierenüberpflanzung näher einzugehen; das sei einer späteren grösseren Arbeit über unsere Nierenversuche vorbehalten.

Nach dem Vorgehen von Ullmann[1]), Exner[2]), Carrel[3]) pflanzten wir bei unseren ersten Versuchen die Nierengefässe auf die Halsgefässe des gleichen oder eines anderen Hundes und leiteten den Ureter durch die Haut nach aussen. Das hat den Vorteil, dass die Niere in den Tagen nach der Operation der Palpation sehr leicht zugänglich ist, und ausserdem, dass man die Entleerung von Secret direct beobachten und das Secret leicht isolirt auffangen kann.

Bei beiden Versuchsanordnungen hatten wir insofern positive Resultate zu verzeichnen, als die überpflanzten Nieren mehrere Tage lang reichliche Mengen einer Flüssigkeit secernirten, die sich bei der chemischen Untersuchung als Urin erwies. Doch gingen die Tiere stets in kurzer Zeit — spätestens innerhalb von 10 Tagen — an aufsteigender Pyelonephritis zu Grunde.

Wir implantirten deshalb in einem späteren Versuch die Gefässe der exstirpirten Niere auf die Vasa iliaca und pflanzten den Ureter in die Blase ein. Das Präparat eines auf diese Weise operirten Hundes kann ich Ihnen demonstriren.

Die Krankengeschichte ist kurz folgende:

14. 8. 06. Mittelgrosser Schäferhund. — Morphium-Aether-Narkose. — Uebliche Vorbereitung des Operationsfeldes, Lagerung in leicht nach rechts

[1]) Ullmann, Wiener klin. Wochenschrift 1902.
[2]) Exner, Wiener klin. Wochenschrift 1903.
[3]) Carrel, Lyon Médical 1902.

geneigter Seitenlage. Die Gegend der Vasa iliaca wird durch Unterpolsterung vorgetrieben. Lateraler linksseitiger Rectusrandschnitt von 15 cm Länge. Freilegung der Vasa iliaca und saubere Auspräparirung aus ihrer Scheide unterhalb des Abganges der Art. hypogastrica. Sodann vom gleichen Schnitt aus transperitoneale Freilegung und Exstirpation der linken Niere, deren Arterie und Vene sich gut isoliren lässt. Der Ureter wird gleichfalls isolirt und mit dem ihn umgebenden Bindegewebe und Gefässen etwa 4—5 cm oberhalb der Blase abgetragen, so dass man ein etwa 10 cm langes Stück desselben an der Niere

Fig. 3.

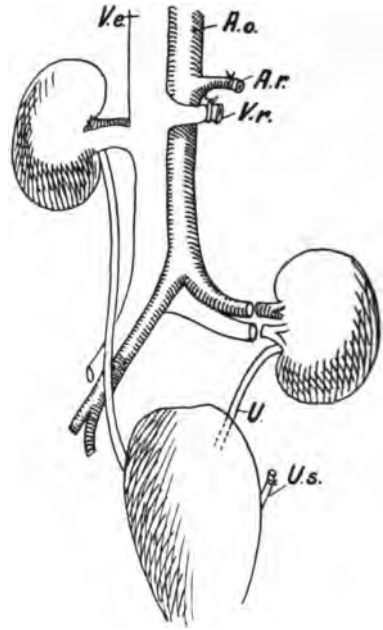

Nierentransplantation.
Ao. = Aorta. V. c. = Vena cava. A. r. = Art. renalis. V. r. = Vena renalis.
U. = implantirter Ureter. U.-S. = Ureter-Stumpf.

hat. Dann wird die Niere ein wenig von ihrer Fettkapsel befreit, exstirpirt und in warme physiologische NaCl-Lösung gelegt. (Dauer der Operation bis jetzt 30 Min.) Die Länge des Gefässtiels der Niere nach der Herausnahme beträgt: Arterie ca. 5 cm, Vene ca. 4 cm. Die Nierenvene hatte eines Astes wegen kürzer genommen werden müssen. Jetzt werden die Vasa iliaca peripherwärts ligirt und central Höpfner-Klemmen angelegt; sodann werden sie durchschnitten. Die folgende circuläre Vereinigung der Art. renalis mit der Art. iliaca, bezw. der Vena renalis mit der Vena iliaca wird nach Anlegung der 3 Haltefäden in

der üblichen Weise mittelst fortlaufender Naht vorgenommen. Sie ist dadurch, dass wegen der Tiefe, in der die Gefässe liegen, alles mit krummer Nadel und Nadelhalter genäht werden muss, ziemlich schwierig und dauert gerade 1 Stunde. Nach Abnahme der Klemmen und Stillung der Blutung durch Compression zeigt sich, dass die Venennaht stenosirt sein muss; das Blut staut sich stark in der Vena renalis, die Vena iliaca ist fast leer. Die Venen-Nahtstelle wird deshalb resecirt und eine neue Naht angelegt. Auch jetzt ist die Stenose nicht ganz behoben. Die Arterie ist an der Nahtstelle gleichfalls ein wenig stenosirt; doch ist der Blutstrom gut durchgängig. Sehr interessant ist die Wiederfüllung der Niere mit Blut zu beobachten. Während dieselbe vor der Transplantation schlaff wie eine Leichen-Niere ist, wird sie mit Eintritt der Circulation fast momentan wieder prall, man sieht deutlich die Capillaren der Kapsel sich füllen. Zum Schluss wird die Niere mit 2 durchgreifenden Catgutnähten an der seitlichen Bauchwand fixirt (intraperitoneal). Den neuen Situs deutet Figur 3 schematisch an.

Endlich wird der Ureterstumpf intraperitoneal in die Blase implantirt (Uretero-cysto-neostomie nach Witzel). Die Bauchwand wird in 3 Etagen verschlossen.

Verlauf; In den ersten 2 Tagen p. op. ist das Thier ziemlich mitgenommen; der per vias naturales entleerte Urin ist blutig und mit Blutgerinnseln gemischt. Indessen erholt sich der Hund bald ganz gut, nimmt wie früher Nahrung zu sich; der Urin wird bald klar. Vom Beginn der 3. Woche ab fängt das Thier neuerdings zu kränkeln an und kommt am 3. 9., genau 3 Wochen p. op. ad exitum. Bei der Autopsie finden sich mehrere Bauchdeckenabscesse, ferner einige Abscesse in der Umgebung der implantirten Niere, zwischen Adhäsionen eingebettet. Chronische abscedirende Peritonitis.

Makroskopisches Präparat: Niere von normaler Grösse, Consistenz und Farbe. Die Kapselgefässe deutlich mit Blut gefüllt. Auf dem Durchschnitt ist die normale Nierenzeichnung sehr schön zu sehen. Der Ureter ist in die Blasenwand gut eingeheilt, die Einmündungsstelle kaum erkennbar. Mit einer feinen Sonde kommt man in das Nierenbecken. Die Arterien- und Venennaht sind glatt geheilt, die Fäden springen kaum ins Lumen vor, sind von glänzendem Endothel überzogen. Die Vene ist an der Nahtstelle ziemlich stark verengert.

Mikroskopisch[1]) bietet die Niere das Bild einer normalen Hundeniere, die Epithelien sind gut erhalten, keinerlei Degenerationserscheinungen oder Zeichen der parenchymatösen oder interstitiellen Nephritis.

M. H.! Es ist klar, dass diese Versuche weiter nichts beweisen, als dass exstirpirte und an anderen Stellen reimplantirte, bezw. auf ein anderes Thier überpflanzte Nieren einheilen können, und dass diese Nieren Urin secerniren. Die eigentliche Functionstüchtigkeit einer solchen Niere ist damit noch nicht be-

[1]) Das makroskopische und mikroskopische Präparat werden demonstrirt.

wiesen. Wir trachteten deshalb schon bald darnach, beide Nieren gleichzeitig, mit einem Abschnitt der Aorta bezw. Vena cava, von einem Thier auf das andere zu überpflanzen. Wenn dann das Thier am Leben bliebe, so würde nicht nur für die Praxis vielleicht in späterer Zeit mancher Nutzen zu gewinnen sein, sondern vor Allem die Lehre von den secretorischen Nerven und manches andere Gebiet der Physiologie einige Aufklärung erhalten.

Leider sind unsere diesbezüglichen Versuche bisher noch nicht von Erfolg gekrönt gewesen, wie ich glaube nur, weil wir in der Technik noch nicht geübt genug sind. Die Operationen dauern noch zu lange, und die Nieren halten einen länger dauernden Abschluss von der Blutzufuhr eben nicht aus. Die Versuche werden fortgesetzt und — davon bin ich überzeugt — schliesslich auch zu einem positiven Ergebniss führen.

Natürlich würde eine zweizeitige Operation mit der Implantation bezw. gleichzeitigen Exstirpation je einer Niere oder auch nur die Implantation einer einzigen und Exstirpation der beiden vorhandenen zu dem gleichen Endergebniss führen. Unsere Versuchsreihen sind noch zu klein, als dass wir zu all diesen Modificationen gekommen wären. Die Doppelüberpflanzung schien uns zunächst das Idealste zu sein.

In einer anderen Versuchsreihe wandten wir uns der Schilddrüsenüberpflanzung zu. Ich will hier nicht auf die verdienstvollen Arbeiten früherer Experimentatoren, bes. von Eiselsberg's[1], Enderlen's[2]) und Payr's[3]) eingehen. Soweit ich weiss, ist die Ueberpflanzung dieser Organe mittelst Gefässnaht nur von Carrel und Guthrie[4]) versucht, von ihnen aber anscheinend, abgesehen von einem Versuch, zunächst nicht weiter verfolgt worden. Die Verfasser, die sich um die Ausbildung der experimentellen Gefässchirurgie sehr verdient gemacht haben, berichten, dass es ihnen gelungen sei, einen vollständig exstirpirten Schilddrüsenlappen mittelst Gefässnaht am gleichen Hund wieder einzupflanzen, und zwar mit Umkehr der Circulation, in dem peripheres Venenende mit centralem

---

[1]) von Eiselsberg, Wiener klinische Wochenschrift 1892.
[2]) Enderlen, Mittheil. aus den Grenzgebieten der Med. u. Chir. Bd. 3.
[3]) Payr, Archiv f. klin. Chirurgie, Bd. 80.
[4]) Carrel and Guthrie, Exstirpation and Replantation of a thyroid gland with Reversal of the circulation. Science 1905.

Arterienstumpf und umgekehrt vereinigt wurde. Die Circulation war etwa $^1/_2$ Std. nach der Exstirpation wieder hergestellt. 11 Tage nach der Operation wurde die Wunde geöffnet und der vordere Theil der Drüse direct besichtigt. Die Drüse war etwas vergrössert, aber ihre Farbe und Consistenz normal. Noch 8 Monate nach der Operation scheint das Resultat ein gutes gewesen zu sein: „die Drüse scheint normal gelegen und von normaler Consistenz zu sein“ [1]). Genauere Angaben über mikroskopische Untersuchung oder anderweitige Versuche speciell auf diesem Gebiet habe ich nicht finden können.

Fig. 4.

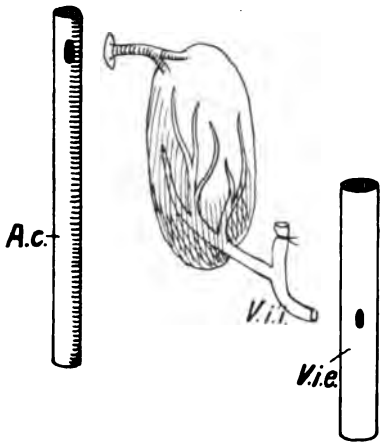

Schilddrüsentransplantation.
A. c. = Art. carotis. V. i. i. = Vena jej. interna. V. i. e. = Vena jej. externa.

Die Ueberpflanzung der Schilddrüse am Hund ist namentlich wegen der Kleinheit der Venae thyreoideae recht schwierig. Mit der Arterie werden wir leichter fertig. Wir schneiden einfach, wie Sie es auf der Tafel sehen (Fig. 4) aus der zur Schilddrüsenarterie gehörigen Carotis einen Lappen mit heraus, den wir dann in ein entsprechendes Loch der anderen Carotis einnähen. Bei der Vene geht das nicht, da sie in die kaum grössere Vena jugularis int. und diese direct in die intrathorakal gelegenen Venen mündet.

[1]) Carrel, The Johns Hopkins Hospital Bulletin, Vol. XVIII, 1907.

Das makroskopische und mikroskopische Präparat eines nach diesen Principien operirten Hundes sehen Sie hier.[1]) Aus der Krankengeschichte theile ich Folgendes mit:

5. 10. 06. Grosse Dogge. — Morphium-Aether-Narkose. — Freilegung der linken Schilddrüsenhälfte durch einen 8—10 cm langen Medianschnitt. Die Drüse wird freipräparirt, ebenso die sie ernährenden Gefässe. Die Art. thyr. superior ist ein relativ kräftiges Gefäss, das sich bald in 2 Drüsenäste theilt; noch vor dieser Theilungsstelle gehen mehrere Muskeläste ab. Die Vena thyr. superior aber und ebenso die Vena thyr. inferior sind ganz dünne Gefässe mit einem Lumen von unter 1 mm Durchmesser, deren Naht unmöglich erscheint. In der Hoffnung, rechts bessere Verhältnisse zu finden, wird nun die rechte Schilddrüsenhälfte freigelegt. Die Art. thyr. superior ist hier ebenso stark wie links, und auch die Vena thyr. sup. lässt sich bis zur Vena jugularis interna verfolgen, so dass man die Jugul. interna zur Implantation benützen kann. Auch diese ist freilich ein dünnes Gefäss von wenig mehr als 1 mm Durchmesser. Die linke Schilddrüsenhälfte wird in toto exstirpirt und zur späteren mikroskopischen Untersuchung in Formalin gelegt. Auch der rechte Lappen wird dann nach Unterbindung sämmtlicher Gefässe mit Ausnahme der Art. thyr. sup. und Vena thyr. inf. exstirpirt, und zwar so, dass die Arterie an ihrer Abgangsstelle aus der Carotis und einem kleinen Lappen resecirt wird (Höpfner-Klemmen). Die Jugularis interna wird quer durchtrennt. Die exstirpirte rechte Schilddrüse wird darauf in warme physiologische Kochsalzlösung gelegt. Sofort wird das durch die Resection der Schilddrüsenarterie an der Carotis entstandene Loch in der Längsrichtung fortlaufend genäht. Nach 3 Minuten langer Compression steht die Blutung. Die Carotis ist an der Nahtstelle natürlich verengt, jedoch gut für den Blutstrom durchgängig. Jetzt werden an der linken Carotis die Höpfnerklemmen angelegt und zwischen beiden seitlich ein dem Arterienlappen entsprechendes Loch herausgeschnitten. Darauf wird die Arteria thyreoidea seitlich in das Loch der Carotis auf die übliche Weise implantirt. Desgleichen wird die Vena jug. int. dextra in die Jugularis externa sinistra seitlich eingenäht. Die Naht der Vene ist schwieriger wie die der Arterie. Nach Entfernung der Klemmen Compression der Nahtstellen. Die Blutung steht nach einigen Minuten. Es zeigt sich, dass beide Nahtstellen durchgängig sind. Die Aeste der Art. thyreoidea pulsiren kräftig. Die Schilddrüse hat ihre hellrothe Farbe wieder angenommen, sie fühlt sich wieder normal an. Zum Schluss wird die Drüse durch einige Kapselnähte fixirt, darüber die Weichtheile in 2 Etagen geschlossen. Verband.

Verlauf: In den ersten Tagen nach der Operation mässige Schwellung des Halses, die aber in der folgenden Zeit langsam zurückgeht. Trotz gemischter Nahrung (auch Fleisch) keinerlei Zeichen von Tetanie. Ein wallnussgrosser subcutaner Abscess am oberen Ende der Naht heilt spontan aus.

24. 1. 07. bis heute, 50 Tage p. op. keine Zeichen von Tetanie oder

---

[1]) Beide werden demonstrirt.

Kachexie. Am 18. 1. wurde das Thier in der schlesischen Gesellschaft für vaterländische Cultur (medic. Abth.) demonstrirt.

Die Beobachtungszeit von 50 Tagen wird als genügend betrachtet und deshalb beschlossen, die Operationsstelle freizulegen, um das anatomische Resultat zu constatiren, und im Falle dasselbe positiv sei, die implantirte Schilddrüsenhälfte zu exstirpiren.

25. 1. 07. Aethernarkose. — Durch grossen Schrägschnitt wird die linke Halsseite freigelegt. Das Gewebe an der Operationsstelle ausgedehnt narbig verändert. Medial vom Musculus rectus colli fühlt man einen ovalen Körper, der in Narben eingebettet ist und event. die implantirte Schilddrüse sein könnte. Das Präpariren ist im narbigen Gewebe sehr erschwert. Dabei wird eine querverlaufende ziemlich grosse Vene durchschnitten, die nach der Richtung und Grösse der implantirten Vena jugularis interna entsprechen könnte. Dieselbe blutet ziemlich stark. Wegen der Schwierigkeit der Freilegung werden jetzt Carotis und Jugularis externa oberhalb und unterhalb der vermeintlichen Implantationsstelle isolirt. Medial von dem als Schilddrüse imponirenden Körper fühlt man einen von der Carotis ausgehenden und zur Schilddrüse ziehenden Arterienast, der lebhaft pulsirt. Da normal an dieser Stelle keine Aeste von der Carotis abgehen, erscheint es wahrscheinlich, dass dieser Ast die implantirte Arteria thyreoidea sei. Deshalb werden Carotis und Jugularis externa ober- und unterhalb der Implantationsstelle nach doppelter Ligatur durchschnitten und ein ziemlich grosses Stück derselben in Zusammenhang mit der im Narbengewebe eingebetteten vermeintlichen Schilddrüse exstirpirt. In diesem Moment rutscht die Ligatur am centralen Carotisstumpf ab, sodass eine abundante Blutung entsteht. Doch gelingt es nach einiger Mühe, das in den Thorax zurückgeschlüpfte Gefäss wieder zu fassen und zu ligiren. Naht der Wunde. Verband.

Nun werden die Carotis und die Vena jugularis aufgeschnitten; beide Implantationsstellen und ebenso die Gefässe selbst sind frei von jeder Thrombose. Der bei der Operation entstandene Verdacht, dass die durchschnittene Vene die implantirte war, bestätigte sich. Die sauber herauspräparirte Schilddrüse hat ihre normale Form behalten, höchstens erscheint sie um eine Spur grösser wie vor der Implantation, was aber vielleicht auf Rechnung des die Drüse umgebenden Narbengewebes zu setzen ist. Gleichfalls diesem Umstand ist es wohl zuzuschreiben, dass die Drüse sich etwas härter anfühlt wie eine normale Hundeschilddrüse. Auf dem Durchschnitt hat die Drüse ganz das Aussehen einer gesunden, nur ist sie ein wenig blutreicher.

Das mikroskopische Bild der Drüse gleicht nahezu völlig dem der Controlldrüse (aus der linken Seite); nur ist das Zwischengewebe vielleicht ein klein wenig vermehrt und etwas blutreicher. Dagegen gleichen die Follikel an Grösse und Form ganz denen des Controllpräparates. Das Epithel derselben ist tadellos erhalten, im Innern der Follikel findet sich reichlich Colloid.

Verlauf: In den ersten 6 Tagen nach der zweiten Operation macht das Thier einen sehr kranken Eindruck. Es kann sich kaum auf den Beinen halten,

fällt ab und zu auf die Seite und kann sich nur mit Schwierigkeit wieder erheben. Mitunter beobachtet man ein eigenthümliches Zittern an dem Hund. Indessen von der zweiten Woche ab erholt sich das Thier rasch wieder und heute — 2 Monate nach der zweiten Operation — macht es einen vollkommen gesunden Eindruck. Bei gemischter Nahrung wurden bisher nie mehr Zeichen von Tetanie oder Kachexie beobachtet.

M. H.! Dass der Hund bis heute nicht an der Schilddrüsenexstirpation zu Grunde gegangen ist, beweisst nichts gegen den Erfolg unseres Versuches, selbst wenn man die Erscheinungen nach der zweiten Operation nur auf den Blutverlust zurückführen will. Die Hunde haben bekanntlich sehr häufig Nebenschilddrüsen, die nach der Exstirpation der Halsdrüsen vicariirend einzutreten im Stande sind. So viel steht jedenfalls fest, dass die reimplantirte Schilddrüse bei erhaltener Circulation eingeheilt ist und während einer Beobachtungsdauer von 7 Wochen keine nennenswerthen Veränderungen erlitten hat.

In gleicher Weise haben wir bei mehreren Hunden fremde Schilddrüsen (nach Exstirpation der eigenen) implantirt, stets der gleichen Species bisher. Die Thiere leben zum Theil noch und sollen längere Zeit beobachtet werden, um Dauerresultate zu erhalten. Es soll über diese Versuche an anderer Stelle ausführlich berichtet werden.

Ebenso müssen in der ausführlichen Publication die Ueberpflanzungen der Epithelkörperchen, event. auch der mit den Nieren gleichzeitig transplantirten Nebennieren eingehender besprochen werden.

M. H.! Ich bin mir wohl bewusst, dass ich Ihnen mit der Vorführung noch nichts Abgeschlossenes gebracht habe und deshalb sehr Ihrer Nachsicht bedarf. Ich habe sie überhaupt nur gebracht, weil wir, wenn wir auf diesem neuen Gebiet weiterkommen wollen, der Mitarbeiter bedürfen; denn die Versuchsreihen sind zu umfangreich und der einzelne Versuch zu zeitraubend, als dass zwei oder drei klinische Assistenten das grosse Gebiet — Hoden-, Ovarien-, Milz-, Darm-, Extremitäten-Transplaantationen. Eck'sche Fistel etc. — neben ihrer klinischen Thätigkeit ausarbeiten könnten. Ich fordere zur Mitarbeit auf.

Ueber den eventuellen Werth der Versuche für die menschliche Chirurgie sich heute schon zu verbreiten, wäre verfrüht.

XXII.

Lungencomplicationen nach Aethernarkosen.

Von

Dr. Offergeld.

(Mit 7 Textfiguren.)

Chloroform oder Aether, so lautet auch heute noch die Frage, wenn wir gezwungen sind, zur Inhalationsnarkose unsere Zuflucht zu nehmen. Trotz einer Reihe vorzüglicher Arbeiten ist der Streit noch nicht entschieden, wenn er auch, wohl in Folge der Vorzüge der localen und ganz besonders der medullaren Anästhesie heute mit weniger Heftigkeit geführt wird als vor einigen Jahren. Bei der Bewerthung der Dignität dieser Narkosenmittel hat man die direkten Gefahren scharf von denen zu trennen, welche nach scheinbar günstigem Verlaufe der Narkose in den ersten paar Tagen sich einzustellen pflegen. Von diesem Gesichtspunkte ist dem Aether unbedingt der Vorzug zu gewähren, er macht weder die gefürchtete Herzsynkope noch nach dem Urtheile der meisten deutschen Autoren die parenchymatöse Degeneration lebenswichtiger Organe; beide Eigenschaften können aber gelegentlich den Erfolg einer Chloroformnarkose stark trüben. Dagegen hat sich mit aller Hartnäckigkeit bis in die Gegenwart der alte Glaube erhalten, wonach Lungencomplicationen in einem viel grösseren Procentsatz der Fälle nach Anwendung des Aethers auftreten, als nach der Inhalation von Chloroform.

Ueber die directen Gefahren sind wir heute ziemlich gut orientirt, dank der vortrefflichen Sammelstatistiken, welche Gurlt(1) im Auftrage der „Deutschen Gesellschaft für Chirurgie“ in den Jahren von 1891—1897 angestellt hat. Er berichtet über im Ganzen 327 593 Narkosen mit 139 Todesfällen; das ergiebt einen

Exitus unter 2474 Narkosen; hiervon entfallen je einer auf 5112 Aether- und 2075 Chloroformnarkosen; nur in Böhmen ist von Zahradnitzki (2) eine ähnliche, aber nur ein Jahr umfassende Statistik erhoben worden; er fand hierbei 1 Exitus bei 1217 Aether- und 2264 Chloroformnarkosen. (Aether hier überhaupt in nicht mehr Fällen angewandt.)

Obschon aus diesen Zahlen die grosse Ueberlegenheit des Aethers dem Chloroform gegenüber ohne Weiteres folgt, ist doch zu bedenken, dass sich diese Erhebungen nur auf die Aethergussmethode in einer bald mehr, bald minder luftdicht abgeschlossenen Maske beziehen, sodass seine Vortheile noch mehr in die Augen fallen werden, wenn man ihn gehörig mit Luft vermischt zur Anwendung bringt. Besonders fällt hier gegenüber Rebould (3) die gewichtige Stimme von Mikulicz (4) in die Wagschale, welcher ganz besonders wegen der grossen Anästhesirungsbreite den Aether sehr bevorzugt, und als Erster nachdrücklich die Erstickungsmethode bekämpft hat.

Unter den Gefahren des Aethers, die nach dem Erwachen der Patienten aus der Narkose diesen drohen, stehen hier in allererster Linie die von Seiten der Lungen auftretenden Complicationen, von der einfachen katarrhalischen Bronchitis begonnen, bis zur diffusen pneumonischen Infiltration von ganzen Lungenflügeln.

Zunächst muss bemerkt werden, dass nach einer jeden Inhalationsnarkose, wenn wir Gelegenheit haben, die Lungen in den ersten 24 Stunden zu untersuchen, sich histiologisch pneumonische Herdchen in verschiedener Anzahl nachweisen lassen; gerade für das Chloroform hat v. Lichtenberg (5) in den Kaninchenlungen stets typische pneumonische Infiltrationen gefunden; diese können durch Confluction echte Herdchen bilden und zwar sind in der Hauptsache das Alveolarepithel und die angrenzenden Gewebsbezirke betheiligt. Dass ceteris paribus die Dichte und Zahl dieser Herdchen proportional ist der Menge des verbrauchten Aethers und ganz besonders der Concentration seiner Dämpfe hat auf experimentellem Wege Poppert (6) nachgewiesen.

Dass sich überhaupt im Anschluss an eine Narkose wie an eine Operation und hier auch wieder nach intraabdominellen Eingriffen, gar nicht so selten Störungen von Seiten der Respirationsorgane einstellen, ist eine Thatsache, die bei ihrer eminent prak-

tischen Wichtigkeit erst relativ spät erkannt wurde. Der Ursachen giebt es mehrere.

Zunächst kann es sich um Retention von Secret in den Lungen und Hypostase handeln; man findet dann meist in einem Unterlappen den Process von exquisit lobärem Charakter, das Gewebe ist vollkommen hart und derb, die darüber gelegenen Stellen sind oedematös durchtränkt. Es kann gar keinem Zweifel unterliegen, dass diese vermehrte Secretion zum grossen Theil auf Rechnung des verwandten Aethers gesetzt werden muss, wissen wir doch durch Claude-Bernard's (7) Experimente, dass unter der Einwirkung des Aethers alle Drüsen stärker secerniren, was er ja bekanntlich direct für die Speicheldrüsen durch den Reizversuch mit dem Nervus lingualis bewiesen hat; daher ist der Vorschlag von Amidon (8), zur Beschränkung der Secretion Atropin zu geben, wohl der Beachtung werth. Ferner besteht die Möglichkeit, dass während der Narkose durch den Brech- und Würgreflex septisches Material direct aspirirt wird; dieses wird natürlich sehr bald an die tiefste Stelle des liegenden Körpers gelangen, und so finden wir bei der typischen Aspirationspneumonie lobulär in allen Lappen zerstreut diffuse, verschieden grosse, eitrige, jauchige Herde, umgeben von gesundem oder entzündetem Parenchym der Lungen; diese Herdchen greifen auf das peribronchiale Gewebe über. Nach Laparotomien kommt dann gelegentlich noch hinzu die Behinderung der Ventilation durch Hochstand des Zwerchfelles und die so bedingte Atelectasenbildung. Endlich ist zu erwähnen die längere Zeit bestehende Abkühlung des gesammten Körpers, welche sehr zu Infectionskrankheiten disponirt; dann als letzte Ursache kommt die septische Embolie in Betracht, wo von irgend einer Stelle des Körpers aus pathogene Mikroorganismen in das Lungengewebe transportirt werden. Juillard (9) sieht diesen Modus als den häufigsten an, und die Experimente von Snel (10) scheinen ihm Recht zu geben; es fand letzterer, dass alle narkotisirten Thiere, besonders aber die mit Aether betäubten, eher bei Infection der Lunge starben, als die Controllthiere.

Die typische Pneumonie, welche im Anschluss an eine Narkose sich gelegentlich einstellen kann, ist meist lobulär, fortgeleitet von den Bronchien verschieden weit in das Lungenparenchym hinein. Wie weit sich aber der Begriff einer „Narkosenpneumonie"

aufrecht erhalten lässt, ist jetzt noch nicht mit Sicherheit zu bestimmen; wenn auch die Narkose, besonders die Erstickungsmethode mit Aether, sehr häufig wohl an sich schon Lungencomplicationen entstehen lässt, so werden wir mit Rücksicht auf die Erfahrungen am Krankenbett und die Ergebnisse der pathologisch-anatomischen Untersuchung mit Gottstein (11) daran festhalten dürfen, „dass weder klinisch noch pathologisch-anatomisch wir die Pneumonien, welche bisher ganz allgemein als Chloroform- oder Aetherpneumonie bezeichnet worden sind, von anderen Bronchopneumonien unterscheiden können. Wir haben kein Kriterium dafür, wann man berechtigt ist, eine Pneumonie als eine echte Narkosenfolge aufzufassen."

Nur ganz kurz sei erwähnt, dass bei allen Lungencomplicationen nach intraabdominellen Eingriffen, selbst dann, wenn sie unter medullarer oder localer Anästhesie unternommen werden, in allererster Linie die Embolie in Frage kommt. Der Embolus wird von der Ligaturstelle oder aus der Nähe des Operationsgebietes losgerissen, gelangt durch die ziemlich weiten Anastomosen der Vena portae mit der Vena cava inf. in das rechte Herz und von dort in den Lungenkreislauf; er ist entweder von Hause aus schon inficirt, oder wird es durch Einwanderung von Mikroorganismen auf lymphatischem oder haematogenem Wege, so bald irgendwo im Körper virulente Keime vorhanden sind, oder gar im Blute kreisen, denn die noch neuerdings wieder von Armstrong (12) vertretene Ansicht, dass es sich in der Hauptsache um directe lymphogene Verschleppung durch die Stomata des Diaphragma bei der Rückenlage handelt, trifft höchstens einmal in seltenen Ausnahmefällen zu.

Wie man sieht, kommt also alles darauf an, den Nachweis zu erbringen, wie sich das gesunde Lungengewebe den Dämpfen des inhalirten Aethers gegenüber verhält. Dass man ein vollständig einwandfreies Fabrikat nimmt, ist selbstverständlich, es genügen dazu aber nicht die gewöhnlichen Proben auf seine Reinheit, wodurch sich nur die Anwesenheit von freien Säuren, von Aldehyden und Wasserstoffsuperoxyd verräth. Am besten für den genannten Zweck sind die von der chemischen Grossindustrie in den Handel gebrachten, völlig einwandsfreien Präparate, die entsprechend verpackt, nur soviel Aether enthalten, als man für eine einmalige

Narkose benöthigt. Was die Anwendung des Aethers angeht, so wird er heute im allgemeinen nach drei Methoden verabreicht. Zuerst gussweise in einer grossen, mit imprägnirtem Stoff versehenen Maske, welche mehr oder minder luftdicht abschliesst (Julliard'sche Maske), oder mit O vermischt im Roth-Dräger'schen Apparate, oder endlich nach Art und Weise der gewöhnlichen Chloroformdarreichung durch fortgesetztes schnelles Auftropfen, indem ein Tropfen nach dem anderen aus geringer Höhe auf die Maske auffällt und dort zersplittert (Witzel'sche Methode). Im ersten Falle haben wir, je nachdem die Luft mehr oder weniger abgeschnitten wird, die bekannten Erscheinungen, welche früher als zum Wesen der Aetherbetäubung gehörend betrachtet wurden: Starke Cyanose und Secretion, gedunsenes Gesicht, wilde Jactationen, lange Athmenpausen, später stertoröses Athmen. Die zweite Methode leistet sicher Vorzügliches in Krankenhäusern, wie alle combinirten O-Narkosen, sie hat aber den grossen Nachtheil, dass zu ihrer Benutzung ein sehr grosser Apparat gehört und dass nur stets Einer die Narkose machen kann, welcher völlig mit dem Mechanismus vertraut ist. Dahingegen ist die Aethertropfmethode, wenn auch nicht so ganz leicht und einfach zu erlernen, dennoch von Jedem anwendbar, ohne irgend welchen besonderen Apparat, im Krankenhause wie in der Privatwohnung; sie ist zur Zeit die einfachste und beste Methode zur Betäubung mit Aether, wenn auch gelegentlich das Stadium der Toleranz länger auf sich warten lässt.

Wollen wir daher die Einwirkung der Aetherdämpfe auf das Lungengewebe studiren, und das gilt in gleicher Weise für die anderen Organe, so müssen wir die Thiere in der oben beschriebenen Weise die Dämpfe inhaliren lassen. Müller (13) will ja bekanntlich nach jeder Aethernarkose im respiratorischen Epithele der Alveolen verschiedene weitgehende fettige Degenerationen beobachtet haben, wie sich auch nach den Angaben dieses Autors selbst nach ganz kurzdauernden Aethernarkosen stets typische lobulär sitzende pneumonische Herdchen histiologisch nachweisen lassen.

Zu diesen Versuchen dienten mir Meerschweinchen und Kaninchen, gelegentlich auch einmal Katzen. Der histologische Bau ihrer Lungen ist im Grossen und Ganzen dem der menschlichen sehr ähnlich. Die Versuchsanordnung war nun die, dass zunächst

die Thiere in einen grossen, geräumigen Käfig in gut ventilirtem Stalle untergebracht wurden, das Futter erhielten sie in der gewohnten Weise weiter, ebenso die Zufuhr von Wasser. Nach der Narkose kamen sie alle sofort in einen grossen mit Watte gepolsterten Kasten, welcher in einem geheizten Zimmer in unmittelbarer Nähe der Luftheizung aufgestellt war. In dem geräumigen Kasten befand sich etwa handbreit über dem Boden ein durch Elektricität in Gang gebrachter drehbarer Ventilator, welcher stets für Erneuerung der Luft sorgte. Diese strömte, nachdem sie vorher durch Watte filtrirt war, durch eine Oeffnung am Boden des Kastens ein; es war die erwärmte Luft des Zimmers. Der Abzug wurde durch die durchbrochene Decke des Kastens mit Hülfe des Ventilators bewirkt.

Erst dann, wenn die Thiere ganz wach waren, frühestens nach Ablauf von 2—3 Stunden, kamen sie in den Käfig, welcher gleichfalls in geheiztem Zimmer sich befand, nur viel grösser war, und ihnen völlige Bewegungsfreiheit gestattete. Aus diesen wurden sie am anderen Tage in den Stall zurückgebracht, welcher möglichst auf 15° C. erwärmt gehalten wurde.

Etwas genauer ist die Narkose selbst zu schildern. Bei Thieren ist die eigentliche „Erstickungsmethode“ kaum anzuwenden; besonders kleinere Thiere reagieren höchst empfindlich darauf und und ersticken, d. h. die Athmung sistirt momentan, nachdem das das Thier zuvor sich sehr erregt hin und her geworfen hat, und ist durch kein Mittel mehr in Gang zu bringen, weil meist gleichzeitig oder doch sofort nachher auch der Herzschlag aufhört; man ist also gezwungen, immer wieder Luft dazwischendurch dem Thiere zuzuleiten. Dann aber haben wir nicht mehr die eigentliche Erstickungsmethode, sondern die Gussmethode in einer bald mehr bald minder unvollständig luftabschliessenden Maske. Ich verfuhr nun so, dass ich eine gewöhnliche Esmarch'sche Chloroformmaske innen mit Watte anfüllte und diese von aussen mit Billrothbattist überzog, welche an den Rändern etwas überstand. Der Aether wurde in die Watte im Innern gegossen, etwa 2 bis 3 ccm jedesmal, und die Maske nicht fest auf das Gesicht aufgelegt, sondern ein etwa fingerbreiter Spalt gelassen. Da die Aetherdämpfe sich senken, gelangen sie gleichzeitig mit etwas atmosphärischer Luft dicht vor die Nase des Thieres. Die combinirte

Aether-Sauerstoffnarkose machte ich durch einen improvisirten Roth-Dräger'schen Apparat. Der Aether wurde in ein fest verschlossenes Gefäss gegossen, dessen Stopfen doppelt durchlocht war; das eine Glasrohr führte zu einem Manometer, das andere mittelst eines Gummischlauches zur Maske. Diese war ebenfalls wieder die gewöhnliche Esmarch'sche. Gleichfalls lief unter der Maske das Ende eines zweiten Gummischlauches, welcher mit einer Sauerstoffbombe in Verbindung stand. Beide Gummiröhren konnten durch eine Klemme zugeklemmt werden. Die Aetherflasche wurde

Fig. 1.

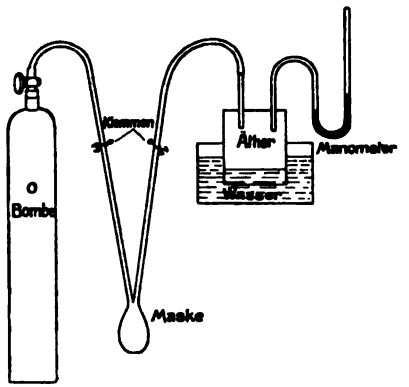

in einen Behälter mit warmem Wasser gesetzt, worauf sich die Aetherdämpfe entwickelten. Ging diese Entwickelung allzu stürmisch vor sich, so dass durch die enge Quetsche nicht alle Dämpfe entweichen konnten, so stieg dass Hg im Manometer, und durch Abnahme des Wasserbades wurde dann eine geringere Entwickelung erzielt. Folgende Skizze illustrire die Beschreibung. Wohl weiss ich, dass hierbei jede Dosirung in Fortfall geräth, das schadet aber nichts, ich wollte nur einen Vergleich haben bei gleichzeitiger Zufuhr von O; das Kriterium für gute, tiefe Narkose war das Erloschensein des Corneal- und Pupillarreflexes und die ruhige Athmung des Thieres.

Die Aethertropfmethode ist in ihrer Anwendung höchst einfach. Ein feiner Mullstreifen zwischen Rand des Halses der Flasche und Kork eingelegt, und dann den Stopfen lose aufgesetzt, genügt, falls man keinen Tropfer hat, vollständig. Durch permanentes, bald schnelles, bald langsames Auftropfen erzielt man rasch

ruhige, tiefe Narkose, welche durch ständiges Weitertropfen unterhalten wird. Um jede Möglichkeit von Erkältungen auszuschalten, wurden alle Narkosen im erwärmten Zimmer unternommen. Die Zeitdauer schwankte sehr; mit der Gussmethode gelang es mir in keinem Falle eine regelrechte Narkose länger als 30—40 Minuten zu unterhalten, es traten dann so unangenehme Zufälle, besonders durch die starke Salivation und das permanente Verschlucken der Thiere auf, dass die Inhalation unterbrochen werden musste. Dagegen gelingt es meist leicht, so bald man in der Dosirung bei diesen kleinen Thieren einige Erfahrung und Uebung hat, mit den beiden anderen Methoden eine regelrechte, durch keine Zwischenfälle gestörte Narkose längere Zeit hindurch zu unterhalten; als durchschnittliche Dauer rechnete ich 70—80 Minuten. Da es aber auch Eingriffe giebt, welche in dieser Zeit in der Regel nicht beendet werden können, ging ich auch in einzelnen Fällen mit der Narkosendauer weit über diese Zeit hinaus und brachte es dahin, dass ich bis zu $2^1/_2$ Stunden mit der Tropfmethode die Narkose unterhielt. Andererseits wurden auch die Folgeerscheinungen wiederholter, schnell aufeinander folgender Narkosen mit in den Bereich dieser Untersuchungen einbezogen; war es doch denkbar, dass eine geringe Schädigung wieder ausheilen würde, aber nach abermaliger, rasch wiederkehrender Narkose sich in noch verstärktem Maasse zeigen würde, so wie es z. B. bei der fettigen Degeneration nach Chloroformnarkosen der Fall ist. Die Lungen selbst wurden möglichst bald nach dem Tode des Thieres, sei es nun, dass dieses von selbst starb, oder getödtet wurde, herausgenommen und in Formalin gehärtet, die Nachhärtung in Alkohol von steigender Concentration und die Einbettung in Paraffin bzw. Celloidin geschah in der bekannten Weise. Zwecks histiologischer Untersuchung wurden die Schnitte mit Haematoxylin-Eosin gefärbt, oder mit der Weigert'schen Methode, nachdem vorher die Contrastfärbung mit Lithioncarmin vorgenommen war.

I. Versuchsreihe mit der Gussmethode.

Da die Thiere nicht in der Narkose oder unmittelbar nach dem Aufhören zu Grunde gingen, liessen sich zwei Gruppen hinsichtlich des Erfolges feststellen. Bei einigen gingen die gewöhnlich nach jeder Narkose auftretenden Erscheinungen ziemlich rasch

vorüber; die Thiere erwachten und spielten wieder, nahmen auch gelegentlich sogar wieder etwas Nahrung zu sich; Erbrechen trat garnicht oder in nur sehr geringem Grade auf. Die Athmung war vollständig frei und ungestört; auch die Salivation hielt sich in mässigen Grenzen oder fehlte gar völlig. Alle diese Thiere kamen glatt durch und boten schon nach ein paar Stunden das Bild absolut gesunder Exemplare. Auch bei den Vertretern der zweiten Gruppe zeigten sich anfangs gar keine hervorstechenden Symptome. Erst am andern Tage wurden sie etwas träger, die Fresslust verminderte sich, gelegentlich trat Erbrechen auf, oder es ging vermehrter Schleim aus Nase und Mund ab; die Athmung war noch völlig ungestört, aber mitunter fanden sich schon einige auscultatorische Phänomene, bestehend in Rhonchi und verschärftem Inspirium, während sich percussorisch noch kein Unterschied feststellen liess; später wurde dann auch die Respiration etwas oberflächlicher und häufiger, und nunmehr liessen sich die Veränderungen in der Lunge vollkommen nachweisen; es bestand Dämpfung über verschiedenen Lungenparthien in wechselnder Ausdehnung, auscultatorisch klein- und mittelblasige, scharfe Rasselgeräusche, jedoch kein Bronchialathmen. Nach verschieden langer Dauer dieses Krankheitsbildes gingen die Thiere dann gewöhnlich am 4. bis 5. Tage nach der Narkose ein. Grob anatomisch boten die Lungen das bekannte Bild der lobulären Pneumonie; in den verschiedenen Lungenlappen fanden sich multiple derbe, feste Herde von wechselnder Grösse, ganz diffus im Parenchym verstreut; beim Durchschneiden quoll gewöhnlich etwas Saft aus ihrer Umgebung hervor. Histiologisch gaben diese Parthien die bekannten Bilder, wo die Alveolen mit wenig fibrinreichem Exsudat angefüllt, die Capillaren theils ganz verstopft, theils auch wieder compensatorisch erweitert sind; das Bronchialepithel ist desquamirt, die Gefässe sind stark hyperämisch und die Erkrankung geht von den feinsten Bronchien direct auf das Lungengewebe über. Die gleichen histiologischen Veränderungen nur viel geringerer Art liessen sich auch bei den Thieren der andern Gruppe feststellen; dazu aber war es nöthig die Thiere am zweiten oder dritten Tage nach der Narkose zu tödten. Makroskopisch war oft der Befund um diese Zeit recht gering; im Grossen und Ganzen ähnelten diese Organe denen völlig gesunder Thiere; nur fielen bisweilen beim Betasten derbere Par-

thien auf, wie auch beim Durchschneiden einzelne Parthien etwas das Niveau überragten; zwar kam es auch schon einmal gelegent-

Fig. 2.

Pneumonische Infiltration bei der Gussmethode (Kaninchenlunge). Schwache Vergrösserung.

Fig. 3.

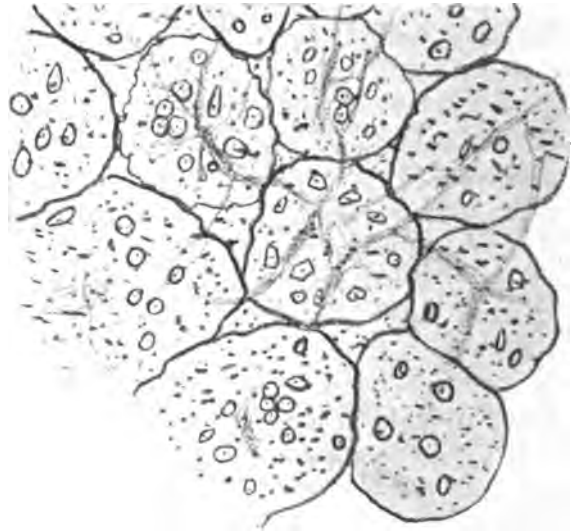

Kaninchenlunge nach der Gussmethode. Pneumonische Infiltration. Mittelstarke Vergrösserung.

lich vor, dass an einzelnen Stellen feinste, stecknadelkopfgrosse, härtere Knötchen zu fühlen waren, aber im Allgemeinen war der

Befund ein höchst geringer. Anders dagegen, wenn man dieses Gewebe histiologisch untersuchte. Schon die einfache Lupenvergrösserung liess dann gelegentlich erkennen, wie ungemein fein und zahlreich im Gewebe verschiedene dunklere Stellen waren, die den vorhin gefühlten Knötchen entsprachen; sie sassen in der Hauptsache um die feinsten Ausläufer und Verzweigungen der Bronchien und hatten eine wechselnde Grösse und Gestalt. Genauen Aufschluss bot schon die Untersuchung mit der schwachen Vergrösserung. Die Umgebung der infiltrirten Stellen ist für gewöhnlich von völlig unversehrtem Lungengewebe gebildet. An den erkrankten Parthien sind die kleinen Bronchen bald mehr bald minder dicht mit Zellen angefüllt, ihr Epithel ist entweder ganz von der Wand abgelöst, oder sitzt ihr nur an einzelnen Stellen noch lose an. Im Lumen selbst befinden sich hauptsächlich die verschiedenen Formen der polynucleären Leukocyten im Verein mit den abgestossenen Wandepithelien und einem eiweisshaltigen, fadenziehenden Exsudat. In der Bronchialwand selbst sind die Zeichen der frischen Entzündung: Hyperämie, Exsudation und Emigration von Leukocyten, welche auf der Wanderschaft in das Bronchiallumen begriffen sind; sie entstammen den feinsten Gefässen des interstitiellen Lungengewebes und gelangen so in die benachbarten Alveolen hinein.

Die starke Vergrösserung lässt besonders gut die Vorgänge am Epithel erkennen. Man sieht zunächst, wie die Leukocyten ihr Zerstörungswerk am Bronchialepithel dadurch zu Stande bringen, dass sie es von der Basis abdrängen, an einzelnen Stellen perforiren und sich selbst in das Innere des Bronchus begeben. Sodann dient sie zur genaueren Analysirung des abnormen Bronchialinhaltes; neben einer blass tingirten, homogenen Grundsubstanz findet sich in den späteren Tagen stets in geringer Menge Fibrin; seine Menge ist umgekehrt proportional dem Leukocytengehalte; daher fehlt es meist im Centrum der Herde, während es an der Peripherie reichlicher vorhanden zu sein pflegt. An vereinzelten Stellen lassen sich feinste Fibrinfäden verfolgen, welche die einzeln infiltrirten Herde mit einander verbinden, sodass die erkrankten Parthien wie die Knoten in einem Fischernetz sich ausnehmen; diese Fibrinfäden gehen durch die Alveolarwände hindurch. Garnicht selten findet man in den angefüllten Alveolen auch zahlreiche Ketten und Haufen von Kokken, die meist im Centrum der Alveolen liegen und von

einem Leukocytenwall umgeben sind; einige weisse Blutkörperchen beherbergen auch die Bakterien in ihrem Plasma.

Das umgebende Lungenparenchym betheiligt sich in verschiedener Weise an diesen Vorgängen; ganz unverändert wird es wohl nie angetroffen; in seltenen Fällen ist eine Blutung erfolgt, so dass die benachbarten Alveolen mit Blut angefüllt sind, und im Stützgewebe sich Hämorrhagien befinden. Dagegen treten für gewöhnlich, selbst wenn das interstitielle Bindegewebe noch ganz intact oder wenigstens noch lange nicht besonders verändert ist, schon an dem Alveolarepithel in der näheren und selbst entfernteren Um-

Fig. 4.

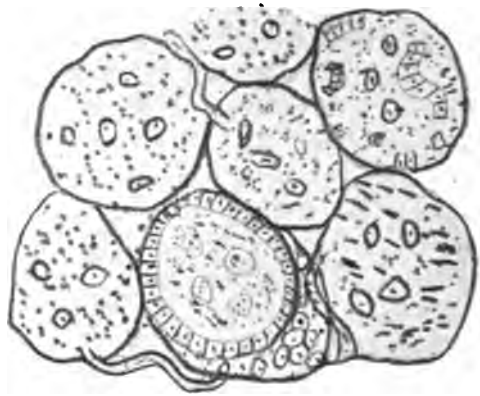

Kaninchenlunge nach der Gussmethode. Pneumonische Infiltration. Starke Vergrösserung.

gebung der Herdchen Veränderungen auf. Das Epithel ist etwas gequollen, theilweise von der Wand des Alveolus abgehoben, und hat im Innern eine feine Körnung des Plasma, während der Kern noch ganz intact ist; an wieder anderen Stellen enthält es vereinzelte Fetttröpfchen oder ist gar schon in Desquamation begriffen: sobald diese etwas stärker ist, quellen die Epithelien zu runden Kugeln auf, zwischen denen zahlreiche Leukocyten eingelagert sind. Im interstitiellen Bindegewebe sind die Capillaren und kleinen Blutgefässe strotzend mit Blut gefüllt, an einzelnen Parthien macht sich soeben eine beginnende kleinzellige Infiltration bemerkbar; alle diese Veränderungen werden um so geringer, je mehr man sich von dem eigentlichen pneumonischen Herde entfernt.

Ergebniss: Bei der Aethergussmethode in einer fest anschliessenden Maske stellen sich bei Thieren bronchopneumonische Processe ein, welchen ein Theil der Versuchsthiere unter dem Bilde der lobulären Pneumonie erliegt.

II. Versuchsreihe mit der Aether-O-Methode.

Von den mannigfachen Versuchen dieser Reihe gingen nur 2 Thiere kurz nach der Narkose ein; es war dies ein Kaninchen, bei welchem die Section eine Miliartuberculose besonders der Lungen feststellte und eine schwarz-weisse Katze, wo sich neben echten pneumonischen Herden auch zahlreiche Speisereste in der Trachea und den Bronchien fanden, so dass in diesem Falle zum Mindest nicht allein dem Aether die Schuld an dem Ausgange beigemessen werden darf. Alle andern Thiere kamen wie schon gesagt ohne Störung durch; nach dem Erwachen aus der Narkose, was im Uebrigen im Durchschnitt schneller zu geschehen pflegte, als bei den Thieren der ersten Reihe, trotzdem der Verbrauch des Narcoticums ein bedeutend grösserer war, boten sie alle so ziemlich das gleiche klinische Bild. Mit bald mehr, bald minder grosser Salivation sprangen sie nach dem Erwachen herum und liessen im Grossen und Ganzen keine Veränderungen ihres Zustandes erkennen. Wohl gelang bei einigen Exemplaren der Nachweis einer stärkeren Bronchitis in den ersten Tagen nach der Inhalation, aber dieser Zustand besserte sich, wenn die Thiere in ein gut ventilirtes und erwärmtes Zimmer gebracht wurden, sehr bald; irgend welche ausgesprochene pneumonische Veränderungen über den Lungen wurden dabei in der Regel vermisst. In einigen wenigen Fällen trat der Tod des Thieres ein, für gewöhnlich nach 8—9 Tagen; die Section liess dann neben anderen Todesursache auch gelegentlich Verdichtungen im Lungengewebe erkennen, welche wohl allein zur Erklärung der Todesursachen nicht hinreichen dürften, aber immerhin im Verein mit den anderen Organerkrankungen, z. B. gelegentlich Tuberculose oder Nierenveränderungen den Tod herbeigeführt haben können. Pathologisch-anatomisch handelte es sich in allen diesen Fällen um eine zwar unzweifelhaft vorhandene, aber lange nicht so ausgeprägte Bronchopneumonie als in der ersten Versuchsreihe; mikroskopisch waren die vorhin beschriebenen Veränderungen im Bereiche der unteren und mittleren Lungenparthien diffus im Ge-

webe zerstreut, aber es war der Process lange nicht so ausgedehnt. und die Nachbarschaft der Herde bestand aus durchaus gesundem Lungenparenchym.

Um mir Gewissheit über die feinen Veränderungen in der Lunge zu schaffen, wie sie nach der Aether-Sauerstoffnarkose aufzutreten pflegen, setzte ich meine Untersuchungen an den Thieren fort, welche Anzeichen einer Bronchitis darboten und ging später dazu über, auch das Verhalten der Lungen in den ersten Tagen nach der Inhalationsnarkose an scheinbar ganz gesunden Individuen zu studiren. Was

Fig. 5.

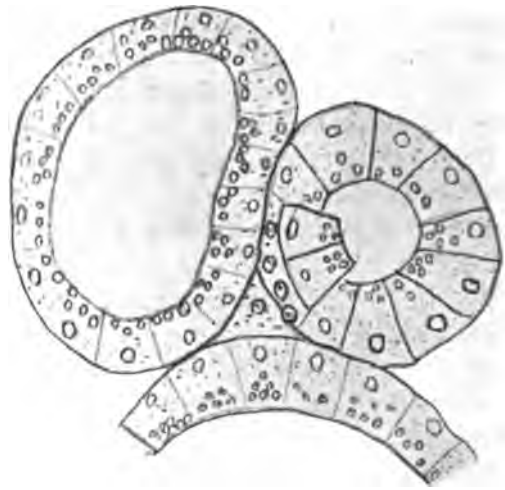

Fettige Degeneration nach der combinirten Aether-O-Methode.
Durch Leukocyten ist ein Theil des Bronchialepithels von der Unterlage gelöst: die Epithelien der Bronchen und Alveolen in Fettmetamorphose; Körnung des Plasma noch erhalten.

die Verhältnisse bei den Thieren angeht, welche im Stadium der bestehenden Bronchitis getödtet werden, so findet man in der Lunge schon bei schwacher Vergrösserung die einzelnen Herdchen, während makroskopisch das Gewebe noch völlig unversehrt zu sein scheint. Wenn man die kleinen Bronchen mit untersucht, so findet man zuerst eine verschieden grosse Füllung und Schlängelung der feinsten Wandgefässe, besonders in der Mucosa, wo sich gelegentlich auch vereinzelte Hämorrhagien finden. Die normaler Weise in der Bronchialwand vorhandenen Lymphfollikel sind geschwollen und ver-

grössert und sind mit Lymphocyten, welche einen runden, relativ kleinen, intensiv gefärbten Kern tragen, besetzt. In der Mucosa selbst liegen einzelne polynucleäre Leukocyten; diese selbst ist gegen die Norm etwas verdickt, ihr Epithel theils abgehoben, theils desquamirt, theils in geringgradiger fettiger Degeneration begriffen. Die Drüsen selbst secerniren sehr stark und weisen einen geschlängelten Ausführungsgang auf. Der abnorme Inhalt besteht der Hauptsache nach aus Schleim und etwas Fibrin; von zelligen Elementen finden sich Leukocyten und desquamirte Epithelien vor.

An einzelnen Stellen ist es nun möglich den directen Uebergang dieser Bronchialerkrankung auf das Lungenparenchym festzustellen; die beiden vorher skizzirten Bilder fliessen ineinander über; die Hyperämie, die Entzündung und Infiltration geht von der Bronchialwand direct in das Lungengewebe; es sind das diejenigen Stellen, welche bei schwacher Vergrösserung zwar einzelne lobuläre Herdchen erkennen lassen, makroskopisch dagegen durchaus normalen Anblick aufweisen, allenfalls ein etwas buntes Aussehen und ganz geringe, aber wahrnehmbare Prominenzen darbieten. Hat, was die Regel ist, die oben beschriebene Entzündung auch die feinen und feinsten Bronchen in Mitleidenschaft gezogen, so finden wir als Ausdruck dieser Bronchiolitis bei gelindem Druck auf das Lungengewebe beim Durchschneiden eine trübe, schleimige, etwas fadenziehende, nicht eitrige Masse, entstammend den durchschnittenen Bronchiolen.

Diese Veränderungen treten nun in verschiedener Ausbreitung und Intensität nach jeder Aethersauerstoffnarkose in den ersten Tagen auf, wie die systematische Untersuchung der Lungen ergiebt. Für gewöhnlich geht der Process über das Stadium der geringen Entzündung und beginnender Infiltration im Lungenparenchym nicht hinaus, in den Bronchen und Bronchiolen kommt es dabei zu ganz geringer Vermehrung des Secrets und Desquamation des Epithels; dies bezieht sich aber nur auf die Fälle, wo nach der Narkose auscultatorisch absolut normale Verhältnisse zu hören sind.

Im Gegensatze zu diesem höchst minimalen Befunde stehen die schweren Veränderungen, welche sich regelmässig bei Thieren nach einer Narkose mit der Aethergussmethode einzustellen pflegen. Selbst bei solchen, die klinisch gar keine Erscheinungen einer Bronchitis oder Lungencomplication bieten, gehören die schweren

Veränderungen im Lungenparenchym zu den regelmässigen Befunden, die man in den ersten paar Tagen nach der Narkose erheben kann.

Ergebniss: Nach der Aethersauerstoffnarkose treten zwar auch bronchiolitische Veränderungen und vereinzelte lobulāre pneumonische Herdchen in der Regel auf, aber diese Erscheinungen gehen wohl sehr bald zurück, jedenfalls reichen sie an sich lange nicht aus, gefährliche Complicationen zu schaffen.

III. Versuchsreihe mit der Aethertropfmethode.

Auch bei dieser Methode kann ich keinen im Anschluss an die Narkose entstandenen Todesfall melden. Der Verbrauch an Aether pflegt ein sehr grosser zu sein, jedoch der allerwenigste Theil wird wirklich inhalirt; ein grosser Theil der flüchtigen Aetherdämpfe wird durch die Exspirpation von der Maske fortgeschleudert und senkt sich, da die Aetherdämpfe schwerer als die umgebende Luft sind, zu Boden. Nach langer Aetherisirung nach der Tropfmethode ist die untere Luftschicht für gewöhnlich stets einige Hand hoch mit niedergeschlagenen Dämpfen überladen, so dass offenes Feuer nur oberhalb des Operationstisches und der Maske Anwendung finden darf; ein anderer Theil verdunstet schnell in der Umgebung, wobei die Temperatur sich so abkühlt, dass in den Zonen des verdunsteten Aethers ein feiner Schneebelag sich einstellt. Dieses Zeichen wird übrigens von mir mit als ein Kriterium für eine tadellose Aethertropfnarkose angesehen. Es fehlt natürlich bei dieser Methode erst recht jede genaue Dosirung. Bei jedem Athemzuge wird eben neben der umgebenden atmosphärischen Luft ein gewisser Bruchtheil Aether mit inhalirt. Auffallend war nun zuerst die Thatsache, dass trotz grösseren Verbrauches von Aether dennoch die Thiere viel schneller aus der Narkose erwachten, als wenn sie mit der Gussmethode betäubt wurden. Das Erwachen geschah auch schneller als nach der combinirten Aethersauerstoffdarreichung. Die narkotisirt gewesenen Thiere unterschieden sich alsdann im Grossen und Ganzen in Nichts von den Controllthieren. Die bei enzelnen Exemplaren gelegentlich auftretende stärkere Salivation, die übrigens einer jeden Aethernarkose anhaftet, schwand sehr schnell und war für das weitere Verhalten ihres Gesammtzustandes ohne Bedeutung. Sodann nahmen

sie, vielleicht um diesen Wasserverlust schnell auszugleichen, sehr rasch in überaus reichlicher Menge Flüssigkeit zu sich, welche ihnen aber nicht im Mindesten schadete, es stellte sich jedenfalls kein Erbrechen und kein Aufstossen bei ihnen ein. Auch in durchschnittlich viel kürzerer Zeit war die frühere Fresslust bei ihnen wieder vorhanden, wie ebenso schon in ein paar Stunden alle Thiere vollständig munter waren und spielten. Dass bei einem solchen vorzüglichen körperlichen Befinden in den nächsten Tagen sich mit unseren diagnostischen Hülfsmitteln der Auscultation und Percussion keine Veränderungen am Lungenparenchym nachweisen liessen, dürfte wohl leicht verständlich sein. Ebenso liess sich in den ersten paar Tagen gerade anatomisch durchaus kein abnormes Verhalten an der Lunge nachweisen. Um allenfallsige feinste histologische Abnormitäten aufzufinden, ging ich so vor, dass ich die Lungen von Thieren, welche in verschiedenen Abständen nach der Narkose getödtet wurden, ebenfalls mikroskopisch in einzelnen Stücken untersuchte. Indem ich diese Studien direct bei Thieren, welche in der Narkose durch Abtrennen des Kopfes getödtet wurden, begann und sie in ziemlich continuirlicher Reihenfolge bis zu 8 Tagen nach Ueberstehen der Inhalationsnarkose ausdehnte, war es mir möglich, in einer ganzen Serie von Präparaten nicht allein die pathologischen Processe in ihrem Charakter und in der Ausdehnung verfolgen zu können, sondern es gelang auch, die regenerativen Vorgänge mit zu beachten, die sich naturgemäss in der Regel an die geringen pathologischen Processe in der Lunge nach der Aethernarkose anschliessen müssen.

Das histologische Bild der Lunge während oder unmittelbar nach einer Narkose mit der Aethertropfmethode ist Folgendes:

Die feinsten in der Bronchialwand verlaufenden Gefässe sind strotzend mit Blut gefüllt und weisen schon stellenweise eine ganz geringe Schlängelung ihres Verlaufes auf; dieser Befund ist in der Mucosa fast regelmässig zu erheben. Dort ist es auch gelegentlich schon zu feinsten Hämorrhagien in das Epithel gekommen. Die Lymphfollikel der Wand sind noch vollständig unverändert. Dagegen ist das Bronchialepithel schon stärker in Mitleidenschaft gezogen; ganz vereinzelt sind einzelne Zellen von der Basalmembran abgehoben, dagegen finden sich sehr viele, die im Innern feinste

Pünktchen enthalten, welche sich bei Behandlung der Schnitte mit Osmiumsäure oder Sudan III als Fetttröpfchen documentiren. Sie liegen wirr in der Zelle zerstreut, sind aber am dichtesten angeordnet am freien Rande der Zelle nach dem Lumen zu, während sie an der Basis, dort wo der rundlich-längliche Kern liegt, sich viel seltener finden. Ihre Zahl ist aber auch eine nur geringe, steht jedenfalls in gar keinem Verhältnisse zu der viel beträchtlicheren fettigen Degeneration bei der Aethersauerstoff- oder gar der Aethergussmethode. Im freien Lumen der Bronchen findet sich gelegentlich einmal etwas Schleim; sonst ist aber kein abnormer Inhalt vorhanden.

Das Lungenparenchym selbst ist fast vollständig unverändert. Die Alveolen sind alle mit Luft gefüllt ohne pathologischen Inhalt. Es fehlen im histologischen Bilde vollständig diejenigen Stellen, wo sich im Gewebe die ersten Anzeichen bestehender Infiltration und Leukocytenemigration feststellen lassen. Ebenso ist das intraalveoläre Bindegewebe unverändert. In nur ganz geringem Grade sind bisweilen in einzelnen Schnitten die Blutgefässe etwas mehr mit Blut gefüllt, aber sonst unverändert. Die vorhin beschriebene höchst geringe fettige Degeneration der Epithelien der Bronchialwand **fehlt an den Epithelien der Lungenalveolen vollständig**, denn es lässt sich selbst bei distinkter Färbung in keinem Präparate im Zellleibe ein abnormer Inhalt feststellen. Ebenso ist das Plasma der Zelle hinsichtlich seiner normalen Granulation absolut unverändert geblieben, und zuletzt hat auch der Kern hinsichtlich seiner Lage, Gestalt und seines Tinctionsvermögens keinen Unterschied erfahren; kurz, das ganze histologische Bild gleicht durchaus demjenigen absolut gesunder und unversehrter Lungenpartien.

Den vorhin erhobenen Befund der ganz geringen, eben angedeuteten fettigen Degeneration im Epithel der Bronchen kann man nun in den folgenden paar Tagen in fast allen Schnitten in etwas vermehrter Intensität erheben. Aber auch dann noch stehen diese Befunde in gar keinem Verhältnisse zu der Schwere dieser Veränderungen nach den anderen Narkosearten.

Dieses histologische Bild ändert sich ziemlich bedeutend schon am folgenden oder zweitnächsten Tage nach der Narkose. Die Veränderungen bestehen in der Hauptsache in einer deutlichen

Abnahme der Menge und Grösse dieser Fetttröpfchen, sodann darin, dass sie ihre scharfen Conturen verlieren und wie verwischt ausschauen. Sie färben sich auch um diese Zeit schon lange nicht mehr so distinct mit Sudan oder Osmiumsäure als bei ganz frischen Fällen. Indem nun die Zahl und Grösse dieser Fetttröpfchen eine immer grössere Verminderung erfährt, wobei zuerst diejenigen im basalen Theile der Zelle um den Kern herum schwinden, ist für gewöhnlich in ein paar Tagen, schon am dritten oder vierten, nach der Narkose histologisch eine Veränderung in den Zellen und ein Abweichen von der Norm gegenüber ganz gesunder Lungen von Controllthieren nicht mehr zu constatiren.

Ergebniss: Nach der Aethertropfmethode treten gelegentlich im Epithel der Bronchen ganz geringe Verfettungen ein, während das eigentliche Lungenparenchym und die Epithelien der Lungenalveolen (respiratorisches Epithel) verschont bleiben. Diese höchst geringe „fettige Degeneration" der Bronchialepithelien heilt ohne Schaden in ein paar Tagen aus.

Aus diesen wenigen Versuchen tritt die gewaltige Ueberlegenheit der gleichzeitigen Darreichung von Sauerstoff zum inhalirten Aether klar zu Tage. Es ergiebt sich aber auch fernerhin, dass die allerbeste Darreichungsmethode in der sogenannten Aethertropfmethode besteht. Für letztere sind die respiratorischen Vorgänge am Epithel nach der gelegentlich sich einstellenden geringfügigen fettigen Degeneration des Bronchialepithels schon beschrieben, für die bei den anderen Methoden bedarf es noch der Schilderung.

IV. Versuchsreihe.

Die regenerativen Vorgänge in den Alveolen, Bronchen und dem Lungenparenchym.

Auch hierbei sind streng zu scheiden die Verhältnisse nach der combinirten Aethersauerstoffnarkose und nach der Gussmethode in der luftdicht abgeschlossenen Maske. Von ersteren muss man abermals zwei Gruppen unterscheiden, und zwar diejenigen, welche bei Lebzeiten Symptome einer Bronchitis darboten und die, welche den Anschein ganz gesunder Thiere erweckten.

Die vorhin beschriebenen Epithelveränderungen, bestehend in geringgradiger fettiger Entartung und Desquamation gehen schnell

am zweiten oder dritten Tage insofern zurück, als der Epithelsaum zunächst in seiner ganzen Länge wieder auf der Basalmembran sich fest heftet. Der Vorgang geschieht in der Weise, dass von den Enden des abgelösten Stückes die einzelnen Epithelien sich senken und wieder mit der Unterlage sich vereinigen, wobei es an einzelnen Präparaten fast den Anschein gewinnt, als ob letztere sich in das Lumen etwas vorbuchte und den abgehobenen Epithelien entgegeneile. Gleichzeitig hellen sich diese selbst auf, indem die feinsten Fetttröpfchen ihre scharfen Conturen verlieren, kleiner

Fig. 6.

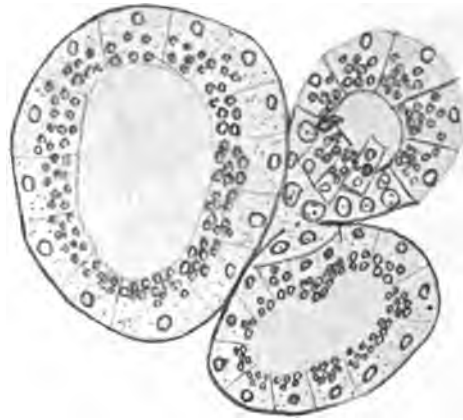

Hochgradige fettige Degeneration nach der Gussmethode.
An einer Stelle des Bronchus ist das Epithel durch Leukocyten abgehoben: in der Alveole ist das Lumen vorgebuchtet; Granulationen undeutlich.

werden und zuletzt ganz aus der Zelle verschwinden. Aber schon lange vorher ist der Epithelsaum wieder vollständig auf der Unterlage fest geklebt, sodass spätestens am dritten bis vierten Tage das Epithel histologisch vollkommen unverändert erscheint. Der Kern der Zellen hat sich überhaupt an diesen Processen nicht betheiligt. Noch viel schneller verläuft die allenfallsige Betheiligung des Lungenparenchyms an der Erkrankung. Die ganz geringgradige kleinzellige Infiltration ist schon am folgenden Tage in der Regel geschwunden. Man trifft dann noch die Leukocyten in etwas vermehrter Anzahl in den Lymphbahnen an, aber es liegen keine mehr extravasculär im Gewebe. Gleichzeitig ist auch die Desquamation des Alveolarepithels, falls eine solche überhaupt

bestand, vollständig geschwunden. Es wiederholt sich dabei der soeben beschriebene Vorgang an dem Bronchialepithel. Bis zuletzt noch bleibt die entzündliche Hyperämie nachweisbar, doch auch diese geht sehr schnell zurück, sodass schon am dritten oder vierten Tage die Schlängelung der Capillaren und der abnorm hohe Blutgehalt der arteriellen Gefässe in Wegfall kommt.

Alle soeben beschriebenen Verhältnisse sind an sich auch constant bei denjenigen Thieren, die klinisch jedwede bronchitische Symptome vermissen lassen, zu erheben, nur mit dem einzigen Unterschiede, dass sie weniger deutlich ausgeprägt sind und demgemäss auch viel schneller sich zurückbilden.

Wesentlich verschieden von diesen Befunden sind die Lungenveränderungen bei der Aethergussmethode. Wenn man systematisch die Lungen aller nach dieser Methode betäubten Thiere untersucht, so findet man alle Zwischenstufen von der harmlosen Bronchitis bis zur Bronchopneumonie vertreten. Unmittelbar nach der Narkose ist das einzig pathologisch-anatomisch nachweisbare Substrat die starke arterielle Hyperämie aller Gefässe der Bronchialwand und des interstitiellen Lungengewebes. Daneben trifft man schon in den Bronchien eine verschieden stark vorhandene Hypersecretion und Ablagerung von Schleim in den Ausführungsgängen. Die gleichen Befunde sind, nur weniger intensiv, auch in den Alveolen der Lunge zu erheben. Dieser abnorme Inhalt von Bronchen und Lungenalveolen erfährt nun sehr rasch eine bedeutende Zunahme, sodass ganze Partien von Parenchym ausgeschaltet werden. Gleichzeitig machen sich die degenerativen Processe an den Epithelien der Bronchialwand und am eigentlichen respiratorischen Epithel in der vorhin beschriebenen Weise bemerkbar. Diese Veränderungen treten dann sehr bald stärker als nach der Aethersauerstoffnarkose auf. Schon am zweiten Tage lässt sich eine verschieden starke kleinzellige Infiltration im Bereiche des Bronchus auffinden. Man kann gelegentlich durch Untersuchung von Serienschnitten feststellen, wie die Leukocyten in die Alveolen hineinwandern aus den benachbarten Gefässen, das Epithel von der Basis abdrängen und nach theilweiser Zerstörung des Epithelsaumes in das Innere des Alveolus gelangen, wo sie neben dem zahlreichen Schleim und den abgelösten Epithelien liegen bleiben. Sehr bald tritt auch für gewöhnlich etwas Fibrin hinzu.

Das weitere histiologische Bild ist nun verschieden je nach dem Verlaufe der Erkrankung. In den tödtlich endenden Fällen nimmt allmählich die Exsudation und Leukocytenemigration immer mehr zu, es entsteht so eine Ausserthätigkeitssetzung grosser Lungenpartien. Hauptsächlich aber geht die fettige Degeneration an den Epithelien weiter. Im Innern der Zellen sammeln sich beträchtlich Fetttropfen an, welche den Kern an die äusserste Peripherie drängen; dieser verliert dann auch sein Färbevermögen und zerfällt in einzelne homogene blasse Fragmente. Gelegentlich ist unter dem Einflusse von Mikroorganismen, welche sowohl durch Aspiration als auch ganz besonders auf hämatogenem Wege zu den pneumonischen Herden gelangen, die Infiltration eitrig eingeschmolzen, und es sind Abscesse in dem Gewebe. Aber auch dann sind immer noch an einzelnen Stellen die regenerativen Vorgänge zu erkennen, welche zwar den degenerativen gegenüber stark in den Hintergrund treten. Diese bestehen in der Hauptsache in einer Aufhellung der Zellen und Abnahme der Fetttropfen an Grösse und Zahl.

Viel besser sind diese Verhältnisse zu studiren an den Thieren, bei welchen sich nur die klinischen Symptome der Bronchitis einstellen. Es tritt zuerst eine reichliche Emigration von Leukocyten ein, welche das resorbirbare Exsudat dadurch fortzuschaffen sich bemühen, dass sie die festen Bestandtheile in sich aufnehmen. Gleichzeitig zerfällt das Fibrin und verschwindet aus dem histiologischen Bild. Am meisten Interesse verdient der Befund an den Epithelien. Die Fetttropfen scheinen sich zu theilen, so dass die Zelle von einer unendlichen Zahl allerfeinster Tröpfchen angefüllt ist. Während diese allmählich aus dem Gewebe verschwinden, nimmt das Plasma wieder sein granulirtes Aussehen an. Der Kern ist an dem ganzen Processe unbetheiligt. Gleichzeitig setzt sich die Epithelzelle wieder auf der Basalmembran fest, während die eingedrungenen Leukocyten verschwinden. Nach gewöhnlich einer Woche ist wieder ein normales histologisches Bild vorhanden, während schon vorher die bronchitischen Symptome schwinden. Den gleichen Process machen aber alle Thiere durch, selbst wenn sich klinisch keine auscultatorischen Phänomene nachweisen lassen, nur mit dem Unterschiede, dass die Erscheinungen im histologi-

schen Bilde weniger deutlich ausgeprägt sind und schneller wieder schwinden.

Ungemein einfach liegen die Verhältnisse bei der Athertropfmethode. Da das respiratorische Lungenepithel sich an den krankhaften Processen nur secundär durch eine geringe Hyperämie betheiligt, so ist der einzige Nachweis der, dass diese Hyperämie in sehr kurzer Zeit wieder schwindet. Ebenso ist die geringe fettige Degeneration am Bronchialepithel sehr schnell vollständig ausgelöscht.

Der wesentlichste Unterschied liegt aber gegenüber den anderen Methoden darin, dass hier die Zellen nur eine **vorübergehende** Schädigung erfahren, von welcher sie sich wieder von selbst erholen, während es bei den anderen Methoden zu verschieden weit gehendem **Zelltode** kommt, so dass die Nachbarn oder das Bindegewebe den entstandenen Defect decken müssen.

Ergebniss: Die Regeneration erfolgt nach den bekannten Gesetzen. Ihre Schnelligkeit ist abhängig von der Intensität des Processes, bei der combinirten Aethersauerstoffnarkose gehen die Veränderungen in ein paar Tagen wieder zurück, bei der Gussmethode dauert es wegen der Emigration der Leukocyten länger. Während in beiden Fällen gelegentlich Zelltod erfolgt und die abgestorbenen durch Wucherung der Nachbarn ersetzt werden müssen, erholt sich bei der Athertropfmethode die erkrankte Zelle selbst.

Beweisen schon diese Versuche die grosse Ueberlegenheit aller der Narkosenmethoden, welche gleichzeitig O zuführen, gegenüber der Aethergussmethode, so liegt es sehr nahe, einmal auf dem Wege des Experimentes den exacten Nachweis zu erbringen, wie sich das Lungengewebe verhält, wenn die gleiche Noxe kurz hinter einander mehrere Male einwirkt. Auch hierbei ist zu unterscheiden zwischen den verschiedenen Arten der Aetherdarreichung.

V. Versuchsreihe.

Wirkung wiederholter Aethernarkosen auf die Lungen.

Die Thiere wurden also nach dem Erwachen sofort wieder in den Käfig zurückgebracht und sobald die bronchitischen Erscheinungen vorüber waren, manchmal jedoch auch während dieser von

Neuem narkotisirt; auch erfolgte hierbei insofern mitunter ein Wechsel in der Methode als gelegentlich nach der Gussmethode eine der anderen in Anwendung kam und umgekehrt. Das Ergebniss war kurz Folgendes:

Nach der Aethertropfmethode verschwinden in der Regel die allenfallsigen Veränderungen so schnell, dass eine erneute Narkose schon wieder absolut gesunde Verhältnisse vorfindet; es gelingt also bei schnell auf einander folgenden Aethertropfnarkosen nicht, eine hochgradigere Veränderung an den Lungen zu erzeugen, als nach der einmaligen Anwendung dieser Methode; nur dann, wenn man in Abständen von nur wenigen Stunden diese Narkose vornimmt, dann erst kann man neben den Anzeichen der stärksten Salivation und Secretanhäufung in den Bronchien, auch gelegentlich einmal stärkere fettige Degeneration in den Alveolarepithelien finden und die allerersten Anzeichen einer Betheiligung des Lungenparenchyms nachweisen. Diese Veränderung besteht in der Hauptsache in einer entzündlichen Hyperämie und ganz geringer kleinzelliger Infiltration mit eben angedeuteten Spuren eines fibrinösserösen Exsudates in den Alveolen; dagegen war eine entschieden hochgradigere fettige Degeneration des Bronchialepitheles in allen Fällen nachweisbar.

Die gleichen Veränderungen, nur in erhöhtem Maasse fanden sich auch bei den Thieren, welche mit der combinirten Aether-Sauerstoffmethode betäubt wurden. Schon hier war eine ungünstige cumulative Einwirkung insofern unverkennbar, als die degenerativen Processe an Umfang und Intensität zunahmen; sie beschränkten sich nicht mehr auf das Epithel der Bronchien, sondern griffen auf das respiratorische der Alveolen gelegentlich über. Die sonst nur mässige Secretanhäufung in den Bronchien war dabei entschieden vermehrt. Wichtig ist die schon deutliche und fast constant zu findende Betheiligung des Lungenparenchyms. Die entzündliche Hyperämie und Infiltration der Bronchialwand geht auf weite Strecken in das Lungengewebe hinein. Das interstitielle Gewebe weist schon eine deutlich vorhandene kleinzellige Infiltration auf, während gleichzeitig Leukocyten in der Alveolarwand nachweisbar sind. An verschiedenen Stellen ist in den Alveolen ein seröses Exsudat vorhanden mit verschiedenem Gehalt an Fibrin. Vergleichsbilder mit den Präparaten nach einmaliger Narkose nach dieser

Methode ergeben jedoch unzweifelhaft, dass die pathologischen Veränderungen hochgradigere sind, indem sie grössere Partien des Gewebes betreffen, als auch ganz besonders an Intensität zugenommen haben, da sie viel längere Zeit zu ihrer Wiederherstellung benöthigen.

Auffallend bei diesen Präparaten ist der lange Bestand des pathologischen Processes; selbst dann, wenn in einigen Tagen nach

Fig. 7.

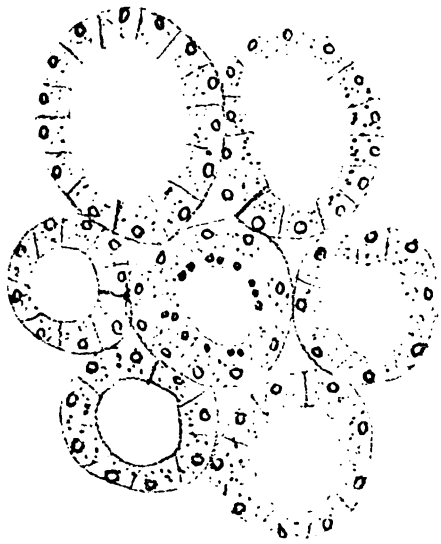

Lunge nach der Aethertropfnarkose.
Granulationen erhalten; geringgradige fettige Degeneration an dem Epithel der Bronchen; Alveolen völlig frei.

Aufhören der letzten Narkose diese Veränderungen allmählich schwinden, finden wir in den Schnitten immer noch eine gewisse Schrumpfung der Alveolarwände. Die Epithelien sind etwas kleiner als normal, weisen fettige Partien auf und sind theilweise von der Wand etwas abgerückt; besonders ist dann der zuführende Bronchus durch reichlichere Exsudatmassen verlegt und weist die beschriebenen Veränderungen in stärkerem Grade auf. Wenn man in diesem Stadium nun die Thiere abermals der Narkose unterwirft, so verstärken sich nicht allein die pathologischen Processe, sondern es treten jetzt auch die Folgeerscheinungen auf, welche in der Haupt-

sache in einer Collapsinduration der Alveolen und völliger Verödung des zuführenden Bronchus bestehen. Das verkleinerte, desquamirte, theilweise schon fettig degenerirte Epithel des Alveolus löst sich von der Unterlage ab, und die nunmehr epithellosen Alveolärwände verkleben mit einander, sobald das Exsudat und die fettig degenerirten Epithelien durch Leukocyten fortgeschafft sind. Secundär entwickelt sich in den collabirten Lobulis, ausgehend von den interlobulären Septis und gegen die Acini vorrückend, reichliches, kernhaltiges Bindegewebe, dabei geht das Alveolarepithel total zu Grunde. Auf diese Weise werden die Lobuli in eine derbe Masse umgewandelt, welche nur reichlich Blutbestandtheile führt.

Wesentlich verschieden sind die gewaltigen und sehr schnell einsetzenden Veränderungen, welche das Lungengewebe nach einer wiederholten Narkose mit der Aethergussmethode erfährt. Da nach jedesmaliger Anwendung dieser Betäubungsmethode sich in verschiedener Ausdehnung echt pneumonische Infiltrationen ausbilden, welche nur relativ langsam wieder unter Abstossung der zu Grunde gegangenen Partien ausheilen, so hat man practisch, wenn man die Aethergussmethode in kurzen Zeitabständen wiederholt, stets ein gechädigtes Gewebe vor sich. Es zeigt sich nun in den histiologischen Bildern, dass dann mit jeder neuen Narkose die Propagation des Krankheitsprocesses um sich greift. Es werden sowohl schubweise neue, bisher intacte Partien von der Erkrankung befallen, als ganz besonders kommen die zuerst befallenen Partien nicht zur Ausheilung. Im Gegentheil: die fettige Degeneration am Epithel der Bronchial- und Alveolarwand macht weitere Fortschritte, die Leukocytenemigration nimmt zu, und der abnorme Inhalt der feinsten Bronchien, bestehend aus Schleim und Fibrin erfährt eine Vermehrung.

In diesen Fällen ist der Ausgang in die sogenannte chronisch-interstitielle Pneumonie oder die Cirrhosis pulmonum gelegentlich zu beobachten. Es handelt sich bei diesen Processen in der Hauptsache um eine Wucherung des intraalveolären, peribronchialen und perivasculären Bindegewebes. An der Oberfläche sitzen diese Herde meist fest der Pleura an und sind mit ihr verwachsen; in den gesunden Lungenpartien ist vicariirendes Emphysem nicht so ganz selten. Wenn man diese Stellen in frischen senkrecht zur Pleura geführten Schnitten untersucht, so findet man noch in den Alveolen

feste, faserige Massen mit ovalen Kernen liegen, zwischen welchen sich Detritus und verfettete Zellen befinden; die gleichen, degenerirten Zellen füllen auch mehr oder minder vollständig das Lumen aus. Uebersichtlicher werden diese Bilder an den gehärteten Präparaten; man erkennt dann, wie ein Theil der Alveolen durch Pfröpfe eingenommen ist, welche aus streifigem Gewebe zusammengesetzt sind. Sie hängen durch feine Stränge zusammen, während in den Hohlräumen der Alveolen ebenfalls degenerirte Zellen anzutreffen sind. Diese Stränge bestehen, wie die starke Vergrösserung ergiebt, aus einem gefaserten Gewebe mit vielen länglich-ovalen Kernen längs der ganzen Peripherie. Im Centrum findet sich eine reticulär-faserige Grundsubstanz mit dunkel tingirten runden Kernen. Dazwischen verlaufen spärliche Gefässe mit einer Endothelschicht; in den Alveolen sind neben desquamirtem Epithel zahlreiche Leukocyten. Von den einzelnen Pfröpfen gehen durch die Alveolarwand Ausläufer zu den Nachbarn. Dieses strangförmige Gewebe stellt neugebildetes Bindegewebe vor, welches aus der Bronchialwand und dem interalveolären Bindegewebe entstammt, ein Theil leitet auch seinen Ursprung von der Umgebung der Bronchien und den Septis her.

Ergebniss: Die lobulären Pneumonien nach der Aethergussmethode greifen nach abermaliger Narkose weiter um sich, und die degenerativen Veränderungen am Epithel nehmen an Ausdehnung und Stärke zu. Auch kann gelegentlich einmal eine chronisch-interstitielle Pneumonie einsetzen. Bei der combinirten Aether-O-Narkose erkrankt nach wiederholter Anwendung auch das respiratorische Alveolarepithel; die fettige Degeneration wird intensiver, die Regeneration wird verzögert, gelegentlich findet sich Collapsinduration. Dagegen findet man bei der Aethertropfmethode eine nur ganz eben angedeutete Infiltration des Parenchyms, stärkere fettige Degeneration des Bronchialepithels und Anfüllung der Bronchien mit Exsudat, aber auch das nur, wenn wiederholt Narkosen innerhalb weniger Stunden stattfinden.

Diese Versuche bestätigen daher zunächst die Ergebnisse anderer Forscher: es tritt nach der Aethernarkose in einem beträchtlichen Theile der Fälle eine bald mehr, bald minder ausgesprochene pneumonische Infiltration der Lungen auf; diese ist am intensivsten bei der immer mehr in Misscredit kommenden Erstickungsmethode,

und fehlt vollständig bei der Aethertropfmethode. Dass überhaupt so häufig Lungenaffectionen nach der Inhalation von Aether zur Beobachtung gelangen, hat verschiedene Ursachen. Abgesehen von der bekannten stärkeren Salivation ist auch der Modus der Ausscheidung nicht so ganz belanglos. Dank den mühevollen quantitativen Untersuchungen Dreser's (14) sind wir über die Gasverhältnisse in der abgeschlossenen Maske ziemlich orientirt; durch zahlreiche in der Tübinger Klinik ausgeführte Versuche fand er die mittlere Zusammensetzung des Gases in der Juillard'schen Maske:

1,5 Volumprocent Aetherdämpfe
1,6 „ CO_2
17,6 „ O_2
79,3 „ N.

Die in der Maske vorhandene Temperatur betrug circa 25 bis 30° C.

Durch die combinirte Aether-O-Methode können wir direct den ungefähren Gehalt von Aether und O in der Maske durch Ablesen des Zeigers am Apparate bestimmen; auch hier schwankt die Temperatur in den angeführten Grenzen.

Dagegen ist es unendlich schwer auch nur annähernd bei der Aethertropfmethode die Gasanalyse auszuführen, und zwar deshalb, weil hier durch den leichter, aufgelegten Stoff die Exspirationsluft sich sofort mit der von aussen einströmenden Luft mischt; schon allein aus diesem Grunde kann wohl keine so beträchtliche Anhäufung von CO_2 und Aether bei dieser Betäubungsmethode stattfinden; allerdings konnte ich gelegentlich nach länger dauernden Narkosen, dann, wenn sich bei der Tropfmethode die „Schneedecke" ausbildet, einen Temperaturabfall bis zu nur einigen wenigen Graden über 0° C. constatiren; wenn auch Vogel (15) diese Zahlen als unrichtig verwirft, so geben sie uns doch ein wohl ungefähres Bild der Verhältnisse. Auch hinsichtlich der Zeit der Ausscheidung differiren die Angaben beträchtlich. So fand Dreser (14) schon $^1/_2$ Stunde nach Aufhören der Narkose den grössten Theil des Aethers ausserhalb des Körpers und nach einer ganzen Stunde nur noch Spuren in der Exspirationsluft; allerdings will Fueter (16) bei einem 12jährigen Mädchen noch einige Tage nach der Narkose diarrhoische, stark nach Aether riechende Stühle beobachtet haben, so dass er nur eine sehr langsame und allmähliche Elimination

anerkennt. Auch über die Art seiner Ausscheidung lässt sich nur mit Bestimmtheit sagen, dass in erster Linie die Lungen betheiligt sind; Pfannenstiel (17) will zwar auch der Haut eine Rolle zugedenken, inwiefern diese Annahme berechtigt ist, steht aber noch dahin. Mc. Candie (18) lässt die Hauptmenge durch den Magendarmkanal verschwinden und empfiehlt „zur leichteren Auflösung des Aethers im Magen“ sofort nach der Aethernarkose reichlich H_2O zu trinken (10 Theile auf je 1 Theil des verbrauchten Aetherquantums). Wissen wir jetzt durch die Blutuntersuchungen von Nicloux (19), dass unmittelbar nach einer längeren Narkose in 100 ccm Blut bis zu 150 mg Aether vorhanden sein können, welche schon nach 15 Minuten auf die Hälfte herabsinken, während die letzten Spuren schon nach 2—3 Stunden verschwunden sind, so werden wir wohl auch zu der Annahme geführt, dass hauptsächlich durch die Lungen der Aether den Körper wieder verlässt. Dann ergiebt sich wohl ohne Weiteres, dass der concentrirte Aether, wie er in der Juillard-schen Maske gereicht wird, das Parenchym schwerer stören wird als wenn er mit O oder Luft verdünnt ist, zudem wird in letzterem Falle nicht etwa wieder die verdorbene mit CO_2 vollgeladene Luft inhalirt, sondern die Lungen erhalten frische, d. h. reine Zimmerluft, bezw. im Apparate concentrirten O. Aber es zeigt sich auch hierbei die merkwürdige Erscheinung, dass das Minimum der Noxe bei der Zufuhr gewöhnlicher Luft durch die Aethertropfmethode eintritt, während die Darreichung grösserer Mengen O eher etwas irritirend auf das Parenchym einwirkt. Um nun ganz sicher zu gehen, stellte ich mir den nöthigen O selbst dar; es ist bekannt, dass die im Handel vorräthigen Bomben, welche den O in comprimirtem Zustande enthalten, oft sehr beträchtlich bis zu mehreren Procenten N enthalten; ich versuchte daher an einigen Thieren die Wirkung der Aethernarkose unter gleichzeitiger Zufuhr chemisch reinen O. (Dargestellt durch Erwärmen von Kaliumdichromat und Schwefelsäure.)

$$Cr_2O_7K_2 + 5SO_4H_2 = Cr_2(SO_4)_3 + 2KHSO_4 + 4H_2O + 3O$$

(Auffangen des Gases unter Wasser).

Das Ergebnis war, dass selbst bei chemisch-reinem O die Lungenveränderungen durchaus nicht geringer waren; auch hier hatte die Aethertropfmethode die geringsten Veränderungen in Vergleichen.

Es scheint daher, als ob die inhalirte Luft nicht allein günstig einwirkt zur schnellen Entfernung des Aethers, sondern auch weniger irritirend die Zellen belästigt als die Zufuhr von reinem Sauerstoff. Ganz besonders aber fällt bei dieser Methode die Intoxication mit CO_2 fort, von welcher ja bekannt ist, dass sie zur Narkose ausreicht, wenn ihre Menge nur ein Drittel des Körpervolumes beträgt [Müller (20)], und welche Talon (21) für manchen Todesfall verantwortlich macht.

Weiterhin ist die Abkühlung für das Entstehen der Lungencomplicationen nicht ganz von der Hand zu weisen: zwar erfolgt ja in jeder Narkose ein Abfall der Temperatur schon allein deswegen, weil dann die Oxydationsprocesse herabgesetzt sind. Beim Aether kommt noch dazu, dass er durch eine Erhöhung des Druckes im arteriellen Systeme eine Erweiterung der Capillaren bedingt, wodurch nach Arloing (22) eine bedeutende Wärmeabgabe erfolgt. Diesen Wärmeverlust schätzt Comte (23) von 2° bis zu 8° (!!!); das Maasslose dieser Annahme liegt ja klar zu Tage. Allen (24) hat demgegenüber in einer grösseren Experimentalarbeit auch nachgewiesen, dass nach einer reinen Aethernarkose die Eigenwärme sich sehr schnell wieder hebt. Andererseits aber kann es gar keinem Zweifel unterliegen, dass durch die Verdunstung des Aethers die Luft, welche inhalirt wird, sich sehr stark abkühlt. In der Juillard'schen Maske, wo keine Luft zuströmt, ist diese Verdunstung gering, bei der Tropfmethode aber durch den ständigen Luftstrom der Umgebung so stark, dass sich auf der Maske „Schnee" ansammelt. Bekannt sind die bei unvorsichtiger Anwendung der Tropfmethode gelegentlich vorkommenden Erfrierungen der Nasenspitze oder des Gesichts im Umfange der aufgelegten Maske. Hier wären also die besten Bedingungen geschaffen zur Erkältungspneumonie durch Inhalation eisig kalter Luft, und doch, gerade hierbei bleibt die Pneumonie aus, die Luft wird sehr schnell im Rachen auf Körpertemperatur erwärmt, es tritt nur der höchst günstige Einfluss der Luftventilation in die Erscheinung.

Kurz, wir sehen also, dass die von Witzel (25) eingeführte Aethertropfmethode auch hinsichtlich der nach Aethernarkosen so gefürchteten pneumonischen Infiltration wirklich vorzügliche Erfolge aufzuweisen hat, trotzdem scheinbar die Bedingungen für ihr Entstehen bei oberflächlicher Betrachtung die günstigsten zu sein

scheinen, da sowohl die Menge des verdunsteten Aethers im Durchschnitt eine viel grössere zu sein pflegt als bei der Gussmethode, als auch durch die Verdunstung des Narkoticums die Temperatur der Inspirationsluft herabgesetzt wird. Jedenfalls sind, wie der Vergleich der vorigen Versuche lehrt, die allenfallsigen geringgradigen fettigen Degenerationserscheinungen am Bronchialepithel viel weniger hochgradig als nach jeder anderen Methode, und sie greifen ganz besonders nicht auf das eigentliche respiratorische Epithel der Alveolen über. Ferner fehlt jegliche Betheiligung des Lungenparenchyms an dem Processe, selbst histologisch ist das interstitielle Gewebe vollständig intact. Sehr auffallend ist weiterhin die Thatsache, dass diese geringgradigen Veränderungen am Bronchialepithel sich wieder ungemein schnell regeneriren, ohne dass es, wie das fast die Regel bei der Aethergussmethode bildet, zu einem Zerfall des Epithels selbst kommt. Wohl der beste Beweis für die höchst geringe schädigende Wirkung auf das Lungengewebe ist wohl auch in dem Umstande zu erblicken, dass selbst nach einer Aethergussnarkose die alsdann regelmässig auftretenden lobulären pneumonischen Herde nicht an Ausbreitung gewinnen, wenn man eine abermalige Aethernarkose mit der Tropfmethode folgen lässt.

Die sogenannte combinirte Aether-O-Narkose lässt im Allgemeinen auch eingreifendere Veränderungen an den Zellen des Bronchialepithels zurück als die Tropfmethode. Die fettige Degeneration ist viel deutlicher ausgeprägt und schwindet erst in längerer Zeit wieder, besonders aber ist hierbei auch in fast allen Fällen eine Betheiligung des respiratorischen Alveolarepithels, ebenfalls in fettiger Degeneration bestehend, zu verzeichnen, in vielen Fällen echte Infiltrationen im Lungengewebe selbst. Dieser Methode haftet aber noch fernerhin der sehr grosse Nachtheil an, dass sie einen grossen Apparat erfordert, der neben seinem hohen Preise schon allein durch sein Gewicht so wenig transportabel ist, dass er nur in Krankenhäusern Verwendung finden kann. Die Aethertropfmethode aber ist allein mit einer Aetherflasche, einem Korken und einem Stück Mull ausführbar, also auch dem Landarzte passend, wenn auch ihre Technik etwas schwieriger zu erlernen ist, und eine grössere Uebung und Erfahrung zur Erzielung einer guten Narkose erfordert wird als bei der technisch so leicht ausführbaren combinirten O-Narkose.

Es folgt daher aus diesen Versuchen, dass unter allen den bekannten Methoden der Aethernarkose, der einfachen Tropfmethode besonders hinsichtlich der Lungenwirkung der Vorrang gebührt. Es scheint fast, als ob das Lungengewebe die einfache Ventilation mit Zimmerluft besser vertrage als die übermässige Zufuhr von Sauerstoff im Narkoseapparate. Es ist aber auch wohl zu bedenken, dass wahrscheinlich, wenigstens zu Beginn einer Narkose, durch die Apparate der Aether in viel concentrirterer Form geliefert wird als bei der Tropfmethode.

Literatur.

1. Gurlt, Verhandlungen der Deutschen Gesellschaft f. Chirurgie. Berlin. 1892 ff.
2. Zahradnitzki, Casopis lekarn ceskych. No. 31. 1902.
3. Rebould, Bullétins et Mémoires de la société de chirurgie de Paris. 1902. No. 7.
4. v. Mikulicz, Verhandlungen der Deutschen Gesellschaft für Chirurgie. Berlin 1901.
5. v. Lichtenberg, Münchener med. Wochenschrift. 1906. No. 47.
6. Poppert, Deutsche Zeitschrift f. Chirurgie. Bd. 67.
7. Claude-Bernard, Leçons sur les anesthétiques. pag. 158.
8. Amidon, New York medical Journal. April 1887.
9. Juillard, Revue de chirurgie. 1902. No. 11.
10. Snel, Nederl. Tidschr. vor Geneesk. 1902. No. 7.
11. Gottstein, Archiv f. klinische Chirurgie. Bd. 57. Heft 2.
12. Armstrong, British medical Journal. No. 2368.
13. Müller, Archiv für klinische Chirurgie. Bd. 75. H. 4.
14. Dreser, v. Bruns' Beiträge zur klinischen Chirurgie. Bd. X.
15. Vogel, Berliner klinische Wochenschrift. 1894. No. 17/18.
16. Fueter, Deutsche Zeitschrift f. Chirurgie. Bd. 29.
17. Pfannenstiel, Centralblatt f. Gynäkologie. 1903. No. 1.
18. Mc. Candie, Birmingham Medical Review. March 1903.
19. Nicloux, Société de biologie. Paris 1907.
20. Müller, Sitzungsbericht d. K. K. Akademie d. Wissenschaften. Wien 1888.
21. Talon, New York med. Journal. 1896.
22. Arloing, Recherches sur l'action physiol. du chloral, du chloroforme et de l'éther. 1879.
23. Comte, De l'emploi de l'éther sulfur. à la clinique chirurgicale de Genève 1892.
24. Allen, Americ. Journal of the med. sciences. März 1897.
25. Witzel, Münch. med. Wochenschrift. 1902.

XXIII.

Die Verwendbarkeit des Unterdruckverfahrens in der Herzchirurgie.[1]

Von

F. Sauerbruch (Greifswald).

(Nach gemeinsam mit Dr. Haecker angestellten Versuchen.)

(Mit 2 Textfiguren.)

Im Anschluss an den klinischen Vortrag des Herrn Rehn will ich lediglich über experimentelle Studien berichten, die aus praktischer Fragestellung hervorgegangen sind und deshalb mehr als theoretisches Interesse haben. Es handelt sich in der Hauptsache um die Frage, welchen Einfluss hat der Pneumothorax auf die Herzverletzungen und welche Rolle spielt er bei der operativen Freilegung des Herzens; zweitens welche Vortheile gewährt uns die Verwendung der pneumatischen Kammer bei Herzoperationen, insbesondere bei den Verletzungen des Herzens.

Die Ansichten über die Bedeutung des Pneumothorax bei Herzverletzungen sind keineswegs einheitlich. Eine Reihe von Chirurgen schlägt sie gering an, andere dagegen sehen in dem Collaps der Lunge eine ernste Complication. In praktischer Beziehung muss man unterscheiden zwischen einem durch die Verletzung selbst entstandenen, und einem erst durch die operative Freilegung des Herzens gesetzten Pneumothorax.

Die Pleurahöhleneröffnung ist eine so häufige Complication der Herzverletzungen (nach Statistiken von Fischer, Loisson u. A. ca. 80 pCt. der Fälle), dass man sich wundern muss, wie wenig

[1]) Vorgetragen am 1. Sitzungstage des XXXVI. Congresses der Deutschen Gesellschaft für Chirurgie, 3. April 1907.

ihre Pathologie in Bezug auf die Herzwunden gewürdigt ist. Die Verletzungen des Herzens, der damit einhergehende Blutverlust, die Rückwirkung auf den Allgemeinzustand stehen so sehr im Vordergrunde des klinischen Bildes, dass man leicht geneigt ist, alle Symptome der veränderten Herz- und Lungenthätigkeit auf die Verletzungen des Herzens an sich zu beziehen.

Etwas eingehender ist in der Literatur der operative Pneumothorax berücksichtigt, insofern wenigstens, als die meisten Chirurgen rathen, in denjenigen Fällen, wo die Pleurahöhle durch die Verletzung selbst nicht betroffen ist, extrapleural zu operiren. Diese Fälle sind aber, wie vorher schon gesagt, bei Weitem die seltensten.

Für die theoretische Betrachtung der Pneumothoraxwirkung muss man andererseits auseinander halten die acute Wirkung des Lungencollapses und die secundären Folgen, die das Fortbestehen desselben auf den weiteren Heilverlauf ausübt.

Die experimentellen Untersuchungen über die Bedeutung des Pneumothorax bei Herzverletzungen für die Operation und den Heilungsverlauf sind sehr gering, und wegen der bisher ausschliesslich möglichen Technik fast werthlos; nur so viel geht aus ihnen hervor, dass der Pneumothorax eine schwere Complication ist. Es war deswegen für uns eine wichtige Fragestellung, welchen Nutzen es hat, Herzoperationen unter Druckdifferenz vorzunehmen.

Die Versuche, die wir zur Klärung dieser Frage vornahmen, lassen sich eintheilen in zwei Gruppen: Versuche über den Einfluss des Pneumothorax auf die Blutung aus dem verletzten Herzen, und Versuche über die Bedeutung des Pneumothorax für den weiteren Verlauf.

Bei dem engen Zusammenhang zwischen Lungen- und Herzthätigkeit war es von vornherein wahrscheinlich, dass eine Aenderung im Blähungszustande der Lunge nicht ohne Rückwirkung auf die Stärke und Art der Blutung aus einer Herzwunde bleiben würde. Aus vielen experimentellen Untersuchungen und klinischen Erfahrungen wissen wir, dass die Rückwirkung des Lungencollapses auf das Herz sich zunächst äussert in einer schnell vorübergehenden Verlangsamung der Schlagfolge, Steigerung des Blutdruckes und bald einsetzender Herzschwäche.

Zu unseren Versuchen benutzten wir Hunde und Kaninchen, operirten in der Kammer oft ohne Druckdifferenz, oft bei wechseln-

den Drucken zwischen Null und — 10 Millimetern. Die Herzwunden wurden mit einem stiletartigen Messer von etwa 6 mm Breite, durch Einstechen des Instrumentes in die einzelnen Abschnitte gesetzt. Die Eröffnung des Brustkorbes geschah durch Intercostalschnitt im dritten Intercostalraum entweder links oder rechts, je nachdem das linke oder rechte Herz in Angriff genommen werden sollte. Zunächst liess sich feststellen, dass in allen Abschnitten des Herzens die Blutung stets systolisch erfolgt und nicht diastolisch, wie von Einigen behauptet wurde. Ferner ergab sich die höchst wichtige Thatsache, dass die Blutung aus einer Herzwunde nachlässt in dem Maasse, wie die Lunge zusammensinkt. Namentlich am linken Herzen ist dieser Unterschied der Blutung bei collabirter und geblähter Lunge ein sehr grosser. Die Erklärung für diese Thatsache liegt wohl darin, dass die collabirte Lunge in Folge der Erweiterung der Gefässe mehr Blut aufnimmt, als die normal geblähte, dass ferner die collabirte Lunge viel langsamer und in viel geringerem Maasse das Blut dem linken Herzen zurückführt. Daneben ist das Nachlassen der Herzkraft natürlich für die Blutung auch von grösster Bedeutung. Es würde aus diesen Versuchen folgen, dass ein gleichzeitiger Pneumothorax die Stärke der Blutung aus einer Herzwunde vermindert, d. h. in Bezug auf die Blutungsgefahr ist der Pneumothorax zunächst als ein günstiges Moment aufzufassen.

Aber diese Versuche waren nur in zeitlich beschränktem Maasse durchführbar. Bleibt nämlich die Lunge längere Zeit collabirt, so stellt sich stets sehr bald eine gefährliche Herzschwäche ein, an der die Thiere schnell zu Grunde gehen; wurde dagegen die Lunge wieder gebläht, so erholten sich die Thiere, das Herz begann wieder kräftig zu schlagen. Aus diesen physiologischen Beobachtungen ergiebt sich also der praktisch äusserst wichtige Schluss,

1. dass im Moment der Herzverletzung ein gleichzeitiger Pneumothorax die Blutung verringert,
2. dass sein Fortbestehen jedoch schädlich, seine Beseitigung daher nothwendig ist,
3. dass also die Möglichkeit der Variation der Lungenblähung in der pneumatischen Kammer einen bedeutenden Vortheil für die Herzoperationen bietet.

Neben diesen physiologischen Ergebnissen stellte sich bei unseren Versuchen für die Technik der Herznaht ein erheblicher Nutzen heraus. Während nämlich das Herz unter normalen Verhältnissen sich prall gespannt anfühlt, die Musculatur der Ventrikel sich so kräftig contrahirt, dass es schwer ist, die Wand in das Innere einzustülpen, wird das Herz bei collabirter Lunge weich und schlaff, die Musculatur nachgiebig, so dass man am rechten Ventrikel sogar Falten abheben kann. Für die Nahttechnik ist dieser Unterschied von grundlegender Bedeutung. Im ersten Zustand bietet es eine gewisse Schwierigkeit, die erste Naht richtig und zuverlässig anzulegen, ohne dass sie durchschneidet und ohne dass die Muskelfasern einreissen. In dem schlaffen Zustand des Herzens ist die Naht dagegen spielend leicht anzulegen, die Wundränder legen sich viel besser an einander und bei später wieder eintretender Zunahme der Contractionskraft der Musculatur wird die Naht noch fester und dichter.

Es handelte sich nun noch für uns darum, festzustellen, ob es nicht ein Optimum des Druckes für die Herzoperationen gäbe und welcher Grad der Druckdifferenz die günstigsten Bedingungen für die Herznaht schafft. Nach unseren Versuchen ist es am besten, das Herz bei einer Druckdifferenz von etwa 3 mm freizulegen. Die Gefahren des Pneumothorax sind dann, wenn auch nicht ganz ausgeschaltet, so doch stark vermindert. Die Blutung ist geringer als bei vollständig geblähter Lunge. Bei noch geringerer Druckdifferenz sinkt das Herz zu weit nach hinten und wird dadurch schwerer zugänglich. Ausserdem aber wird dann die Herzaction durch die Pneumothoraxmechanik zu sehr beeinträchtigt. 3 mm Druckdifferenz sind also die untere Grenze, die man zur Verminderung der Blutung und zur Erleichterung des Anlegens der Naht ohne Gefahren anwenden kann.

Ist die Naht beendet, so wird jetzt die Druckdifferenz auf 7—8 mm erhöht, die Lunge bläht sich vollständig, die Athmung wird wieder regelmässig und tief, und was das Wichtigste ist, die Herzaction wird kräftig wie unter normalen Verhältnissen. Diese Zunahme der Herzthätigkeit war bei unseren Versuchen besonders eindrucksvoll. Mehrmals konnten wir beobachten, wie nach starkem Blutverlust aus einer grossen Herzwunde nach Anlegen der Naht bei entstandenem Pneumothorax die Herzthätigkeit fast versagte,

wie dann langsam mit dem Aufblähen der Lunge einzelne kräftigere Herzcontractionen einsetzten, die Herzwand sich wieder straffer spannte und allmählich die normale regelmässige Schlagfolge begann.

Zweimal beobachteten wir sogar, wie nach bereits eingetretenem Herzstillstand unter der Einwirkung der Lungenblähung die Herzthätigkeit zurückkehrte.

Diese experimentellen Ergebnisse erlauben gewisse Rückschlüsse für die operative Freilegung des Herzens beim Menschen. Jetzt, wo wir es in der Hand haben, die Gefahren des Pneumothorax leicht und schnell auszuschalten, werden wir principiell die Freilegung des Herzens ohne Rücksicht auf die Eröffnung der Pleurahöhle vornehmen müssen. Breite Freilegung, die schnellstes Operiren gestattet, ist ein wichtiger Faktor für die Sicherung des Erfolges. Hierfür erscheint der Intercostalschnitt, den neuerdings wieder Wilms empfohlen hat, besonders geeignet. Auch beim Menschen würden wir die Operation bei einem geringen Druck von etwa 3 mm beginnen, da uns unsere Erfahrungen gelehrt haben, dass auch hier die Gefahren des Pneumothorax schon bei dieser geringen Druckdifferenz nachlassen.

Andererseits haben wir unter diesen Bedingungen den Vortheil geringerer Blutung und leichterer Nahttechnik. Nach Beendigung der Operation wird dann auch beim Menschen eine grössere Druckdifferenz, 7—8 mm, hergestellt, mit der doppelt günstigen Wirkung auf Herzthätigkeit und Athmung.

Nicht minder bedeutungsvoll als die geschilderten primären Wirkungen des acuten Pneumothorax sind seine secundären Folgen beim Fortbestehen nach beendeter Operation. Abgesehen von den bekannten Respirations- und Circulationsstörungen, die den Heilungsverlauf ernstlich stören können, denke ich an diejenigen, die zusammenfallen unter dem Begriff der secundären Infection der Pleurahöhle. Wenn man die Literatur der Herzverletzungen durchsieht, so findet man, dass die Empyeme und Pleuritiden hauptsächlich in den Fällen auftraten, bei denen die Pleurahöhle eröffnet war, ferner, dass diese Infectionen viel gefährlicher sind, als die Infectionen des Herzbeutels. Noch prägnanter wird diese Thatsache bestätigt durch den Thierversuch. Thiere überstehen selbst grosse Eingriffe am Herzen, vorausgesetzt, dass sie nicht an

den acuten Wirkungen des Pneumothorax schon zu Grunde gegangen sind, zunächst sehr gut. Bei fortbestehendem Pneumothorax stellt sich aber gewöhnlich schon am zweiten Tage die Infection der Pleurahöhle ein, durch die die Thiere schnell ad exitum kommen. Diese Gefahr der Infection ist aber dann, wenn der Pneumothorax nach Schluss der Wunde beseitigt wurde, eine viel geringere. Auf diese wichtige Thatsache hat auf dem vorigen Chirurgencongress Noetzel schon hingewiesen, und ich habe es auch bereits mehrfach als einen Hauptvortheil des Verfahrens bezeichnet, dass wir in der Lage sind, die Infectionsgefahr der Pleurahöhle durch Verhütung des Pneumothorax beträchtlich herabzusetzen. Es ist genau wie für andere intrathorakale Operationen auch bei Herzverletzungen das Ausschalten des Pneumothorax nach der Operation von allergrösster Wichtigkeit.

Soviel über die Wirkung des Pneumothorax bei Herzverletzungen.

Es bleibt nun noch die Frage übrig, können wir am Herzen wie an anderen Organen durch Compression der zuführenden Gefässe die Blutung vermeiden? Wir hatten gesehen, dass wir schon in dem Collabiren der Lunge ein Mittel besitzen, um die Blutung herabzusetzen. Die Frage, ob wir die Blutzufuhr zum Herzen und dadurch die Blutung beschränken können, haben wir ebenfalls experimentell in Angriff genommen. Es stellte sich heraus, dass die Compression der Vena cava inferior oder superior allein, kaum von nennenswerthem Einfluss auf die Blutung aus einer Herzwunde ist. Dagegen ist es möglich, durch Abklemmen beider Gefässe die Zufuhr zum rechten Herzen so abzuschneiden, dass nach kurzer Zeit das Herz fast blutleer wird; fast blutleer, denn es bleibt immer, wenn man auch die beiden Gefässe verschliesst, ein kleiner Kreislauf übrig durch die Coronargefässe des Herzens in die Vena magna cordis zum rechten Herzen. Das Abklemmen der beiden grossen Körpervenen allein wird vom Thier bis zu 10 Minuten gut vertragen. Es gelang uns, auf diese Weise den rechten Vorhof und die rechte Kammer breit zu eröffnen, zu besichtigen und dann diese Wunde wieder durch Naht zu verschliessen. Die Herzthätigkeit war während dieses Eingriffes sehr klein, langsam und unregelmässig, hatte aber nie vollständig ausgesetzt. Erst in dem Augenblick, wo nach beendeter Operation

die Klemmen von den grossen Venen abgenommen wurden, trat plötzlich eine sehr starke Dehnung des rechten Herzens und ein momentaner Herzstillstand ein. Erst allmählich kehrte dann nach einzelnen unregelmässigen Zuckungen die normale regelmässige Thätigkeit zurück. Ich will betonen, dass die Thiere den Eingriff dauernd überstanden haben, und auch Resectionen des Herzens uns gelungen sind. Ich kann Ihnen hier ein Präparat herumgeben, an dem das ganze rechte Herzohr und soviel vom rechten Vorhof weggenommen ist, dass nur noch die Einmündungsstelle der beiden grossen Venen übrig blieben. Selbst diesen Eingriff hat das Thier überstanden. Die Rückwirkung auf die Herzthätigkeit in den ersten Tagen nach der Operation ist an aufgenommenen Blutdruckcurven sehr schön zu sehen.[1]) Bereits 6 Tage nachher hatte sich das Herz den neuen Verhältnissen so angepasst, dass die Aktion wieder normal und regelmässig wurde.

Man könnte angesichts dieses günstigen Ausfalls der Thierexperimente bei Verletzungen des rechten Herzens, speciell des rechten Vorhofs, die ja die grössten Blutungen mit sich bringen, die Compression der grossen Venen auch am Menschen versuchen. An ein directes Abklemmen wie beim Versuch würde man zunächst nicht denken, denn es ist die Frage, ob ein vollständiger Verschluss der Vena cava superior nicht zu Störungen der Hirnthätigkeit infolge der venösen Stauungen führt, zur Zeit noch nicht experimentell entschieden. Uebrigens lässt sich eine ausreichende Compression der Cavae schon durch eine Luxation des Herzens erzielen. Hierfür empfiehlt sich ein Handgriff, der in umstehender Zeichnung abgebildet ist. Man umgreift mit der linken Hand die Herzbasis so, dass der rechte Vorhof mit seinen eintretenden Gefässen zwischen dem dritten und vierten Finger liegt. Daumen und Zeigefinger fassen dann den unteren Abschnitt des Herzens und luxiren ihn nach oben. Dadurch werden die Gefässe abgeknickt und die Zufuhr verringert. Gleichzeitig kann man auf diese Weise die Verletzungsstelle selbst comprimiren und für das Anlegen der Naht sich noch exacter einstellen.

Fasse ich die Ergebnisse unserer Experimente kurz zusammen, so ergeben sich folgende Schlussätze:

[1]) Die Curven werden in einer ausführlichen Arbeit von Dr. Haecker, der unsere Versuche weiter fortgesetzt hat, veröffentlicht.

Fig. 1.



V. cava. r. Vorhof

Compression des rechten Herzens. Erster Griff: Umfassen des rechten Vorhofs an der Eintrittsstelle der grossen Venen zwischen 3. und 4. Finger.

Fig. 2.

Compression des rechten Herzens. Zweiter Griff: Zeigefinger und Daumen stellen sich das Herz zur Naht ein.

1. Die Vornahme von Herzoperationen in der pneumatischen Kammer gestattet in Folge Wegfalls der Pneumothoraxgefahr freie Schnittwahl und ermöglicht dadurch schnellstes und bequemes Operiren.

2. Die Möglichkeit der Pneumothoraxregulirung in der Kammer bietet den Vortheil, bei einer Druckdifferenz von 3 mm Hg die Blutung aus der Herzwunde während der Herznaht zu verringern und die Anlegung der Naht durch Erschlaffung der Herzwand zu erleichtern.

3. Die Möglichkeit der Druckregulirung in der Kammer gestattet ferner nach vollendeter Naht durch Erhöhung des Minusdruckes auf 7—8 mm die Beseitigung des Pneumothorax vor Schluss der Wunde; dadurch werden die vom Pneumothorax abhängigen Circulationsstörungen ausgeschaltet und unmittelbar eine gewaltige Anregung der Herzaction erreicht. Es bedeutet die Ausschaltung des Pneumothorax eine sehr wesentliche Verringerung der Infectionsgefahr der Pleurahöhle.

4. Für das rechte Herz im Besonderen ist für die Anlegung der Naht bei penetrirenden Verletzungen eine vorübergehende Abknickung der Cavae durch Luxation des Herzens von Bedeutung.

XXIV.

(Aus der chirurg. Abtheilung des Städt. Krankenhauses am Urban zu Berlin. — Director: Geh.-Rath Prof. Dr. Körte.)

Zur Frage der Behandlung subcutaner Nierenverletzungen.

Von

Dr. Alfred Frank (Charlottenburg),

ehem. Assistenten der Abtheilung.

In den letzten Jahren sind eine grössere Reihe statistischer Arbeiten veröffentlicht worden, die sich mit den subcutanen Nierenverletzungen beschäftigen. Unter vielen Anderen sind vor allen Delbet und Riese zu nennen, und im letzten Jahre F. A. Suter, der unter Benutzung der Erfahrung der beiden erstgenannten Autoren über 700 Fälle von subcutanen Nierenverletzungen berichtet.

Im Gegensatz zu früheren Arbeiten (Maas, Simon, Küster, Schede u. A. m.), die sich auch mit ätiologischen und diagnostischen Fragen dieses Thema beschäftigen, behandeln Delbet, Riese und Suter auf Grund einer sehr ausgedehnten Sammelstatistik mehr die therapeutische Seite dieser Verletzungen, d. h. sie suchen zu entscheiden, ob bei schweren Nierencontusionen ein schnelles operatives Eingreifen indicirt sei, oder nicht, und ferner, ob bei diesem operativen Verfahren die conservative Nephrotomie oder die radicale Nephrectomie günstigere Resultate zeitige.

Als Ergebniss ihrer Sammelforschungen fanden nun:

a) Delbet-Riese Mortalität in Procenten ausgedrückt:

1. bei exspectativer Behandlung . . . 22,1 pCt.
2. bei conservativ-operativer Behandlung 11,7 „
3. bei Nephrectomie . . . . . 17,9 „

b) Suter stellt im Vergleich dazu folgende Mortalitätsziffern auf:

1. bei exspectativer Behandlung . . . 16 pCt.
2. bei conservativ-operativer Behandlung 18,9 „
3. bei Nephrectomie . . . . . 15 „

Die Resultate der 3 angezogenen Arbeiten gehen erheblich auseinander, und die Mortalitätsziffer der einen ist bei der exspectativen Behandlung um 6 pCt., bei der conservativ-operativen Behandlung beinahe um die Hälfte verschieden. Suter hat dann die beiden Statistiken zusammengezogen und durchschnittlichen Mortalitätsziffern berechnet, die ein um 4 pCt. ungünstigeres Resultat für die exspectative Behandlung ergeben. Er hat daraus den Schluss gezogen, für schwere Nierencontusionen das operative Verfahren zu empfehlen.

Ganz abgesehen von dem geringen Unterschied in den Resultaten der Suter'schen Sammelstatistik — Suter selbst hat ja nur 16 pCt. Mortalität bei exspectativer Behandlung gegenüber 18,9 pCt. bezw. 15 pCt. bei operativer Behandlung feststellen können — ist gegen die Beweiskraft derartiger grosser Sammelstatistiken mancherlei einzuwenden. Zunächst ist unter ihren Fehlerquellen die verschiedene Indicationstellung und Technik der einzelnen Operateure zu nennen; fernerhin ist zu bedenken, dass in der vorliegenden Frage die einzelnen exspectativ behandelten und geheilten Fälle wohl weniger der Publication übergeben werden, als beispielsweise eine durch Nephrectomie geheilte Verletzung. Endlich laufen bei der Zusammenstellung fremder Fälle den einzelnen Sammlern bei den kurzen Notizen, die ihnen oft zu Gebote stehen, insofern Fehler unter, als die einzelnen Fälle unrichtig rubrificirt werden. Auch Suter hat einen Fall aus der Körte'schen Klinik als einfaches Nierentrauma angeführt, das die Nephrectomie nothwendig gemacht hätte, während in Wirklichkeit eine durch eine Steinperforation entstandene Urinphlegmone die Operation nöthig machte. (cf. Fall 10).

Unter Ausschaltung derartiger Fehlerquellen grösserer Sammelstatistiken soll im Folgenden als casuistischer Beitrag über die subcutanen Nierenverletzungen, die im Jahre 1890—1907 im Städt. Krankenhaus am Urban beobachtet wurden, in Kürze referirt werden. (Abth. Geh.-R. Körte).

Der Bericht, der lediglich die am eigenen Material gesammelten

Erfahrungen und Resultate wiedergeben soll, verfügt naturgemäss über eine erheblich geringere Anzahl von Krankengeschichten, als die oben genannten Arbeiten. Aber diese Sammlung hat den Vorzug einer nach einheitlichen Grundsätzen geleiteten Behandlung und hat ferner den Vorzug, die grösste bisher veröffentlichte Casuistik eines einzelnen Operateurs zu sein.

Die Zahl der während 17 Jahren im Krankenhaus am Urban behandelten Fälle von subcutaner Nierenverletzung betrug 39. Unter diesen 39 Fällen befinden sich

A. 9 Fälle von Nierenrupturen, die mit schweren anderweitigen Verletzungen complicirt waren, und bei denen die Nierenverletzung als solche oft nur ein Nebenbefund war, der häufig erst bei der Section erhoben wurde. Diese Complicationen bestanden hauptsächlich in Wirbelsäule-, Becken- und Schädelbrüchen oder in einer gleichzeitigen Verletzung bezw. Zertrümmerung anderer Bauchorgane (Leber-, Darmverletzung).

B. 30 Fälle von isolirter Nierenruptur, bei denen anderweitige schwere Läsionen fehlten.

Von den Verletzten, die im Wesentlichen den arbeitenden Klassen angehörten, waren

33	Männer	=	84,62 pCt.
2	Frauen	=	5,13 „
4	Kinder	=	10,25 „

Auch das Alter der von den Verletzungen Betroffenen ergab, dass die Nierencontusionen überwiegend eine Erkrankung der den Schädigungen der körperlichen Berufsarbeit ausgesetzten Bevölkerung bilden. In unseren Fällen waren

2	Verletzte	1—10	Jahre	alt
8	„	11—20	„	„
16	„	21—30	„	„
6	„	31—40	„	„
5	„	41—50	„	„
1	„	53	„	„
1	„	79	„	„

Aetiologie.

Hervorgerufen wurden die Verletzungen meist durch directe auf die Nierengegend wirkende Gewalt, sei es nun, dass

diese Gewalteinwirkung durch Ueberfahrung oder durch Quetschung wie Stoss, Hufschlag, Pufferverletzung, hervorgerufen wurde. In 22 Fällen wurde eine directe Gewalteinwirkung angegeben. — 15 Mal wurde die Verletzung indirect durch einen Sturz aus mehr oder minder bedeutender Höhe verursacht. Ob hierbei durch Aufschlagen des Körpers beim Fall noch eine directe Gewalteinwirkung hinzugetreten ist, lässt sich bei den meisten Fällen nicht entscheiden. Bei einem Verletzten bestand das Trauma in einem sehr kräftigen Muskelzug, als der Patient beim Fallen versuchte, sich krampfhaft aufrecht zu erhalten (No. 10). 1 Mal wurde jedes Trauma in Abrede gestellt, obwohl es sich bei der Operation zeigte, dass die Niere quer durchgespalten und in zwei Hälften getrennt war (No. 37).

Einen Unterschied, dass die Verletzung mehr die rechte als linke Seite betrifft, wie Küster angiebt, haben wir nicht constatiren können.

Eine doppelseitige Nierenverletzung wurde nicht beobachtet.

Die constantesten und prägnantesten Symptome waren bei den Nierenverletzungen, soweit diese nicht mit anderweitigen schweren Läsionen vergesellschaftet waren,

1. die Hämaturie,
2. die locale Druckempfindlichkeit in der betroffenen Nierengegend.

1. Die Hämaturie war meistens sofort bei der Einlieferung zu beobachten; doch waren auch Fälle vorhanden, in denen sie nach anfänglich klarem Urin am zweiten Tage einsetzte, ja in einem Fall (No. 4) wurde sie erst am sechsten Tage beobachtet. Mehrfach bestand anfangs eine Anurie, sei es nun, dass dieselbe auf reflectorischem Wege oder durch Verstopfung des Ureters durch Blutgerinnsel bezw. durch Abknickung des Ureters zu Stande gekommen sein mag.

Der Grad der Hämaturie war ein ausserordentlich verschiedener. In einzelnen Fällen waren nur wenige Blutbeimischungen zu constatiren, während andererseits Tage lang fast reines Blut urinirt wurde (32, 33, 34).

Ebenso different war die Dauer der Blutung. Wir beobachteten Kranke, bei denen dieselbe 2, 3 Wochen lang persistirte (14, 18,

24, 32). In einem anderen Falle konnten wir eine Hämoglobinurie nach der Verletzung über 6 Wochen constatiren (21).

Verschiedentlich nahm die Blutung einen intermittirenden Charakter an, d. h. wir sahen eine erneute Hämaturie nach bereits wieder klar gewordenem Urin. Bei dieser intermittirenden Blutung waren zwei Typen zu unterscheiden. Einmal wurde wieder vollständig frisches, klares Blut mit dem Urin entleert, während bei der anderen Kategorie die Beimischung mehr den Charakter einer älteren Blutung zeigte, d. h. die Hämaturie rührte von einem losgelösten, im Ureter oder Nierenbecken sitzenden Thrombus her, das Blut selbst zeigte nicht die frische rothe Farbe, sondern war mehr von einem braunrothen Colorit. Mikroskopisch fanden wir in diesen Fällen ausgelaugte rothe Blutkörperchen von Stechapfelform, ab und zu auch Nieren- und Blasenepithelien und hyaline Cylinder (14, 34, 35).

2. Regelmässig wurde bei unseren Verletzten eine locale Druckempfindlichkeit, namentlich bei lumbalem Gegendruck gefunden, ausgenommen davon waren nur diejenigen Fälle, bei denen die Symptome schwerer anderweitiger Verletzungen bezw. starke peritoneale Erscheinungen im Vordergrund standen. Oft war auch, namentlich bei Ueberfahrungen, eine vorhandene Läsion oder Sugillation der Bauchdecken ein Wegweiser zur Diagnose.

3. An der Stelle dieser Schmerzhaftigkeit in der Nierengegend entwickelte sich in der überwiegenden Anzahl der Fälle in den ersten 2—3 Tagen ein perinephritischer Bluterguss, der percutorisch Dämpfungserscheinungen darbot, die bei Lagewechsel nicht verschwanden. Dieser Tumor ist dann meist in den ersten 5 Tagen gewachsen und distincter geworden. In einigen Fällen (13, 15, 18, 25) hat er sich bis zu Mannskopfgrösse entwickelt und reichte zuweilen vom Rippenbogen bis zur Crista ilei, von der Wirbelsäule bis zur Linea alba. Ein Verletzter (2), der kurz nach der Aufnahme gestorben ist, bot bei der Obduction einen Bluterguss dar, der von der verletzten Niere über die Wirbelsäule bis zur anderen Niere reichte. In einem anderen Falle (39) sahen wir ein grosses Hämatom, das sich von der Nierengegend aus nach unten keilförmig verjüngte, und das wir in Folge dessen als ein Blutextravasat um den Ureter herum angesehen haben. Unter den Spätsymptomen der Nierenverletzungen sei auf ein verhältnissmässig

seltenes hingewiesen, das wir 3 Mal beobachten konnten (14, 28, 33). Es war dies eine Suffusion fern von der ursprünglichen Nierenverletzungsstelle in der Inguinalgegend, an der Radix penis, am Scrotum. Derartige Blutungen, die sich langsam im retroperitonealen Gewebe senken, folgen, wie Küster angiebt, meist dem Verlauf der Vasa spermatica.

Die Resorption der perinephritischen Blutergüsse ist in unseren Fällen meist im Verlauf von 3—4 Wochen spontan erfolgt. Ab und zu war jedoch in der Tiefe noch eine kleine harte Resistenz zu fühlen, die zu Schmerzen Veranlassung gab. In einigen Fällen war auch nach vielen Jahren bei Nachuntersuchungen dieser Befund noch zu erheben (25, 26, 36 u. a. m.).

4. Mit der Resorption einhergehend war fast regelmässig eine Temperatursteigerung unbestimmter Qualität zu verzeichnen. Das Fieber ist in unseren Fällen mit einer solchen Regelmässigkeit zu constatiren gewesen, dass wir es beinahe als pathognomostisches Zeichen betrachten möchten. In einzelnen Fällen hat es 10 Tage lang angedauert und wies Remissionen bis zu 39° auf. Differentialdiagnostisch gegenüber einer sich entwickelnden Eiterung haben wir bei diesem Resorptionsfieber einen ruhigen Puls und ein gutes Allgemeinbefinden gesehen. Immerhin haben wir in zeitlich weiter zurückliegenden Fällen (13, 14) den Bluterguss bei bestehender hoher Temperatur punctirt, sehen aber jetzt wegen der Möglichkeit einer Infection des Extravasats, ebensowie vom Katheterismus, wenn irgend möglich, ab.

5. Bei einigen unserer Verletzten traten im Anfang der Erkrankung peritoneale Erscheinungen in den Vordergrund, sei es nun, dass dieselben durch Mitbetheiligung eines anderen intraperitonealen Organes (17), durch Zerreissung des Bauchfelles oder wohl meist durch eine Reizung des Peritoneums durch den Bluterguss hervorgerufen wurden. Meist klangen diese Erscheinungen, Bauchdeckenspannung, Erbrechen, in 1—2 Tagen ab. Eine Peritonitis haben wir nur in Fall 1 gesehen, wo eine schwere Leber- und Nierenzerreissung vorlag, und wo die in extremis vorgenommene Laparotomie den Tod nicht aufhalten konnte.

6. Recht häufig waren bei der Einlieferung der Verletzten Collaps- und Shockerscheinungen vorhanden. Es war möglich — wenn auch manchmal erst im Verlauf von 1—2 Tagen —,

deren Symptome durch exacte Beobachtung des Allgemeinbefindens, Pulses, der Schleimhäute und durch Beobachtung des Wachsthums des Blutextravasates, von den Erscheinungen einer fortschreitenden grösseren Blutung zu differenciren, was ja prognostisch und therapeutisch von der allergrössten Bedeutung war.

Auf Grund aller dieser Symptome war im Grossen und Ganzen die Diagnosenstellung eine leichte. Versagt hat sie nur bei den oben sub A angeführten Nierencontusionen mit anderweitigen sehr schweren Verletzungen, bei denen diese complicirenden Traumen im Vordergrund standen bzw. bei denen die Nierenverletzungsdiagnose erst post mortem gestellt wurde. Aber auch bei den isolirten Nierenrupturen haben wir 2 Fehldiagnosen zu verzeichnen. Es sind dies (20, 21) 2 Fälle, bei denen die allgemein-abdominellen Symptome ausserordentlich überwogen. Derartige Fehldiagnosen sind in der Suter'schen Arbeit eine ganze Reihe angegeben (Guibail, Waldvogel, Kehr u. A. m.).

In unserem Fall 20 handelte es sich um einen Verletzten, der bewusstlos mit starker Hämaturie, brettharten Bauchdecken eingeliefert wurde, und bei dem die Diagnose auf eine Blasenruptur gestellt wurde. Die dem Patienten am ersten Tage vorgeschlagene Operation wurde von ihm verweigert, und es entwickelte sich bei Temperatursteigerung und frequentem Puls neben der Blase ein grösseres Exsudat, das als eine Urinphlegmone, von der Blase ausgehend, angesprochen wurde. Bei der Operation hat sich jedoch nur ein grosses Hämatom gefunden, in das die Flexura sigmoidea eingebettet war, und das retroperitoneal zur linken Niere ging. Es wurde dann durch einen zweiten Schnitt die Niere freigelegt, das Blutextravasat tamponirt, nachdem eine schwere Verletzung an der Niere selbst nicht zu constatiren war. Der Patient wurde nach einem sehr langen Krankenlager, das vor allem durch eine von einer früheren Operation herrührende persistirende Lymphfistel bedingt war, und die den operativen Eingriffen, sie zu schliessen, trotzte, quoad Nierenverletzung geheilt entlassen.

In einem zweiten Fall (21) handelte es sich um einen überfahrenen Patienten, ebenfalls mit brettharten gespannten Bauchdecken, mit Erbrechen und kleinem, kaum fühlbarem Pulse. Er hatte anfangs rein blutigen Urin entleert; 2 Stunden später, nach ziemlich grosser Flüssigkeitsaufnahme, war jedoch die Blase leer.

Ausserdem wurde in den unteren Theilen der Bauchhöhle ein sich bei Lagewechsel verschiebendes Exsudat constatirt. Bei der vorgegenommenen Sectio alta zeigte sich jedoch die Blase intact, und nach Eröffnung der Bauchhöhle fand man etwas blutige Flüssigkeit in ihr, ausserdem war aber ein grosser retroperitonealer Bluterguss, der bis zur rechten Niere reichte, zu constatiren. Coecum und Colon waren blutig suffundirt. In diesem Falle wurde es entsprechend unseren Anschauungen über die Behandlung subcutaner paranephritischer Blutergüsse unterlassen, dieses Extravasat in der Nierengegend freizulegen. Der Patient genas nach einer 6wöchigen Hämoglobinurie.

Bei allen unseren subcutanen Nierenverletzungen sind wir, soweit nicht eine bereits bestehende Eiterung die Operation indicirte, mit symptomatischer Behandlung ausgekommen. Wir gaben im Anfang bei bestehendem Collaps Excitantien und verordneten stricteste Bettruhe, Eisblase, Morphium. Bei stärkerer und längere Zeit anhaltender Blutung haben Ergotin-, Adrenalin- und Gelatineinjectionen ganz gute Dienste geleistet. Die Resorption der Blutextravasate, namentlich bei längerer Dauer, wurde öfters durch elektrische Schwitzbäder unterstützt. Bei dieser abwartenden Therapie haben wir von den isolirten Nierenverletzungen, soweit sie uns frisch zugingen und eine Abscedirung nicht bereits bestand, keinen Kranken durch den Tod verloren. Die Krankheitsdauer betrug im Durchschnitt $4^1/_2$ Wochen.

Operativ wurde eingegriffen:

2 mal wegen Verdacht auf Blasenruptur, Heilung (cf. 20, 21);

1 mal wegen traumatischer Peritonitis bei Leber- und Nierenzertrümmerung, Tod (1);

1 mal wegen bereits bestehender Urinphlegmone und Becken-Bindegewebseiterung, Tod (37);

1 mal wegen traumatischer Nieren-Beckenruptur bei Nierenstein, Urinphlegmone, Nephrectomie, Heilung (10).

Dieser letztgenannte Fall betraf einen 37jährigen Mann, der schon seit 20 Jahren in der rechten Niere Schmerzen anfallsweise verspürte. Er hatte dann 2 Tage vor der Aufnahme ins Krankenhaus einen verhältnissmässig unbedeutenden Fall erlitten und hatte beim Versuch, sich aufrecht zu erhalten, seine Rücken- und Bauch-

musculatur stark contrahirt. Er wurde mit leichten peritonealen Erscheinungen, mit Fieber und einem frequenten Pulse eingeliefert und unter der Narkose operirt. Es fand sich denn auch eine Urinphlegmone, sowie eine qualitativ und quantitativ stark veränderte Niere. Dicht am Ansatz des Nierenbeckens war eine Perforationsstelle, aus der ein haselnussgrosser, maulbeerartiger Stein hervorsah. Wegen der morschen Consistenz der Niere wurde dieselbe exstirpirt. Der Verlauf der Krankheit war ein normaler.

Was nun die Resultate unserer gesammten behandelten Fälle von subcutanen Nierenverletzungen betrifft, so wurden von 39 Verletzten

geheilt 33 = 84,62 pCt.,
gestorben sind 6 = 15,38 pCt.

Folgen wir unserer oben aufgestellten Eintheilung, so stellt sich das Verhältniss wie folgt:

A. Von den 9 Nierenrupturen, die mit schweren anderweitigen Verletzungen complicirt waren,

starben 5 = 55,55 pCt.,
geheilt 4 = 44,45 pCt.

B. Von den 30 reinen isolirten Nierenrupturen

starb 1 = 3,33 pCt. an bestehender Eiterung,
geheilt sind 29 = 96,67 pCt.

Die Gefahren, deren Nierenverletzte ausgesetzt sind, sind

1. acute:
   a) primäre Verblutung,
   b) secundäre Verblutung,
   c) Eiterung.
2. Spätfolgen (Aneurysmen, Hypronephrosen, chronische Nephritis).

In unseren Fällen haben wir wegen primärer oder secundärer Blutung niemals operativ eingreifen müssen, haben auch keinen Kranken an ihr verloren. Wir haben bei exacter Unterscheidung zwischen den Symptomen des Shock und der Anämie und bei steter Beobachtung einer event. fortschreitenden Blutung unsere Verletzten, namentlich über die ersten kritischen Tage hinweggebracht. Auch bei den später sich oft über mehrere Wochen erstreckenden Hämaturien hatten wir keine üblen Zufälle zu beklagen.

Bei Eiterungen wurde, wie schon oben berichtet, 2 mal eingegriffen; beides waren Fälle, bei deren Einlieferung die Suppuration bereits bestand (10, 37). Bei den Nierenverletzten, die wir sofort nach dem Trauma in Behandlung bekamen, haben wir niemals eine nachträgliche Eiterung eintreten sehen. Um sie zu vermeiden, haben wir, wo irgend angängig, den Katheterismus vermieden.

Was nun die Spätfolgen der Nierenverletzungen anbetrifft, so war es möglich, von 33 behandelten und geheilt entlassenen Patienten 24 nachuntersuchen zu können bzw. Bericht zu erhalten.

1 Verletzter (4), der einen schweren Wirbelsäulenbruch mit consecutiver Blasenlähmung erlitten hatte, ist an diesem Leiden kurz nach der Entlassung verstorben. Die übrigen 23 waren im Wesentlichen gesund und arbeitsfähig. Aneurysmen, Hydronephrosen, chronische Nephritis, wie sie Curschmann nach einem Trauma beschreibt, konnten nicht constatirt werden. Der Urin war bei allen 23 Nachuntersuchten frei von Eiweiss und Blut. In 2 Fällen (13, 26) hatte sich eine Ren mobilis etablirt. Mehrfach waren, wie schon oben erwähnt, in der verletzten Nierengegend kleine harte Infiltrate zu fühlen (25, 36), bei denen die Betroffenen auch über anfallsweise auftretende Schmerzen klagten.

Alle Verletzten sind z. Zt. in anstrengender Berufsarbeit thätig; nur 3 haben eine Unfallrente dauernd zugebilligt bekommen. die im Höchstfalle $33^1/_3$ pCt. betrug (23, 27, 33).

Wenn wir auf Grund unserer Beobachtungen und Resultate resumiren, so haben wir in den beobachteten 39 Fällen keine subcutane Nierenruptur als solche, soweit dieselbe ohne bereits bestehende Eiterung einherging, operativ angreifen müssen. Bei bestehender Infection war selbstverständlich ein operatives Verfahren so schnell wie möglich indicirt. Von den uncomplicirten Verletzungen, die theilweise als sehr schwere bezeichnet werden mussten, haben wir bei der symptomatologischen Therapie keinen Verletzten durch den Tod verloren und ebenso keinen Kranken beobachtet, der durch seine Nierenruptur in der späteren Arbeitsfähigkeit wesentlich beeinträchtigt gewesen wäre.

Wir räumen deshalb bei subcutanen Nierenverletzungen der exspectativen Therapie einen weiten Spielraum ein.

Literaturangaben finden sich:

Bei Riese: Verhandlungen d. Deutschen Gesellsch. f. Chirurgie. 1903.
Bei Suter: Beiträge z. klinischen Chirurgie. Bd. XLVII, 2.

Casuistik.

A. Nierencontusionen, complicirt durch anderweitige schwere Verletzungen.

1. Friedrich Z., Kutscher, 28 J. Rec. No. 524/91. 4. 6. bis 6. 6. 91.

Diagnose: Fract. cost. Ruptura hepat. et renis, Peritonitis traum. Laparotomie. Tod.

Ueberfahrung. Druckempfindlichkeit des Abdomen. Collaps. Anfangs keine Zeichen für Nierenruptur. Am 3. Tage Hämaturie; Auftreibung des Abdomens hat zugenommen. Wegen Verdacht einer Darm- oder Blasenverletzung: Laparotomie. In der Bauchhöhle schwarzes Blut mit zahlreichen Leberpartikeln vermischt. Zertrümmerung der Leber. Tod im Collaps.

Section. Fract. cost., Ruptura hepat. et renis dextr. (Niere: Kapsel abgehoben, blutig imbibirt. Am Hilus mehrere nach der Peripherie ausstrahlende Risswunden des Parenchyms.) Peritonitis.

2. Hermann F., Postbote, 25 J. Rec. No. 1876/95. 1. 9. 95.

Diagnose: Fract. column. vertebral., pelvis, sterni, cost. Rupt. renis. Tod.

Fall durchs Fenster. Collaps. 35,8°, Puls 110. Wirbelsäulenbruch, blutiger Urin, Blasenlähmung. In der rechten Unterbauchgegend nach der Niere ausstrahlende Schmerzen, Dämpfung nach links bis zum Nabel.

Tod nach wenigen Stunden.

Section: Grosser retroperitonealer Bluterguss von der rechten Niere über die Wirbelsäule bis zur linken Niere reichend. Kapselriss der rechten Niere an der Trennungsstelle zweier Reniculi. Subcapsuläre Leberblutung, mehrfache Brüche der Wirbelsäule, des Beckens, des Brustbeins und der Rippen.

3. Franz K., Fensterputzer, 23 J. Rec. No. 1835/97. 31. 8. bis 13. 10. 97.

Diagnose: Rupt. renis sinistr., fractur. mandibul., pelvis, radii. Heilung.

Sturz 5 m hoch. Collaps. 36,7°, Puls 68. Mehrfache Knochenbrüche. Am 2. Tag Temperatursteigerung auf 38°, Haematurie. Druckempfindlichkeit in der linken Nierengegend. In den nächsten Tagen sich langsam entwickelndes Exsudat, das bis zur Mammillarlinie reicht, bei Lagewechsel nicht verschwindet. 8tägiges remittirendes Resorptionsfieber bis 38°, 14tägige Haematurie, allmählich Rückgang der Erscheinungen.

13. 10. 97 geheilt entlassen.

4. Hermann S., Kutscher, 36 J. Rec. No. 2145/96. 14. 9. 96 bis 17. 4. 97.

Diagnose: Wirbelsäulenbruch, Contusio renis dextr. Heilung.

Quetschung gegen Thorwölbung. Bruch des 8.—12. Brustwirbels. 6tägige Haematurie mehrere Tage nach der Verletzung einsetzend, Schmerzen in der rechten Nierengegend. Nach 14 Tagen keine Erscheinungen seitens der erkrankten Niere mehr. Mit dauernder Blasenlähmung im Gipsverband entlassen.

29. 10. 97 verstorben (Rückenmarksverletzung).

5. Robert R., Monteur, 27 J. Rec. No. 299/98. 23. 4. bis 21. 5. 98.

Diagnose: Commotio cerebri, Contusio renis dextr.

Am Tage vor der Aufnahme 11 m heruntergestürzt. Hirndruckerscheinungen; am 2. Tage Haematurie, Dämpfung in der rechten Nierengegend, geringe Auftreibung des Abdomen. In den ersten 10 Tagen Resorptionsfieber bis 38,8°, 14tägige Haematurie. Geheilt entlassen.

6. Wilhelm G., Wagenputzer, 27 J. Rec. No. 4665/99. 14. 2. 00.

Diagnose: Ruptura hepat. et renis, fractura cost. Tod.

Quetschung durch zwei Eisenbahnpuffer. Im Collaps eingeliefert. Hautemphysem, keine abdominellen Symptome. Tod nach 1 Stunde.

Section: Rippenbrüche, Pleurazerreissung, Leberdurchquetschung. Rechte Niere: Ruptur am Becken beginnend, sich über die halbe Ausdehnung peripher radiär erstreckend.

7. Johannes G., Dachdecker, 24 J. Rec. No. 4782/00. 8. 2. 01.

Diagnose: Fractura baseos cranii, pelvis. Contusio renis.

Fall vom Dach, bewusstlos eingeliefert. Tod im Collaps.

Section: Schädelbruch, Beckenbruch, in einer Niere 2 cm langer Parenchymriss mit Blutgerinnseln bedeckt.

8. Hulda S., 3 J. Rec. No. 228/01. 2. 5. 01.

Diagnose: Commotio cerebri, Fract. femor. Rupt. renis.

4 Stockwerk herunter gefallen. Urin blutig, spontan entleert. Nierengegend infiltrirt. Tod im Collaps.

9. Friedrich G., Maurer, 24 J. Rec. No. 2857/01. 16. 10. bis 21. 11. 01. Heilung.

Diagnose: Fract. pelvis. Commotio cerebri. Contusio renis sinistr. Heilung.

3 Stockwerk heruntergestürzt. Benommenheit. 38,5°. In der rechten Nierengegend druckempfindliches Infiltrat. 10tägige Haematurie.

Vorstellung 1907. Bekam bis 1. 4. 06 15 pCt. Unfallrente. (Beckenbruch.) Zur Zeit vollkommen arbeitsfähig; von Seiten der Niere keinerlei Erscheinungen mehr, Urin ohne Eiweiss.

B. Isolirte Nierenrupturen.

10. Emil S., Gürtler, 37 J. Rec. No. 391/92. 13. 5. bis 15. 9. 92.

Diagnose: Traum. Nierenbeckenruptur, durch Perforation eines Steines. Retroperitoneale Phlegmone; Nephrectomie. Heilung.

Anamnese: Seit 20 Jahren Schmerzen in der rechten Nierengegend anfallsweise. 2 Tage vor der Aufnahme Fall; starke Muskelcontraction beim Versuch, sich aufrecht zu erhalten. Sofortige Haematurie; 1 Tag vor der Aufnahme Auftreibung des Leibes.

Receptionsbefund: Erhöhte Temperatur, Druckempfindlichkeit in der rechten Nierengegend, peritoneale Erscheinungen, Haematurie.

Operation wegen Urinphlegmone: Lumbalschnitt. Retroperitoneale Phlegmone. Nach Lösung der Nierenkapsel liegt die blaurothe, in ihrem Volumen vergrösserte Niere vor. Am Hilus auf der Rückseite verfärbte Stelle; Nierenparenchym dort stark getrübt und morsch, daneben im erweiterten Nierenbecken ein haselnussgrosser, maulbeerartiger Stein, der das Nierenbecken bereits verlassen hat. Nephrectomie.

Glatter Verlauf, Urin 2 Tage p. op. klar. Geheilt entlassen.

Vorstellung 1907: beschwerdefrei. Urin ohne Eiweiss.

11. Gottfried M., Kutscher, 43 J. Rec. No. 3159/93. 5. 1. bis 7. 2. 94.

Diagnose: Fract. cost. Nierencontusion. Heilung.

Ueberfahrung. Collaps. 34,8°, Puls 50. Keine fortschreitende Anämie. 9tägige Haematurie; reichlich rothe Blutkörperchen, Cylinder, Nierenbeckenepithelien. 6tägiges Resorptionsfieber bis 38°. 7. 2. nach Rückgang aller Erscheinungen geheilt entlassen.

12. Max G., Klempner, 21 J. Rec. No. 4500/95. 24. 3. bis 4. 4. 96.

Diagnose: Contusio renis dextr. Heilung.

5 Stockwerk heruntergefallen. Keine Anämie, kein Collaps. Haematurie. Infiltration in der rechten Nierengegend. Nach 8 Tagen Rückgang aller Erscheinungen. Geheilt entlassen.

Vorstellung 1907: Beschwerdefrei. Urin ohne Eiweiss. Niere gesund.

13. Gustav S., Steinmetz, 16 J. Rec. No. 2932/96. 21. 11. bis 23. 12. 96.

Diagnose: Contusio renis sinistr. Heilung.

Schlag in die linke Seite. Anämischer Patient, Puls ruhig. Exsudat in der linken Nierengegend, das sich bei Lageveränderung nicht verschiebt. Hämaturie. Am nächsten Tage zunehmende Dämpfung links von der Wirbelsäule bis zur vorderen linken Axillarlinie, nach oben bis zur 12. Rippe. In den ersten 10 Tagen remittirendes Fieber bis 39°. Deshalb 25. 11. Probepunction in der linken Nierengegend, kein Eiter. Intermittirende Blutung 10 Tage lang.

Vorstellung 1907: Beschwerdefrei. Urin ohne Eiweiss.

14. Gustav L., Arbeiter, 19 J. Rec. No. 4186/96. 4. 3. bis 5. 5. 97.

Diagnose: Contusio renis sinistr. Heilung.

Sturz 12 m hoch: Collaps. Puls regelmässig. 3 Querfinger nach links vom Nabel druckempfindliche Stelle, besonders bei lumbalem Gegendruck. Hämaturie. Mit zunehmendem Exsudat und Schmerzhaftigkeit in der linken Nierengegend 19 Tage andauerndes, unregelmässiges, remittirendes Fieber. Punction ergiebt keinen Eiter. 4 Tage p. trauma entprechend der Lage der

Vasa spermatica, blutig suffundirte Stelle in der linken Inguinalbeuge. 20 tägige Hämaturie, Cylinder und Nierenepithelien im Urin. Nach Rückgang aller Erscheinungen geheilt entlassen.

Vorstellung 1907: Beschwerdefrei. Keine Residuen der Verletzung. Urin ohne Eiweiss.

15. Hermann R., 11 J. Rec. No. 193/97. 14. 4. bis 8. 5. 97.

Diagnose: Contusio renis sinistr. Heilung.

Fall in eine Grube. Keinerlei Anämie oder Shockerscheinungen. Unter dem linken Rippenbogen hervorkommender, prall elastischer mannskopfgrosser Tumor in der linken Lumbalgegend, auf Druck sehr schmerzhaft. 3tägige Hämaturie. Das grosse Hämatom resorbirt sich nur langsam. Bei der Entlassung ist der untere linke Nierenpol zu fühlen. Die Niere lässt sich aus ihrer Lage nach vorn drücken.

Vorstellung 1906: Linke Niere noch fühlbar, nicht mehr beweglich. Urin ohne Eiweiss, ab und zu noch Stiche bei schwerer Arbeit.

16. Ernst O., 5 J. Rec. No. 452/97. 7. bis 15. 5. 97.

Diagnose: Contusio renis sinistr. Heilung.

Ueberfahrung. Druckempfindliche Resistenz in der linken Nierengegend nach unten bis zur Crista ilei reichend. Hämaturie 6 Tage dauernd, gleichzeitig damit erhöhte Temperatur (Resorptionsfieber).

Vorstellung 1907: Beschwerdefrei. Urin ohne Eiweiss.

17. Franz F., Arbeiter, 24 J. Rec. No. 2241/97. 2. bis 26. 10. 97.

Diagnose: Contusio hepat. et renis dextr. Heilung.

Fall auf eine Brettkante. Collaps. Abdomen aufgetrieben; in den abhängigen Partien Erguss nachweisbar. Circumscripte Schmerzhaftigkeit in der Leber und rechten Nierengegend. Hämaturie 4 Tage andauernd. Allmählich sich entwickelndes, grosses, bis zur hinteren Axillarlinie reichendes Hämatom, nach unten bis zum Beckenrand, nach oben bis zur 10. Rippe gehend. In den ersten 3 Tagen Fieber; allmähliche Resorption des Hämatoms.

Vorstellung 1907: Leber vergrössert, schmerzhaft. Keinerlei Nierenerscheinungen. Urin ohne Eiweiss.

18. Johann P., Kutscher, 38 J. Rec. No. 1706/98. 30. 7. bis 8. 9. 98.

Diagnose: Contusio renis dextr. Heilung.

Pferdetritt. Starker Shock. Puls klein, regelmässig, keine wesentliche Anämie. In der rechten Unterbauchgegend von der Linea alba bis zu den Proc. spinos. nach hinten reichendes mannskopfgrosses Hämatom. Urin anfangs ohne Blutbeimischung. In den ersten 2 Tagen peritoneale Erscheinungen; danach 4tägiges Resorptionsfieber; Blutbeimischungen im Urin 3 Wochen andauernd.

8. 9. 98 Hämatom resorbirt. Geheilt entlassen.

Neuaufnahme 22. 10. bis 23. 11. 98.

Niere mit Deutlichkeit zu fühlen, vergrössert, beweglich, sie lässt sich bis in die vordere Axillarlinie drängen. Wegen Ren mobilis $33^1/_3$ pCt. Unfallrente.

19. Ernst S., Dachdecker, 25 J. Rec. No. 4103/98. 24. 1. bis 1. 3. 98.
Diagnose: Contusio renis sinistr. Heilung.

Sturz aus dem Fenster. Allgemeinbefinden kaum gestört; Schmerzhaftigkeit in der linken Nierengegend, Infiltration daselbst nicht zu constatiren. Urin mit Katheter entleert, blutig. In den nächsten Tagen Temperatursteigerung wegen Cystitis. Geheilt entlassen.

20. Wilhelm S., Arbeiter, 38 J. Rec. No. 302/00. 21.4.00 bis 27.9.01.
Diagnose: Contusio renis sinistr. Laparotomie. Heilung.

Anamnese: 3 Jahre vor der Aufnahme Operation an der linken Niere mit Fistel geheilt. (Näheres ist darüber nicht zu ermitteln.) Pferdetritt gegen den Leib links. Bewusstlosigkeit, Erbrechen, sehr starke Hämaturie (ein Liter Blut).

Rec.-Befund: Grosse Unruhe, Leib bretthart gespannt, diffus schmerzhaft. Urin reinblutig. Verdacht auf Blasenruptur, vorgeschlagene Operation wird abgelehnt. In der vorderen linken Axillarlinie — in der linken Nierengegend — Schrägnarbe mit kleiner secernirender Fistel.

Verlauf: Die allgemeinen peritonealen Erscheinungen treten etwas zurück, Temperatur 38,8°, Pulsfrequenz erheblich erhöht. Links neben der Blase schmerzhafte Resistenz. Wegen des Verdachtes eines von der Blase aufsteigenden Exsudates am 24. 4. Operation: a) Schrägschnitt vom linken Rippenbogen bis zur Symphyse; die Flexura sigmoidea durch starken retroperitonealen Bluterguss in die Höhe gehoben, derselbe reicht bis über die Mittellinie nach rechts und nach aussen oben bis zur linken Nierengegend. Blasenverletzung nicht vorhanden. Wegen der Möglichkeit einer Darmläsion Einnähen der Flex. sigm.
Diagnose: Blutung durch Nierenverletzung.

b) Schrägschnitt zwischen 12. Rippe und Crista ilei. Bluterguss freigelegt. An der Niere, deren unterer Pol freigelegt wird, wird eine Verletzung nicht wahrgenommen.

Verlauf: Blutung aus der Blase sistirt, Nierenerscheinungen treten in den Hintergrund. Es entsteht eine Kothfistel, die operativ geschlossen wird. Eine zweite Fistel entspricht dem oben genannten, von früher persistirenden Gang. Dieselbe sondert ein trüb-seröses Exsudat mit Eitersatz ab, das keine Pankreasfermente und keinen Harnstoff enthält. Dieser Fistelgang wird als eine Lymphfistel angesprochen, herrührend von der oben erwähnten früheren Operation. Er führt von der Wirbelsäule, wo die Höhle stellenweise mit Granulationen ausgekleidet ist, hinter dem Mesocolon des Pankreas schräg aufwärts bis hinter den Magen.

Mehrfache Versuche, diese Lymphfistel zur Heilung zu bringen, misslingen. Bei der Entlassung sind Residuen der Nierenverletzung nicht mehr zu constatiren.

21. Karl S., Kutscher, 22 J. Rec. No. 988/00. 6. 6. bis 9. 8. 1900.
Diagnose: Contusio renis dextr. Laparotomie. Heilung.

Ueberfahrung. Collaps. Starke Bauchdeckenspannung. Erbrechen. Ueber der Symphyse abgeschwächter tympanitischer Schall. Urin mit dem Katheter

entleert, reinblutig. Zwei Stunden später trotz Flüssigkeitsaufnahme: Blase leer.

Diagnose: Blasenruptur.

Operation: Sectio alta: keine Blasenverletzung. Laparotomie: In der Bauchhöhle blutige Flüssigkeit; retroperitonealer Bluterguss bis zur rechten Niere reichend, Coecum und Colon blutig suffundirt. Schluss der Bauchhöhle.

Diagnose: Nierenverletzung.

Nachlassen der peritonealen Erscheinungen, Urin 3 Tage nach der Operation ohne Blut. Am 22. 6. plötzlich wieder dunkler Urin. In dem Sediment degenerirte rothe Blutkörperchan und Lymphocyten. Ueber 4 Wochen andauernde Hämoglobinurie. Spektroskopisch: Methämoglobin.

9. 8. Geheilt entlassen.

Vorstellung 1907: Keine Unfallrente. Geringe Beschwerden durch Hernia ventralis. Niere nicht zu fühlen. Urin klar, ohne Eiweiss.

22. Marie W., 14 J. Rec. No. 592/00. 12. 6. bis 11. 7. 00.

Diagnose: Contusio renis dextr. Heilung.

Fall auf einen Rasenpflock. Erbrechen, Hämaturie. Rechte Nierengegend schmerzhaft. Im Verlauf deutlich sich ausbildendes Exsudat in der rechten Lumbalgegend, gleichzeitig mit Temperatursteigerung bis 38,4°.

Bei der Entlassung ist das Exsudat resorbirt, die rechte Niere aber deutlich vergrössert, lässt sich aus ihrer Lage drängen.

Vorstellung 1907: Keine Beschwerden mehr. Keine Ren mobilis, Urin ohne Eiweiss.

23. Gustav S., Arbeiter, 53 J. Rec. No. 2048/00. 10. 8. bis 30. 8. 00.

Diagnose: Contusio renis dextr. Heilung.

Sturz von der Leiter. Unruhe. Collaps. Keine Anämie. Rechte Nierengegend geschwollen und druckempfindlich, Hämaturie. Anfangs wird die Infiltration in der Lumbalgegend distincter, geht dann langsam zurück. 10 Tage blutiger Urin.

Vorstellung 1907: Beschwerdefrei, Urin ohne Eiweiss.

24. Gustav P., Kutscher, 39 J. Rec. No. 3136/00. 18. 10. bis 23. 11. 00.

Diagnose: Contusio renis sinistr. Heilung.

Fall gegen eine Brettkante, Hämaturie, schmerzhafte Infiltration in der linken Lumbalgegend. Im Anfang peritoneale Auftreibung des Leibes. Dauer der Hämaturie wegen Delirium tremens nicht genau zu controlliren.

23. 11. 00. Alle Verletzungssymptome geschwunden.

25. Cleo W., Directrice, 29 J. Rec. No. 141/01. 19. 4. bis 21. 5. 01.

Diagnose: Contusio renis sinistr. Fract. cost. Heilung.

Ueberfahrung. Hämaturie, Anämie, geringe Spannung des Abdomen, Infiltration in der linken Nierengegend. Rippenfractur. Am nächsten Tage p. rec. Katheterismus wegen Urinverhaltung, danach entstehende, einige Tage andauernde Cystitis. Bei der Entlassung ist der Urin klar, in der linken Nierengegend jedoch in der Tiefe eine Infiltration noch zu fühlen.

Vorstellung 1907: In der linken Lumbalgegend schmerzhafte Resistenz. Chronischer Blasenkatarrh. Enteroptosis. Ren mobilis dext.

26. Reinhold G., Arbeiter, 30 J. Rec. No. 4699/01. 3. 3. bis 19. 3. 02.
Diagnose: Contusio renis dextr. Heilung.
Ueberfahrung. Hämaturie am 2. Tage nach der Aufnahme; distincte Schmerzhaftigkeit rechts vom Nabel, besonders bei Gegendruck von hinten. Dem entsprechend kleine umschriebene harte Resistenz. In den ersten 8 Tagen Resorptionsfieber. Mit umschriebenem Exsudat in der rechten Nierengegend gebessert entlassen.
Vorstellung 1907: Keine Rente, beschwerdefrei, Urin ohne Eiweiss. Niere nicht palpabel.

27. Erna B., 18 J. Rec. No. 33/02. 4. 4. bis 6. 5. 02.
Diagnose: Contusio renis sinistr.
Ueberfahrung. Shock. Puls 130, klein. Frequente Respiration, geringe Bauchdeckenspannung, Erbrechen, Resistenz und Schmerzhaftigkeit in der linken Nierengegend, Hämaturie.
In den ersten 6 Tagen Temperatursteigerung bis 38°, allmählicher Rückgang aller Erscheinungen.
Vorstellung 1907: Keine krankhaften Veränderungen der Niere, Urin ohne Eiweiss.

28. Karl S., Kutscher, 33 J. Rec. No. 1191/02. 13. 3. bis 16. 7. 02.
Diagnose: Contusio renis sinistr. Heilung.
Pferdetritt. Starke Schmerzhaftigkeit in der linken Nierengegend, Hämaturie. Das Exsudat wird in den nächsten Tagen grösser, 10tägige Temperatursteigerungen. Am Scrotum und Radix penis bläuliche schmerzhafte Verfärbung. $2^1/_2$ Wochen nach der Verletzung erneute Hämaturie, die 4 Tage andauert. Geheilt entlassen.
Vorstellung 1907: Noch Schmerzen in der linken Lumbalgegend. Dieselbe ist auf Druck besonders sehr empfindlich. Objectiv kein Befund. Urin ohne Eiweiss. 10 pCt. Unfallrente.

29. Karl S., Arbeiter, 42 J. Rec. No. 2170/02. 13.—20. 8. 02.
Diagnose: Contusio renis dextr. Heilung.
Fall aus 2 m Höhe. Hämaturie, rechtsseitige Lumbalgegend druckempfindlich. Urin 4 Tage lang blutig, danach Rückgang aller Erscheinungen.

30. Otto L., Mitfahrer, 14 J. Rec. No. 3044/02. 8.—27. 10. 02.
Diagnose: Contusio renis dextr. Heilung.
Ueberfahrung. Collaps. Abdomen gespannt; Druckempfindlichkeit in der rechten Nierengegend; daselbst deutliche Resistenz. 7tägige Hämaturie 3 Tage nach der Verletzung, 10tägiges Resorptionsfieber. Geheilt entlassen.
Vorstellung 1907: Ab und zu Beschwerden in der rechten Seite, objectiv kein Anhalt; Urin ohne Eiweiss.

31. Paul H., Schmid, 18 J. Rec. No. 893/03. 23. 5. bis 6. 6. 03.
Diagnose: Contusio renis dextr. Heilung.
Pferdetritt. Puls 60, klein. Shock. Abdomen gespannt, Hämaturie. Am

nächsten Tage in der rechten Nierengegend kleines Exsudat, das sich bald resorbirt.

Vorstellung 1907: Keine Unfallrente. Reohte Niere vergrössert, verschiebbar. H. verrichtet nur leichte Arbeit wegen periodisoh auftretender Schmerzen in der rechten Niere. Urin ohne Eiweiss.

32. Georg R., Arbeiter, 49 J. Rec. No. 2805/03. 26. 9. bis 30. 10. 03.

Diagnose: Contusio renis sinistr. Heilung.

Fall auf den Rücken. Sehr starke Blutung. Peritoneum diffus schmerzhaft, besonders in der linken Lendehgegend; daselbst ist noch kein Exsudat nachweisbar. Puls ruhig. Am nächsten Tag Rückgang der peritonealen Erscheinungen, deutlich sich entwickelndes Exsudat in der linken Beckenhälfte. Starke, 22 Tage andauernde Blutung, aber keine Zunahme der Anämie oder Wachsen der Resistenz in der Lumbalgegend. Im Sediment granulirte Cylinder und zerfallene rothe Blutkörperchen. 30. 10. geheilt entlassen.

Vorstellung 1907: 2 Jahre $33^1/_3$ pCt. Unfallrente, seit 1906 keine Rente mehr. Urin ohne Eiweiss; in der Nierengegend ab und zu Schmerzen; kein objectiver Befund.

33. Karl B., Maschinenmeister, 79 J. Rec. No. 4406/03. 14.—26. 1. 04.

Diagnose: Contusio renis sinistr. Heilung.

Ueberfahrung. In der linken Nierengegend schmerzhafte Resistenz. Starke Hämaturie, 8 Tage anhaltend. 2 Tage nach der Verletzung Hämatom in der linken Scrotalhälfte. Adrenalin- und Ergotininjectionen.

34. Johann E., Kutscher, 25 J. Rec. No. 3337/04. 3. 11. bis 22. 11. 04.

Diagnose: Contusio renis sinistr.

Hufschlag 10 Tage vor der Aufnahme. Keine peritonealen Erscheinungen; leicht erhöhte Temperatur. Bei Palpation von der linken Axillarlinie her in der Nierengegend schmerzhafte Resistenz. 14tägige Blutung, darauf Urin 6 Tage frei von Blut, dann abermalige Hämaturie.

Vorstellung 1907: Ab und zu Schmerzen in der Nierengegend, objectiv kein Befund. Urin ohne Eiweiss.

35. Otto W., Maurer, 19 J. Rec. No. 652/05. 20. 5. bis 21. 6. 05.

Diagnose: Contusio renis sinistr. Heilung.

3 Etagen hoch abgestürzt, mit der linken Bauchseite aufgefallen. Pulslos, aber nicht anämisch, Bewusstlosigkeit, Erbrechen. In der linken Lumbalseite pralle schmerzhafte Resistenz, nicht verschieblich, darüber leichte Schallabschwächung. Starke Hämaturie, die 2 Tage andauert, und nach 6 Tagen wieder recidivirt. Mit Vergrösserung des Hämatoms einhergehende Temperatursteigerung bis 38°.

Vorstellung 1907: Objectiv kein pathologischer Befund. Urin ohne Eiweiss. Schmerzen in der linken Seite.

36. Friedr. D., Schlosser, 48 J. Rec. No. 3659/05. 30. 11. 05 bis 6. 1. 06.

Diagnose: Contusio renis sinistr. Heilung.

Ueberfahrung. Leichte Spannung des Abdomens, Druckempfindlichkeit in der linken Nierengegend, daselbst sich allmählich entwickelnde Resistenz.

Hämaturie, in den ersten Tagen Resorptionsfieber. Langsames Abklingen der Erscheinungen.

Vorstellung 1907: In der linken Nierengegend ist noch eine geringe Resistenz zu fühlen, Urin ist frei von Eiweiss.

37. Christian T., 46 J. Rec. No. 5368/05. 24. 3. bis 9. 4. 06.

Diagnose: Ruptura renis dextr. Urinphlegmone, Eiterung im Beckenbindegewebe. Incisionen. Tod.

Anamnese: 3 Tage vor der Aufnahme Schmerzen in der rechten Bauchseite; Trauma bestimmt bestritten.

Status: Temperatur 38,5°, 108 Pulse. Abdomen etwas gespannt und aufgetrieben. Rechts zwischen Rippenbogen und Darmbeinkamm, besonders in der Axillarlinie und nach hinten davon starke Schmerzhaftigkeit. Daselbst ist eine Resistenz fühlbar, über der der Percussionsschall gedämpft ist. Hämaturie.

Punction unterhalb der 12. Rippe ergiebt eine blutige Flüssigkeit mit urinösem Geruch, deshalb

a) Incision an der rechten Crista ilei. Nach stumpfer Durchtrennung der Musculatur kommt man in eine retroperitoneale Höhle, aus welcher sich die oben erwähnte Flüssigkeit ergiesst.

b) Schräger Lumbalschnitt von der 12. Rippe abwärts; das retroperitoneale Gewebe ist sulzig infiltrirt. Nierenfettkapsel durch den urinösen Erguss abgehoben. Rechte Niere quer durchgespalten, in eine kleinere untere und grössere obere Hälfte getrennt. Der Riss ist mit Blutcoagulis ausgefüllt, die Blutung selbst steht. Tamponade.

Fortschreitende Eiterung im Beckenbindegewebe. Tod.

Section: Niere quer durchgerissen, Riss geht bis ins Beckenbindegewebe. Retroperitoneale Phlegmone, Lungentuberculose.

38. Otto J., Kutscher, 25 J. Rec. No. 1422/06. 26. 6. bis 21. 7. 06.

Diagnose: Contusio renis dextr. Heilung.

Hufschlag. Hämaturie, die 4 Wochen andauert; Hämatom in der rechten Lumbalgegend.

Vorstellung 1907: 20pCt. Unfallrente, angeblich Schmerzen in der rechten Seite beim Laufen. Der rechte untere Nierenpol ist fühlbar. Urin ohne Eiweiss.

39. Ernst B., Postbote, 24 J. Rec. No. 4842/06. 12. 1. bis 13. 2. 07.

Diagnose: Contusio renis sinstr. Heilung.

Quetschung gegen Lastwagen, im Shock eingeliefert. Puls klein, 130. Die ganze linke Seite, namentlich in der Nierengegend, in einen dicken, bis zur Medianlinie reichenden Tumor verwandelt; derselbe verjüngt sich keilförmig nach unten (Hämatom im Verlauf des linken Ureters). Starke Hämaturie, 6tägiges remittirendes Fieber. Langsames Abklingen der Erscheinungen.

Vorstellung 13. 3. 07: Zur Zeit noch arbeitsunfähig, angeblich Schmerzen in der linken Nierengegend, daselbst keine Resistenz mehr zu fühlen. Urin frei von Eiweiss.

XXV.

(Aus der chirurg. Klinik zu Jena. — Director: Geh.-Rath Prof. Dr. Riedel.)

Nadelstichverletzung des rechten Herzventrikels und Vorhofs. Naht. Heilung.[1]

Von

Dr. Thiemann,

Assistenten der Klinik.

(Mit 2 Textfiguren.)

M. H.! Gestatten Sie, dass ich Ihnen folgenden Fall vorstelle:

Dieser 23jährige Mann nähte sich zwei Tage vor seiner Einlieferung in die chirurgische Klinik zu Jena seinen Rock und liess zum Schluss die Nadel darin stecken. Am Tage der Verletzung, 2 Uhr Nachmittags, war er damit beschäftigt, Holz abzuladen, und presste dabei ein Stück Baumstamm gegen seine Brust; dabei verspürte er plötzlich einen Stich links neben dem Brustbein und fand in den Kleidern abgebrochen ungefähr ein Drittel der Nadel mit dem Oehr. Der Rest war unter der Haut verschwunden.

Patient fühlte sich bald sehr elend, hatte Stiche beim Athmen, sodass er einen Arzt aufsuchte. Dieser machte an der betreffenden Stelle eine Incision, fand aber die Nadel nicht. Bei dem Extractionsversuch nun collabirte der Patient so stark, dass der Arzt ihn mit Kampherinjectionen versah und schleunigst nach Jena überführen liess, wo Patient $3^1/_2$ Stunde nach geschehener Verletzung eintraf; auf dem Transport war er nochmals ohnmächtig geworden.

Patient sieht bei der Aufnahme äusserst anämisch aus und macht einen schwer kranken Eindruck; Gesicht und Körper sind mit kaltem Schweiss bedeckt.

Der Puls ist an der Radialis kaum zu fühlen, stark beschleunigt, flatternd; die Herzdämpfung verbreitert: der Spitzenstoss in der Mammillarlinie un-

[1]) Vorgetragen am 1. Sitzungstage des XXXVI. Congresses der Deutschen Gesellschaft für Chirurgie, 3. April 1907.

deutlich, die rechte Herzgrenze überragt den rechten Sternalrand. Die Herztöne sind über der Spitze garnicht, über der Basis nur ganz leise zu hören: keine blasenden oder dergleichen Geräusche.

Die linke Thoraxseite giebt lauten Percussionsschall, nicht verschieden von rechts.

Parallel dem linken Sternalrande findet sich in der Höhe des 4. Intercostalraums eine ca. 3 cm lange Schnittwunde, die nur bis ins subcutane Fett reicht. Die Gegend des Musc. pectoralis ist gegen rechts in Handtellergrösse flach vorgewölbt; kein Hautemphysem.

Der schwere Allgemeinzustand, die starke Anämie, der Befund am Cor und der Puls sprachen für eine Herzverletzung und drängten zur sofortigen Operation, die in Chloroformnarkose vorgenommen wurde. (Operateur: Verf.)

Fig. 1.

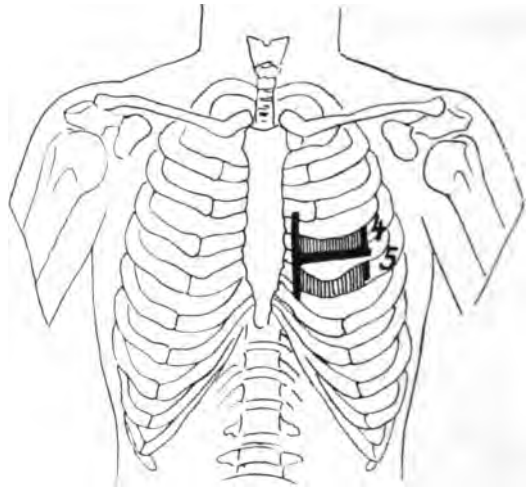

Schnittführung.

Von der Nadel ist in der Hautwunde nichts zu sehen oder zu fühlen: diese wird nach oben und unten verlängert und bis auf die Rippen vertieft. Dann wird der Pectoralis in seiner Faserrichtung durchtrennt; in ihm findet sich nur ein geringes Hämatom, das die vorher beschriebene Vorwölbung der Gegend nicht erklären kann. Auch jetzt sieht und fühlt man die Nadel nicht. Aus dem 4. I. R. geringe Blutung; deshalb Resection der 4. Rippe. Jetzt findet sich die Nadel fest unter dem unteren Rande der Rippe eingeklemmt. Als sie herausgezogen wird — Länge 31 mm —, dringt sofort Luft in die linke Pleura ein. Aus der Tiefe von rechts her — man fühlt dort deutlich das pulsirende Herz — strömt schubweise Blut in mässiger Menge aus dem Herzbeutel hervor, in dem ein schlitzförmiges Loch sichtbar wird.

Es wird nun ein T-Schnitt auf den ersten gesetzt, die 4. Rippe weiter und ausserdem die 5. in gleicher Ausdehnung resecirt, und die Lappen nach oben und unten auseinander geklappt. (Schnittführung s. Fig. 1.)

Jetzt hat man freien Ueberblick: die Lunge hellrosa, liegt nach hinten zurückgesunken; in der Pleura nur wenig Blut; dagegen sind die Fettanhänge des Brustfells am Pericard stark blutig durchtränkt. Aus dem Schlitz im Herzbeutel wird stossweise Blut ausgetrieben.

Der Herzbeutel wird nun in der Längsachse ungefähr in einer Ausdehnung von 10 cm an seiner Vorderfläche geöffnet; dabei entleeren sich ungefähr 100 ccm flüssigen Blutes. Sofort sieht man ein ca. 1 cm langes schlitzförmiges Loch im rechten Ventrikel, aus dem pulsatorisch Blut im Strahl hervorquillt. Das Herz wird mit der eingeführten, linken Hand fixirt und vorgezogen, was leicht gelingt, und das Loch durch eine Catgutknopfnaht geschlossen.

Fig. 2.

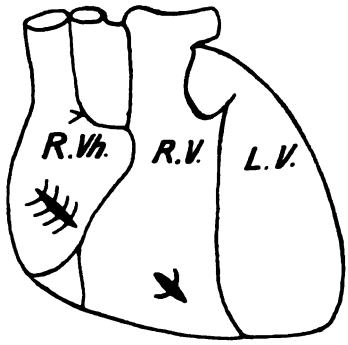

Verletzungen des rechten Ventrikels und Vorhofs.

Beim Vorziehen zeigt sich, dass weit oben im rechten Vorhof noch ein zweiter, grösserer, ungefähr 1,5 cm messender Längsschnitt besteht, aus dem dunkles Blut in bleifederdickem Strahle hervorströmt. Mit der linken Hand wird tief eingegangen, das Herz umfasst, vorgezogen und mit der rechten durch 4 Catgutknopfnähte das Loch in der dünnen Wand geschlossen. Dabei setzt das Herz mehrmals in Momenten stärksten Zuges für kurze Zeit aus; bei nachlassendem Zuge nimmt es zunächst zappelnd, dann allmählich ruhiger werdend, seine Thätigkeit wieder auf.

Aus den Herzwunden fliesst kein Blut mehr. Nach Entfernung einer Handvoll Blutcoagula, die hinter dem Herzen liegen, wird das Pericard mit 5 Catgutknopfnähten geschlossen, und in den untersten Winkel ein dünner Gazedocht eingelegt. Dann wird das Blut aus der Pleurahöhle ausgetupft und ein Tampon zum lateralen Wundwinkel herausgeleitet. Es folgt Pleura-Muskelnaht, partielle Hautnaht, Verband.

Während der Operation werden dem Patienten 0,1 Coffein subcutan injicirt; bald nach beendetem Eingriff hebt sich der Puls.

Verlauf:

25. 10. 06. Am nächsten Tage Abendtemp. 37,4°; Puls 90, kräftig, manchmal unregelmässig. Allgemeinbefinden gut; Pat. isst und trinkt. Etwas Athemnoth und Stechen auf der linken Seite. Verbandswechsel: Beim Herausziehen des Tampons aus dem Herzbeutel, was sehr leicht und völlig schmerzlos gelingt, fliessen ungefähr 50 ccm leicht röthlichen Serums hinterher. Einführung eines Jodoformdochtes in die Hautwunde. Pleuratampon enthält wenig blutige Flüssigkeit, wird erneuert.

26. 10. Temp. Abends 37,6°, Puls 100, kräftig, manchmal wechselnd, dikrot. Dyspnoe stärker; links hinten Dämpfung; vorn Pneumothorax. Herzspitzenstoss deutlich in der Mammillarlinie. Tampon nach dem Herzbeutel zu fast trocken. Beim Herausziehen des Pleuratampons werden ca. 500 ccm blutig seröser Flüssigkeit entleert. Bald darauf verringert sich die Dyspnoe, der Puls wird langsamer. Pat. schläft ruhig.

30. 10. Allgemeinzustand beträchtlich verschlechtert; Dyspnoe stärker: die linke Seite athmet wieder schwächer. Aengstlicher Gesichtsausdruck, Druckgefühl in der Herzgegend. Puls jetzt deutlich paradox, bei der Inspiration und zwar jeden 4. Schlag aussetzend; Puls selbst klein; am stärksten ist immer noch der erste jeder Serie. Abendtemperatur 38°. Herzdämpfung: Mammillarlinie bis rechter Sternalrand.

Mit einer Sonde gelangt man in den Herzbeutel, aus dem sich ca. 100 ccm leicht sanguinolenter Flüssigkeit (starker Eiweissgehalt, Impfung: steril) entleeren. (Die Entleerung gelingt nur, wenn Pat. auf die Seite gedreht wird, da dann offenbar das Herz von der Oeffnung im Herzbeutel abgedrängt wird, die es bei Rückenlage, auf dem Erguss schwimmend, verlegt hat.) Darauf bessert sich sofort der Puls und verliert seinen paradoxen Charakter. Sodann wird durch Punction aus den hinteren Partien der linken Pleura ungefähr $^1/_2$ Liter der gleichen Flüssigkeit entleert.

In den folgenden Tagen machten sich Zeichen von Herzinsufficienz geltend: Knöchelödem, später allgemeines Anasarka, Ascites, Hydrothorax auch der anderen Seite. Da ausserdem die Temperatur wieder auf 38° stieg, und die Dämpfung über der linken Thoraxseite abermals zunahm, so wurde zunächst vorn ein Stück der 6. Rippe resecirt, doch nur kuppelförmig in die Höhe gezogenes Zwerchfell gefunden, später in der hinteren Axillarlinie durch Rippenresection (9.) ein Empyem von ca. 500 ccm entleert (29. 1. 07.)

Unter Coffein und Digitalis Rückgang der Oedeme, Steigerung der Urinmengen.

Seitdem ungestörte Reconvalescenz.

Zur Zeit befindet sich Patient vollkommen wohl und ist auf der Station beschäftigt worden. Der Puls ist regelmässig, kräftig; die Herzaction ruhig. Die linke Lunge functionirt wieder vollkommen. Die Narben sind völlig reactionslos; die Haut ist von der Unterlage abhebbar, bis auf einen kleinen Bezirk (= frühere Drainagestelle des Herzbeutels), die mit dem darunterliegenden Gewebe und wohl auch mit dem Pericard verwachsen ist. Aus den Rippen 4 und 5 fehlt je ein Stück von ca. 5 cm, da bei der Operation ein

Theil des Periosts resp. Perichondriums mit weggenommen wurde, um eine eventuelle, spätere Verwachsung des Herzbeutels und des Herzens mit der knöchernen Thoraxwand zu verhindern; also so zu sagen eine prophylaktische Cardiolyse. Patient trägt deshalb zum Schutze über dem Herzen eine Pelotte.

Die Diagnose war in diesem Falle klar, denn wenn bei dem Sitze der Verletzung und der flachen Vorwölbung der Pectoralgegend auch an eine Blutung aus der Mammaria interna oder aus einem grösseren Gefäss in der Musculatur gedacht werden konnte, besonders da der Patient mit grosser Sicherheit angab, dass nur ein ganz kleines Stück der Nadel im Körper stecken geblieben wäre, so sprach doch der schwere Allgemeinzustand, der kaum fühlbare Puls, die starke Anämie und die Vergrösserung der Herzdämpfung mit Sicherheit für eine Verletzung des Cor. Der Umstand, dass Geräusche am Herzen nicht gehört werden konnten, findet wohl darin seine Erklärung, dass es sich um zwei kleinere Löcher handelte, und die Herzaction durch die Compression (Herztamponade) schon eine sehr schwache war.

Die Schnittführung war zunächst durch die schon vorhandene Incision gegeben, indem von ihr aus der Versuch gemacht werden musste, die Nadel zu finden; wie erwähnt, gelang dies erst nach Resection der 4. Rippe, unter der sie fest eingeklemmt sass.

Die so wichtige Frage der Pleuraschonung oder Eröffnung war durch die Verletzung selbst entschieden; doch hätte bei Anwendung der Sauerbruch'schen Kammer die Entstehung des Pneumothorax wohl vermieden werden können. Eine merkliche Verschlechterung des Pulses und des Allgemeinbefindens im Momente des Lungencollapses war übrigens nicht zu constatiren.

Die Freilegung des Herzens gelang dann mittelst eines auf den ersten gesetzten T-Schnittes und weiterer Rippenresection schnell und ausgiebig, so dass es keinerlei Schwierigkeiten bereitete, mit der ganzen Hand in den Thorax einzugehen, das Herz weit vorzuziehen und sich selbst den rechten Vorhof vollkommen zugänglich zu machen. Das pulsirende Herz liess sich sehr gut mit der linken blossen Hand halten, während mit der rechten die Nähte durch Epi- und Myocard gelegt wurden; dabei reagirte das Cor auf die Stiche nicht in wahrnehmbarer Weise, nur auf starken Zug antwortete es mit kurzem Stillstand. Nach Eröffnung des Herz-

beutels und nach Wegfall des Gegendrucks klafften die Herzwunden stärker, und die Blutung wurde heftiger, so dass Eile nöthig schien: vorher bildete offenbar die Herztamponade (Compression des Herzens) die Hauptgefahr für den Patienten.

Als Nahtmaterial wurden Catgutknopfnähte verwendet, und zwar weil Seidennähte als Fremdkörper wirken und doch vielleicht eine stärkere Reizung, eventuell sogar Abscessbildung, verursachen könnten. Und weshalb soll man der Herzwand unnöthiger Weise einen unresorbirbaren Fremdkörper einverleiben, wenn doch, wie der Verlauf gezeigt hat, auch das Catgut seine Aufgabe vollkommen erfüllt? Es wurde während der Operation nicht darauf geachtet, in welcher Phase der Herzbewegung die Fäden geknotet wurden; jedenfalls hat keine der 5 Ligaturen durchgeschnitten, auch nicht die in der dünnen Vorhofswand. Der Umstand, dass für das 1 cm messende Loch eine Naht zum schliessen genügte, während das nur wenig grössere im Vorhof deren vier erforderte, bestätigt den Erfahrungssatz, dass die Herzwunden um so stärker klaffen und deshalb um so gefährlicher sind, je dünner die Wand des betreffenden Hohlraums ist.

Was nun die Tamponade des Herzbeutels anbetrifft, so bot der dadurch geschaffene Weg in den späteren Tagen den Vortheil, dass man auf ihm leicht in das Pericard gelangen, den serösen Erguss ablassen und den bedrohlichen Zustand der Compression des Herzens aufheben konnte. Andrerseits aber muss zugegeben werden, dass, abgesehen von der Gefahr der secundären Infection, der Tampon vielleicht den Erguss erst zum grössten Theil hervorgerufen hat, wie dies ja von den meisten Operateuren angenommen wird, sodass ich in ähnlichen Fällen künftig davon absehen würde. Ebenso verhält es sich mit der Pleurahöhle.

Besonders merkwürdig ist in unserem Falle, dass die Nadel zwei Hohlräume des Herzens eröffnet hat; dies ist wohl folgendermaassen zu erklären: die abgebrochene Nadel war unter der 4. Rippe fest eingeklemmt und sah mit der Spitze nach oben und rechts. Gegen dieses punctum fixum nun bewegte sich das Herz; bei seiner Contraction verletzte sich der rechte Ventrikel immer wieder; dehnte es sich bei der Diastole aus, wobei es herunter und nach links tritt, so traf die Spitze der Nadel jedesmal den rechten Vorhof. Dass dies so war, davon konnte man sich bei freigelegtem

Herzen überzeugen, indem abwechselnd Ventrikel und Vorhof an die Stelle trat, wo die Nadelspitze sich befunden hatte. Vielleicht hat auch die Lageveränderung des Herzens beim Stehen und Liegen noch mitgespielt. Jedenfalls sind dann diese Nadelstiche durch den Innendruck des Herzens zu wirklichen Löchern vereinigt und erweitert worden.

In mehrfacher Hinsicht also ist der vorliegende Fall interessant. Zunächst durch die Entstehung der zwei doch recht beträchtlichen Herzwunden durch die einfache Nadel. Es ist von verschiedenen Seiten gerathen worden, herzverletzende Fremdkörper nicht sofort zu extrahiren, sondern dies erst nach Freilegung des Herzens zu tun. Das mag für gröbere, dickere Instrumente, die durch ihre Masse selbst die Herzwunden tamponiren, zutreffen; doch zeigt unser Fall, dass dieses längere Verweilen der Fremdkörper auch schlimme Folgen haben kann; denn hier würde die Verletzung wohl kaum eine so ausgedehnte geworden sein, wenn die Extraction gleich nach der Verwundung hätte geschehen können. Interessant ist der Fall auch durch den glücklichen Ausgang bei Eröffnung zweier Hohlräume des Herzens, darunter eines Vorhofs. In der einschlägigen Literatur, wie sie z. B. Borchardt (Sammlung klinischer Vorträge von Volkmann 1906 No. 411 und 412) und Wendel (Arch. f. klin. Chirurgie 1906 Bd. 80) zusammengestellt haben, ist bisher ein derartiger Fall als geheilt nicht verzeichnet. Auch die operativ geheilten Vorhofsverletzungen sind noch recht selten: so sind in den erwähnten Zusammenstellungen nur 3 Fälle (Schwerin, Kappeler und Gentil) von Vorhofsverletzungen als geheilt aufgeführt.

Die glückliche Ueberwindung der zahlreichen Complicationen (Empyem etc.) endlich zeigt, was ein Herz auszuhalten im Stande ist, wenn es eben einem gesunden, jugendlichen Individuum angehört.

XXVI.

(Aus dem Rudolfinerhause in Wien-Döbling.)

Zur Technik der Uranoplastik.

Von

Dr. Ludwig Moszkowicz,

Primararzt.

(Mit 7 Textfiguren.)

Im October 1903 führte ich zum ersten Male eine Uranoplastik nach einer von der Langenbeck'schen Methode abweichenden Art aus.

Es handelte sich um eine sehr breite Gaumenspalte, so dass die Operation nicht viel Erfolg versprach. Nun empfahl mir mein verehrter Lehrer, Regierungsrath Gersuny, einen Lappen mit dem Stiel am Defectrand zu bilden und diesen über den Spalt zu klappen. Die Operation gelang. Das Wesentliche der neuen Methode bestand darin, dass der Lappen um 180° gedreht, über den Defect hinübergeklappt wird, während der Langenbeck'sche Lappen, der vorne und rückwärts seine Ernährungsbrücken behält, ohne Drehung über den Rand des Defectes geschoben wird.

Kurze Zeit nach meiner ersten derartigen Operation erschien ein Referat im Centralblatt für Chirurgie, aus dem ich ersah, dass der englische Chirurg Lane in mehr als 200 Fällen mit gutem Erfolge in ähnlicher Weise operirt habe. Eine Durchsicht der Literatur belehrte mich aber, dass bei der ersten Uranoplastik, die überhaupt jemals ausgeführt wurde, umgeklappte Lappen zur Deckung des Defectes verwendet wurden. Im Jahre 1824 hat der deutsche Arzt Krimer in Aachen eine Gaumenspalte auf die Weise zum Verschluss gebracht, dass er auf jeder Seite aus dem Ueber-

zuge des Gaumens einen Lappen bildete, dessen Basis am Spaltrand gelegen war. Beide Lappen wurden um 180° gegen einander gedreht und mit einander vernäht.

Von Priorität kann also keine Rede sein, ich möchte jedoch für die Anwendung der umgeklappten Lappen eintreten, da ich mich an 14 Fällen von der Brauchbarkeit des Verfahrens überzeugen und es in einigen Punkten ausbilden konnte. Es erscheint mir dies um so nothwendiger, als vor Kurzem in diesem Archiv von geschätzter Seite, dem Professor Bunge in Königsberg einige Einwände gegen die Lane'sche Methode erhoben wurden.

Es sei zunächst die prägnante Beschreibung der Lane'schen Methode nach Bunge wiedergegeben:

„Lane strebt den Verschluss der Spalte durch Abpräpariren und Umklappen eines nur von einer Seite des Spaltrandes entnommenen Lappens an. Die Schleimhaut des Gaumens kommt nach der Nasenhöhle, die Wundfläche des Lappens nach der Mundhöhle zu liegen. Der Lappen enthält am harten Gaumen den ganzen mukös-periostalen Ueberzug am weichen Gaumen die mundwärts gelegene Schleimhaut. Am harten Gaumen wird der freie Rand dieses losgelösten und um 180° gedrehten Lappens unter den am Spaltrand der anderen Seite auf eine Strecke abgelösten und emporgehobenen Gaumenüberzug geschoben und dort fixirt. Im Bereiche des weichen Gaumens der nicht mobilisirten Seite wird der freie Rand entweder schräg angefrischt und mit dem Schleimhautlappen der anderen Seite vernäht oder es wird noch eine besondere Lappenbildung ausgeführt. Zu diesem Zweck wird an der Rück- (nasalen) Fläche des weichen Gaumens ein kleineres, ebenfalls um 180° zu drehendes Läppchen gebildet, das mit seiner Wundfläche auf die Wundfläche des Lappens der anderen Seite aufgenäht wird und so durch Adaptirung breiter Wundflächen die Sicherheit der Heilung besser garantirt.

Bei schmalen Spalten reicht die Breite des mucös-periostalen Ueberzuges des Gaumens und der Schleimhaut des weichen Gaumens selbst aus. Bei breiteren Spalten muss der Ueberzug des Alveolarfortsatzes und selbst der Wangenschleimhaut mit in den Lappen genommen werden."

Professor Bunge schliesst daraus, dass die Operation ein beschränktes Anwendungsgebiet haben muss. Da der Ueberzug

des Alveolarfortsatzes zur Lappenbildung benützt wird, lässt sich die Methode nur bei Kindern anwenden, bei denen die Zähne noch nicht durchgebrochen sind oder im Durchbrechen begriffen sind. Die Operation eigne sich daher abgesehen von schmalen Spalten, bei denen der Ueberzug der horizontalen Gaumenplatte ausreicht, nur für ganz junge Kinder.

Dieser Einwand scheint mir nur theilweise berechtigt. Die Leistungsfähigkeit der beiden Methoden wird uns bei Betrachtung von Frontalschnitten klar. Es leuchtet ein, dass alles auf das Verhältniss der Breite des Gaumenspaltes zur Breite einer jeden der beiden Gaumenhälften ankommt. Der günstigste Fall ist jener, wenn die Spalte schmäler oder ebenso breit ist wie eine der Gaumenplatten. Ein Langenbeck'scher Lappen (Fig. 1) wird bestenfalls um die Hälfte seiner Breite über die Spalte geschoben, es muss ein ebenso breiter Lappen von der entgegengesetzten Seite zu Hülfe genommen werden, um die Spalte ganz zu überbrücken. Namentlich in ihren hinteren Antheilen sind die Lappen nie ganz ohne Spannung aneinander zu bringen, wenn die Spalte nicht wesentlich schmäler ist als eine Gaumenhälfte.

Der umgeklappte Lappen, wie ihn Lane verwendet (Fig. 2), kommt seiner ganzen Breite nach über die Spalte zu liegen. Daraus allein ergiebt sich schon, dass der Lappen bei dieser Methode besser ausgenützt wird. Ein Lappen überbrückt die ganze Spalte, wenn diese nur wenig schmäler ist als eine Gaumenhälfte.

Wo der umgeklappte Lappen bei Verwendung des ganzen mucös-periostalen Ueberzuges des harten Gaumens der einen Seite nicht hinreicht, um den Spalt zu überbrücken, dort werden auch die beiden Langenbeck'schen Lappen nicht ohne grosse Spannung vereinigt werden können.

Für solche Fälle, bei denen die Langenbeck'sche Plastik misslingen muss, kamen bisher nur jene complicirten Methoden in Betracht, die v. Eiselsberg empfohlen hat, die Einheilung eines Fingers, eines Lappens vom Vorderarm und in geeigneten Fällen die Umklappung des Vomer (v. Eiselsberg, Zur Technik der Uranoplastik. Archiv f. klin. Chir. Bd. 64. S. 509).

Mit Hülfe der Umklappungsmethode kann man nach dem Vorgange von Lane sehr breite Spalten zum Verschlusse bringen, indem man den Schleimhautperiostüberzug des Proc. alveolaris in

Zusammenhang mit dem Ueberzug des harten Gaumens als Lappen über den Defect schlägt. Diese Methode ist aber nur vor dem Durchbruch der Zähne anwendbar (Fig. 3 u. 5).

Fig. 1.

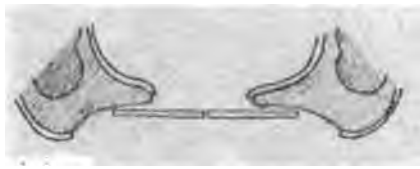

Fig. 2.

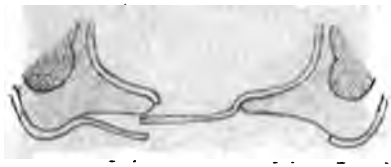

Fig. 3.

Fig. 4.

Bei breiten Spalten Erwachsener möchte ich nun eine Combination der Langenbeck'schen Methode mit der Lane'schen Methode empfehlen, die sich mir wiederholt gut bewährt hat. Ist die Spalte im harten Gaumen so breit, dass ein umgeklappter

Lappen sie gar nicht oder nur knapp überbrückt, dann wird auf der entgegengesetzten Seite ein Lappen durch zwei Schnitte (einen knapp an der Zahnreihe und einen am Defectrand), also nach Langenbeck'scher Methode umgrenzt, vom harten Gaumen ab-

Fig. 5.

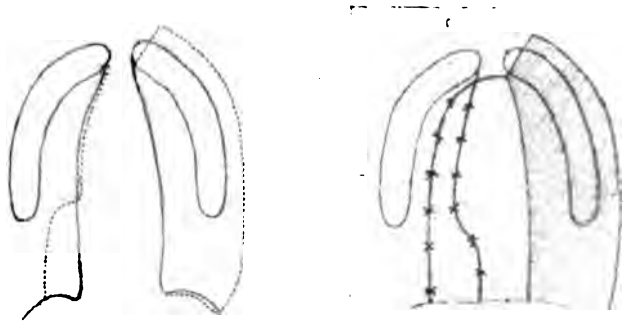

Fig. 6.

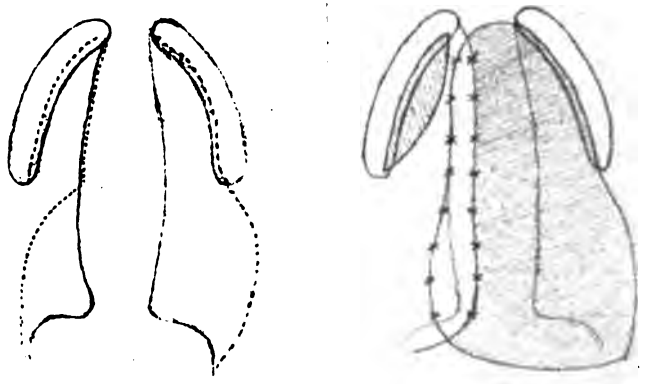

gehebelt und über den Defect geschoben. Ein solcher Lappen reicht, wie oben angegeben wurde, etwa mit der Hälfte seiner Breite über den Defect. Wir hätten also Material an mucöperiostalen Lappen, um eine Spalte zu schliessen, die fast einhalb Mal so gross ist als die eine Gaumenhälfte. Der umge-

klappte Lappen hat seine Wundfläche gegen den Mund gerichtet, der Langenbeck'sche Brückenlappen dagegen ist an seiner nasalen Fläche wund. So berühren sich also die beiden Lappen mit breiten Wundflächen, ein wesentlicher Vortheil der neuen Umklappungsmethode (Fig. 4 u. 6).

Der zweite Einwand Bunge's bezieht sich auf die Technik der Operation. „Man wird sich bei der Ausführung der Operation

Fig. 7.

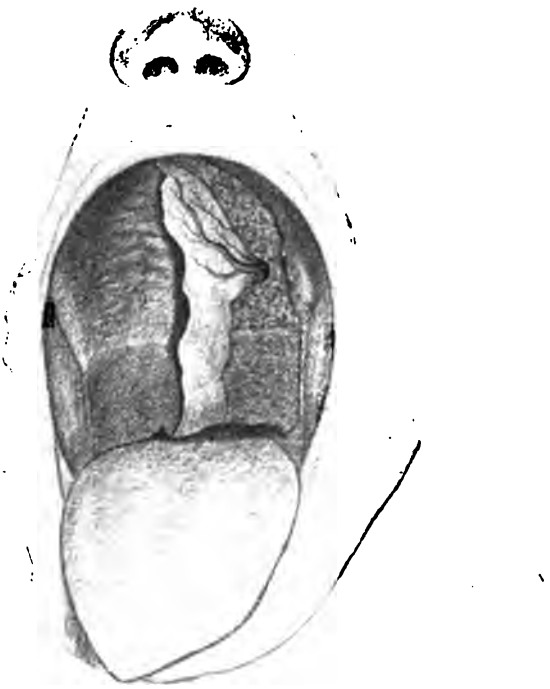

bald überzeugen, dass sie nicht gerade leicht, dass sie sicherlich technisch schwieriger auszuführen ist als die Langenbeck'sche Uranoplastik. Hierzu kommt noch, dass bei der Lane'schen Operation die Arteria palatina regelmässig verletzt werden muss, bei der Langenbeck'schen Operation soll und kann die Arterie bei einiger Uebung geschont werden." Lane scheint in der That mit der Verletzung der Arterie zu rechnen und quetscht sie durch, um eine stärkere Blutung zu vermeiden.

Bei meinen Operationen sah ich nun wiederholt die Arterie nach Präparation des Lappens intact aus dem Foramen pterygopalatin. in den Lappen hineinziehen und glaube, dass die Arterie immer geschont werden kann. Ich habe an der Leiche nach Injection der Gefässe von der Carotis aus einen ähnlichen Lappen abpräparirt (Fig. 7) und konnte mich überzeugen, dass man ohne Verletzung der Arterie den Lappen ausgiebig mobilisiren kann. In der Gegend der Foramina palatina posteriora wird man etwas vorsichtiger präpariren, vor und hinter dieser Gegend kann man dreister mit dem Elevatorium arbeiten, namentlich nach rückwärts am Rande des harten Gaumens, wo das Periost des harten Gaumens in die Fascie des Gaumensegels übergeht, die gleichzeitig die Sehne des Tensor veli palatini ist, wird man mit Messer und Scheere den Lappen freimachen, so dass er ohne Spannung über den Defect gelegt werden kann. In der Gegend des Austritts der Arterie aus dem Knochen wird man dagegen mehr stumpf arbeiten. Die Arterie macht die Drehung des Lappens nur theilweise mit, sie ist geschlängelt und lässt sich leicht etwas strecken. Uebung und Vorsicht sind also gewiss nöthig, ohne diese wird man aber auch bei der Langenbeck'schen Methode die Arterie verletzen.

Noch viel bedeutsamer scheinen mir die Vortheile der neuen Methode im Bereiche des weichen Gaumens zu sein. Hier können wir, wie schon oben geschildert, aus jeder Hälfte des gespaltenen Velums einen umgeklappten Lappen formiren. Indem wir auf der einen Seite den oralen, auf der anderen Seite den nasalen Schleimhautüberzug des Velum dazu verwenden, gewinnen wir wieder zwei Lappen, die sich mit breiten wunden Flächen berühren.

Ich bin auch hier einen Schritt weiter gegangen als Lane, und zwar im Interesse einer besseren Function des Gaumensegels. Es ist ja allgemein bekannt, dass hinsichtlich der Function die Resultate der Gaumenplastik noch recht mittelmässig sind. Das Velum ist meist schon zu kurz angelegt, durch die Langenbeck'sche Nahtmethode entsteht eine mediane Narbe, die in sagittaler Richtung schrumpft, wodurch das Velum noch mehr verkürzt wird. Daher wird das Velum nur sehr selten so lang gerathen, dass es die hintere Rachenwand erreichen kann. Wegen des mangelhaften Abschlusses der Nasenhöhle bleibt die Sprache immer etwas näselnd.

Ich glaube nun, dass wir auch in dieser Hinsicht mit der neuen Methode etwas weiter kommen werden. Ich habe die Lappen an beiden Seiten breiter und namentlich länger formirt, indem ich die Schnitte seitlich über den vorderen Gaumenbogen bis an die Tonsille und sogar in diese selbst führte. Man erhält auf diese Weise sehr lange Lappen und durch die Naht ein sehr langes Velum. Ich verzichte dabei ganz auf die Verwendung der Uvulahälften zur Bildung einer neuen Uvula. Die vorgebildete Uvula kommt etwa in die Mitte meiner langen Lappen zu liegen, während sie bei Lane der Endpunkt des seitlichen Schnittes ist und demgemäss auch zur Bildung einer neuen Uvula verwendet werden kann.

Bezüglich der Technik der Operation will ich nur hervorheben, dass die Operation bei hängendem Kopfe in Narkose ausgeführt wurde. Die Blutung, welche auch noch Bunge als besonders erschwerenden Umstand schildert, lässt sich durch Adrenalin ganz ausschalten. Es wurden etwa 5 Minuten vor Beginn der Operation bei Kindern etwa 4 ccm einer physiologischen Kochsalzlösung mit je einem Tropfen der käuflichen 1 prom. Adrenalinlösung auf den Cubikcentimeter unter die Schleimhaut des harten und weichen Gaumens injicirt, bei grösseren Individuen entsprechend mehr.

Man kann so nahezu blutleer operiren, wodurch die Operation, einst mit Recht eine der gefürchtetsten, alle ihre Schrecken verloren hat. Die Naht wird mit kleinen Trokarnadeln, gewöhnlichem Langenbeck'schen Nadelhalter und mit feiner Seide ausgeführt. Da die Lappen sich überkreuzen, so ergiebt sich daraus eine doppelte Nahtlinie (Fig. 6). Die Naht wird als Matratzennaht, durch den oberen Lappen durchgreifend, den darunterliegenden Lappenrand mitfassend, ausgeführt.

Zu erwähnen wäre noch, dass, wenn die Spalte vorn auch durch den Proc. alveolaris hindurchgeht, die Plastik mit umgeklappten Lappen auch nach vorn zu fortgesetzt wird. Man vergrössert hier mit Vortheil die Lappen durch Antheile der Lippenschleimhaut. Abnorm stehende Zähne werden besser extrahirt.

Auch erworbene Gaumendefecte jeder Art sind mit Hilfe umgeklappter Lappen viel bequemer zu decken als nach der Langenbeck'schen Methode.

In der k. k. Gesellschaft der Aerzte in Wien konnte ich fünf

Kinder demonstriren (die anderen Patienten waren nicht aus Wien), bei denen den Fachkollegen namentlich das lange Velum auffiel. Die Kinder sprechen, trotzdem sie noch keinen Sprachunterricht genossen haben, recht deutlich. Dass bei Kindern, die vor der Operation schon gesprochen haben, ein besonderer Unterricht nöthig ist, um ihnen die schlechten Sprachgewohnheiten abzugewöhnen, ist ja allgemein bekannt.

Daraus ergiebt sich die bei jeder Verbesserung der Uranoplastik immer wieder auftauchende Frage, ob es nicht möglich wäre, in sehr frühem Lebensalter zu operiren.

Ich habe zweimal nach dem Vorschlage Lane's sehr früh, einmal am Tage nach der Geburt, einmal 14 Tage nach der Geburt operirt; beide Kinder starben. Die Sterblichkeit der Kinder in diesem Alter ist zwar auch ohne Operation sehr gross, namentlich bei Vorhandensein von Gaumendefecten. Immerhin werden die meisten Chirurgen sich scheuen, in diesem Alter zu operiren. Dagegen hat ein 10 monatiges Kind die Operation sehr gut überstanden. Mit 10 Monaten sind die Kinder genügend widerstandsfähig und haben noch nicht sprechen gelernt. Auch dürfte in diesem Alter bei den meisten Kindern der Ueberzug des Proc. alveolaris für die Plastik noch verfügbar sein.

Man wird sich also am besten in den ersten Tagen mit der Naht der Hasenscharte begnügen, um die Ernährung zu erleichtern, die Uranoplastik wäre nicht vor dem 8.—10. Monat auszuführen.

XXVII.

Die Entwickelung der Lungenchirurgie.[1]

Von

Prof. Dr. Th. Gluck (Berlin).

(Mit 5 Textfiguren.)

M. H.! Der Gedanke, gegen Lungenkrankheiten operativ vorzugehen, ist nicht neu; ja man kann sagen, er ist so alt, wie die geschichtlichen Ueberlieferungen der Medicin überhaupt. Schon Hippokrates kannte das φῖμα ἐν τῷ πλεύμονι und den ὕδερος daselbst und empfahl die Eröffnung der Pleurahöhle durch Schnitt und Cauterium (400—377).

Erst 1584 trat wieder ein Arzt Schenk, 1696 zwei andere, Baglivi und Purmann, mit operativen Empfehlungen auf bei Lungenabscess. 1726 fordert de Bary die Eröffnung der Lungencavernen mit Incision. Dasselbe verlangt 1769 Sharp, 1797 heilt Faje einen Lungenabscess operativ.

1813 behauptet Jaymes einen solchen mit Erfolg incidirt zu haben, Richerand und A. G. Richter empfehlen die Operation. Nasse, v. Herff und Krimer versuchen 1830, Stokes 1845 die Eröffnung mit dem Troicart.

Diese wenigen Daten enthalten für weit über zwei Jahrtausende etwa Alles, was auf diesem wichtigen Gebiete von chirurgischer Seite geleistet worden ist.

Es ist wohl begreiflich, dass die Organe, mit deren Thätigkeit der Begriff des Lebens unlösbar verschmolzen erscheint, Gehirn, Herz und Lunge als dem Messer lange Zeit unzugänglich erachtet

[1] Auszugsweise vorgetragen am 2. Sitzungstage des XXXVI. Congresses der Deuschen Gesellschaft für Chirurgie, 4. April 1907.

wurden; erst das moderne Thierexperiment ersann Methoden, durch welche das trépied vital von Bichat der chirurgischen Kunst erschlossen wurde. 1864 eröffnet Herr Geh. Rath König in seiner wichtigen Arbeit „Ueber Lungenverletzungen" den Reigen dieser operativen Bestrebungen. 1870 macht Jaszenko aus Kiew Experimente über penetrirende Brust- und Lungenwunden, denen v. Bardeleben und Szymanowski beiwohnten. 1873 schreibt Koch über die Veränderungen, welche gewisse mechanische und chemische Reize im Lungengewebe hervorbringen, wodurch man in der Lage ist, beliebige Strecken des Organes in Bindegewebe umzuwandeln, und wirft 1874 einen chirurgischen Rückblick auf die Behandlung der Lungencavernen. Jablonowski, Vidal sowie Eugen Fränkel machten analoge Versuche.

Schon 1859 hatte Roser die Rippenresection beim Empyem vorgeschlagen und Simon 1869 bei alten Pleuraeiterungen behufs Verkleinerung der Pleurahöhle ausgedehnte Costotomien empfohlen, aber wie der Vater der Medicin, Hippokrates, zuerst an ein actives Vorgehen bei gewissen Lungenaffectionen gedacht hat, so wurde dieses Grenzgebiet zwischen äusserer und innerer Medicin 1873 von Herrn Geh. Rath Mosler inaugurirt, später von der v. Leydenschen Klinik gepflegt und besonders hat Herr Geh. Rath Quincke die Frage eifrigst durch sein Vorgehen gefördert, er, dem die Medicin auch in der Lumbalpunction eine sinnreiche chirurgische Methode verdankt.

Die Resultate Mosler's und Carl Hüter's und einiger wenigen Anderen auf diesem Gebiete waren entmuthigend, trotzdem, wie W. Koch sagte, der Versuch zeigte, wie viel man einem Organe zumuthen kann, das sich von Seiten der Chirurgen bisher keiner Bevorzugung hat rühmen können.

Ein Stillstand in der Entwicklung dieser hochwichtigen Frage war eingetreten, als im Jahre 1881 durch meine Arbeit „Experimenteller Beitrag zur Frage der Resection und Exstirpation der Lunge" ein ganz neuer Factor in die Discussion hineingetragen wurde.

Hans Schmid, Block und Biondi stellten mit und nach mir analoge Versuche an und so schufen wir und neben uns die vorhin citirten Autoren durch topographisch-anatomische und experimentell-physiologische Untersuchungen die wissenschaftliche und technische Basis für die moderne Lungenchirurgie.

Die Versuche an der Lunge bildeten ein Glied in der Kette meiner Experimente über Exstirpation von Organen, bei denen diejenigen operativen Empfehlungen (wenn es sich nicht einfach um Reservoire z. B. die Harnblase handelt) am meisten Aussicht auf Erfolg haben, welche paarige Organe betreffen, weil das eine Organ vicariirend die Functionen des anderen mehr oder weniger vollständig zu übernehmen im Stande ist.

Dieses Gesetz der vicariirenden Functionen gilt nun erfahrungsgemäss auch für die Lungen.

Meine Arbeit liefert den Nachweis, dass die Resection und Excision einer ganzen Lunge, nach Ligatur der Lungenwurzel möglich sei und im Thierexperimente eine dauernde Heilung gestatte. Die Gefässe der ligirten Radix pulmonis heilen prima intentione ohne Thrombus auch ohne Parietalthrombose am Herzen. Ausgedehnte Resectio costarum und tiefe Matratzennähte über Tampons verkleinern den Thoraxraum der operirten Seite und mildern die Gefahren des Pneumothorax traumaticus, dessen Nachtheile ich durch rasches Vorziehen der collabirten Lunge in das Niveau des Pleuradefectes oder vor dasselbe zu bessern suchte.

Im Thierexperiment hatte ich Erfolg erzielt nach breiter Fensterung des Thorax, Umgehen der Lungenwurzel mit Aneurysmanadeln, Ligatur des Hilus und Resection der Lunge jenseits der ligirten Partie.

Ein zweites Verfahren bestand darin, nach Eröffnung des Thorax einen Lungenzipfel mit einer Klemmzange vorzuziehen, abzubinden, hinter der Ligatur auf's Neue abzuklemmen und so successive unter allmähligem Vorziehen des Lungentorso sich bis zur Gegend der Radix pulmonis durchzuarbeiten; der an derselben sitzengebliebene Lungenstumpf wurde gewöhnlich übernäht oder peripher nochmals der Sicherheit halber ligirt (1880—82).

Quénu bestätigt 1896 meine Beobachtungen, dass eine breite Pleuraöffnung Dyspnoe und asphyktischen Tod veranlasst und empfiehlt dagegen die Costopneumopexie, ein intrapulmonaler Druck von 6 mm Quecksilber genügt, um die Lunge gegen die Brustwand zu pressen. Klinische Erfahrungen waren der Idee der Lungenoperationen günstig.

Murphy, der eine vorzügliche Monographie „Surgery of the lung" geschrieben hat, empfiehlt auch experimenti causa subcutane

Lungenhernien zu veranlassen und später die prolabirten Partien zu amputiren. Das scheint ihm auf Grund klinischer Erfahrungen das prognostisch günstigste Verfahren für die experimentelle Pneumectomie zu sein.

Auf Grund physiologischer Erwägungen und pathologischer Thatsachen hält es auch Murphy für erwiesen, dass, sobald unsere chirurgische Technik genügend vorgeschritten ist, eine ganze Lunge exstirpirt werden kann und der Körper sie, ohne Schaden zu leiden, entbehren dürfte.

Lungenschusscanäle können per primam heilen, auch dann noch, wenn jauchige Empyeme das Lungengewebe umspülen, auch Lungenprolapse zeigen, wie wenig Entzündung vor und hinter dem Einklemmungsringe sich entwickelt. Alle Autoren sind einig darin, wie erstaunlich tolerant die Lunge gegenüber äusseren Einflüssen ist; auch Bronchialwunden sind an sich nicht bedenklich und so harmlos wie diejenigen der Trachea.

Bei infectiösen Processen ist die Adhäsion der Pleura costalis an der Pleura pulmonalis absolute Vorbedingung für Heilerfolge. Adhäsionen zu bilden durch Ignipunctur, Chlorzinkpaste etc. ist auch im Experimente so gut wie misslungen, ja es können Blutungen und andere Gefahren dadurch bedingt werden.

Naht und Tamponade können die einzeitige und zweizeitige Pneumotomie einleiten und die Gefahren des Pneumothorax, sowie bei septischen Processen die Pleurainfection verhüten.

Der Pneumothorax an sich reicht zur Erklärung der bedrohlichen Erscheinungen nicht aus, da trotz breiter Fensterung des Thorax und sichtbarem Collaps der Lunge dieselbe sich bei nicht allzu verdickter Pleura, z. B. durch Stauungsödem wieder ausdehnen kann, in anderen Fällen die in der Tiefe flatternde Lunge die Athembewegungen nach einigen Momenten mitmacht, was man auch bei künstlicher Athmung zu beobachten vermag. Die Contractilität des Lungengewebes ist an dem raschen Collaps schuld, nicht der äussere Luftdruck allein.

Die äusseren Beziehungen zwischen Lungenoberfläche und Brustkorb werden bei der primären Naht nicht geändert; wie bei perityphlitischen Processen extraperitoneal, so muss bei Lungenherden, wenn es angeht, extrapleural operirt werden; sobald, wie ich es schon 1880/81 im Experimente beschrieben, die collabirte

Lunge in ihr früheres Niveau vorgezogen und in Inspirationsstellung fixirt wird, lassen vielfach Collaps und Dyspnoe nach.

Die collabirte Lunge muss sich bei jeder Inspiration ausdehnen, wenn die Brustwandöffnung kleiner ist als der Durchmesser des zuführenden Bronchus: durch Drainage wird künstlich ein offener Pneumothorax erhalten. Da aber ein engabschliessender Verband ventilartig wirkt, so wird dabei weder Dyspnoe bedingt noch die Wiederausdehnung der Lunge verhindert. Bei grosser Pleuraöffnung bleibt die Athmungsgrösse unter der Norm, der Tod ist dabei nach einer gewissen Zeit unausbleiblich.

Gefährlich ist mithin ein grosser Pleuradefect, der lange offen bleibt; Gazetampons schränken die Luftaspiration ein, combinirt mit exactem Verschlusse der Brusthöhle; ist nicht tamponirt und der Thorax bei Lungenwunden verschlossen, dann kann die Luft nicht entweichen und drückt mit zunehmender Spannung auf das Herz, was bedrohlich werden muss.

Mit dem eben geschilderten Verfahren des Verschlusses gestalten sich die Verhältnisse ganz anders, der offene Pneumothorax wird zu einem geschlossenen, die Luft wird ausgepresst, die restirende resorbirt, die Verhältnisse für den Kranken werden wieder günstiger.

Warme Tampons verhüten die schädliche Abkühlung des Pleuraraumes und machen das Operationsgebiet möglichst zu einem extrapleuralen.

Um die Gefahren, wie dieselben in den Arbeiten von Martens, Perthes und Gerulanos studirt sind, nochmals zu präcisiren:

Der Pneumothorax, der Lungencollaps, die Wasserverdunstung, Abkühlung und Reizung der Vagusendigungen, die Einwirkung des atmosphärischen Druckes bedingen stürmische Erscheinungen: Athem- und Pulsfrequenz, das Mediastinum wird nach der gesunden Seite beim Inspiriren herübergezogen; das Herz wird verdrängt, links trifft der Luftdruck den widerstandsfähigen Ventrikel, rechts den dünnwandigen Vorhof und die Vena cava, wodurch das Aufsaugen des venösen Blutes behindert wird. Diese Umwälzung des mechanischen Gleichgewichtes innerhalb der Brusthöhle wächst mit der Grösse der Thoraxfensterung; diesem Umstande gegenüber ist das Herz nicht in der Lage, den höheren Anforderungen, welche es zu erfüllen hat, nachzukommen.

Die sinkende Herzkraft ist hierbei die Ursache des letalen Endes.

Demgegenüber kann der Verlust eines Lungenlappens oder selbst einer ganzen Lunge nicht sonderlich schwer in's Gewicht fallen.

Die Versorgung der Lungenwurzel macht keine sonderlichen Schwierigkeiten. Der Blutdruck innerhalb des kleinen Kreislaufes beträgt ca. nur ein Drittel desjenigen im grossen, so dass die Lungengefässe sich wie eine grosse Körpervene verhalten, auch habe ich nie Nachblutungen etwa durch Abgleiten einer Ligatur beobachtet (1880/81).

Eine weite Thoraxresection muss jeder geplanten Lungenoperation vorangehen. Das Vorhandensein von Verwachsungen ist unter Anderem zu constatiren durch inspiratorisches Einziehen der Intercostalräume.

Mit Prof. Albert sind viele Autoren einig in der Verwerfung der Pneumectomie bei Tuberculose, andere wünschen die Pneumectomie überhaupt zu beschränken. Viele Fachgenossen erkannten nur folgende operative Acte als legitime an:

1. Die Durchquerung der Brustwand.
2. Die Durchquerung des Pleuraraumes.
3. Die Incision der Lunge.

Blosse Punctionen der freigelegten Lunge können übrigens infolge Durchbruches in die Bronchien oder Blutung suffocatorischen Tod in operatione herbeiführen, dabei braucht die Blutung als solche nur relativ gering zu sein.

Nach Prof. Israel's Erfahrungen scheinen Chloroform, Morphium oder Cocain durch Herabsetzung der Reflexerregbarkeit hierbei vielleicht prophylaktisch von einigem Nutzen zu sein.

Tuffier hatte in seiner ausgezeichneten Monographie schon über 300 Fälle von Lungenoperationen zusammengestellt. Er, sowie Murphy, Karewski, Krönlein, F. Krause, Albert Fränkel, Körte und Sonnenburg, zuletzt Heidenhain (Worms) haben zum Theile glänzende Erfolge publicirt. Auch wir halten die Ansicht für falsch, dass die Thoraxresection an sich irgendwie beträchtliche Deformirung des Rumpfes späterhin bedingen könne. Vielmehr hängt der Grad der Entstellung ausschliesslich ab von dem Masse der Veränderungen im Thoraxraume selbst. Nicht die

Entfernung des äusseren Brustumfanges sondern die Schrumpfung seines Inhaltes bedingt die Entstellung.

Alle Autoren sind darüber einig, wie erstaunlich tolerant die Lungen gegenüber äusseren Einflüssen und schweren operativen Eingriffen sind. Der Paquelin und die Hautplastik concurriren in der Behandlung der persistirenden postoperativen Bronchialfisteln. Antiseptica sind bei dem grossen Resorptionsvermögen der Lunge zu vermeiden, überhaupt Ausspülungen mit dem Irrigator. Schon 1874 konnte ich bei einem Patienten, dem wir bronchectatische Höhlen punctirt und 3proz. Carbollösung injicirt hatten, constatiren, dass er noch während der Injection Carbolgeschmack auf der Zunge und Reflexhusten jedesmal bekam. Die Anwendung des scharfen Löffels, das Glüheisen, Excisionen und Massenligaturen des Lungengewebes werden anstandslos ertragen. Wir dürfen grosse Lungenwunden anlegen, ohne befürchten zu müssen, dass während der so überaus langsamen Vernarbung und Epidermisirung eine besondere Gefahr für eitrige Infection besteht. Der Paquelin, Clamps und Ligaturen, aber auch das Messer, Scheere und Pincette sind ein für Lungenoperationen empfehlenswerthes Rüstzeug. Die Eitererreger embolischer Herde können natürlich Gefahren mit sich bringen. Lungenwunden behalten vielfach lange Zeit das Aussehen frisch durchschnittenen, im Zustande fibröser Degeneration befindlichen Lungengewebes, ohne einen schützenden Granulationswall und dennoch tritt keine Infektion auf.

Die Frage der Narkose anlangend muss hervorgehoben werden, dass die Operationen im Lungengewebe selbst kaum empfunden werden.

Bei der Operation soll Schulter und Hüftgegend unterstützt werden, sodass der Kranke sich in halber Seitenlage befindet bei der grossen Mehrzahl, wo hinten unten unter dem Angulus scapulae operirt werden muss; ruhige Rückenlage ist bei einem weiter nach vorn gelegenen Herde zu empfehlen.

Prognostisch am günstigsten sind die einfachen Abscesse, bei Echinococcus und tuberculösen Cavernen ist die Technik dadurch vereinfacht, dass schon Adhäsionen bestehen. Doyen, Tuffier, Sarfert und Sonnenburg reseciren die tuberculösen Apices pulmonum vom zweiten Intercostalraume aus und eröffnen von demselben Schnitte auch dort gelegene Cavernen.

Mein oben beschriebenes erstes Verfahren eignet sich wesentlich bei Individuen, welche intacte Lungen haben und wo bei Verletzungen Blutverlust und die Erscheinungen des offenen Pneumothorax zur Eile drängen.

W. Koch, Tuffier-Reclus und Delorme empfehlen nach ausgiebiger Resection ebenfalls sich Zugang für Blutung zu schaffen. Umstechung, Tamponade, Naht oder temporäre Ligatur der Lungenwurzel in Fällen, wo ein exspectatives Verfahren nach Lucas Championnière ausgeschlossen ist.

Hierbei liegen die Verhältnisse analog dem Falle von Rehn, wo der Kranke nach einer Stichverletzung im 5. Intercostalraume im eigentlichen Sinne des Wortes mit blutendem Herzen auf den Operationstisch kam und nur durch schleunigste Rippenresection, Pericardiotomie und Sutura cordis cruenta gerettet werden konnte.

In diesen traumatischen Fällen sind die Bedingungen des Thierexperimentes oft mit überraschender Treue nachgeahmt und für sie eignet sich dann, wenn überhaupt noch eine active Therapie indicirt ist, ein entsprechendes operatives Verfahren.

Ist aber Zeit vorhanden, sind die Lungen durch Adhäsion fixirt und mehr subacut oder chronisch erkrankt, dann ist mein zweites Verfahren indicirt, eventuell unter Liegenlassen einer geeigneten Klammer jenseits der letzten elastischen oder Seidenligatur, aus dem sicher tamponirten Thoraxraume werden die Tampons zum Pleurafenster herausgeleitet und extrapleurale Tampons mit Tamponnähten darüber fixirt.

Die Gefahren sind mit Ausnahme derjenigen bei Lungenverletzungen im Thierexperimente für gewöhnlich grössere als in klinischen Fällen. Ein grosser Pneumothorax führt bei Katzen, Hunden und Kaninchen allzu häufig Shock, irreparablen Lungencollaps und consecutiven Herztod herbei. Insofern dürften die trotz der bestehenden Gefahren erzielten Erfolge des Thierexperimentes a priori zu klinischen Versuchen ermuthigen.

Die Fälle, über welche ich kurz berichten will, gewinnen dadurch an Werth, dass ich niemals nach eigener Indicationsstellung allein die Operation unternahm, sondern mich des erfahrenen Rathes innerer Kliniker erfreute.

Abgesehen von den in den Jahren 1873—1877 in dem Brincoveano-Hospitale von meinem Vater, dessen reicher Erfahrung ich

die Anregung zu den Versuchen über Organexstirpation verdanke, in Bukarest behandelten Fällen von bronchectatischen und phthisischen Cavernen, welche wir mit Punctionen und Injectionen von 3proc. Carbollösung behandelten, in einzelnen Fällen mit zweifellosem Erfolge, verfüge ich über 15 Beobachtungen, welche hier kurz erörtert zu werden verdienen. Zunächst seien zwei Geschwulstfälle mitgetheilt.

Fall 1 betraf einen 50jähr. Mann mit einem Chondrosarkome der rechten Thoraxhälfte. Nach einer partiellen Exstirpation eines 10 Pfund wiegenden Theiles der Geschwulst zerfiel der Rest und führte durch infectiöse Pleuritis zum Exitus. Die Obduction ergab, dass die rechte Lunge ganz nach hinten gedrängt war und eine totale Compressionsatelektase zeigte. Von der Pleura zogen eine Reihe bandförmiger Adhäsionen zur Geschwulst.

Durch ausgiebige Thoraxresection wäre es möglich gewesen, den Tumor im Gesunden zu entfernen.

Die Adhäsionen hätte man zwischen Ligaturen bequem durchtrennen können.

Allerdings hätte der Operateur darauf gefasst sein müssen, die Lunge der betreffenden Seite zu reseciren, eine operative Eventualität, an die man sich freilich erst wird gewöhnen müssen.

Fall 2 betrifft ein junges Individuum von 24 Jahren, welches mit rechtsseitiger Stimmbandlähmung, Stridor trachealis, Cyanose und einem medialen Strumaknoten in unsere Behandlung trat.

Bei der Operation wurde der Strumaknoten, der dem Ligamentum cricothyreoideum aufsass und sich als Struma parenchymatosa erwies, excidirt; der weitere Fortgang der Operation stellte klar, dass es sich um ein Chondrosarkom des mediastinalen Theiles der rechten Trachealwand handelte, welches zweifellos den Oberlappen der rechten Lunge ergriffen hatte, die grossen Halsgefässe waren von der Geschwulst nicht mehr zu differencieren, dieselbe reichte nach oben bis zum oberen Rande der Cartilago thyreoidea dextra.

Soweit als möglich wurden die Geschwulstmassen entfernt und eine Trachealcanüle eingelegt.

Kehlkopf und Trachea waren vollkommen nach linhs verlagert; die Canüle traf auf eine mediastinale Tumormasse und bedingte Reflexhusten, dabei steigerte sich die Dyspnoe. Es wurde deshalb, um einer letalen Asphyxie vorzubeugen, in einem zweiten Operationsacte am hängenden Kopfe unter beängstigender Blutung mit Fingern und Instrumenten Tumormassen ausgeräumt und gewissermassen auf der linken mediastinalen Trachealwand als Leitsonde in der Richtung nach links hinten und unten eine für solche Zwecke besonders lange und weite Doppelcanüle quer durch den Tumor gebohrt; darauf durch eine zweite ersetzt, worauf der völlig erstickte Patient wieder anfing zu athmen. Die Respiration blieb frei.

Unter Schüttelfrösten und Fieber (41°), sowie Blutungen stiessen sich brandige Tumormassen in der nächsten Zeit ab. Es ist aber gelungen, durch dieses einer absoluten Vitalindication dienende dreiste Verfahren einen persistirenden Respirationscanal zu schaffen. Das Wachsthum der Geschwulst scheint sich in einer anderen Richtung zu entwickeln.

Patient ist jedenfalls seit vielen Wochen vollkommen wohl, hat an Gewicht zugenommen, schluckt gut, spricht mit lauter Stimme neben der Canüle, verhält sich wie ein Gesunder und hat überhaupt keine Ahnung von der Schwere seines Leidens. Der palliative Erfolg in diesem verzweifelten Falle ist gewiss beachtenswerth, dauert noch fort im Juni 1901; fast $^1/_2$ Jahr nach der Operation.

Der Fall 3 betrifft einen 26jähr. Mann, im Januar 1887 in Leipzig wegen rechtsseitigen Empyems mit Punctionen, später mit Rippensection behandelt.

Im Juli 1893 bestand eine jauchige Pleurafistel, jauchiger Auswurf, Fieber und Nachtschweisse; Hustenanfälle, während welcher grosse Jauchemassen expectorirt wurden. Körpergewicht 125 Pfund. Ich habe in diesem Falle zweimal operirt.

Das zweite Mal wurden 4 Rippen resecirt; die Pleurahöhle entleert und eine fetzig-jauchige Lungenhöhle ausgeräumt, in der ein sehr langes von der Leipziger Operation herstammendes Drainrohr sich vorfand. Heilung ohne Bronchialfistel. Patient wiegt jetzt 172 Pfund.

Fall 4 betrifft einen Knaben, der am 28. Mai 1898 aufgenommen wurde mit der Anamnese, dass eine grosse, mit einem Wollfaden umwickelte Nadel aus einem sogenannten Pustrohr in die Luftwege aspirirt worden sei. Ausser heftigen Schmerzen und Reflexhustenanfällen hatte das Kind dauernd Temperaturen bis 41.

Ein Röntgenbild ergab, das die Nadel quer vor dem 7. Halswirbelkörper im linken Bronchus steckte. Links hinten entwickelte sich intensive Dämpfung, fortwährende Krampfhustenreflexe, Anorexie, starke Abmagerung. Unter diesen Umständen am 18. Juni Resection der 3., 4. und 5. Rippe bis zum Ansatze an die Wirbelsäule. Vom Mediastinum posticum aus Incision der von schmierigem Eiter bedeckten Pleura pulmonalis, Tamponade des Lungenhohlraumes, ein Pneumothorax entwickelt sich nicht, da bereits Adhäsionen den Lungenherd fixirt haben mussten im Bereiche der Operationswunde

Bei der Palpation vom Mediastinum posticum aus muss sich die Nadel aus ihrer queren Lage verschoben haben, so dass sie nicht sicher gefühlt werden konnte. Sorgfältige Wundtamponade.

Am folgenden Tage bei einem heftigen Krampfhustenreflexe wird die Nadel mitsammt dem Wollfaden expectorirt. Letzterer hat wohl als Infectionsträger den eitrigen Process in der Lunge und dem Mediastinum posticum inducirt, der zur Operation führte.

In Heilung am 28. August 1898 entlassen.

Der Knabe ist heute ein kräftiger Schuhmacherlehrling.

Auf diese beiden Fälle von Fremdkörpern in den Luftwegen folgt:

Fall 5. 41jähr. Mann mit Phlegmone ichorosa cruris dextri und metastatischer Pyämie. Nephritis, rechtsseitiges Empyem. Amputatio cruris.

Pneumotomie des rechten Unterlappens, Entleerung fötider Lungensequester, dauernde Heilung.

Fall 6. M. D., 11jähr. Mädchen. Aufgenommen am 26. Juni 1892, geheilt am 25. April 1893. Empyema dextrum. Typhus abdominalis, später Scarlatina.

Erste Operation $1^1/_2$ Jahre nach der Erkrankung, später Thoracoplastik, Resection von 7 Rippen bis 15 cm Länge. Die mächtigen Pleuraschwarten excidirt; ein grosser Lungenabscess gespalten.

Die Heilung ist eine definitive, allerdings mit starker Skoliose, Patientin ist heute noch gesund.

Fall 7. A. K., 6 Jahre alt. Aufgenommen 10. April 1896, entlassen 23. August 1896. Pneumonie und linksseitiges Empyem, hochgradigste Athemnoth. Resection der 7. Rippe und Entleerung des Exsudates aus dem Pleuraraume.

Dyspnoe und Fieber bestehen fort, deswegen am 26. August 1896 Resection von 4 Rippen. Excision der Pleuraschwarten zwischen angelegten Klemmen. Eröffnung einer stark apfelgrossen Höhle des linken Unterlappens und Entleerung jauchiger Lungensequester durch Pneumotomie. Heilung dauernd bis jetzt constatirt.

Fall 8. H. M., 7 Jahre alt. Aufgenommen 4. October 1898, entlassen 23. December 1898.

Pneumonia dextra. Abscess der rechten Lunge, paracostale Phlegmone.

Resection der 5., 6. und 7. Rippe. Die verdickte Pleura wird resecirt, Pneumotomie. Schon vorher hatte sich Jauche per os zu wiederholten Malen entleert.

Dauernde Heilung bis heute nachgewiesen.

Fall 9. C. Sch., 2 Jahre alt. Aufgenommen 23. März 1894, entlassen 11. September 1894.

Osteomyelitis der linken Fibula, der Wirbelsäule, doppelseitiger Lungenabscess. Operation sämmtlicher Herde, Thoracotomia und Pneumotomia duplex. Heilung.

Heilung bis heute constatirt. Der Knabe ist blühend und gesund.

In 7 Fällen ist somit 8 Mal (einmal doppelseitig) die Pneumotomie nach ausgiebiger Fensterung des Thorax mit Entleerung von Eiter, Jauche und Lungensequestern aus grossen Höhlen zur Ausführung gekommen. Alle 7 Patienten sind dauernd geheilt.

Im Fall 10 handelt es sich um einen 11jähr. Knaben, der nach Scarlatina an doppelseitiger Otitis litt. Derselbe wurde auf die chirurgische Abtheilung aufgenommen mit jauchiger Otitis: Mastoiditis, Phlegmone coli profunda und Thrombophlebitis ichorosa des Sinus transversus und der Vena jugularis. Sofortige Radicaloperation, Excision von 8 cm des Sinus plus bulbus venae jugularis nach Ligatur der Vena jugularis communis sinistra. Nach der Operation Schwinden aller Krankheitserscheinungen, völlige Euphorie. 8 Tage später

Foetor ex ore, brandige Fetzen im Sputum und rechts hinten über dem Thorax Dämpfung mit tympanischer Grenzzone.

Resection der 6., 7. und 8. Rippe. Pneumotomie und Eröffnung eines enormen Gangränherdes, welcher dem rechten Mittel- und Unterlappen angehörte.

24 Stunden post operationem Exitus an Lungenödem und Herzcollaps.

Die restirenden 4 Fälle betreffen Individuen, an denen Lungenresectionen vorgenommen wurden.

Fall 11. Schussverletzung der rechten Thoraxhälfte, complicirte Rippenverletzung; Rippenfragmente spiessten die Pleura und die rechte Lunge; ausgedehnte Thoraxfensterung; Lungenresection. Exitus nach 8 Wochen, ausgehend von einem gangränösen Decubitus und Erysipelas am Kreuzbeine bei guter Beschaffenheit der Operationswunde am Thorax.

Fall 12. C. P., 5 Jahre alt. Aufgenommen 27. December 1898. Multiple Tuberculose des linken Fussgelenkes, Gonitis tuberculosa und Osteomyelitis femoris caseosa sinistra. Schliesslich Exarticulatio femoris. Heilung. Pleuritis haemorrhagica purulenta dextra und Lungentuberculose, hochgradige Dyspnoe, schliesslich nach multipler Rippenresection Resection des Unterlappens der rechten Lunge. Die Operation fand vor einigen Monaten statt; der Fall ist noch in Beobachtung, die Prognose infaust; es ist dies der einzige Fall von Tuberculose, bei welchem wir eine Lungenoperation, durch die Vitalindication gedrängt, zu unternehmen wagten.

Das grösste Interesse beanspruchen die beiden folgenden Fälle. Zunächst

Fall 13, R. P. Aufgenommen 3. März 1899. Gestorben. Bronchiectasis multiplex foetida pulmonis sinistri. Resection der 6. bis 10. Rippe. Resection des linken Oberlappens und Pneumectomia totalis des linken Unterlappens. Bis zur Operation tägliche Entleerung enormer Jauchemassen, seit der Operation kaum nennenswerthes, nicht übelriechendes Secret. Völlige Euphorie. Patient steht auf, geht, rennt umher und spielt mit seinen Altersgenossen.

Im October 1899 soll Patient vorgestellt werden; vorher wollten wir die noch restirende, zum Theil epidermisirte Höhle nochmals revidiren. Der ungemein erregte Patient glaubte, er solle noch einer Operation unterworfen werden, es trat unerwarteter sofortiger Collaps und Herztod ein.

Die Section des Herzens zeigte Myocarditis chronica interstitialis et parenchymatosa.

Das Präparat zeigt in einwandfreier Weise die anatomischen Verhältnisse, der bronchiectatische Process war völlig coupirt, der Oberlappen der linken Lunge war resecirt, der Unterlappen exstirpirt.

Der Exitus war durch einen unglücklichen Zufall sechs Monate post operationem veranlasst; die vorhandene Myocarditis war eine chronische und hatte intra vitam trotz häufiger Untersuchung des Herzens keinerlei Symptome gemacht.

Das Präparat, welches Ihnen demonstrirt werden konnte, ist das erste von geheilter ausgedehnter Lungenresection am Menschen.

Gerulanos beschreibt 1898 aus der Klinik von Professor Helferich einen Fall von Lungenresection wegen Brustwandsarkom nach Ligatur der Lungenwurzel; Patient hatte sich von der Operation völlig erholt, starb aber 24 Stunden später an Herzcollaps; während mein soeben beschriebener Fall nach Exstirpation des Unterlappens und Resection des Oberlappens der linken Lunge von seiner Bronchiectasis foetida multiplex völlig geheilt wurde und $^1/_2$ Jahr später durch einen unglücklichen Zufall plötzlich starb, wodurch wir in den Besitz dieses so ungemein werthvollen Präparates gelangten. Heidenhain (Worms) hat auf dem diesjährigen Chirurgencongresse einen geheilten Fall von Lungenresection des linken Unterlappens wegen bronchiectatischer Cavernen gezeigt.

Nächst der Krankengeschichte und dem demonstrirten Präparate von Fall 13 beansprucht der vorgestellte Fall 14 die grösste Beachtung.

Fall 14. Patient, welcher Varicen hat, erkrankte im September 1896 in Folge eines Haematoma traumaticum der linken Wade an einer Lymphangoitis migrans und Thrombophlebitis der linken und hierauf der ganzen rechten unteren Extremität.

Trotz sachgemässer Behandlung und Wiesbadener Kur nach der Reconvalescenz bekam Patient im Mai 1897 auf der linken Seite Lungeninfarcte mit sehr stürmischen Allgemeinerscheinungen; im Laufe der Behandlung wurde die linke Pleurahöhle zweimal punctirt und grosse Exsudatmassen entleert. Seit Juli 1897 blieb Patient geheilt. Im April 1899 trat er wieder in unsere Behandlung mit einer septischen Phlegmone an der Streckseite des rechten Vorderarmes; dieselbe war im Juli annähernd vernarbt, als unerwartet ein Schüttelfrost mit consecutivem Ansteigen der Temperatur auf 41,5° auftrat.

Unter schwersten Allgemeinerscheinungen und Kräfteverfall entwickelte sich nun eine allgemeine Pyämie, welche folgende Operationen nothwendig machte. Zweimalige Radicaloperation des septischen Bubo axillaris dexter und Brustwandphlegmone, Entleerung eines Abscesses auf dem Sternum, quere Drainage des rechten Fussgelenkes, zweimalige Operation eines linksseitigen Pleuraempyemes. Schliesslich wurde am 3. Januar 1900, nachdem trotz ausgiebiger Rippenresection und Entleerung des Pleuraeiters im jauchigen profusen Auswurfe elastische Fasern nachgewiesen wurden, ab und an hämorrhagische Sputa, Dyspnoe und äusserster Kräfteverfall eintraten, eine Radicaloperation an der Lunge beschlossen.

Genau so wie im Fall 13 wurde nach ausgiebiger Fensterung des Thorax

und Resection der enorm schwartig degenerirten Pleura die Pneumectomia totalis des Unterlappens der linken Lunge mit Hülfe von Clamps und Ligaturen ausgeführt.

Nach der Operation übersahen wir, wie in dem vorhergehenden Falle, das Diaphragma, die hintere Fläche des Pericards lag frei, man sah und fühlte die Pulsationen des Herzens und der Aorta thoracica descendens.

Patient hat vom April 1899 bis Mai 1900 im Bette zugebracht; von Mitte September bis Ende October 1900 war er in Wiesbaden. Die letzte Bronchialfistel war im September 1900 geschlossen.

Während der Nachbehandlung konnte Patient begreiflicher Weise bei geschlossenem Munde und Nase durch den Hauptbronchus frei und bequem in- und exspiriren.

Neun Monate post operationem war die Narbenbildung beendet, heute nach neun Jahren ist die Narbe trotz operativer breitester Fensterung im Niveau der äusseren Haut, ohne jede Deformität des Thorax und der Wirbelsäule.

Da die daumenglieddicke Pleura durch Décortication pulmonaire im Bereiche der Erkrankung wegfiel, war ein Thoraxinhalt nach der Pneumectomie, welcher schrumpfen konnte, nicht mehr vorhanden.

Das Diaphragma stieg in die Höhe, der Oberlappen der linken Lunge hat sich vicariirend ausgedehnt. Die rechte Lunge und die Gebilde des Mediastinums haben mitsammt der gebildeten Narbe dazu beigetragen, den todten (leeren) Raum so völlig auszufüllen, dass das frühere Thoraxniveau auch im Bereiche des Operationsgebietes erreicht wurde ohne nennenswerthe Thoraxdeformation.

Die vorangehenden Mittheilungen beweisen aufs Neue, dass wir nach ausgiebiger Fensterung der Thoraxwandungen das Cavum pleurae dem Auge in bequemster Weise zugänglich machen und an der freiliegenden Lunge die Pneumotomie ausführen können.

Die exacte Tamponade und Tamponnaht mildert die Gefahren des Pneumothorax traumaticus.

Der principielle Fortschritt liegt in dem Bewusstsein, dass wir an der Lunge operiren können, dieselbe mit Clams fassen und vorziehen, unterbinden und reseciren, ja ganze Lungenlappen exstirpiren, wenn die absolute Indication dazu vorliegt.

Man kommt nie in den Fall, im Cavum mediastini zu operiren, daher eine nähere Betrachtung der Lage der Theile nicht in das Gebiet der eigentlichen chirurgischen Anatomie fällt, schreibt W. Roser; Dieffenbach formulirte seine Ansicht über Exstirpation von Operationen folgendermaassen: Die Ausführung einer Ovariotomie käme ihm ebenso abenteuerlich vor, als ob es Jemandem einfallen wollte, die erkrankte Niere herauszuschneiden.

Fig. 1. Fig. 2. Fig. 3.

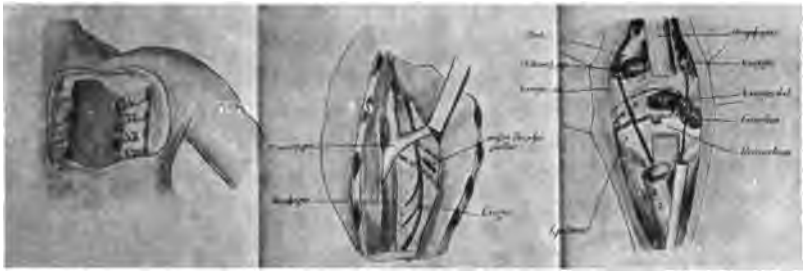

Fig. 4. Fig. 5.

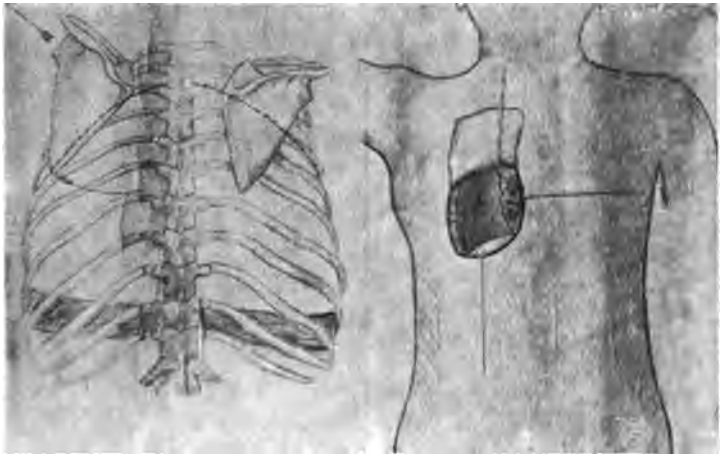

Als im Jahre 1828 ein Mittel angegeben wurde zur allgemeinen Narkose, erklärte die Pariser Akademie das Verfahren für einen Schwindel, auch Velpeau erklärte es für eine Chimäre, der nachzueifern heute fast unerlaubt sei, derselbe Velpeau, welcher siebzehn Jahre später das Verfahren lobte und übte, und an sich selbst erfuhr, dass es im Gebiete der Erfahrung nicht gestattet ist, über die Zukunft neuer Methoden ex cathedra abzusprechen.

In meinen Arbeiten über Lungenresection gab ich im Jahre 1881 bereits der Ueberzeugung Ausdruck, dass wir auch bei der Behandlung der Lungenkrankheiten mehr und mehr dem Grundsatze werden huldigen müssen:

ubi pus — ibi incisio
ubi haemorrhagia — ibi ligatura
ubi tumor — ibi exstirpatio.

Im Lichte einer kritischen Indicationsstellung musste diese These begreiflicher Weise gewisse Einschränkungen erfahren.

Immerhin haben die damaligen Erwägungen und experimentellen Resultate es zu Wege gebracht, dass die Klinik die Pneumectomie als legitime chirurgische Methode sanctionirt hat; und darin liegt die Gewähr für eine fernere gedeihliche Entwicklung der Lungenchirurgie, dieses so ungemein wichtigen Grenzgebietes zwischen innerer und äusserer Medicin.

Unter Anderen haben die Arbeiten von Fedor Krause, Lenhartz, Friedrich, Garrè, Karewski, Helferich und die Experimente von Sauerbruch und Brauer für die Chirurgie der Lungen eine neue und aussichtsreiche Epoche eröffnet.

M. H.! Ich möchte nun Ihre Aufmerksamkeit jetzt aufs Neue lenken auf das von mir sogenannte Phänomen der retrograden Athmung von einer Lungenfistel aus, welches ich schon in meiner Arbeit über die Entwicklung der Lungenchirurgie (1900) erörtert und bereits vor Jahren publicirt habe. Wir besitzen für Verengerung narbiger, aneurysmatischer oder Geschwulstcompressionen an der Bifurcation besonders lange Hummerschwanzcanülen mit innerer Canüle, welche der ursprünglichen König'schen Canüle überlegen erscheinen. Ich muss jedoch sagen, dass die Tracheotomie bei der Mehrzahl dieser Fälle eine nutzlose und schädliche Operation ist. Die Canüle reizt als Fremdkörper, veranlasst Tracheitis oberhalb der Stenose und vermag letztere nicht einmal zu erreichen. Bronchoskopisch dürfte auch nicht mehr zu erreichen sein. Nach diesen Tracheotomien pflegen die Kranken sehr bald septisch oder asphyktisch an Blutungen oder Herzinsufficienz zu Grunde zu gehen.

Im Jahre 1897 hat mein damaliger Assistent, Herr Dr. Oppenheimer in Stuttgart, eine eingehende Arbeit „Ueber entzündliche Processe und tiefgehende Eiterungen am Halse“ veröffentlicht. Es werden daselbst Fälle angeführt, in denen retropharyngeale Eiterungen in das Mediastinum anticum und posticum durchgebrochen sind. Das Mediastinum anticum ist für solche Verhältnisse viel leichter zugänglich, indem der Eiter besonders bei Kindern zwischen

den Intercostalräumen durchbrechen kann, oder wie in einem unserer Fälle, das Sternum perforirt. Auch sind Operationen am Mediastinum anticum in stetig wachsender Zahl mit Erfolg ausgeführt worden.

Die Behandlung der Mediastinitis postica wurde in chirurgischen Lehrbüchern nicht erörtert; die unmittelbare Nähe wichtigster Organe und die versteckte Lage rechtfertigen das Zaudern selbst kühner Operateure.

Schon vor Quénu, Hartmann und Bryant sind von mir Leichenversuche in dieser Richtung unternommen (von 1892 ab); auch haben wir damals und später Versuche gemacht, die Bronchien vom Mediastinum posticum aus zu incidiren.

Anselm Schwarz hat 1903 eine Arbeit über die Anatomie chirurgicale des bronches extrapulmonaires verfasst.

Er führt daselbst aus, dass wir unter extrapulmonären Bronchien einen primitiven Abschnitt verstehen, vor dem Ursprunge des ersten Collateralastes, welcher mit den entsprechenden venösen und arteriellen Gefässstämmen die Lungenwurzel bildet, während die collateralen Aeste mit den entsprechenden Blutgefässen die primitiven Lungenstiele bilden.

Nur der Stammbronchus vor dem Abgange der ersten Collaterale ist der eigentliche chirurgische Abschnitt der extrapulmonalen Bronchien und dieselben können mit Aussicht auf Erfolg nur vom Mediastinum posticum aus freigelegt werden.

Eine Thoraxresection, welche die 5., 6., 7. und 8. Rippe betrifft (Thorax-Thürflügelschnitt, U-förmiger Schnitt mit äusserer Basis) gestattet leicht eine Ablösung der Lunge rechts sowohl wie links und entblösst den Bronchus, den man nun zu eröffnen in der Lage ist. Die Tiefe, in der der Bronchus sich befindet, ist etwa 7 cm von der Rippenoberfläche. Diese Bronchotomia postica ist eine hier durchaus berechtigte Operation; man kann dabei den Bronchus etwa 1—2 cm von der Bifurcation entfernt eröffnen.

Der transpleurale Weg ist nur ausnahmsweise zu empfehlen. Nach Eröffnung der Pleura (6—10 cm) dringt der Finger in das Cavum, die Lunge collabirt und man fühlt nach innen den völlig freien Bronchus. Bei dem extrapleuralen Verfahren wird die Pleura gelöst, was in vielen Fällen gelingt, ohne durch Einreissen Pneumothorax zu veranlassen.

In einem auf dem Congress für innere Medicin (1900) gehaltenen Vortrag „Ueber Entwickelung der Lungenchirurgie“ berichtete ich über einen Knaben, der am 28. Mai 1898 aufgenommen wurde mit der Anamnese, dass eine grosse, mit einem Wollfaden umwickelte Nadel aus einem sogen. Pustrohr in die Luftwege aspirirt worden sei. Ausser heftigen Schmerzen und Reflexhustenanfällen hatte das Kind dauernd Temperaturen bis 41° C.

Ein Röntgenbild ergab, dass die Nadel quer vor dem siebenten Halswirbelkörper im linken Bronchus steckte. Links hinten entwickelte sich intensive Dämpfung; dabei bestand Anorexie und starke Abmagerung, krampfhafte Reflexhustenanfälle, Schüttelfröste mit Temperaturen von 40° und darüber. Unter diesen Umständen am 18. Juni Resection der 3., 4. und 5. Rippe bis zu ihren hinteren Gelenkverbindungen. Vom Mediastinum posticum aus Incision der von schmierigem Eiter bedeckten Pleura, Tamponade des Lungenabscesshohlraumes. Ein Pneumothorax entsteht nicht, da bereits Adhäsionen den Lungenherd fixirt haben mussten im Bereiche der Operationswunde.

Bei der Palpation vom Mediastinum posticum aus muss sich die Nadel aus ihrer queren Lage verschoben und gelockert haben, so dass sie nicht sicher gefühlt werden konnte. Die Wunde wird sorgfältig tamponirt.

Am folgenden Tage bei einem heftigen Krampfhustenreflexe wird die Nadel mitsammt dem Wollfaden expectorirt. Letzterer hat wohl als Infectionsträger den eitrigen Process in der Lunge und im Mediastinum posticum inducirt, der die Operation nothwendig machte. Der am 28. August 1898 entlassene Kranke ist heute ein gesunder und kräftiger Jüngling. (S. Fall 4 S. 590.)

Schon damals wies ich auf einen meiner geheilten Fälle hin, in welchem nach einer Lungenresection Patient während der Nachbehandlung und so lange noch die kleinste Lungenfistel bestand, bei geschlossenem Munde und Nase unbehindert in- und exspiriren konnte.

Ich habe wiederholt ein Kind vorgestellt, das von mir vor drei Jahren wegen Lungenbrand operirt worden ist. Dieses Kind leidet an einer persistirenden Lungenfistel und konnte von derselben aus ebenso bequem athmen, wie durch Mund und Nase. Dieselbe Beobachtung konnte ich jedesmal nach Operationen, welche Lunge eröffneten oder resecirten, registriren. Vor $1^1/_2$ Jahren habe ich wegen multipler jauchiger Bronchiectasenbildung der linken Lunge einen 15jährigen Knaben operirt. In einem ersten Acte haben wir mehrere Rippen resecirt und die Pleura costalis und pulmonalis im Bereiche des erkrankten Lungenlappens in grösserer Ausdehnung ringsherum vernäht, um einen Pneumothorax traumaticus zu verhüten. Etwa 3 Wochen später haben wir die bekanntlich unempfindliche Lunge ohne Narkose mit dem Thermocauter zwischen

den verklebten Pleurablättern eröffnet, ohne dass es zunächst auch auch in grösserer Tiefe gelang, auf Eiter zu stossen. Ich unterbrach den Eingriff. Der intelligente Kranke konnte sofort nach Eröffnung der Lunge bei geschlossenem Munde und Nase retrograd athmen. Wem fiele hierbei nicht Dubois-Reymond's klassisches Experiment ein, „wenn man einer Ente den Oberschenkel amputirt, so athmet das Thier mit abgeklemmter Luftröhre retrograd, da die luftzuführenden Räume des Oberschenkelknochens mit den Lungen zusammenhängen vom Knochenquerschnitte aus". Auch im Thierexperiment konnte ich mich an Operationen an Hunden überzeugen, dass dieselben von der eröffneten Lunge aus retrograd zu athmen in der Lage waren. Jeder, der die Qualen der Patienten mit Stenosen an der Bifurcation kennt und die Aussichtslosigkeit einer Tracheotomie im Princip anerkennen muss, wird mir zugeben müssen, dass wir mit dem Anlegen einer Lungenfistel in zwei Acten oder in der Sauerbruch-schen Kammer (Ueberdruck- oder Unterdruck-Verfahren) in einem Acte einer vitalen Indication genügen würden. Ich empfehle daher diesen Vorschlag der Ausschaltung der oberen Luftwege im geeigneten Falle Ihrer fachmännischen Erwägung. Herr B. Fränkel und Herr Senator, die mir einen diesbezüglichen Fall überwiesen, waren mit diesem Vorschlage durchaus einverstanden. Leider hat die Familie die Operation nicht gestattet und der Kranke ist in kürzester Frist seinem qualvollen Leiden erlegen (trotz Ausführung der Tracheotomie). Bei einer Demonstration in der physiologischen Gesellschaft haben sich auch die Theoretiker im Princip für die Ausführung der Methode erklärt. In dem Werke von Hofrath von Schrötter über die Erkrankungen der Luftröhre erörtert der Autor die qualvollen Zustände der Bronchostenosen, welche Kanülen und mechanischer Hülfe unzulänglich erscheinen und frägt, ob nicht ein Chirurg das Anlegen einer Lungenfistel in den Kreis seiner operativen Erwägungen zu ziehen sich veranlasst sehen möchte.

Die Bronchotomia postica vom hinteren Mediastinum aus dürfte als ein temporärer Eingriff gerechtfertigt sein; für einen Dauerzustand dürfte sich nur das Anlegen einer Lungenfistel empfehlen.

Es hat mir eine grosse Genugthuung bereitet, dass Excellenz

von Bergmann diesem operativen Vorschlage zustimmte und mich noch wenige Wochen vor seinem Tode aufforderte, einem seiner Patienten in der Sauerbruch'schen Kammer eine Lungenfistel anzulegen.

Ich würde es mit grösstem Interesse begrüssen, wenn andere Fachgenossen von der experimentell und klinisch erhärteten Thatsache der Lungenfistelathmung Gebrauch machen wollten, und das Anlegen einer Lungenfistel, um einer vitalen Indication zu genügen, zu einer vollberechtigten practisch chirurgischen Methode erheben würden. Ich persönlich hoffe zuversichtlich, dass dies bald geschehen wird. Die modernen Vorschläge zur Vermeidung des operativen Pneumothorax traumaticus und seiner deletären Folgen dürften die Ausführung dieses Vorschlages in geeignet erscheinenden Fällen wesentlich erleichtern.

Als ich vor 25 Jahren meine Habilitationsschrift „Ueber Exstirpation von Organen" vortrug, da war die Stimmung der maassgebenden Fachkreise eine durchaus ablehnende, die Kritik eine scharfe. Die Resection der Leber, die Exstirpation der Gallenblase, die Exstirpation von Harnblase und Prostata, der Thymus und der Felsenbeinpyramide, die Resection der Lungen und die Exstirpation einer ganzen Lunge, wie ich sie auf Grund theoretischer Erwägungen und experimenteller Untersuchungen empfohlen, begegneten einem bedenklichen Schütteln des Kopfes, ähnlich erging es der prophylaktischen Resection der Trachea; einem chirurgischen Vorschlage, dem heute die moderne Chirurgie der oberen Speise- und Athemwege zum Theil ihren ungeahnten Aufschwung verdankt; und auch meine Vorschläge zur Organausschaltung bei inoperablen Zuständen des Brusttheiles des Oesophagus durch einen künstlichen Oesophagus nach Anlegung einer Magen- und Speiseröhrenhalsfistel — der oben beschriebenen Lungenfistel bei drohender Asphyxie, die einer Tracheotomie nicht mehr zugänglich ist, der Anlegung von Ureteren-Fisteln in verschieden variirter Technik bei inoperablen Blasenleiden oder zur Ausschaltung der Harnblase blieben lange Zeit unbeachtet. Um so grössere Befriedigung hat es mir verursacht auch in den Referaten des diesjährigen Congresses, „Ueber Herzchirurgie", „Ueber Lungenchirurgie", sowie Chirurgie der Harnblase und Prostata zu ersehen, dass mit Geduld und Zeit manches im Laufe der Ent-

wickelung einer Disciplin möglich wird, was a priori als unausführbar erschienen sein mochte.

Die Geschichte der Frage von der Resection und Exstirpation lebenswichtiger Organe ist ein lebendiges Beispiel dafür, dass der mit Blut und Eisen gezeichnete Weg der operativen Chirurgie ein Weg ist per aspera und astra. Eine lange Kette von Vor- und Mitarbeitern concurrirt bei der Lösung auch dieser Probleme; neben beachtenswerthen Fortschritten waren schwere Misserfolge zu beklagen; bei aller Anerkennung des redlichen Strebens fehlte es nie an herbster oder abweisender Kritik. Die Geschichte der Wissenschaften ist eben in toto wie in partibus die Chronologie des menschlichen Geistes. Viele Irrthümer und Zweifel müssen widerlegt werden, an Stelle deren sind neue Wahrheiten zu substituiren. Das Alles kann nur allmählich, nach und nach sich ereignen und sich erst per multa rerum discrimina Anerkennung verschaffen. Nur ein freudiger Wetteifer vieler strebsamer Kräfte vermag die Zukunft solcher Methoden zum Segen der leidenden Menschheit zielbewusst zu sichern und sie als bleibendes Gut der practischen Chirurgie zu incorporiren. Gegenseitiges wohlwollendes Entgegenkommen und Zusammenwirken der Fachgenossen ist dazu conditio sine qua non.

Ein solches einheitliches Streben ist jedoch nur denkbar auf dem Boden des nationalen Wahlspruches

„Suum cuique".

XXVIII.

(Aus der Kgl. chirurgischen Universitäts-Klinik Berlin. — Director: weiland Sr. Excellenz Wirkl. Geh.-Rath Professor Dr. E. v. Bergmann.)

Acute gelbe Leberatrophie im Gefolge der Chloroformnarkose.

Von

Dr. med. N. Guleke,

Assistent der Königl. chirurg. Universitätsklinik Berlin.

Schon wenige Jahre nach der Einführung des Chloroforms in die chirurgische Praxis wurden Stimmen laut, die darauf hinwiesen, dass das Chloroform neben den plötzlichen Todesfällen, die während der Narkose passirten, auch noch chronisch verlaufende Schädigungen verursache, die innerhalb einiger Tage zum Tode führen könnten. Diese Mahnrufe von Casper und B. von Langenbeck im Jahre 1850 verhallten zunächst ziemlich unbeachtet und konnten den Siegeslauf des Chloroforms, das sich neben dem Aether die souveräne Stellung als allgemeines Anaestheticum errungen hat, nicht hemmen. Genauere Aufschlüsse über das Schicksal des Chloroforms im Körper und die Art seiner Wirkung gaben erst die Arbeiten von Schmiedeberg, Pohl u. A., und seit Beginn der 90er Jahre ist eine ganze Reihe von Arbeiten erschienen, die sich theils experimentell, theils auf Grund von Beobachtungen am Menschen mit der Frage beschäftigen, ob es eine tödtliche Nachwirkung des Chloroforms giebt und welcher Art dieselbe ist.

Eine experimentelle Grundlage für die Beurtheilung dieser Frage haben Ungar und Junkers, Strassmann und Ostertag geschaffen, die an Thieren nachweisen konnten, dass Chloroform-

narkosen, besonders wenn sie längere Zeit dauerten oder in kurzen Zwischenräumen wiederholt wurden, schwere Veränderungen an den Nieren, der Leber und am Herzen setzten, die in parenchymatöser Degeneration und Verfettung bestanden. Während dabei Ostertag mit Nothnagel annimmt, dass das Chloroform auch auf die rothen Blutkörperchen zerstörend einwirkt, und erst secundär die Organe lädirt, tritt Strassmann dieser Anschauung entgegen und führt die Veränderungen auf die directe Einwirkung des Chloroforms auf die Organe zurück.

Die ersten Beobachtungen am Menschen hat E. Fraenkel 1892 beschrieben, und zwar 5 Fälle, „welche dazu angethan sind, die grossen Gefahren einer sich über Stunden ausdehnenden Chloroformnarkose aufs Deutlichste zu illustriren". Er fand hochgradige Nekrosen in den Nieren, und zwar hauptsächlich in den Epithelien der gewundenen Canälchen, während die Glomeruli und die Epithelien der geraden Canälchen fast ganz oder ganz intact waren, ferner parenchymatöse Degeneration oder auch nekrotische Vorgänge an den Leberzellen, wenn auch weniger hochgradig, und gleiche, aber am wenigsten ausgeprägte Veränderungen am Herzmuskel. Er legt infolgedessen das Hauptgewicht auf die Nierenveränderungen, die in der Reihe der betroffenen Organe obenan ständen. Indessen ist zu bedenken, dass bei 3 von seinen Fällen die Nieren schon vor der Operation geschädigt waren, sodass die Annahme naheliegt, dass die Intensität der Veränderungen doch mit den früheren Erkrankungen zusammenhängen dürfte. Die Fälle lassen auch sonst, wie ich mit Ambrosius und Nachod betonen möchte, manchen Einwand zu, da es sich ein Mal um eine septische Peritonitis, 3 Mal um schwerste Erkrankungen und Operationen handelte, die an sich schon bei den kachektischen Patienten zum Tode führen konnten. Indessen unterliegt es wohl keinem Zweifel, dass bei dem gleichartigen und gleichzeitigen Befallensein von Herz, Nieren und Leber das Chloroform die ursächliche Wirkung ausgeübt hat, um so mehr, als diese Beobachtungen im Einklang mit dem Thierexperiment stehen.

Auf diese Veröffentlichung folgten dann eine Reihe Beobachtungen, die indessen zum Theil nicht einwandsfrei sind. Der Fall von Thiem und Fischer gehört wohl sicher nicht hierher, ebensowenig der von Roth. Der erste Patient starb im Delirium,

der letzte infolge einer Lungenembolie nach 27 Tagen, bei der mir doch der Beweis für den Zusammenhang mit dem Chloroform nicht erbracht zu sein scheint. Auch Schellmann's Fälle lassen verschiedene Deutung zu, wie das der Verfasser selbst zugiebt. ebenso Schenk's erster Fall. Dagegen scheinen mir die Fälle von Bastianelli, Ambrosius, Nachod, Eisendraht, der zweite Fall von Schenk, die Fälle von Ajello, von Steinthal. Salén und Wallis und von Vorderbrügge mit Sicherheit eine tödliche Beeinflussung der inneren Organe durch das Chloroform darzuthun. Dabei fand sich in den verschiedenen Fällen eine verschieden starke Schädigung der einzelnen Organe. So legt Ambrosius im Gegensatz zu Fraenkel das Hauptgewicht nicht auf die Nieren-, sondern auf die Herzmuskelveränderungen, und, wie wir noch weiter unten sehen werden, beherrscht in anderen Fällen die Erkrankung der Leber das gesammte Krankheitsbild. Ueberall aber finden wir an den genannten Organen alle Uebergänge von der trüben Schwellung bis zur ausgedehnten Nekrose, combinirt mit ausgedehnter Verfettung, welch letztere beim Menschen übrigens lange nicht so im Vordergrund steht, wie bei den oben angeführten Thierversuchen.

Ein anderer Weg zur Erforschung der Chloroformwirkung wurde von den Autoren beschritten, die, wie Nachod und Eisendraht. systematische Urinuntersuchungen vor und nach der Narkose anstellten. Die Resultate, die auf diesem Wege gezeitigt wurden. sind indessen sehr verschieden ausgefallen, und nur soviel steht fest, dass sehr oft nach Narkosen Albuminurie (Serumeiweiss und Nucleoalbumin) und Cylindrurie auftritt, ja in einigen schweren Fällen trat auch ein starker Blutgehalt im Urin auf. Besteht schon vor der Narkose Albuminurie, so wird diese oft durch das Chloroform gesteigert, doch ist das durchaus nicht immer der Fall.

Es sei mir nun gestattet, über einen Fall aus der von Bergmann'schen Klinik zu berichten, bei dem die nach der Operation aufgetretenen schweren Veränderungen der inneren Organe, die am 4. Fage den Tod herbeiführten, mit Sicherheit auf die Einwirkung des Chloroforms zurückgeführt werden mussten.

Die 23jährige junge Dame war früher stets gesund gewesen, hatte als Kind Scharlach durchgemacht, und vor 2 Jahren war ihr in Aethernarkose eine

kleine Incision am Unterkiefer wegen circumscripter Nekrose des letzteren gemacht worden, die zu baldiger Heilung führte. Seit mehreren Jahren hatte Patientin eine allmählig an Grösse zunehmende Geschwulst in der r. Leistenbeuge bemerkt, die sich anfangs leicht zurückbringen liess, seit 2 Jahren aber nicht mehr zurückging. Beschwerden hatte Patientin nicht von der Geschwulst. Bei der Aufnahme fand sich bei der gesund und blühend aussehenden, etwas fettleibigen Patientin eine rechtsseitige faustgrosse irreponible Leistenhernie. Am Herzen, dessen Grenzen normal und dessen Action regelmässig und kräftig war, war ein protodiastolisches Geräusch wahrnehmbar.

Am 6. 10. 06 Radicaloperation der Hernie. Im Bruchsack fand sich ein nicht adhaerenter, aber knollig verdickter, fast faustgrosser Netzklumpen vor, der zu einer festen Masse verbacken war. Abtragung des Netzklumpens, Erweiterung des Bruchrings und Reposition des Netzstumpfes. Vernähung des unteren Randes des Poupart'schen Bandes mit der Adductorenfascie. Hautnaht. — Dauer der Operation mit Verband noch nicht 30 Minuten, die Narkose war auffallend leicht und glatt, ohne jede Störung, Chloroformverbrauch ca. 25 ccm.

Patientin erwachte bald aus der Narkose, bei der Nachmittagsvisite fiel mir aber auf, dass sie für die kurze glatte Operation auffallend mitgenommen aussah. Abends Temp. 37,9°.

7. 10. Temp. Morg. 37,1°, Puls 116. Wenig Erbrechen. Leib weich, eindrückbar. Urin spontan, auf Einführung eines Darmrohres Abgang von reichlichen Flatus. Deutlicher Icterus, der im Laufe des Tages noch zunimmt. Abends Temp. 37,5°, Puls 122. Allgemeinbefinden leidlich gut, nur liegt Patientin, die sonst sehr vernünftig und ruhig war, etwas unruhig im Bett.

8. 10. Temp. 36,9°, Puls 114. Colossaler Icterus, Urin spärlich, enthält reichlich Gallenfarbstoff, etwas Eiweiss. Abdomen unempfindlich, keinerlei peritonitische Erscheinungen. Abends nimmt die Unruhe zu, leichte Benommenheit. Temp. 37,1°, Puls 120. 24stündige Urinmenge 600 ccm.

9. 10. Temp. 36,8°, Puls 128. Icterus noch stärker geworden, sodass Patientin dunkelbraungelb aussieht. Benommenheit hat in der Nacht zugenommen, Morgens Delirien, sehr starke Unruhe, Schreikrämpfe; im Laufe des Tages stellen sich Zuckungen im Gesicht und den Extremitäten ein. Am Abdomen nichts Abnormes. 24stündige Urinmenge 500 ccm. Im Urin konnte Herr Privatdocent Dr. Albu Leucin und Tyrosin in reichlichen Mengen nachweisen.

Trotz subcutaner und intravenöser Kochsalzinfusion und eines Aderlasses verschlechtert sich das Befinden ständig. Abends Temp. 37,0°, Puls fliegend, kaum zu zählen, tiefes Coma, häufige Zuckungen, die unregelmässig das Gesicht, die Extremitäten und die Rumpfmusculatur befallen, kaum noch Urinabsonderung.

10. 10. Morgens 5 Uhr Exitus letalis.

Bei der nur partiell gestatteten Section konnten nur die Bauchorgane untersucht werden (6 Stunden p. m.). Es zeigte sich, dass weder an der Operationswunde, noch am Netzstumpf irgend welche Veränderungen entzünd-

licher Natur vorhanden waren, von Peritonitis keine Spur. Ebensowenig fanden sich von den unterbundenen Netzgefässen aufsteigende Thromben, keine Thrombose der Pfortader. Die Leber war schlaff, weich, nicht vergrössert, hochgradig icterisch, die Schnittfläche von ockergelbem Aussehen, überall zerstreut darin Herde von mehr röthlicher Färbung. Die Nieren gleichfalls schlaff, icterisch, die Rindensubstanz hochgradig verfettet.

Mikroskopisch findet sich in der Leber ein so hochgradiger Zerfall des Parenchyms, dass an vielen Stellen die normale Structur der Läppchen nicht mehr zu erkennen ist und ihre Grenzen nur noch undeutlich durch die Gefässe und Gallengänge markirt werden. Die Leberzellen sind in grösster Ausdehnung nekrotisch, zerfallen, die Läppchen von Detritusmassen ausgefüllt, in denen sich massenhaft Fettkugeln und -Körnchen finden. An der Peripherie der Läppchen finden sich grosse Fettkugeln und -Körnchen in solcher Menge, dass bei der Sudanfärbung diese Parthien sich durch ein leuchtendes Roth kennzeichnen, während nach dem Centrum der Läppchen hin sich nur feine Fettkörnchen, aber gleichfalls in enormer Menge, finden. Daneben reichlich goldgelbe Pigmentkörner und einzelne Tyrosinkrystalle. — In den Nieren sind die Epithelien der gewundenen Harnkanälchen am schwersten betroffen. Sie weisen zum grossen Theil nur noch geringe oder garkeine Kernfärbung auf, die Zellen sind gequollen, trüb, enthalten reichlich Fettkörnchen, an vielen Stellen sind ihre Contouren so verschwommen, dass sie nur Ausgüsse der Kanälchen darzustellen scheinen. Die Glomeruli sind völlig intact. Die geraden Harnkanälchen sind nur stellenweise betroffen, weisen aber auch trübe Schwellung, Abstossung und Verfettung ihrer Epithelien auf, wenn auch lange nicht in dem Maasse, wie die gesunden Harnkanälchen.

Es handelt sich also in unserem Falle um ein kräftiges, blühendes junges Mädchen, das nach glatt verlaufener, noch nicht $^1/_2$-stündiger Radicaloperation einer Netzhernie unter den Erscheinungen des schwersten Icterus und der Cholämie innerhalb 92 Stunden zu Grunde ging. Während es am 1. Tage nach der Operation noch so aussah, als handele es sich um einen vorübergehenden leichten Icterus, wie es nach Bauchoperationen ja nicht selten beobachtet wird, nahm derselbe rapide und enorm zu, und es gesellten sich Unruhe, Delirien und Krämpfe hinzu, die unter allmählicher Verschlechterung des Pulses in ein tiefes Coma übergingen. Nach diesen klinischen Symptomen wurde schon am 2. Tage nach der Operation die Diagnose mit Wahrscheinlichkeit auf acute gelbe Leberatrophie gestellt und am 3. Tage durch den Nachweis von Leucin und Tyrosin im Harn gesichert. Der Sectionsbefund bestätigte diese Annahme vollauf und die mikroskopische Untersuchung ergab an der Leber hochgradigen Zerfall und Verfettung der Zellen, an den Nieren die gleichen Erscheinungen haupt-

sächlich an den gewundenen Harnkanälchen, während die geraden Kanälchen weniger betheiligt, die Glomeruli völlig verschont waren.

Dieser Befund steht ganz im Einklang mit den oben geschilderten Beobachtungen bei tödtlicher Chloroformnachwirkung, nur beherrschen in unserem Falle die Erscheinungen von Seiten der Leber das ganze Krankheitsbild. Dass es sich dabei thatsächlich um eine Chloroformwirkung handeln muss, geht daraus hervor, dass irgend eine sonstige Noxe zur Erklärung nicht herangezogen werden kann. Sowohl der klinische Verlauf, wie der Sectionsbefund und die vorgenommene bakteriologische Untersuchung liessen eine Infection mit Sicherheit ausschliessen. Pat. war vor der Operation ganz gesund, ihr Allgemeinzustand ist durch die Hernie in keiner Weise gestört worden, die Operation verlief so schnell, dass sie kaum als ein schwerer Eingriff bezeichnet werden kann, zumal die Section ergeben hat, dass keine Netzthromben, die häufigste unangenehme Complication bei Netzresectionen, vorhanden waren. Es bleibt somit nur übrig anzunehmen, dass das Chloroform die Ursache dieser acuten Leberatrophie, sowie der Nierenveränderungen war, um so mehr, als der Befund genau den weiter unten zu schildernden Erfahrungen anderer Autoren entspricht. Es sei übrigens noch betont, dass das angewandte Chloroform keine schädlichen Beimengungen etc. enthalten haben kann, da mit dem gleichen Präparat an demselben Vormittag noch mehrere Narkosen ausgeführt wurden, die keine schädlichen Folgen hinterliessen.

In der Literatur finden wir, wenn auch spärlich, einige ähnliche Fälle, bei denen im Gefolge einer Chloroformnarkose, und durch diese bedingt, eine acute gelbe Leberatrophie aufgetreten ist. Die erste derartige, leider nicht vollständig beschriebene Beobachtung stammt wohl von Bastianelli aus dem Jahre 1891. Stockes beschreibt einen Fall von acuter gelber Leberatrophie nach Stieltorsion einer Ovarialcyste bei einer 25jähr. Pat. Am 3. Tage nach der Exstirpation der Cyste, die leicht gelang, trat der Exitus ein, nachdem Pat. schon vom Tage der Operation an einen sehr hohen Puls hatte (ca. 130), unruhig war und vom 3. Tage Icterus aufwies und komatös wurde. Sie hatten am 2. Tage p. op. nur noch 2 Mal 150 ccm eiweisshaltigen Urin (durch Katheter) entleert. Die Section ergab nichts von einer Peritonitis, dagegen eine typische gelbe Leberatrophie und trübe Schwellung der Nieren,

sowie im Harn reichlich Leucin und Tyrosin. Bezüglich der Beurtheilung des Falles kann ich Stockes nicht zustimmen. Er führt die Leberveränderungen nämlich nicht auf die Operation oder Narkose zurück, sondern auf die „Resorption von Producten der Narkose" aus der gedrehten Ovarialcyste. Mit Bandler glaube ich indessen, dass zwar dadurch eine gewisse Disposition für nachfolgende Schädigungen in der Leber geschaffen sein kann, dass aber die Ursache des acuten Leberzerfalls in der Narkose gesucht werden muss. — Einen dem unsrigen ganz ähnlichen Fall beschreibt Bandler. Ein 42jähr. gesunder, sehr fetter Mann, Potator ohne nachweisbare Folgeerscheinungen, wird wegen irreponibler Netzhernie, bei der ein grosses Stück Netz resecirt werden muss, operirt. Dauer der Narkose 1 Stunde, 80 g Chloroform. Schon am nächsten Morgen tritt leichter Icterus auf, der an den folgenden Tagen ständig zunimmt. Der Urin wird spärlicher, enthält Eiweiss, Cylinder am 4. Tage Leucin und Tyrosin. Vom Abend des 3. Tages an Delirium, zunehmende Bewusstlosigkeit, Haemorrhagien am Abdomen, Coma und Exitus am 4. Tage. Die Section ergab jedes Fehlen einer Infection der Wunde oder des Peritoneums, aber eine hochgradige acute gelbe Leberatrophie mit ausgedehntem Zerfall der Leberzellen und fettiger Metamorphose derselben, sowie starke Verfettung des Herzmuskels und der Nierenrinde. Da sowohl in der Leber, als auch in den Nieren die Spuren chronischer Verfettung resp. Entzündung nachweisbar waren, glaubt Bandler, dass dadurch eine Disposition für die tödtliche Erkrankung bedingt war. — Im Falle Marthen's wurden einer 34jähr. Pat. 14 Zahnwurzeln in Chloroformnarkose (40 Min., 70 g) extrahirt. Tags darauf trat Icterus auf, der rasch zunahm, der Puls stieg bis 150, im Urin traten in mässiger Menge Eiweiss, ebenso Cylinder und verfettete Epithelien auf, häufiges Erbrechen, Unruhe, Schreikrämpfe, allmählich Coma und am Abend des 3. Tages der Exitus. Die Section ergab die typischen Veränderungen am Herzen und den Nieren und eine acute gelbe Atrophie der Leber. Mikroskopisch stimmt der Befund mit den oben geschilderten Beobachtungen völlig überein. — Der erste Fall von Salén und Wallis betraf ein 20jähr. Mädchen, das wegen Salpingo-Oophoritis laparotomirt wurde (Dauer 2 Stunden, 40 g Chloroform), und am 3. Tage trat der Exitus ein unter den oben beschriebenen Erscheinungen. Mintz sah einen Fall von acuter

gelber Leberatrophie im Anschluss an eine Epityphlitisoperation. Er glaubt, die Entstehung dieser Complication auf eine Infection mit Bacterium coli, das er bei der Section aus dem Lebergewebe züchten konnte, zurückführen zu müssen, doch scheint mir das nicht einwandsfrei, und muss der Fall m. E. als eine Chloroformnachwirkung angesehen werden. Am 11. Krankheitstag wird ein epityphlitischer abgekapselter Abscess bei einem 40jähr. Mann, Potator, entleert und der gangränöse Wurmfortsatz entfernt. Pat. bricht danach dauernd, am 2. Tage tritt Icterus auf, der ständig zunimmt, die Urinmenge sinkt auf 400, dann 100 ccm, Pat. wird komatös, hemiplegisch, Zuckungen im gegenüberliegenden Arm und Bein, am 6. Tage p. op. tritt der Tod ein. Da es sich um einen gut abgekapselten Abscess gehandelt hatte, von Peritonitis oder Sepsis sich weder klinisch, noch bei der Autopsie etwas nachweisen liess, möchte ich mit Naunyn kein grosses Gewicht auf den Befund des Bact. coli in der Leber legen, da es ja bekannt ist, dass man bei Sectionen gewöhnlich aus allen Organen diese Mikroorganismen züchten kann. Bei dem Verlauf des Falles, der nur etwas langsamer vor sich ging, als in dem unsrigen, glaube ich die bei der Section gefundene typische Leberatrophie und die Nierenveränderungen doch auf die Narkose zurückführen zu müssen und daher berechtigt zu sein, den Fall hier einzureihen. — Der Fall von Cohn endlich betraf eine 21jähr. Kellnerin, die wegen doppelseitiger Salpingo-Oophoritis laparotomirt wurde (Dauer 1 Std., 175 g Chloroform — offenbar handelte es sich um eine Alkoholistin —) und nach typischem Verlauf am 4. Tage nach der Operation starb. Wie weit in diesem Fall die Erkrankung der Leber oder urämische Symptome die übrigen Erscheinungen beherrschten, habe ich dem Bericht nicht mit Sicherheit entnehmen können, auf jeden Fall aber würde er eine Ueberleitung zu den Fällen darstellen, in denen die Störungen von Seiten der Nieren mit denen der Leber concurriren, und die Patienten unter dem Bilde der Urämie zu Grunde gehen. Zum Schlusse sei noch erwähnt, dass in der Literatur noch je ein Fall von v. Erlach und v. Mikulicz erwähnt werden, die indessen nicht näher beschrieben sind.

Betrachten wir nun die geschilderten Krankheitsbilder nebeneinander, so ist es ganz unverkennbar, dass sie in ihrem Verlauf und in Bezug auf die organischen Veränderungen in ganz auf-

fallender Weise übereinstimmen. Alle Patienten scheinen sich am 1. Tage nach der Operation leidlich wohl zu fühlen, es fällt kaum etwas auf, als bisweilen der etwas hohe Puls, ein leichter Icterus. Wider Erwarten verschwinden aber beide Symptome nicht, sondern sie steigern sich deutlich am 2. Tage, es kommen leicht cholämische und urämische Zustände hinzu, und unter steter Zunahme der bedrohlichen Erscheinungen und allmählichem Uebergang von Delirien und Tobsuchtsanfällen zu tiefem Coma tritt am 3. oder 4. Tage nach der Operation (nur in 1 Fall am 6. Tage) der Tod ein. Auch der Sectionsbefund ist ein einheitlicher. In den geschilderten Fällen war die Leber stets am stärksten betroffen und wies das klassische Bild der acuten gelben Atrophie auf. Daneben fanden sich schwere degenerative Veränderungen an den Nieren, vor Allem an den Epithelien der gewundenen Canälchen, Verfettung des Herzmuskels und Pigmentablagerungen in den gesammten Organen.

So einheitlich nun auch dieses Bild ist, so stellt es doch keineswegs etwa den Typus der tödtlichen Chloroformnachwirkung dar. Es ist selbstverständlich, dass bei dem gleichzeitigen Betroffensein von Herz, Niere und Leber in einem Falle das eine Organ, im anderen das andere stärker geschädigt wird, je nach der ihm innewohnenden Widerstandskraft. Wir werden daher alle Uebergänge und Combinationen finden müssen, und wenn sich v. Mikulicz schon dafür aussprach, dass die einfache Fettdegeneration und die acute gelbe Leberatrophie nur graduell von einander verschieden seien, so werden wir nach den neueren Erfahrungen keinen principiellen Unterschied zwischen Urämie, Cholämie oder den Erscheinungen einer Herzinsufficienz im Bereiche dieses Symptomencomplexes machen dürfen. Die acute gelbe Leberatrophie stellt nur den klassischen Abschluss in der Reihe der Krankheitsbilder dar, bei denen die Leber von Chloroform am stärksten geschädigt wurde. Wovon der Grad dieser Schädigung abhängt, ist heutigen Tages noch nicht zu entscheiden. Es scheint da weder die Menge des Chloroforms, noch auch die Dauer der Narkose einen wesentlichen Einfluss auszuüben. So dauerte in unserem Falle die Narkose kaum $^1/_2$ Stunde, die Narkose verlief auffallend glatt und gut, es wurde sehr wenig Chloroform gebraucht, und trotzdem trat eine tödtliche Nachwirkung ein. Anderer-

seits werden oft stundenlange Narkosen glänzend vertragen, wenn auch zugegeben sein soll, dass dabei leichter und öfter Schädigungen vorkommen. Im Gegensatz zu manchen der genannten Autoren kann ich noch anführen, dass in der v. Bergmann'schen Klinik eine Schädigung der Patienten durch öfter wiederholtes Chloroformiren, wie es bei Nachoperationen septischer Fälle, grossen Verbandswechseln u. s. w. ja oft innerhalb kurzer Zeiträume angewandt werden muss, nie beobachtet worden ist. Selbstverständlich wird man aber auch in diesen Fällen nur da zur Narkose greifen, wo es eben unbedingt nothwendig ist.

Die geschilderten Fälle verliefen sämmtlich tödtlich, und bei Berücksichtigung des anatomisch-pathologischen Befundes liegt es auf der Hand, dass ein Weiterleben so schwer geschädigter Individuen unmöglich ist. Warum in den geschilderten Fällen das Chloroform aber so deletär gewirkt hat, ist noch völlig unklar. Man könnte für die Fälle, in denen vorhergegangener Alkoholmissbrauch nachgewiesen war, annehmen, dass die inneren Organe, für unsere Fälle speciell die Leber, schon schwer geschädigt waren und daher keine Widerstandsfähigkeit gegen das neu hinzugefügte Gift besass. In anderen Fällen wieder ist ein der Operation vorangegangenes längeres Siechthum, Kachexie, die Entwicklung grosser Tumoren, als disponirendes Moment herangezogen worden. Das ist gewiss nicht auszuschliessen. Trotzdem muss man aber berücksichtigen, wie viel derartige Individuen langdauernden, oft mühsamen Operationen und Narkosen unterzogen werden, ohne hinterher die geringsten Störungen nachzuweisen. Wenn man ferner berücksichtigt, dass eine ganze Reihe der unglücklichen Patienten, die dem Chloroform erlegen sind, jugendliche Personen und bis zum Tage der Narkose völlig gesund und kräftig waren, so wird man doch annehmen müssen, dass eine individuelle Disposition in dieser Beziehung eine Rolle spielen muss. Allerdings ist auffallend, dass es sich in fast allen Fällen um Bauchoperationen gehandelt hat. Die wenigen Beobachtungen nach Operationen an anderen Körperregionen sind verschwindend gering. Ebenso handelte es sich in den meisten Fällen um mässig oder stark fettreiche Patienten, ein Umstand, der nach den Thierexperimenten von Schenk doch vielleicht in Betracht gezogen werden muss. Es gelang Schenk nämlich, an 12 Hunden und Affen nachzuweisen,

dass regelmässig nach Narkose in der Leber mehr Fett nachzuweisen war, als vor der Narkose. Dieses Fett blieb dann Tage, ja Wochen lang bestehen und disponirte bei erneuten Narkosen zu schwerer fettiger Degeneration. Ob freilich daraus geschlossen werden darf, dass jede fettreichere Leber weniger widerstandsfähig gegen das Chloroform ist, als eine weniger mit Fett belastete, ob sich ein Zusammenhang zwischen Bauchoperationen und der Widerstandsfähigkeit der inneren Organe gegen das Chloroform wird nachweisen lassen, das muss erst die Zukunft und eine reichere Erfahrung auf diesem Gebiet lehren.

XXIX.

Ueber Divertikel und circuläre Narben der Speiseröhre.[1]

Von

Professor Dr. Küster (Marburg).

(Mit 1 Textfigur.)

M. H.! Der Gedanke, Bruchsäcke nach Loslösung von ihrer Umgebung vollkommen in die Bauchhöhle einzustülpen, um so eine trichterförmige Vertiefung des Bauchfells mit Sicherheit zu vermeiden, ist von mir bereits im Jahre 1877 zur practischen Anwendung gebracht worden, wie ich in meinem vorjährigen Vortrage: „Die Silberdrahtnaht als percutane Tiefennaht" kurz mittheilte. Im letzten Wintersemester habe ich diese Einstülpungsmethode noch bei einer andern Krankheit verwerthet, für welche sie vielleicht eine Verbesserung der bisherigen Operationsmethoden bedeutet, nämlich für die Divertikel der Speiseröhre. Bemerken muss ich aber, dass ein solches Verfahren schon von Nicoladoni theoretisch empfohlen und, wie es scheint, von Girard practisch ausgeführt worden ist.

Der Fall, welcher mir Veranlassung bot so vorzugehen, ist der folgende:

Krankengeschichte 1.

Speisenröhrendivertikel. Ausschälung eines Kropfknotens. Freilegung des Sackes. Einstülpung. Heilung.

Auguste G., 57 J., Gutsbesitzersfrau aus Kappel in Waldeck, wurde am 21. 8. 06 in die Marburger chirurgische Klinik aufgenommen. Pat. stammt

[1] Vorgetragen am 2. Sitzungstage des XXXVI. Congresses der Deutschen Gesellschaft für Chirurgie, 4. April 1907.

aus gesunder Familie. Ihr Vater starb mit 77 Jahren an Magenkrebs, ihre Mutter mit 82 Jahren an Altersschwäche, 4 Geschwister leben und sind gesund. Sie selber war bisher ohne Störungen, hat 3 lebende Kinder geboren und ist mit 53 Jahren in's Klimakterium eingetreten. Im August 1902 machte sie eine ernste Influenza durch, bei der ein schwerer Luftröhrenkatarrh im Vordergrunde der Erscheinungen stand. Seit dieser Zeit bemerkte sie, dass gelegentlich die Speisen kurz nach der Mahlzeit wieder hochkamen, was früher nie vorgekommen sein soll. Leichte Speisen wurden angeblich ertragen, scharfe Speisen kehrten sofort zurück, zuweilen verspürte sie ein lautes Kollern im Magen. Pat. war bei zahlreichen Aerzten, welche sie erfolglos auf ein Magenleiden behandelten. Erst vor kurzem stellte Herr Dr. Fürer in Korbach die Diagnose auf Speiseröhrendivertikel und wies die Kranke der Klinik zu.

Inzwischen waren die Beschwerden langsam grösser geworden, Patientin magerte ab und fühlte sich gesellschaftlich sehr behindert. Dem zeitweiligen Erbrechen hatte sich seit 2 Jahren nach der Nahrungsaufnahme noch Husten und schleimiger Auswurf hinzugesellt. Bei schnellem Essen kehrten die Speisen sofort zurück, wobei Pat. das Gefühl von Verengerung im Halse hatte; bei langsamem Schlucken gut zerkleinerter und gekauter Speisen blieb das Erbrechen gewöhnlich aus. Wenn sie sich aber niederlege, erzählte sie, dann komme ein Theil der Speisen unter plötzlichem Würgen wieder zum Vorschein. Diese Speisen seien unverdaut und nicht sauer, öfter seien die des vergangenen Tages noch ganz frisch ausgebrochen worden. Da sie Nachts nur Ruhe habe, wenn die Speisen entleert seien, so lege sie sich Abends auf die linke Seite, dann erfolge bald die Entleerung, und damit verschwinde der Druck von der linken Halsseite. Gelegentlich habe sie vor dem Erbrechen auch Athemnoth. Durch ihre Schneiderin sei sie darauf aufmerksam gemacht worden, dass in den letzten Jahren ihr Hals in der Kehlkopfgegend dicker geworden sei. Morgens habe sie regelmässig etwas Hustenreiz und schleimigen Auswurf.

Die Kranke ist eine mittelgrosse, hagere Frau in schlechtem Ernährungszustande. Der Brustkorb ist rhachitisch, der Angulus Ludovici springt scharf hervor. Die Lungengrenzen sind normal, verschieblich, keine Schallunterschiede, keine Geräusche. Herztöne rein, die Grenzen überlagert. Die Zähne sind schadhaft, Pat. trägt ein künstliches Gebiss. Die Rachenschleimhaut ist geröthet, die Reflexe lebhaft. Unterleibsorgane normal, Harn ohne Befund.

Der linke Schilddrüsenlappen ist vergrössert, die Consistenz entspricht einem Colloidknoten; der Kehlkopf ist nicht verdrängt.

Die eingeführte Sonde gelangt nicht in den Magen, sondern stösst 22 bis 24 cm unterhalb der Zahnreihe auf ein Hinderniss an der linken Halsseite. Hält man sich aber bei der Einführung scharf rechts, so geht die Sonde ganz glatt nach abwärts.

Ein Probefrühstück giebt normale Werthe. Die erbrochenen Massen sind unverdaut, weisen aber gelegentlich saure Reaction auf.

Nachdem die Kranke einen mit Wismuth gemischten Brei geschluckt hat, werden im Sitzen zwei Durchleuchtungsbilder aufgenommen, welche ergeben,

dass links am Halse ein birnförmiger Schatten vorhanden ist, welcher bis in den Brustkorb reicht.

Hiernach wurde der Kranken die Operation angerathen. 29. 8. 06 Operation (Küster): Zunächst wurde eine gewöhnliche Sonde in den Magen, eine Kugelsonde in das Divertikel eingeschoben, welche liegen blieb. Die Kranke erhielt eine Morphiumeinspritzung und wurde sodann narkotisirt (Chloroform). Durch einen bis über die Incisura sterni reichenden 11 cm langen Schnitt am vorderen Kopfnickerrande der linken Seite gelangt man auf die Kapsel der vergrösserten Schilddrüse. Nach Unterbindung der oberen Schilddrüsenarterie gelingt es leicht, den etwa kleinapfelgrossen Knoten hervorzuwälzen, frei zu machen, den Stiel abzuquetschen und die Geschwulst abzutragen. Die Blutung ist dabei ganz geringfügig. Nunmehr wird stumpf auf den gut fühlbaren Sondenknopf vorgedrungen, das birnenförmige Divertikel rund herum frei gemacht, wobei es aus der oberen Brustapertur herausgehoben werden muss, die Sonde zurückgezogen, der Sack bis auf einen etwa 3 cm langen Stiel abgetragen und der Stumpf unter Einstülpung der Schleimhaut so mit Catgut vernäht, dass die Wundflächen aneinanderliegen. Zum Schluss wird der Sackrest durch die spaltförmige Oeffnung in der Speiseröhre so eingestülpt, dass er gänzlich in der Lichtung des Kanals liegt, und der Spalt in der Wand des Oesophagus noch einmal durch einige Catgutnähte verschlossen. Ein Mullstreifen wird in den unteren Wundwinkel bis zur Oesophaguswand eingelegt und die Wunde in der Tiefe durch einige Muskelnähte aus Catgut, aussen durch Seidennähte bis auf den unteren Wundwinkel geschlossen.

Die Operation hatte die Kranke sehr wenig mitgenommen. Sie erholte sich sehr schnell und wurde schon vom nächsten Tage an durch die Schlundsonde ernährt. Die Heilung erfolgte unter einmaligem Temperaturanstieg bis 38,4° in Folge einer kleinen Verhaltung hinter dem Tampon im Wesentlichen durch erste Vereinigung. Am 10. 9. wurden die Fäden herausgenommen, am 11. 9. stand Pat. auf. Die Ernährung mit der Schlundsonde wurde indessen auch über den völligen Schluss des unteren Wundwinkels, der am 19. 9. vollendet war, nämlich bis zum 1. 10. fortgesetzt. Von diesem Zeitpunkte an bekam Pat. zunächst noch flüssige Diät, vom 9. 10. an volle Kost, welche ohne jede Beschwerde geschluckt wurde. Sie nahm schnell an Gewicht zu und wurde völlig geheilt und sehr glücklich am 12. 10. in die Heimath entlassen.

Schon am 18. 10. kehrte Pat. zurück, da sich am unteren Wundwinkel seit dem vorhergehenden Tage wieder eine feine Fistel gebildet hatte, welche etwas schleimiges Secret entleerte. Durch Einführung einer feinen Sonde von aussen und einer Schlundsonde vom Munde her liess sich deren Zusammenhang mit der Speiseröhre leicht nachweisen. Bei Einführung der Schlundsonde kam man in der Gegend der Operationsnarbe das erste Mal auf einen leichten Widerstand, der aber schnell überwunden wurde; später war Aehnliches nicht mehr zu fühlen. Wiederum wurde die Ernährung mit der Schlundsonde eingeleitet und zugleich tägliche Einspritzungen einiger Tropfen Jodtinctur in die Fistel gemacht. Am 25. 11. ist die Fistel fest geschlossen, die Kranke kehrt zur gewohnten Nahrung zurück und wird am 4. 12. 06 geheilt entlassen.

Am 3. Februar 1907 erhielten wir einen Brief des Sohnes, der uns mittheilte, dass seine Mutter von der Reise mit einer Erkältung zurückgekehrt sei und bis Ende December etwas gehustet habe. Von da an erholte sie sich schnell und nahm wieder an Körperfülle zu, bis sie Mitte Januar, wie es scheint, von einer Influenza befallen wurde, der sie am 22. 1. 07 leider erlag. Näheres ist nicht zu erfahren gewesen; doch hat es sich offenbar um eine intercurrente Krankheit gehandelt.

Die mikroskopische Untersuchung des ausgeschälten Divertikels ergab folgende Verhältnisse: Eine eigentliche Ring- oder Längsfaserschicht war nicht nachzuweisen. An der Schnittstelle faserte sich die Muskulatur in der Weise auf, dass ihre einzelnen Bündel nur auf eine sehr kurze Strecke in die verdickte Submucosa des Sackes verfolgt werden konnten; in letzterer waren hier und da äusserst spärlich versprengte Muskelfasern erkennbar.

In Betreff der Entstehungsursache des Divertikels ist die Entwicklung des Leidens im Anschluss an eine Influenza bemerkenswerth, und bei Berücksichtigung des mikroskopischen Befundes, aus welchem hervorgeht, dass es sich um eine Ausstülpung der Mucosa und Submucosa durch die Muskelschichten hindurch handelt, ist man versucht, jene Krankheit insofern verantwortlich zu machen, als sie eine theilweise Lähmung der Speiseröhrenmuskeln herbeigeführt haben könnte. Ist es doch bekannt, dass solche umschriebenen Lähmungen an andern Körpermuskeln bei der Influenza vorkommen.

So vortrefflich nun das unmittelbare Ergebniss dieser Operation gewesen ist, welche mir erlaubte, schon von zweiten Tage an die Ernährung der herabgekommenen Kranken in die Wege zu leiten, so war doch das nachträgliche Auftreten einer Fistel ein vorübergehender Misserfolg, der immerhin, wenn auch bald beseitigt, die Kräfte der Kranken von neuem in Anspruch nahm und so vielleicht zu der geringen Widerstandskraft gegen eine intercurrente Krankheit beigetragen hat. Ich nahm mir daher vor, in dem nächsten Falle so zu verfahren, dass das Divertikel im Ganzen eingestülpt würde, um auf diese Weise vor einer Fistelbildung sicher zu sein. Die Gelegenheit dazu schien sich schneller zu bieten, als ich gehofft hatte.

Krankengeschichte 2.

Narbenstrictur der Speiseröhre mit Erweiterung oberhalb. Speiseröhrenschnitt. Wachsende Schwierigkeiten der Ernährung. Benutzung eines falschen Weges bei der Sondeneinführung. Tod an Lungenödem.

Karl M., 45 J. alt, Obergerichtssecretär aus H., wurde am 30. 1. 07 in die chirurgische Klinik aufgenommen. Patient stammt aus gesunder Familie,

ist verheirathet und hat gesunde Kinder. Er war angeblich nie krank, will auch nie specifisch leidend gewesen sein. Seit dem Herbst 1906 hat er Schluckbeschwerden. Er bemerkte damals beim Essen einen unangenehmen Druck im Halse in der Höhe des Brustbeins und hatte ein Gefühl, als ob die Speisen dort stecken bleiben wollten. Allmählich wurden die Beschwerden stärker, schliesslich so, dass er nur noch weiche, später nur noch flüssige Speisen geniessen konnte. Er nahm dabei beträchtlich an Körpergewicht ab. In der letzten Zeit stellte sich weiterhin folgende Erscheinung ein: Wenn er einige Bissen geschluckt hat, so verspürt er einen starken, sehr schmerzhaften Druck an der bewussten Stelle, muss dann würgen und giebt das Genossene wieder von sich. Isst er weiter, so wiederholt sich das Spiel. Tageweise ging es dann wieder mit dem Schlucken besser.

Der Kranke ist ein mittelgrosser, kräftiger Mann in ziemlich gutem Ernährungszustande, das Gesicht blass, etwas pastös, Herz und Lungen gesund. Am Halse äusserlich nichts Auffallendes. Die eingeführte Schlundsonde stösst bei 24 cm hinter der Zahnreihe auf ein unüberwindliches Hinderniss. Mit der Sonde wird reichlich Speichel entleert.

Der Kranke brachte ein in der Göttinger Klinik angefertigtes Durchleuchtungsbild mit, welches nach Füllung mit Wismutbrei angefertigt war; man sieht auf der linken Halsseite deutlich einen birnenförmigen Schatten, sehr ähnlich dem im vorigen Falle. Es wird eine zweite Aufnahme nach Einnahme von Wismutbrei gemacht; man sieht in der Höhe der 1. Rippe etwas links der Mittellinie einen etwa 5 cm langen, $2^1/_2$ cm breiten Sack, der unten breitbasig ist, nach aufwärts sich verjüngt.

In der Annahme, dass es sich auch hier um ein Divertikel handle, obwohl die Einführung einer Sonde in den Magen neben der Kugelsonde nicht gelang, wurde die Operation vorgeschlagen und gern angenommen, da der Kranke in den letzten Tagen kaum noch tropfenweise flüssige Nahrung hatte in den Magen bringen können.

31. 1. Chloroform-Morphium-Narkose. Einführung eines Katheters in die Speiseröhre. Schnitt auf der linken Halsseite, Verziehung der Gefässe. Es gelingt ohne Schwierigkeit, die Speiseröhre frei zu legen; allein ein Divertikel ist nicht zu finden; vielmehr liegt die Sonde zweifellos im Oesophagus selber. Es konnte sich demnach nur um eine Erweiterung der Speiseröhre oberhalb einer Stenose handeln. Nachdem dieser diagnostische Irrthum erkannt war, wurde die Speiseröhre durch einen seitlichen Längsschnitt eröffnet und mit dem Finger untersucht. Die oberen Abschnitte des Canals schienen gesund zu sein; dagegen stiess man nach unten auf eine sehr enge und harte Verengerung, die ganz den Eindruck einer derben Narbe machte. Es gelang, unter Leitung des Fingers, einen weichen, geknöpften Katheter durch die Enge hindurch zu schieben, welcher nunmehr als Ernährungsrohr liegen blieb. Bis an ihn heran wurde der Speiseröhrenschnitt wasserdicht geschlossen, die übrige Wunde, bis auf den unteren Wundwinkel, durch welchen ein Mullstreifen neben dem Katheter nach aussen lief, durch tiefgreifende Hautnähte vereinigt.

Der weitere Verlauf war zunächst sehr günstig. Die Ernährung ging durch den Katheter vortrefflich von Statten, sodass der hungrige Kranke sich schnell erholte und am 7. 2. das Bett verliess. Die Wunde war bis auf den unteren Winkel gut verheilt. Da aber der Kranke über den schlechten Geschmack des Katheters klagte, dessen Ueberzug sich offenbar aufzulösen begann, so wurde das Instrument entfernt und vom Munde her die Sondirung und Ernährung vorgenommen. Am 8. 2. Abends gelang die Einführung keiner Sonde mehr. Als dies auch am 9. 2. Morgens noch nicht gelingen wollte, erhielt der Kranke eine Morphiumeinspritzung und eine Stunde später gelang nun die Einführung ohne Schwierigkeit. Darauf wurden am 10. 2. stärkere Nummern von festerem Material (englische Sonden) eingeführt, bis am nächsten Tage wiederum die Sondirung nur unter Beihülfe von Morphium gelang. Nunmehr wurde versucht, einen Laminariastift nach Leyden in die Enge einzubringen, was auch gelang; als aber der Stift nach etwa 20 Stunden herausgezogen werden sollte, sass er so fest, dass beim Anziehen die Fäden durchrissen. Erst nach Wiedereröffnung des unteren Wundwinkels konnte der stark gequollene Stift mit der Zange herausgezogen werden; dabei wurde festgestellt, dass er nur im oberen Theile der offenbar ziemlich langen Strictur gelegen und diese erweitert hatte. Im Uebrigen war durch den unteren Theil kein Instrument, weder von oben, noch durch die Wunde hindurch zu bringen.

Nunmehr wurde dem Kranken die Gastrostomie vorgeschlagen. Da er aber Schwierigkeiten machte, ich auch immer die Hoffnung noch nicht aufgegeben hatte, doch noch mit der Sondirung zum Ziele zu kommen, so bestand ich nicht allzu nachdrücklich auf meiner Forderung, sondern liess Nährklystiere verabreichen.

Am 14. 2. wurde noch einmal nach vergeblichen Sondirungsversuchen Morphium verabreicht. Eine Stunde später gelang, wie es schien, die Einführung, wenn auch etwas schwierig. Dabei stellte sich aber heftiger Hustenreiz ein, der erst nach Ausziehung der Sonde sich beruhigte. Jetzt wurde mit vieler Mühe eine sehr dünne zweite Sonde eingeführt, durch welche etwas Nahrung beigebracht werden konnte. Die Sonde blieb liegen.

Gegen Abend tritt ein Schüttelfrost ein, die Temperatur steigt auf 39,5°. Es werden dem Kranken Cognac mit Ei und Digalen beigebracht, da der Puls kleiner und unregelmässig geworden ist. Die Sonde, welche Schmerzen macht, wird herausgezogen. L. h. u. ist eine handbreite Dämpfung nachweisbar.

15. 2. Die Athemnoth nimmt während der Nacht zu und gegen 4 Uhr früh erfolgte der Tod unter den Erscheinungen des Lungenödems.

Section (Prof. Beneke): Nach Ablösung des Brustbeines findet sich die rechte Lunge frei beweglich, während die linke Lunge durch vielfache kurze, fibröse Adhäsionen mit der Pleura costalis fest verwachsen ist. In dieser liegt vorn eine gänseeigrosse Höhle, welche mit bräunlich gefärbter Flüssigkeit erfüllt ist, in der haselnussgrosse zerdrückbare Körper schwimmen. Unter dem Mikroskop erweist sich die Masse als gekochter Cacao mit Milch.

Im Herzbeutel etwa 2 Esslöffel voll klarer, seröser Flüssigkeit. Herz von normaler Grösse, rechtes Herz leicht hypertrophisch, linkes Herz mit abgeplatteten Papillarmuskeln, Musculatur schlaff, grauroth, brüchig. An der Aorta geringe Verfettung der Intima.

An der Hinterwand des Pharynx in Höhe der Epiglottis finden sich zwei ziemlich tief in die Musculatur reichende, 2,5 cm lange, längsgestellte rissförmige Geschwüre mit hyperämischem Rande und fibrinbelegtem Grunde. 26,5 cm von der Zungenspitze an gerechnet findet sich in der Speiseröhre eine für einen dünnen Bleistift durchgängige Stenose, über der der Oesophagus recht erheblich erweitert und hypertrophisch ist. Die im Bereiche der Verengerung leicht ulcerirte Schleimhaut ist unverschieblich und heftet sich mittels eines narbigen Schwielengewebes der seitlich davon gelegenen Trachea fest an. Diese Schwiele umgiebt den Oesophagus wie ein sehr harter fibröser Cylinder.

Die mit Granulationsgewebe ausgekleidete Operationswunde am Halse führt in einer Länge von 4,5 cm in die Speiseröhre hinein; sie endet 4 cm oberhalb der Stenose. Die Ränder sind unregelmässig, das Epithel schiebt sich in einigen kleinen Fortsätzen in das Granulationsgewebe hinein.

Von der Operationswunde aus gelangt eine eingeschobene dicke Sonde durch einen mit eitrigem Granulationsgewebe ausgekleideten Gang seitwärts von der verengerten Stelle und von hier weiter abwärts hinter dem Oesophagus, immer durch Narbenschwielen hindurch, an eine zweite Stenose, die 4 cm unterhalb der ersten liegt. Hier befindet sich in der Lichtung ein 3 cm langes Geschwür, das oben spitzwinklig sich in den beschriebenen Fistelcanal öffnet. Der Boden des Geschwürs ist etwas fetzig, nicht geglättet, die Ränder etwas gewulstet, aber doch im Ganzen flach, nicht krebsartig infiltrirt. Der Geschwürsboden ist etwa 4mal grösser als die etwas fetzig begrenzte Perforationsstelle. Jenseits dieser, welche nur eine Art Seitenventil des Fistelganges darstellt, verläuft letzterer noch weiter nach abwärts, den Oesophagus quer kreuzend, nach der linken Seite, wo er in dem weichen, bräunlichen, fetzigen Gewebe blind endigt, welches den unteren Theil der Speiseröhre in der Brusthöhle umgiebt. Dieser Theil des hinteren Mediastinum ist nicht vereitert und auch schwielenfrei. Die braunen Massen, welche auch hier liegen, erweisen sich gleichfalls als Cacao und stehen durch einige fistelartige Canäle direct in Verbindung mit den intrapleural auf der Vorderfläche der Lunge liegenden Speiseansammlungen. In ihrer Umgebung ist Eiterung vorhanden, das Gewebe macht bereits den Eindruck einer beginnenden Verdauungserweichung.

Ein zweiter Fistelgang beginnt mit eingezogenen Rändern etwas unterhalb des unteren Endes des Operationsschnittes, verläuft zwischen Oesophagus, Arcus aortae und Bifurcation der Trachea, bildet einen mit eitrig-fibrinösen Massen ausgekleideten Canal in einem sehr derben Schwielengewebe, welches den Oesophagus mit dem Arcus aortae und der Trachea fest verbindet und endigt nach abwärts dicht unterhalb dieser Stelle blind. Das Schwielengewebe umgiebt die Speiseröhre ringförmig in dem ganzen Gebiet zwischen beiden Stenosen und noch etwas oberhalb der höher gelegenen.

Die dickste Schwielenmasse liegt zwischen der Bifurcation und dem Arcus aortae; sie umfasst die kleinen derben Bronchiallymphdrüsen, die Aorta an ihrer Vorderfläche im Bereiche des Bogens und den Vagus, dessen Aeste sehr fest umkleidet sind. Auch die Musculatur der Speiseröhre ist im Gebiet der Strecke zwischen den Stenosen und an diesen selbst schwielig durchsetzt und verdickt. Nirgends finden sich Eiterherde, Nekrosen, Verkäsungen oder Fremdkörper. Die Schwiele ist rein weiss, derb, steif, ohne Geschwulsteinlagerung; ihre Gegenwart ist unverkennbar die wesentliche Ursache der Stenose. Die Schleimhaut ist im Ganzen verdickt und zwischen Cardia und unterem Ende der Stenose auffällig rauh, wie bei chronischer Oesophagitis. Sie ist im Gebiete der Stenosen mit der Muscularis fester verwachsen; doch zeigt sich nirgends etwas an Neubildung Erinnerndes. Die Schleimhaut ist sehr geröthet, trübe geschwollen, mit zähem Schleim bedeckt; die Geschwürsränder gleichen nicht einer acuten Ruptur oder einer Oesophagomalacie.

Die linke Lunge, in deren Umgebung sich oben vorn und unten hinten die vorher beschriebenen Speiseansammlungen finden, zeigt keine Herderkrankungen, ist etwas atelektatisch, blutreich, stark ödematös. An einigen Stellen der Pleura, namentlich oben, fibrinöse Auflagerungen, nirgends Eiter. Auch im Gebiete der Cacaoinfiltration fehlt Eiter und Fibrin vollständig.

Der Magen ist mit breiig-flüssigen Massen gefüllt.

Mikroskopisch enthält die Schleimhaut nur festes fibröses Gewebe.

Die vorstehend mitgetheilte Krankengeschichte scheint mir von verschiedenen Gesichtspunkten aus beachtenswerth und lehrreich. Ich will versuchen dies im Einzelnen klarzustellen.

1. Es handelte sich um eine unrichtige Diagnose auf Grund eines Aktinogramms, welches einen Divertikel vortäuschte, während nur eine Erweiterung über einer engen Strictur vorlag. Wenn auch diese unrichtige Auffassung der Krankheit zunächst keinen Missgriff in der Behandlung hervorgerufen hat, so würde doch bei richtiger Erkenntniss von Anfang an vielleicht manches sich anders haben gestalten können.

War dieser Irrthum zu vermeiden?

Ich will ganz davon absehen, dass die Oesophagoskopie vielleicht, aber doch auch nicht ganz zweifellos, die richtige Auffassung vermittelt hätte; sie ist leider nicht zur Anwendung gekommen, weil der Zustand des Kranken einen längeren Aufschub verbot und weil das Aktinogramm klar genug zu sprechen schien.

Wenn man aber die beiden Aufnahmen, die aus Göttingen und unsere eigene miteinander vergleicht, so wird man jene Frage mit ja beantworten müssen. Ich bin leider nur im Stande, die

Göttinger Aufnahme vorzulegen, da die Platte mit der Marburger Aufnahme auf der Reise nach Berlin zerbrochen ist.

Nach Angabe des Kranken hatte er vor der Durchleuchtung in Göttingen ziemlich reichlich einen mit Wismuth gemischten Kartoffelbrei schlucken müssen. Dieser hat offenbar, wie die Betrachtung des Aktinogramms ergiebt, eine ziemliche Ausdehnung des Canals oberhalb der Strictur erzeugt und hat hier einen tiefen Schatten hervorgerufen, der ganz den Eindruck eines Divertikels hervorrief.

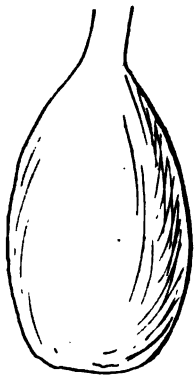

Form des Schattens in der Göttinger Aufnahme.



Form des Schattens in der Marburger Aufnahme.

Bei uns war Wismutlösung durch ein Schlundrohr eingeführt worden, von der ein Theil durch die verengte Stelle hindurchgesickert ist (vergl. die Skizze). Demgemäss sieht man unterhalb des Schattens, der der Lage des angenommenen Divertikels entspricht, noch einen dünnen Schatten, der weiter nach abwärts läuft. Der Göttinger Schatten zeigt eine Birnenform, der Marburger die Form einer abgeschnittenen Artischocke. Würden wir nicht durch das Göttinger Bild bis zu einem gewissen Grade unter Suggestion versetzt worden sein, so hätte dies schmale Schattenband auf unserer Platte uns darauf aufmerksam machen müssen, dass hier besondere Verhältnisse vorlagen. Die richtige Deutung ist uns aber leider zu spät gekommen.

2. Wie ist diese schwere Strictur entstanden? Die Anamnese hat darauf, ungeachtet aller Nachforschungen, keine Antwort ge-

geben; auch die pathologisch-anatomische Untersuchung hat im Allgemeinen keine Aufklärung gebracht. Nur ein Moment aus dem Sectionsprotokolle ist beachtenswerth. Die ungemein harte Schwiele, welche den Oesophagus umgab, umfasste kleine Bronchialdrüsen. Freilich waren diese nirgends verkäst; aber die Annahme, dass in anderen Drüsen sich schon in der Kindheit entzündliche Processe abgespielt haben, welche zu deren Untergange und zur Bildung einer Periadenitis mit mächtiger Entwicklung der Drüsenkapsel und nachträglicher Schrumpfung geführt haben könnten, wird um so näher liegen, als soche Entwicklungen an den Kapseln veränderter und entzündeter Lymphdrüsen nicht gerade zu den Seltenheiten gehören. Damit würde der Beginn der Schwielenbildung sehr weit rückwärts zu verlegen sein und es würde sich dadurch einerseits die ungewöhnliche Härte der Schwielen, andererseits die verhältnismässige Intactheit der Speiseröhrenschleimhaut gut erklären. Damit würden auch die merkwürdigen Gänge verständlich werden, welche gewiss nicht erst durch die Sonden ververanlasst sind; sie bedeuten die Wege, welche einst ein Eiterungsprocess einschlug, der durch gelegentliche Perforation in die Speiseröhrenlichtung die Bedingungen zur theilweisen Ausheilung fand, ohne dass diese Durchbrüche ein schwereres Krankheitsbild erzeugten.

3. Der Tod trat in Folge eines Lungenödems ein, nachdem offenbar die letzte Sondirung die Ernährungsflüssigkeit an einen unrechten Ort befördert hatte.

4. Die richtige Behandlung hätte ganz gewiss in der Anlegung einer Magenfistel bestanden; die Versuche zur allmählichen Erweiterung hätten dann ohne Hast unternommen werden können, da die Ernährung inzwischen nicht beeinträchtigt gewesen wäre. Leider verweigerte der Kranke die rechtzeitige Operation, welche wohl nur unter einem starken, durch klare Uebersicht über die verwickelten Verhältnisse gefestigtem Drucke hätte durchgesetzt werden können.

XXX.

(Aus der chirurgischen Facultätsklinik des Professor W. J. Rasumowsky in Kasan.)

Peritonitis chronica fibrosa incapsulata.

Von

Dr. P. J. Owtschinnikow.

Die chronische Peritonitis tritt in 2 Formen auf — als exsudative und als adhäsive oder sklerosirende Entzündung. In der letztgenannten Form, die bereits von Virchow[1]) als eine bedeutungsvolle und nicht seltene Erscheinung notirt worden ist, kommt sie am Häufigsten in der Gestalt von Verwachsungen der einzelnen Bauchorgane mit einander oder mit der Bauchwand zur Erscheinung und wird in der grössten Mehrzahl der Fälle durch diese oder jene Verletzung des Bauches oder durch eine Erkrankung der Bauchorgane bedingt; mitunter bildet sie die Folgeerscheinung einer Operation; kurz, sie ist als eine secundäre, consecutive Erkrankung anzusprechen [Grawitz, Guelliot, Dembowsky, Riedel, Vogel, Henoch, Sykow, Obolensky][2]). In Ausnahmefällen kann aber,

[1]) Historisches, Kritisches und Positives zur Lehre der Unterleibsaffectionen. Virchow's Archiv. Bd. 5.

[2]) Grawitz, Statistischer und experimentell-pathologischer Beitrag zur Peritonitis. Charité-Annalen. Jahrgang XI. — Guelliot, Mittheilung auf dem 10. Congresse der Französischen Chirurgen. Revue de Chirurgie. 1896. — Dembowsky, Ueber die Ursachen der peritonealen Adhäsionen nach chirurgischen Eingriffen mit Rücksicht auf die Frage des Ileus nach Laparotomien. Arch. f. klin. Chir. Bd. 37. — Riedel, Ueber Adhäsiventzündungen in der Bauchhöhle. Arch. f. klin. Chir. Bd. 44. — Vogel, Klinische u. experimentelle Beiträge zur Frage der peritonealen Adhäsionen nach Laparotomien. Deutsche Zeitschr. f. Chir. Bd. 63. — Henoch, Ueber einen durch Laparotomie geheilten Fall von chronischer Peritonitis. Berl. klin. Wochenschr. 1901. No. 28. — Sykow, Verletzungen und Erkrankungen des Bauchfells. „Russische Chirurgie", Lief. 8 (in russischer Sprache). — Obolensky, Ueber intraperitoneale Verwachsungen, deren Pathognese u. Diagnose. Medicinskoje Obosrenie. 1895. No. 5; Russischer Medicin. Bote". 1889. No. 5 (russisch).

wie es scheint, diese Erkrankung primär und selbständig auftreten, ohne dass ihr eine nachweisbare Infection oder die Erkrankung eines der Bauchorgane vorhergegangen wäre, und dann trägt sie den Namen der idiopathischen Peritonitis [Fränkel[1])].

Von den mannigfachen, in Gestalt von Verlöthungen oder Strängen localisirten, umschriebenen Formen der chronischen Peritonitis muss, als pathologisch-anatomisch gesondert dastehend, die eigenthümliche Form der chronischen fibrösen Bauchfellentzündung unterschieden werden, welche die Tendenz hat, sich auf das ganze Peritoneum oder wenigstens auf eine beträchtliche Parthie desselben auszubreiten und es so zu einer fast vollständigen Obliteration zu bringen. Als eine für die betreffende Form charakteristische Erscheinung dient zugleich die Ausbildung einer festeren, fibrösen Kapsel, welche den betroffenen Theil des Bauchraumes mit den darin liegenden Organen (grösstentheils Darmschlingen) umfasst, wobei diese Organe miteinander sowie auch mit der Kapsel selbst mehr oder weniger locker verlöthet erscheinen. Die Kapsel besteht aus straff-faserigem, stellenweise sklerotischem Bindegewebe und liegt in der Peritonealhöhle als ein mehr oder weniger dickwandiger, einen Theil der Darmschlingen beherbergender Sack. Die Kapselwände sind zum Theil auf Kosten des verdickten parietalen Bauchfellblattes gebildet, zum Theil aber durch die Verlöthungen, welche an der Grenze der betroffenen Region liegen. Die in der Kapsel eingeschlossenen Darmschlingen sind, wie oben bereits erwähnt, mehr locker mit einander verlöthet, doch erscheinen diese Adhäsionen immerhin von verschiedenem Alter, und sind bald zart und fein, leicht zu trennen, bald von mehr derbem, festerem Charakter. Das in dieser Weise von den Darmschlingen gebildete Convolut stellt gleichsam eine isolirte, mehr oder weniger massive Geschwulst dar. Dieser Knäuel ist grösstentheils auch mit der ihn einhüllenden Kapsel verlöthet und derart kommt es zu einer fast vollständigen Obliteration des Peritonealraumes in dem von dem Processe betroffenen, gewöhnlich recht beträchtlichen Abschnitte des Peritoneum. Uebrigens ermöglicht der nur langsam vorschreitende Process eine Bildung von Hohlräumen zwischen den einzelnen Berührungsflächen der Bauchfellblätter; in diesen Höhlungen sammelt sich Flüssigkeit

[1]) Ueber idiopathische, acut u. chronisch verlaufende Peritonitis. Charité-Annalen. Jahrgang XII.

an und verhindert dann auf begrenzten Strecken die weitere Verwachsung der Peritonealflächen mit einander. Derart lässt sich die Entstehungsweise der verschieden grossen cystoiden Hohlräume denken, welche zwischen den mit einander verwachsenen Organen angetroffen werden.

Die in Rede stehende Form der Peritonitis hat einen chronischen Verlauf und verursacht eine Reihe progredirender Störungen in der Darmfunction, hauptsächlich in Form von chronischer Darmverschliessung mit periodisch auftretenden Darmblähungen; sie führt zu einer Beeinträchtigung der Ernährung und scharf ausgesprochenem Kräfteabfalle, mitunter aber bedingt sie völlige Darmobliteration mit den Erscheinungen des Ileus. Bei der Localisation der Erkrankung im unteren Bauchtheile, im kleinen Becken werden die daselbst gelegenen Organe (Harnblase, Uterus) mit ergriffen; doch können dieselben, wie es scheint, mitunter auch selbst als Ausgangspunkte der Erkrankung dienen. Schmerzen von verschiedenem Charakter und verschiedener Localisation, sowie andere subjective Erscheinungen treten im Gefolge der Erkrankung mit auf. Fiebererscheinungen kommen wie es scheint im Verlaufe des Processes nicht zur Beobachtung.

In der russischen Literatur ist eine eigenthümliche Erkrankung dieser Art u. A. von Tokarenko[1]) beschrieben worden. In diesem Falle, welcher eine im Wochenbett liegende Frau betraf, fand sich unten am Bauche eine Geschwulst, die einen Uterus post partum vortäuschte; bei der Operation aber stellte sie sich als ein Convolut mit einander verlötheter Darmschlingen heraus, welche nur von oben, vom freien Theile des Peritoneum her zugänglich waren, weil die am oberen Tumorrande liegenden festen Verwachsungen der Darmschlingen mit dem Peritoneum einen directen Zugang zum Peritonealraume über dem Tumor selbst unmöglich machten. Bei der Operation gelang es das Darmconvolut zu lösen, wobei zwischen den Darmschlingen und dem Bauchfelle abgesackte, mit seröser, fibrinhaltiger Flüssigkeit gefüllte Hohlräume constatirt wurden. Die Operation hatte ein günstiges Resultat; die Kr. blieb 7 Monate unter Beobachtung und fühlt sich geheilt.

---

[1]) Ein Fall von Laparotomie anlässlich umfangreicher Verwachsung des Peritoncalraumes (Peritonitis adhaesiva circumscripta chronica). Annalen d. Russisch. Chirurgie. 1900. H. 4 (in russischer Sprache).

Auf dem zweiten Congresse der russischen Chirurgen (19. bis 31. Dez. 1901) berichtete Prof. J. A. Praxin über die „Symptomatologie und operative Behandlung umfangreicher interstitieller und den Darm incapsulirender Bindegewebsbildungen bei chronischer Peritonitis", wobei der Autor über zwei von ihm operirte Fälle dieser Art Mittheilung macht. Bei der Discussion, welche sich anlässlich dieser Mittheilung entspann, erschienen die Ansichten betreffend die Natur der ausgedehnten Darmverwachsungen getheilt. Die einen betrachten diesen Process als eine Erkrankung sui generis, wie der Referent selbst und Professor S. P. Fedorow; letzterer erwähnte zwei ähnliche, von ihm operirte Fälle, welche ebenfalls ausgebreitete incapsulirte Darmverwachsungen aufwiesen. Andere dagegen, wie Prof. A. A. Bobroff und Dr. L. N. Warneck, halten es für wahrscheinlicher, diesen Process mit einer tuberculösen Bauchfellaffection in Connex zu bringen. Ebenso entstand auch eine gewisse Meinungsdifferenz in Bezug auf die Behandlungsmethode in derartigen Fällen. Einerseits wurde die Ansicht ausgesprochen, dass hier nur die Laparotomie und Drainirung des Hohlraumes mit partieller Trennung der Adhäsionen anzuwenden sei (falls keine vitalen Indicationen vorliegen); andererseits wurde die vollständige, sorgfältige Ausschälung und die allseitige Loslösung der Darmschlingen vertreten.

In der Klinik des Herrn Professor W. J. Rasumowsky sind zwei Patienten mit umfangreichen incapsulirten Darmverwachsungen operirt worden. In dem einen Falle, welcher letal endete, wurde eine ausführliche pathologisch-anatomische Untersuchung vorgenommen, in dem anderen wurde das bei der Operation entfernte Object (die Kapsel) mikroskopisch untersucht. Diese Fälle berechtigen unserer Meinung nach zu der gewissermaassen begründeten Behauptung, dass die chronisch verlaufende, fibröse incapsulirende Peritonitis eine Erkrankung sui generis und als eine pathologisch-anatomisch und klinisch gesondert dastehende Form anzusprechen ist, eine Form, deren Charakteristik wir bereits oben in Kürze gegeben haben.

Ich gehe zur Beschreibung der Fälle über:

Fall 1. Kosak P. M. M., 30 Jahre alt. Aufnahme in die Klinik am 27. 2. 1902. Klagt über Vergrösserung des Bauches, Bauchschmerzen und unregelmässigen Stuhl. Genauere Nachfragen ergeben, dass der Patient vor

6 Monaten erkrankt ist, als er zuerst die Bauchanschwellung bemerkte. Schon damals stellten sich Unterleibsschmerzen ein, beständig war ein Gurren im Leibe hörbar und dazu kamen Unregelmässigkeiten des Stuhles — Diarrhöen mit Obstipationen abwechselnd. Schmerzen von drückendem Charakter concentrirten sich in der Mitte des Bauches. Fieberbewegungen waren nicht vorhanden. Ebensowenig kamen Erbrechen oder sonstige gastrische Erscheinungen vor. Ungefähr dreimal im Verlaufe der letzten 6 Monate fand sich in den Excrementen Blut in geringer Menge, in feinen aderartigen Streifen. In den letzten 2—3 Monaten ist Patient merklich abgemagert und schwächer geworden.

Stat. praes. Patient ist über mittelgross, von starkem Körperbau. Hautfarbe leicht gelblich nüancirt; Panniculus adiposus mässig entwickelt, Knochen- und Muskelsystem normal. Bei Rückenlage ist eine Vergrösserung des Bauches in Form einer kugeligen Auftreibung in der Nabelgegend deutlich bemerkbar. Bauchumfang im Niveau des Nabels 84 cm, Abstand des Nabels vom Proc. xiphoideus 18 cm, vom Nabel bis zur Symphyse 33 cm. Am Unterleibe überall tympanitischer Percussionsschall, welcher in der Gegend der Auftreibung in einen gedämpft-tympanitischen übergeht. Bei der Palpation wird hier gleichsam ein Tumor mit undeutlicher tiefer Fluctuation durchgefühlt.

22. 3. Operation (Prof. W. J. Rasumowsky): Schnitt durch die Bauchwand in der Mittellinie, vom Scrobiculum bis 4 Finger unterhalb des Nabels. Die Gewebe der Bauchwand sind ein wenig oedematös. Das Bauchfell ist stark verändert, es ist beträchtlich verdickt — bis 0,5 cm. Im Schnitte liegt eine Geschwulst vor, die sich bei aufmerksamer Untersuchung als ein Convolut von Darmschlingen erwies, welche durch zusammenhängende Membranen miteinander verwachsen waren. Durch schichtenweise Trennung der Adhäsionen (mit den Fingern, mit Compressen), durch leichten Zug etc. gelang es, dieses Convolut in die einzelnen Darmschlingen aufzulösen. Nach der Lösung gelang es weiter nach unten vorzudringen und hier fand sich eine geringe Ascitesflüssigkeit. Ein ähnliches Transsudat fand sich unter der Leber zwischen den Adhaesionen. Der Charakter der Verwachsungen variirt — die einen sind mehr oder weniger zart, locker, die anderen derb und fester, stellenweise von knorpeliger Consistenz, mit einer glasigen Oberfläche. In den Hohlraum werden in verschiedenen Richtungen Tampons eingelegt, die zum Theil im oberen, zum Theil aber im unteren Wundwinkel lagen; in den letzteren wurde ausserdem ein Drain eingeführt. Die Wunde wurde zum grössten Theil vernäht. Druckverband (mit Heftpflaster).

Verlauf nach der Operation: Am Operationstage ist die Abendtemperatur 38°, Puls 120, von mittelmässiger Füllung. Einmal Erbrechen. Zur Nacht subcutane Morphiuminjection. Am folgenden Morgen, bei einer Temp. von 37,7°, Pulsschwankungen zwischen 120 und 130, gegen Abend wird der Puls weich und schwach. Der Leib ist bei Druck etwas empfindlich. Der in spärlichen Mengen entleerte Harn ist von gesättigt gelber Farbe. Abends um 8 Uhr werden 600,0 ccm einer physiologischen NaCl-Lösung subcutan injicirt

und eine Coffeininjection verordnet. Um 11 Uhr spät nochmals 500,0 NaCl-Lösung. Der Puls fällt mehr und mehr. Zweimal Erbrechen galliger Massen. Morgens am 24. 3. noch eine Injection von 400,0 der NaCl-Lösung. Der Puls ist in der Art. brachialis kaum zu fühlen. Um zwei Uhr Exitus.

Die Section, der ich beiwohnte, wurde von dem rühmlichst bekannten russischen pathologischen Anatomen, dem leider zu früh verstorbenen Professor N. M. Lübimow, ausgeführt; in dessen Manuscripten fand sich das ausführliche Sectionsprotokoll dieses Kranken, bei welchem ausser Peritonitis noch (bei Lebzeiten nicht diagnosticirter) Morbus Banti gefunden wurde, dessen monographische Beschreibung der verstorbene N. M. Lübimov zum Druck vorbereitete. Aus diesen Manuscripten gestatte ich mir diejenige Stelle in pleno zu citiren, welche sich auf die uns interessirende Erkrankung, d. h. auf die Peritonitis fibrosa bezieht:

„Cavum abdominale. Nach Entfernung der Nähte gehen die Ränder der Bauchwunde frei auseinander; die Wundränder sind weder oedematös noch infiltrirt, und erscheinen schwach rosa gefärbt. Der Mulltampon liegt in einem Canale, welcher zwischen den, durch derbe fibröse Bänder miteinander verklebten Dünndarmschlingen gebahnt ist. Die übrigen Abschnitte des Dünndarms sind mit der Innenfläche der vorderen Bauchwand fest verlöthet. Die Serosa der losgelösten Darmschlingen erscheint uneben, etwas hyperämisch und mit Resten der fibrösen Auflagerungen bedeckt. In dem Canale ist weder Flüssigkeit noch Eiter enthalten. Die mit der vorderen Bauchwand verwachsenen Darmschlingen gestatten es nicht, weiter in die Bauchhöhle zu dringen und das gegenseitige Verhalten der Organe daselbst zu besichtigen. Der bei der Operation ein wenig freigelegte und dem Auge zugängliche Theil der vorderen Bauchwand zeigt, dass das Peritoneum von einer derben fibrösen bindegewebigen Auflagerung bedeckt ist. Diese Schicht ist 1—3 mm dick, von röthlich-grauer Farbe, welche an den dickeren Stellen in eine gelblich-weisse übergeht. Nicht überall gelingt es, diese fibröse Lage vom Peritoneum zu sondern. Durch vorsichtige Manipulationen wurden allmählich die vordere Bauchwand und die anhaftenden Darmschlingen voneinander abgelöst. Nachdem die also freigelegten Hälften der vorderen Bauchwand auseinander gezogen waren, mussten noch die miteinander verklebten Dünndarmschlingen isolirt werden. Bei der Lösung des Darmconvolutes stiess man stellenweise auf pflaumen- bis apfelgrosse, mit durchsichtiger seröser Flüssigkeit gefüllte Hohlräume. Nachdem die Dünndarmschlingen gelöst und bei Seite gelegt waren, gelang es doch nicht weder Leber noch Dickdarm noch Milz zu Gesicht zu bekommen. Die neugebildete fibröse Bindegewebsschicht erreicht den vorderen Leberrand, den unteren Theil der grossen Magencurvatur und den unteren Rand des linken Abschnittes vom Colon transversum, um sich von dort über die untere Leberfläche, den unteren Rand des nach aufwärts gezogenen Colon und dessen Mesocolon auszubreiten und dann auf die hintere Bauchhöhlenwand überzugehen. Rechts zieht die genannte Schicht an der vordern Bauchwand hin und tritt von hier zum inneren Rande des Coecum und des Colon ascendens; diese letzteren sind lateral von der Bindegewebsschicht gelagert,

wobei die fibröse Schicht auch hier auf die hintere Wand übergeht. Links wendet sich diese fibröse Lage zum inneren Rande des Colon descendens und S-Romanum. Nach abwärts zieht dieselbe an der vorderen Bauchwand zur Harnblase und bedeckt die letztere, indem sie dem Verlaufe des Peritoneum folgt, bekleidet sodann die Excavatio recto-vesicalis und gelangt sodann zur hinteren Bauchwand. Auch diese wird von der fibrösen Lage ausgekleidet, bis die letztere an die Wurzel des Mesenterium herantritt, um hierselbst ihr Ende zu finden; nur einzelne kleine zungenförmige Ausläufer des neugebildeten Bindegewebes pflanzen sich auf das Mesenterium selbst fort. Derart ist in dem Peritonealraume ein geschlossener Sack entstanden, welcher die Dünndarmschlingen einhüllt. Zugleich erscheint die Bauchhöhle in zwei Abschnitte gesondert. Nachdem die fibröse Schicht oben abgelöst worden war, erwies es sich, dass die obere Leberfläche, die Aussenfläche des Magens, die äussere Milzoberfläche durch derbe Bindegewebsstränge mit dem Diaphragma verlöthet sind. Im Zwischenraume zwischen Leber und Magen liegt das zusammengeballte, von Bindegewebssträngen umstrickte Netz. Das Colon transversum wie auch der ganze Dickdarmtractus liegen ausserhalb des fibrösen Sackes und sind mit der unteren Leberfläche, dem Magen und der Milz verwachsen. Die Mesenterialdrüsen sind nicht vergrössert."

Fall 2. Im September 1906 wurde der 16jährige Jüngling S. J., ein Tschuwasche, in die Klinik des Herrn Professor W. J. Rasumowsky aufgenommen. Der Kranke war in den gewöhnlichen Verhältnissen des russischen Dorflebens aufgewachsen und in letzter Zeit als Handlungsdiener in einem Krämerladen angestellt. Im Jahre 1904 hatte er sich durch einen Revolverschuss in die Seite leicht verwundet (die Wunde war keine perforirende). Den Beginn der gegenwärtigen Krankheit datirt er vom Dezember 1905, als er zuerst eine Vergrösserung des Bauches und Obstipation bemerkte. Seit April 06 ist der Unterleib beträchtlich grösser geworden und zugleich entwickelten sich in voller Stärke diejenigen Erscheinungen, welche den Kranken zwangen, in der Klinik Hilfe zu suchen, nämlich: Vergrösserung und Spannung des Bauches, hartnäckige Obstipation, mitunter bei völliger Stauung der Gase und Schmerzen im linken unteren Theile des Bauches. Nach der Stuhlentleerung oder nach Abgang der Gase nehmen die subjectiven Symptome der Spannung und der Schmerzen zwar etwas ab, doch hören sie nie ganz auf. Manchmal tritt bei Bauchblähung eine leichte Dyspnoë (Verkürzte Inspirationsphase) auf. Zugleich klagt Patient über Appetitmangel und Abnahme der Körperkraft. Vordem hatte sich Patient eines guten Wohlseins erfreut, er erinnert sich nicht, je krank gewesen zu sein. Kein Husten. Hereditäre Belastung ist, soweit sich dies klarstellen lässt, nicht vorhanden.

Status praesens: Bleicher, anämischer Jüngling, äusserst abgemagert, mit schwach entwickeltem Panniculus adiposus. Die Haut rein, dünn, durchsichtig; das subcutane venöse Gefässnetz schimmert deutlich durch, besonders an den Oberschenkeln und der Bauchwand. Im linken Hypochondrium und über der Crista ossis ilei sin. rundliche pigmentirte Narben von geringer Grösse,

die Reste der früheren Schusswunde. Knochen- und Muskelsystem unverändert. Lymphknoten nirgends vergrössert.

Besonders auffallend sind die Vergrösserung und unregelmässige Configuration des Unterleibes. Vorn ist eine deutliche, über den Nabel hinweglaufende Querfurche zu bemerken. Bei aufrechter Lage des Kranken tritt diese Furche besonders scharf hervor und gleicht sich bei Rückenlage etwas aus. Oberhalb und unterhalb der Furche finden sich zwei seichte kuppelförmige Erhebungen. Der Leibesumfang ist im Niveau des oberen Wulstes 69 cm, über der Furche 67, unterhalb derselben 69 cm. Die Bauchwand ist stark gespannt, besonders im unteren Theile, unterhalb der Furche. Die Spannung des Bauches nimmt in liegender Stellung etwas ab. Im unteren Theile der Bauchhöhle wird eine elastische, gleichsam fluctuirende Geschwulst durchgefühlt, während dagegen in der Nabelgegend, an der Stelle der Querfurche, eine nicht empfindliche, derbe, etwas verschiebbare Verhärtung sich durchfühlen lässt, welche letztere längs der Querfurche sich hinzieht und keine scharfen Grenzen besitzt. Bei Palpation bekommt man in der Nabelgegend constant plätschernde Geräusche, die nach Angabe des Kranken auch bei mehr oder weniger brüsken Bewegungen hörbar sind. Die Bauchpercussion ergibt bei aufrechter Lage des Kranken fast überall hellen tympanitischen Schall, welcher im unteren Theile links in einen gedämpften, in der Mitte und rechts aber in einen gedämpft-tympanitischen übergeht. Bei horizontaler Lage des Kranken ändern sich die percutorischen Erscheinungen insofern, als der gedämpfte und gedämpft-tympanitische Schall schwindet. Die Leberdämpfung hält sich in normalen Grenzen, die Milz ist ebenfalls nicht vergrössert. Der Zustand der Brustorgane ist befriedigend. Körpergewicht des Kranken 31,0 Kilo.

Die Diagnose wurde auf tuberculöse Peritonitis gestellt und (12. 10.) unter Chloroformnarkose die Laparotomie ausgeführt (Prof. Rasumowsky). Schnitt durch die Bauchwand in der Linea alba beginnt etwas oberhalb des Nabels und erstreckt sich einige Centimeter weit nach abwärts, unterhalb des Nabels. Dicht unter dem Peritoneum liegen die mit dem letzteren sowie auch mit einander verlötheten Darmschlingen, indem sie unter dem Nabel ein förmliches Convolut bilden; dieses Convolut erscheint durch einen breiten, platten in querer Richtung nach rechts und links sich verbreitenden Strang comprimirt. Der Versuch, irgendwo im Umkreise eine von Verwachsungen freie Stelle zu finden, misslang und wurde darauf der Bauchschnitt nach oben und unten verlängert. Darauf gelang es durch vorsichtige Manipulation die nächst liegenden Darmschlingen sowohl von dem parietalen Peritonealblatte als auch von einander selbst loszulösen. Das Bild wurde klarer: der quer verlaufende, derbe, in der Mitte breite und nach beiden Seiten hin sich verschmälernde Strang comprimirt die mit einander verlötheten Darmschlingen und zieht, hier und da an der vorderen Bauchwand sich anheftend, nach beiden Seiten hin zu den lateralen Hälften des parietalen Bauchfellblattes, um schliesslich mit dem letzteren zu verschmelzen. Die Darmschlingen sind mit dem Strange verwachsen und ungleichmässig aufgebläht. Vorsichtig, zum Theil auf stumpfem Wege, zum Theil aber mit Hilfe des Messers wurde die Trennung der Ver-

wachsungen in dem centralen Theil des Stranges vorgenommen. Dieses gelang in dieser oder jener Weise ohne Continuitätsverletzung der Darmwand; hierbei wurden an einigen Darmschlingen im Bereiche der Verwachsungen (jedoch nicht an den frei liegenden Partien der Serosa) in spärlicher Menge kleine (mohnkorn- bis hirsekorngrosse) gelblich-weisse, rundliche Gebilde angetroffen. Durch das derbe Gewebe des Stranges hindurch gelang es bis an die tiefer liegenden Schlingen vorzudringen, wobei aus einem kleinen Hohlraume, der von diesem Darmconvolute gebildet und von dem Strange bedeckt wurde, eine geringe Menge (etwa ein Esslöffel voll) seröser Flüssigkeit herausfloss. Nach Isolirung der unter dem Strange liegenden Darmschlingen wurde dieser letztere in seinem centralen Theile (mehr nach rechts hin) durchschnitten, um die weiter bevorstehenden Manipulationen zu erleichtern. An der unteren Fläche des Stranges fanden sich mehrere kleine Cysten mit dünnen, leicht zerreisslichen Wänden und flüssigem, serösem Inhalte von gelblicher Farbe. Nachdem der Strang in seiner centralen Partie losgelöst und durchschnitten worden war, liess er sich auch lateralwärts leichter abpräpariren, bis man endlich an seine Insertionsstellen am lateralen Peritoneum anlangte; hier wurde der zwischen Klemmpincetten gefasste, bandartige Strang durchschnitten und die Stümpfe unterbunden. Am breitesten war die Insertion linkerseits, rechts dagegen war der Strang relativ schmäler und nahm hier seine Insertion eine kleinere Fläche ein. Nach Entfernung des bandartigen Stranges (welcher einen Theil der Kapsel bildete) wurden die Darmschlingen an den übrigen Verlöthungen freigelegt und anstatt der einzelnen ungleichmässigen Auftreibungen nahm der betreffende Darmabschnitt jetzt ein gleichmässiges Volum an. Soweit dies ohne Gefahr eines Trauma des Darmes möglich war, wurden die oberen und unteren Darmpartien von dem parietalen Bauchfellblatte manuell abgelöst. Hiermit war die Operation beendet. An den Stellen, wo die Adhäsionen von relativ grösserer Resistenz gewesen und wo die Loslösung nicht ohne grössere Quetschung bewerkstelligt werden konnte — d. h. im Centrum und links — wurden Jodoformtampons eingelegt. Vernähung des Peritoneum durch Seidenfäden und Vereinigung der Hautwunde durch eine Metallnaht. Vereinigender Heftpflasterverband. Am Schlusse der Operation subcutane ClNa - Injection (400,0).

Die Wundheilung verläuft gut. In den ersten drei Tagen wird, bei einer Temperatur, die 37,5° nicht übersteigt, ein frequenter (bis 140), doch meist voller und regelmässiger Puls notirt. Salzklysmen mit Cognac; vom zweiten Tage an eine Tasse schwachen Thee per os. Urinentleerung unbehindert. Etwas trockene Zunge. Vom zweiten Tage an werden peristaltische Geräusche hörbar. Der Bauch ist etwas aufgetrieben. Pat. klagt über Schwere im Unterleibe. Der Schlaf ist unruhig. Abends am 14. 10. tritt mit Entleerung von Gasen eine deutlich ausgesprochene Besserung des Zustandes ein. Am 15. 10. war der Schlaf gut. Die Gase werden leicht ausgeschieden. Verordnung eines Laxans (Karlsbader Salz); Abends zweimal Stuhlgang. Das subjective Befinden ist deutlich gehoben, die Gesichtsfarbe frischer. Puls 80, voll und regelmässig, Temperatur 36,9°. Von diesem Tage an bleibt der Puls in

den Grenzen der normalen Frequenz. Es wird flüssige Speise (Bouillon, Milch) gestattet; vom 18. 10. stellt sich guter Appetit ein. Der Kranke bekommt die Erlaubniss, Eier zu essen. Von Zeit zu Zeit macht sich eine leichte Auftreibung des Bauches bemerkbar. Einen Tag um den andern wird ein Laxans eingegeben. Angesichts der fortschreitenden Besserung der Darmfunction und des Appetites werden vom 21. 10. an Fleisch- und Brodspeisen in geringen Mengen gestattet.

24. 10. Verband. Beide Tampons werden entfernt, die Wundhöhle wird mit zweiprocentiger Wasserstoffhyperoxydlösung ausgespült; es wird ein Drain applicirt. Am Abend desselben Tages klagt Pat. über Unterleibsschmerzen. Temperatur 36,5°, Puls 100. Vom 25. 10. an stellt sich der frühere befriedigende Zustand wieder her. Temperatur und Puls überschreiten die normalen Grenzen nicht. Vortrefflicher Appetit. Täglich ein leichtes Laxans und Klysmen.

29. 10. Die Nähte werden herausgenommen, die Wunde wird mit zweiprocentigem Wasserstoffhyperoxyd ausgespült. Am 7. 11. wird dem Kranken gestattet zu sitzen. 12. 11. Der Drain wird durch einen kürzeren und dünneren ersetzt. Ausspülen der Wunde mit Wasserstoffhyperoxyd. Nach zwei Tagen fiel der Drain in Folge einer unvorsichtigen Bewegung des Kranken heraus. 15. 11. Verband. Der Drainagekanal hat sich fast ganz geschlossen; es wird ein feiner Tampon eingelegt.

17. 11. wird das Umhergehen gestattet. Von da ab stellt sich regelmässiger täglicher Stuhlgang ein, und der Kranke erholt sich zusehends, wie dies aus den folgenden Daten seines Körpergewichtes hervorgeht.

17. 11. Körpergewicht 31,8 kg. Gewichtszunahme im Vergleich mit dem Zustande vor der Operation 0,8 kg.

25. 11. Körpergewicht 33,4 kg.

3. 12. Körpergewicht 34,4 kg.

10. 12. Körpergewicht 35,5 kg.

17. 12. Körpergewicht 37,7 kg.

Somit betrug die Gesammtzunahme des Körpergewichtes im Verlauf eines Monats 5,9 kg, und im Vergleich mit dem vor der Operation gefundenen 6,7 kg.

24. 12. Körpergewicht 37,1 kg, Abnahme um 0,6 kg.

1. 1. 1907. Körpergewicht wie letzthin.

Darauf steigt auf's Neue das Körpergewicht.

14. 1. Körpergewicht 38,2 kg. Zunahme 1,1 kg.

Gesammtzunahme seit der ersten Wägung nach stattgefundener Operation (17. 11.) 6,4 kg, und im Vergleich mit dem Befunde vor der Operation 7,2 kg.

15. 1. Der Kranke wird aus der Klinik entlassen. Er sieht recht gut aus, Gesicht frisch, rothwangig. Appetit vortrefflich. Täglicher Stuhl, mitunter zweimal an einem Tage. Gasverhaltung nicht zu bemerken. Unterleib weich, an der Stelle der Narbe in der Mittellinie etwas eingezogen, Configuration regelmässig. Umfang in der Nabellinie 66 cm, an der Stelle des früheren oberen Wulstes 65 cm, unterhalb des Nabels 65 cm.

Pat. bleibt bis jetzt (März 07) unter Beobachtung und fühlt sich sehr wohl.

Der bei der Operation excidirte Strang stellt ein plattes, bandartiges

Gebilde dar, welches aus derbem, fibrösem, sklerosirtem Gewebe besteht. An einer seiner Flächen finden sich kleine (nicht über nussgrosse) Cysten mit durchsichtigem serösen Inhalte. Von diesen Cysten ist nur eine uneröffnet erhalten, und diente der Inhalt dieser Cyste zur Anfertigung von Trockenpräparaten. Beim Schneiden des Stranges hört man ein deutliches Knirschen; er besteht aus einem festen, weisslichen Gewebe: letzteres ist in den centralen Theilen wenig bluthaltig und blutreicher an der Oberfläche, von der letzteren gehen bald feine durchsichtige Membranen, bald stärkere Schnüre ab. An den Schnittflächen werden stellenweise kleine gelbliche Gebilde angetroffen, ganz ähnlich denjenigen, welche bei der Operation an den Stellen der Darmverwachsungen constatirt wurden. Zur mikroskopischen Untersuchung dienten sowohl Stückchen aus dem derben, die eben erwähnten gelblichen Knötchen tragenden Gewebe, als auch die cystenhaltigen Gewebspartien, sowie endlich auch die zarten, mehr oder weniger dünnen Membranen.

Die mikroskopische Untersuchung ergab Folgendes:

Trockenpräparate des Cysteninhaltes. Die specifische Färbung mit Ziehl'schem Fuchsin giebt keine Hinweise auf die Gegenwart von Tuberkelbacillen. Ebenso spricht das Resultat der einfachen Methylenblaufärbung dafür, dass weder eine Bakterienflora überhaupt noch irgend andere Formelemente vorhanden sind. Die spärlich und selten vorkommenden rothen Blutkörperchen sind wahrscheinlich nur eine zufällige Beimengung, die bei der Punction aus der Cystenwand in den serösen Cysteninhalt geriethen und mit demselben in die ansaugende Spritze gelangten. Dies ist um so wahrscheinlicher, als die genannten Formelemente nicht in allen Präparaten angetroffen werden. Als Bestandtheile des Cysteninhaltes lassen sich nur form- und structurlose Schollen constatiren.

Von den die Verwachsung der Organe vermittelnden Bindegewebssträngen wurden Stückchen entnommen und in Alkohol und Flemming'scher Lösung fixirt. Das mikroskopische Bild ist nichts weniger als complicirt und dabei sehr einförmig. Die derberen, festeren Verwachsungen bestehen aus sklerosirtem, sehr zellenarmem Bindegewebe, welches in seinen centralen Theilen schwach vascularisirt erscheint, während dagegen die peripheren, oberflächlichen Schichten relativ am gefässreichsten sind und mitunter sehr zahlreich entwickelte Gefässe aufweisen. In den letztgenannten Schichten finden sich stellenweise kleinzellige Infiltrationen, welche hauptsächlich den kleineren Gefässen entlang ziehen oder aber, in den weniger vascularisirten Partien, zu kleinen Gruppen vereinigt sind. Diese Zellenansammlungen besitzen keine bestimmte Structur und erscheinen aus kleinen Zellen, sogenannten Lymphocyten zusammengesetzt. Hier und da stösst man auf Züge jungen Bindegewebes, in welchem Fibroblasten enthalten sind. Was die kleinen, gelblichen Gebilde betrifft, welche makroskopisch an Tuberkelknötchen erinnern, so erweisen sich dieselben bei der mikroskopischen Untersuchung einfach als cystenartige, mit structurlosem körnigen Inhalte gefüllte Hohlräume. Die Wandungen derselben sind von dem umgebenden Gewebe nicht gesondert und haben an ihrer Innenfläche keine besondere Auskleidung.

Das mikroskopische Bild der grösseren Cysten gestattet, dieselben als Ueberbleibsel der Peritonealhöhle anzusprechen, welche zwischen den bindegewebigen Verlöthungen eingeschlossen liegen. Die Cystenwand besteht sowohl an der mit dem Strange verschmolzenen als auch an der übrigen, frei liegenden Peripherie aus einem gleichmässig derben Bindegewebe; an der Innenfläche der Cysten aber lässt sich ein Endothel nachweisen, obwohl es allerdings nur stellenweise, in Gestalt abgeplatteter, comprimirter Elemente erhalten ist.

Die feineren Membranen bestehen aus jüngerem, relativ zellreicherem Bindegewebe mit entwickelter Vascularisation.

Schnitte aus verschiedenen Theilen geben bei entsprechender Färbung ein negatives Resultat bezüglich Tuberkelbacillen, was sich aus der Abwesenheit der charakteristischen Gebilde, d. h. der Tuberkelknötchen, wohl erklären lässt.

Demnach findet die vor der Operation gestellte Diagnose in den mikroskopischen Befunden keine Bestätigung, obschon das bei der Operation sich enthüllende makroskopische Bild wohl zu Gunsten dieser Diagnose zu sprechen schien. Wir haben hier ersichtlich einen einfachen chronischen Process von demselben Typus vor uns, wie er in dem zuerst beschriebenen Falle beobachtet worden ist. Leider fanden sich in den Manuscripten des Professor N. M. Lübimow keine Daten über die mikroskopische Untersuchung. Jedoch erhellt schon aus der Beschreibung des makroskopischen Bildes, dass hier keine Andeutungen auf eine Erkrankung tuberculösen Charakters vorliegen, und scheint mir der Name „Peritonitis chronica fibrosa incapsulata“, welchen der verstorbene Professor Lübimow in seinem Sectionsprotokolle dem Processe gegeben hat, dem Wesen der Erkrankung durchaus zu entsprechen. Das, was bei der Operation des zweiten der von uns hier beschriebenen Fälle gefunden wurde, erscheint den Befunden bei der Autopsie des ersten Falles völlig analog, und lässt sich die oben erwähnte Benennung auch auf diesen Fall vollständig anwenden.

Die beschriebene Form der chronischen Peritonitis beansprucht, abgesehen von ihrem pathologisch-anatomischen Interesse, auch eine praktische Bedeutung, da dieselbe einer erfolgreichen Behandlung wohl zugänglich ist, wie es die bis jetzt freilich nur beschränkte klinische Erfahrung (der sich auch die Erfahrung unserer Klinik anreihen lässt) beweist.

XXXI.

(Aus der chirurg. Abtheilung der Städtischen Krankenanstalt Magdeburg-Sudenburg.)

Beitrag zur endothorakalen Oesophaguschirurgie.[1]

Von

Prof. Dr. W. Wendel.

(Mit 2 Textfiguren.)

M. H.! Gestatten Sie, dass ich Ihre Aufmerksamkeit in Anspruch nehme für ein Problem modernster chirurgischer Technik, welches noch kaum eine grössere practische Bedeutung gewonnen hat, welches aber sicher ist, das höchste Interesse nicht nur des Chirurgen, sondern jedes Arztes zu finden, da es zum Ziele hat, ein neues Gebiet für das chirurgische Können zu erschliessen, ich meine die Chirurgie des Brusttheiles der Speiseröhre. Sauerbruch hat das grosse Verdienst, unter dem anregenden Einfluss seines grossen Lehrers, v. Mikulicz, nicht nur durch sein bekanntes Verfahren den einzig aussichtsvollen transpleuralen Weg zum Oesophagus erschlossen zu haben, sondern er hat auch in zahlreichen, äusserst schwierigen und interessanten Experimenten die Grundlage für die operative Oesophagustechnik im Speciellen geschaffen. Man braucht nur die enthusiastischen Ausführungen und Ausblicke zu lesen, welche v. Mikulicz auf dem Chirurgencongress 1904 an die Auffindung des Sauerbruch'schen Verfahrens knüpft, um die Tragweite der ganzen Frage zu würdigen.

Ich habe im letzten Sommer zweimal hintereinander Gelegenheit gehabt, mich beim Menschen mit der Oesophaguschirurgie

[1] Vorgetragen am 2. Sitzungstage des XXXVI. Congresses Deutschen der Gesellschaft für Chirurgie, 4. April 1907.

practisch zu beschäftigen. Ich habe dazu nicht die von Sauerbruch angegebene Kammer benutzt, sondern den von Brauer construirten und von der Firma Dräger, Lübeck, mit vielen Verbesserungen versehenen sogenannten Ueberdruckapparat. Ich muss mich auf die zwischen Sauerbruch und Brauer geführte Polemik über die Vorzüge und Nachtheile ihrer Apparate kurz einlassen, da es ja nach den Ausführungen von Sauerbruch und Tiegel fast als Leichtsinn aufgefasst werden könnte, wenn ein Chirurg sich des „Ueberdruckverfahrens" bediente.

Aus Brauer's Aufsatz in der Deutschen medizinischen Wochenschrift (1906, No. 14) geht genugsam hervor, wie unrichtig sowohl in physiologischer als auch in physikalischer Hinsicht Sauerbruch's Deductionen über die Inferiorität des „Ueberdruckverfahrens" sind. Die physiologischen Experimente Sauerbruch's sind für den Brauerschen Ueberdruckkasten von Seidel[1]) nachgeprüft worden, mit dem Ergebniss, dass keinesfalls der Brauer'sche Kasten ungünstigere physiologische Bedingungen bietet, als die Sauerbruch'sche Kammer und dass daher seine Anwendung beim Menschen wohl berechtigt ist.

Ich habe mir ein Urtheil darüber, ob ich den Brauer'schen Kasten beim Menschen anwenden dürfte, bilden müssen, ehe Seidel seine Ergebnisse veröffentlicht hatte. Ich bin dabei von folgenden Erwägungen ausgegangen:

Die physiologischen Wirkungen der beiden Verfahren, welche dazu dienen, die Pneumothorax-Folgen bei Eröffnung einer oder beider Pleurahöhlen auszuschalten, hängen naturgemäss einzig und allein ab von den physikalischen Verhältnissen, welche sie schaffen. Diese physikalischen Verhältnisse sind Druckverhältnisse. Es wird daher wichtig sein, sich eine Vorstellung von der absoluten Grösse der drückenden Kräfte zu verschaffen. „Ueberdruck" und „Unterdruck" sind ja ganz relative Grössen, sie beziehen sich auf den atmosphärischen Druck. Dieser selbst ist aber keine Constante. Er wechselt nach uns unbekannten Gesetzen mit der Witterung. Aber er hat eine ganz gesetzmässige Abhängigkeit von der Anziehungskraft der Erde und nimmt daher in gesetzmässiger Weise ab, je mehr wir uns von der Erdoberfläche oder dem als Normale geltenden Meeresniveau entfernen.

[1]) Siehe Verhandlungen des 36. Congr. der Deutsch. Gesellsch. f. Chirurgie. Th. II und Langenbeck's Archiv. Bd. 83.

Bei einer Höhendifferenz von 100 Metern beträgt nun die Luftdruckdifferenz 9 mm Quecksilber oder, da Quecksilber ein specifisches Gewicht von 13,59 hat, etwa 12 cm Wasser. Sauerbruch[1]) giebt nun an, dass in seiner Kammer ein Unterdruck von 4—12 mm angewendet wird und Friedrich bezeichnete auf dem 36. Chirurgencongress selbst 7 mm als die normale Differenz, welche in der Kammer hergestellt wird und welche natürlich nach Bedarf variirt wird. Dem entsprechen genau meine Erfahrungen mit dem Brauer'schen Kasten. Hier ist 10 cm Wasser, d. h. fast genau 7 mm Quecksilber die normale Differenz. Diese Druckdifferenz entspricht einer Höhendifferenz von rund 80 m. Das heisst also, wenn wir einen Menschen in der Sauerbruch'schen Kammer operiren und seine Pleurahöhlen bei 7 mm Unterdruck eröffnen, so setzen wir die Pleurahöhlen und damit die Aussenflächen der Lungen unter dieselben Verhältnisse bezüglich des Luftdruckes, als ob sie 80 m höher lägen, als der Höhenlage des Operationsortes über dem Meeresniveau entspricht. Das Umgekehrte geschieht im Brauerschen Kasten. Hier wird der von Mund und Nase aus auf die Lungeninnenfläche wirkende Druck um 7 mm Quecksilber erhöht. Hier wird also die Lungeninnenfläche unter Druckverhältnisse gesetzt, welche einer um 80 m tieferen Höhenlage entsprechen würden. Nun will es die Ironie des Schicksals, dass die Höhendifferenz zwischen Breslau und Marburg, den beiden Versuchsstädten zur Zeit der Sauerbruch'schen Polemik, 80 m beträgt, da Breslau 112 m, Marburg 192 m über dem Meere liegt. Wenn also Brauer und Sauerbruch gleichzeitig bei dem für ihre Orte normalen Luftdruck operirten, so war die absolute Grösse des auf Lunge und Pleura wirkenden Druckes in beiden Apparaten genau gleich. Sauerbruch hatte den Kopf des Patienten unter Breslauer Druck und eröffnete die Pleura unter Marburger Druck und Brauer eröffnete unter seinem Marburger Druck die Pleura, nachdem er den Kopf des Patienten unter Breslauer Druck gesetzt hatte.

Wenn man sich nun vorstellt, dass Operationen nicht nur unter so geringen Höhendifferenzen gemacht werden, wie sie zwischen Marburg und Breslau herrschen, sondern dass z. B. in der Schweiz oder Tirol mit einem der beiden Apparate operirt würde, so sind

[1]) cf. Münchn. med. Wochenschrift. 1906. No. 1.

die Unterschiede in dem absoluten Druck, der überhaupt einwirkt, ganz enorm, constant bleibt überall nur die Differenz zwischen innerem und äusserem Kastendruck und diese Differenz ist bei Brauer's Apparat ganz gleich dem in Sauerbruch's Kammer. Und wo auch immer operirt werden möge, die physikalischen Verhältnisse in der Sauerbruch'schen Kammer sind für 7 mm Unterdruck genau die gleichen als an einem um 80 m höher gelegenen Ort für 7 mm Ueberdruck im Brauer'schen Kasten.

Nun hat Sauerbruch, um trotzdem einen Unterschied festzustellen, gesagt, dass in seinem Apparate durch „Saugung" ein den physiologischen Verhältnissen bei der Athmung entsprechender günstiger Einfluss auf die Circulation ausgeübt werde. Es braucht kaum gesagt zu werden, dass dieselbe „Saugung" beim Brauerschen Kasten stattfinden muss, wenn sie durch die Sauerbruchsche Kammer geleistet wird. Denn genau an gleicher Stelle des Körpers liegt die Trennungsfläche, welche den höheren vom niederen Druck scheidet, bei beiden Apparaten. Will man die Wirkung, welche der niedrigere Druck ausübt, als „Saugung" bezeichnen, so wirkt die Saugung bei beiden Verfahren auf die gleichen Körpertheile. Eine Saugung wie beim sogenannten negativen Druck findet überhaupt nicht statt. Es wirken zwei Kräfte ein, von denen die eine um so viel grösser ist, als die andere, dass sie der Elasticität der Lungen die Waage hält. Wirksam ist weder Druck noch Saugung, in gegensetzlichem Sinne gebraucht, sondern wirksam ist ein höherer und ein niederer Druck und der Nutzungswerth liegt allein in der bei beiden Apparaten gleichen Differenz von 7 mm Quecksilber.

Nach meinen physikalischen Kenntnissen kann ich mich von einem principiellen Unterschiede in der Wirkung demnach nicht überzeugen. Dagegen besteht ein grosser Unterschied im Preise, in dem Verkehr zwischen Operateur und Narkotiseur u. s. w., ein Unterschied, der sehr zu Gunsten des Brauer'schen Apparates gelegen ist.

Das letzte Wort wird ja hier, wie auch sonst, die praktische Erfahrung sprechen. Ich habe jedenfalls aus persönlichen Unterredungen mit Prof. Brauer und aus Versuchen an Thier und Mensch, welche ich mit seinem Apparate in der Marburger chirurgischen Klinik gesehen habe, die Ueberzeugung gewonnen.

dass der Ueberdruckapparat durchaus das leistet, was für seinen Zweck nur irgend in Frage kommt. Er hat sich in der That bei meinen beiden Operationen vortrefflich bewährt. Es ist hier der Ort, meinem verehrten Lehrer, Herrn Geh. Rath Küster, Marburg, den besten Dank dafür abzustatten, dass er mir für die Operationen seinen Apparat geliehen hat. Schon die Thatsache, dass der Apparat sich so schnell hat transportiren lassen und dass er nach dem Transport, ohne Hülfe eines Fachmannes zusammengesetzt, sofort im vollen Sinne leistungsfähig war, hat das Vertrauen gerechtfertigt, das ich auf ihn gesetzt habe. Ich habe ihn daher für meine Abtheilung angeschafft.

Ich lasse zunächst die Krankengeschichten folgen.

1. Albert B., 26 Jahre alt, aus Magdeburg, stammt aus gesunder Familie und war, abgesehen von einem Influenzaanfall, nie wesentlich krank. Er ist wegen Leistenbruches militärfrei. Im April 1905 bekam er bei jeder Mahlzeit Singultus, und zwar so, dass er nach den ersten Bissen die Mahlzeit auf einige Minuten unterbrechen musste. Dann konnte er ungestört weiter essen. Schon damals stellte ein consultirter Arzt Verengerung der Speiseröhre fest und leitete eine Sondenbehandlung ein. Der Erfolg war Anfangs gering, später verloren sich während einer Urlaubsreise alle Beschwerden und der Patient fühlte sich bis Anfang October 1905 ganz wohl. Da trat plötzlich nach einer Mahlzeit Erbrechen ein und dies wiederholte sich, sobald feste Speisen genossen wurden. Er war daher auf flüssige Speisen angewiesen. Die Sondenbehandlung wurde wieder aufgenommen, bis im December Fieber eintrat. Am 4. Januar 1906 wurde eine Witzel'sche Magenfistel angelegt, da die Sondirung nicht eine ausreichende Ernährung ermöglicht hatte. Der Gewichtsverlust in 3 Monaten hatte 30 Pfund betragen. Nach der Gastrostomie hob sich das Gewicht im Verlaufe von 4 Monaten um fast 20 Pfund. Ich bekam den Patienten im März 1906 in Behandlung. Eine sichere Diagnose lag nicht vor. Bei der Jugend des Patienten war man naturgemäss geneigt, eine gutartige Stenose anzunehmen. Durch einen Bauchdeckenabscess wurde mir zunächst jede eingreifende Maassnahme unmöglich gemacht. Nach Heilung desselben konnte ich die Stenose mit dem Killian'schen Oesophagoskop einstellen und von dem deutlich sichtbaren Tumor eine Probeexcision machen. Die Untersuchung, für deren Controlle ich Herrn Dr. Borrmann in Braunschweig zu Danke verpflichtet bin, ergab die sichere mikroskopische Diagnose Carcinom. Bei der Jugend des Patienten entschloss ich mich, mit dessen freudig gegebener Einwilligung, den Versuch der Radicaloperation zu machen.

Operation am 6. 6. 1906. Der Patient wird in rechte Seitenlage und durch ein untergeschobenes Kissen die Brustwirbelsäule in starke linksconvexe Skoliose gebracht. Der Kopf liegt im Brauer'schen Ueberdruckkasten, dessen Deckel zunächst geöffnet bleibt. Alsdann Schnitt von 15 cm Länge im sechsten linken Intercostalraum. Der Pectoralis major wird in seiner Faserrichtung

durchtrennt, der Serratus anticus major lässt sich zwischen den entsprechenden Ursprungszacken grösstentheils stumpf trennen. Der erste Act der Voroperation bis zur Freilegung der Pleura erfordert nur 10 Ligaturen und dauert wenige Minuten. Alsdann wird der Kasten geschlossen und ein Ueberdruck von etwa 10 cm Wasser hergestellt. Eröffnung der Pleura an einer kleinen Stelle. Durch Verminderung des Ueberdruckes lässt man die Lunge etwas collabiren und kann dann die Pleura costalis in ganzer Länge des Schnittes ohne Gefahr für die Lunge spalten. Einsetzen des Rippensperrers von von Mikulicz, wodurch weites Klaffen der Wundränder ermöglicht wird. Nachdem einige Adhäsionen der Lunge mit der Pleura costalis gelöst sind, hat man freien Einblick in den Thorax. Der Herzbeutel wird etwas nach rechts verdrängt. Jetzt erkennt man den grossen Tumor des Oesophagus. Er greift auf den mit einem Zipfel fest verlötheten unteren medialen Rand der linken Lunge über. Er ist ferner weit auf das Zwerchfell übergegangen, und auch durch das Zwerchfell hindurch lassen sich am Magen Tumormassen palpiren. Hiernach ist eine radicale Operation ausgeschlossen. Verschluss der Pleura durch fortlaufende Catgutnaht. Vor Anlegung der letzten Nähte wird der Wasserdruck auf 15—20 cm erhöht und durch maximale Lungenblähung die gesammte Luft aus der linken Pleurahöhle nach aussen gedrängt. Muskelnaht unter Verschiebung der einzelnen Muskelplatten, worauf schon bei der Durchtrennung am Beginn der Operation Rücksicht genommen war, sodass ein coulissenartiges Uebereinandergreifen der einzelnen Schichten erzielt wird. Hautnaht ohne Drainage.

Der Eingriff wird vorzüglich überstanden. Die Heilung der grossen Wunde erfolgt vollkommen primär. Die Nähte werden am 9. Tage nach der Operation entfernt. Der Patient verlässt am 10. Tage nach der Operation das Bett. Irgend welche objectiv nachweisbaren Störungen der Athmung sind nicht vorhanden gewesen. Der Anfangs vorhandene Wundschmerz bei der Athmung war schon 6 Tage nach der Operation auch bei tiefer Athmung vollkommen verschwunden.

Der Patient erlag seinem Carcinom fast 4 Monate nach der Eröffnung des Thorax, am 27. September 1906. Die Section bestätigte vollkommen den bei der Operation erhobenen Befund. Der ulcerirte, theils verengende, theils verschliessende Tumor nahm den untersten Theil des Oesophagus und den Cardiatheil des Magens ein. Er war bis unmittelbar an den Herzbeutel und die Aorta gewachsen und hatte auf die daselbst verwachsene Lunge übergegriffen. Metastasen fanden sich in bronchialen Lymphknoten und in der Leber.

Die linke Lunge liess keinen Einfluss der Thorakotomie erkennen. Die Pleurawunde war vollkommen glatt geheilt. Ein Exsudat war nicht vorhanden.

Diese Operation muss als probatorische Thorakotomie gelten. Sie hat auf den gesammten Krankheitsverlauf keinen nachtheiligen Einfluss gehabt. Im Gegentheil hat der suggestive Einfluss

der Operation solange vorgehalten, bis die Apathie eintrat, welche in den Exitus überging. Obgleich ein curativer Erfolg nicht mehr zu erreichen war, so beweist doch die Operationsgeschichte und der Verlauf, dass der mittelst Ueberdruckapparat beschrittene endothorakale Weg zum unteren Abschnitte des Oesophagus selbst für einen kachektischen, seit mindestens 14 Monaten krebskranken, seit über 5 Monaten nur durch eine Magenfistel ernährten Patienten ungefährlich gewesen ist.

Der zweite Patient kam am Tage nach der eben beschriebenen Operation in meine Behandlung und ich muss gestehen, dass ich ihm unter dem Einfluss des glücklichen Verlaufes der ersten Operation einen radicalen Eingriff empfohlen habe. Ich habe ihm aber gleichzeitig vorgestellt, dass eine palliative Operation mit sehr viel geringerer Gefahr möglich sei. Er wählte unbedenklich die radicale Operation, obwohl ihm die Diagnose „Carcinom" vorenthalten wurde.

Es handelte sich um den 45jährigen Schmiedemeister Friedrich F. Er bekam die ersten Schluckbeschwerden Weihnachten 1905. Bald trat nach jeder Mahlzeit ein so heftiger Druck „vor dem Magen" ein, dass er sich durch künstlich herbeigeführtes Erbrechen Erleichterung schaffen musste. Seit Ende März 1906 haben sich die Beschwerden gesteigert. Zuletzt konnte Patient nur noch flüssige Nahrung nehmen. Er hat seit seiner Erkrankung 40 Pfund an Gewicht verloren.

Die Sondirung ergab eine Stenose dicht oberhalb der Cardia. Die Oesophagoskopie stellte fest, dass es sich um einen ulcerirten Tumor handelte. Körpergewicht 59 Kilo. Die Stenose liess sich mit dem feinsten Bougie noch passiren.

Am 9. 6. 06 Operation. Rechte Seitenlage. Schnitt von 16 cm Länge im sechsten linken Intercostalraum. Die Voroperation spielt sich genau wie bei der ersten Operation ab, nur ist zu erwähnen, dass bei den sehr starren Rippen ein hinreichendes Klaffen der Wundränder erst nach Einbruch des 7. Rippenknorpels erzwungen wird. Hierbei bewährt sich der Rippensperrer von v. Mikulicz vorzüglich.

Die linke Lunge ist am Zwerchfell und an der seitlichen Thoraxwand adhärent, doch lassen sich die Adhäsionen stumpf ohne Verletzung der Lunge lösen. Jetzt wird die Lunge durch ein steriles Tuch nach oben tamponirt und das Operationsfeld liegt frei. Der Oesophagus ist zwischen Aorta und Herzbeutel nur auf etwa 3 cm Länge sichtbar. Man fühlt dicht oberhalb des Zwerchfells deutlich den Tumor und kann auch durch das Zwerchfell hindurch den Magenantheil des Tumors undeutlich palpiren. Nachdem die beiden Vagi stumpf vom Oesophagus abgedrängt sind, was ohne Schwierigkeiten möglich ist, kann der Oesophagus isolirt werden, sodass es gelingt, eine Compresse

hinter ihm durchzuführen und ihn dadurch von der Aorta abzudrängen. Jetzt folgt die Ablösung des Zwerchfells vom Oesophagus. Hierbei ist es nicht möglich, sich an den von Sauerbruch beschriebenen, von der Pleura und dem Peritoneum gebildeten grauen Ring zu halten. Vielmehr scheint es mir im Interesse der radicalen Entfernung alles fühlbar Kranken gelegen, bei der Ablösung etwas ferner von dem Tumor zu bleiben. Daher wird dieser Akt der Operation ziemlich schwierig, zumal da man hinten vollkommen im Dunkel, nur unter Leitung des Tastsinns, arbeiten muss. Dabei ereignet sich eine ziemlich heftige arterielle Blutung. Es gelingt mit einiger Mühe, eine Klemme an das spritzende Gefäss zu legen. Noch schwieriger ist die Unterbindung.

Fig. 1.

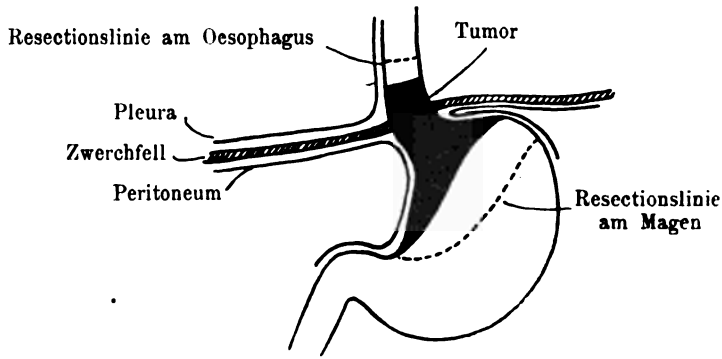

doch gelingt auch diese. Nachdem mit diesen Voroperationen fast $1^1/_4$ Stunden verbracht sind, ist nun der Tumor in ganzer Länge und Ausdehnung gut zugänglich. Der bei weitem grösste Theil gehört dem Magen an, und nachdem der Magen, soweit es möglich ist, in die Brusthöhle vorgezogen ist, kann die Exstirpation des Tumors in Erwägung gezogen werden. Zunächst wird die von Sauerbruch empfohlene und am Hunde mit Erfolg ausgeführte Einstülpung der Cardia in den Magen versucht. Sie ist aber absolut ausgeschlossen. Denn der Tumor hat die Gestalt eines Pilzes (siehe Fig. 1). Der Stiel entspricht dem Oesophagus-Antheil. Nach dem Magen zu erweitert und verbreitert er sich dachförmig, entsprechend dem sehr viel weiteren Lumen. Die ganze Tumormasse liess sich überhaupt nicht einstülpen. Dazu hätte man den ganzen Magen bis zum Pylorus zur Verfügung haben müssen. Und dann wären grosse Schwierigkeiten aus der hochgradigen Differenz des Umfanges entstanden. Es wurde also beschlossen, den Tumor durch Resection zu entfernen, die Stümpfe des Oesophagus und des Magens durch Naht zu schliessen und die Communication ausserhalb der Nahtstellen durch seitliche Anastomose mittelst Knopf herzustellen. Dies lässt sich aseptisch ausführen, da man den Tumor bis in die Thoraxwunde vorziehen kann und eine sorgfältige Tamponade hinter und seitlich von ihm bequem möglich ist. Die Tamponade wird so aus-

geführt, dass ein dickes steriles Handtuch hinter dem Tumor ausgebreitet und der ganze übrige Raum durch Mullcompressen ausgefüllt wird. Die linke Lunge wird, von Compressen und einem Tuche bedeckt, mit einem grossen breiten Spatel nach oben zurückgehalten.

Bei der Exstirpation stellt sich heraus, dass die beiden vorher freipräparirten Vagi nicht geschont werden können, weil sie in den Tumor hineingehen. Sie werden daher einige Centimeter vor ihrem Eintritt in die Geschwulst durchtrennt.

Die Abtragung wird zunächst am Oesophagus gemacht, der zwischen zwei Klemmen durchtrennt wird. Vor der oralen Klemme wird dann ein pro-

Fig. 2.

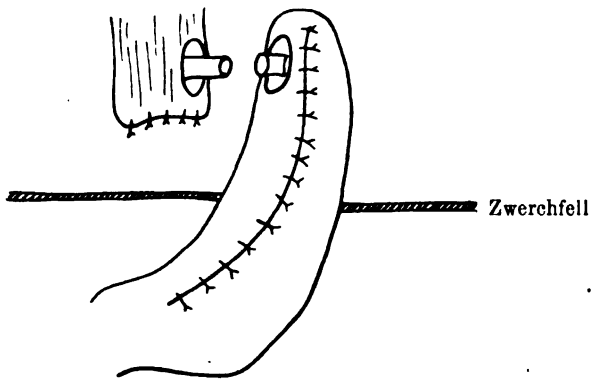

Seit-zu-Seit-Anastomose zwischen Oesophagus und dem Magenrest, welcher zu einem darmähnlichen Gebilde umgewandelt ist. Das Zwerchfell wird unterhalb der Anastomose mit dem Magen vernäht.

visorischer Verschluss durch fortlaufende Naht vorgenommen, bis auf eine kleine Lücke, durch welche der männliche Theil eines kleinen Murphyknopfes eingeführt wird. Alsdann erfolgt Einstülpung und doppelte Uebernähung des Stumpfes. Die äussersten Fäden bleiben lang. Der Stumpf wird in eine Compresse gehüllt, welche mit einer Klemme an den Nähten befestigt wird.

Es folgt nun die Durchtrennung im Bereiche des Magens. Der Tumor lässt die grosse Curvatur fast ganz frei, während die kleine fast völlig von ihm eingenommen wird. Die Resection erfolgt daher in einer fast horizontalen Linie, weit vom Tumor entfernt, aber doch so, dass der grösste Theil der grossen Curvatur erhalten bleibt.

Aus dem erhaltenen Magentheil wird durch die nun folgende Naht ein langes, darmähnliches Gebilde geschaffen; die Ernährung ist von der grossen Curvatur her gesichert. Die andere Knopfhälfte wird ebenfalls vor dem Knüpfen der letzten Nähte eingeführt.

Jetzt folgt die Adaptation der beiden Knopfhälften. In einiger Entfernung

von der Nahtlinie wird die im Magen befindliche Knopfhälfte durch eine anschnürende Compresse so fixirt, dass der zur Aufnahme der anderen Knopfhälfte dienende Cylinder sich scharf an die Magenwand andrückt. Der im Oesophagus befindliche Knopftheil wird in entsprechender Stellung mit der linken Hand fixirt. Die rechte macht auf den über den zu vereinigenden Knopftheilen stark gespannten Theil der Oesophagus- und Magenwand eine Stichincision. Dann wird schnell der Magenknopf gefasst und, nachdem die Incision durch Andrängen des Knopfes stumpf eben hinreichend erweitert ist, die Vereinigung der Knopfhälften vorgenommen.

Zum Schlusse wird die Zwerchfellwunde unterhalb der Anastomose durch mehrere Knopfnähte mit dem Magen vereinigt (cf. Fig. 2).

Auf die Anastomose wird ein Jodoform-Mull-Tampon gelegt, der zum hinteren Wundwinkel hinausgeleitet wird. Der Wundverschluss spielt sich wie im ersten Falle ab: Etagennaht, Xeroformpaste.

Dauer der Operation etwas über 2 Stunden. Puls nach der Operation frequent, mittelkräftig. Subcutane Infusion von 1 Liter Kochsalzlösung. Der Patient erwacht sehr bald aus der Narkose; er klagt wenig. Die linke Brustseite athmet gut mit.

Ganz allmählich tritt ein Nachlassen der Pulsqualität ein, welches trotz mehrfacher Kochsalzinfusionen zunimmt. Am Abend Puls frequent, weich, klein, Lippen blass, Lufthunger, daher Diagnose auf innere Blutung gestellt. Exitus am nächsten Morgen.

Die Section, welche von Prof. Ricker ausgeführt wurde, ergab in der That eine starke Nachblutung als Todesursache.

Sie ergab ferner, dass das Carcinom vollkommen entfernt, dass weder krebsige Drüsen, noch sonstige Metastasen vorhanden waren. Die Nähte und der Knopf schlossen dicht.

Die linke Lunge war durch den intrathorakalen Bluterguss etwas comprimirt, aber gut lufthaltig und nicht collabirt.

Auch diese Operation hat also nicht den gewünschten Erfolg gehabt und doch glaube ich, dass sie nicht zwecklos gewesen ist. Sie beweist, dass es technisch möglich ist, selbst in einem so vorgeschrittenen Falle eine radicale Entfernung der Geschwulst von der Brusthöhle aus unter Benutzung des Sauerbruch'schen Prinzipes vorzunehmen und eine sichere Communication zwischen Oesophagus und Magen herzustellen.

Jedenfalls waren die Schwierigkeiten der Operation durch die Dauer des Leidens viel grösser, als sie bei einem frühzeitig diagnosticirten und rechtzeitig operirten Falle zu sein brauchen. Auch war der Tumor erheblich grösser, als vor der Operation angenommen werden konnte. Es handelte sich auch hier um ein von der Magenschleimhaut, nicht von der Oesophagusschleimhaut

ausgegangenes Cardiacarcinom, d. h. also um einen Cylinderzellenkrebs, nicht um einen Plattenepithelkrebs.

In beiden Fällen hat sich mir der Intercostalschnitt vorzüglich bewährt, ich habe den viel complicirteren Lappenschnitt nicht nöthig gehabt. Meine Schnittführung weicht indess von der von Sauerbruch empfohlenen etwas ab: Zunächst habe ich den sechsten Intercostalraum gewählt und zwar aus der Erwägung heraus, dass es für die Mobilisirung von Vortheil sein würde, zwischen zwei Rippen einzuschneiden, welche selbst noch am Sternum inseriren. Denn durch den Rippensperrer werden die Rippen torquirt und um eine Achse, welche durch die Ansätze am Sternum und an der Wirbelsäule geht, gedreht, und je weiter diese Drehung möglich wird, um so grösser wird der geschaffene Raum.

Ich habe hierbei in beiden Fällen einen vorzüglichen Zugang zur Cardia gehabt, habe in meinem ersten Falle keine Rippenverletzung zu setzen brauchen, bin im zweiten mit einer Knorpeldurchtrennung ausgekommen.

Ferner habe ich die Thoraxmusculatur nicht, wie Sauerbruch angiebt, in der Richtung des Hautschnittes durchtrennt und lappenförmig abpräparirt, sondern stumpf in ihrer Faserrichtung. Man wird, trotzdem sich die Richtungen zunächst nicht decken, dadurch absolut nicht behindert, da nach der gewaltsamen Auseinandersperrung der Rippen doch von einer Aufrechterhaltung der ersten Schnittrichtung keine Rede ist. Man hat aber bei der Wiedervereinigung der Weichtheile nach der Operation den grossen Vortheil, dass sich die einzelnen Etagen der Naht nicht decken, sondern kreuzen und dadurch die Naht viel leichter luftdicht zu gestalten ist. Nicht zu übersehen ist auch, dass bei der stumpfen Durchtrennung in der Faserrichtung jede Blutung aus der Musculatur und damit der Zeitverlust für die Blutstillung gespart wird.

Die angewandte Methode der Cardiaresection selbst schliesst sich eng an den von Sauerbruch aufgestellten Typus an.[1])

Wie schon oben erwähnt, war die von Sauerbruch angegebene zweizeitige Methode mit Einstülpung des Tumors in den Magen wegen der Grösse des Tumors nicht ausführbar.

---

[1]) cf. Bruns' Beiträge. No. 46. S. 475 ff. Figg. 35 u. 36.

Es war von Sauerbruch schon aus seinen Thierexperimenten gefolgert worden, dass sich diese Methode nur für ganz umschriebene Tumoren eignen könne. Aber auch von dem zweiten Typus musste in mancher Hinsicht abgewichen werden. Zunächst war es unmöglich, die für den Magen bestimmte weibliche Knopfhälfte vom Munde aus durch den Oesophagus einzuführen, weil die Stenose, welche der Tumor machte, so gross war, dass nicht einmal eine feine Sonde passiren konnte. Da nun doch einmal diese Knopfhälfte von der Magenwunde aus eingeführt werden musste, habe ich dasselbe auch für den Oesophagus vorgezogen.

Eine Einstülpung der Cardia fiel von selbst fort, da sie ja resecirt war (cf. Fig. 35 der Arbeit von Sauerbruch).

Endlich liess sich auch das Ende des Oesophagus, welches nach der Resection mittels Einstülpung und Naht verschlossen war, nicht in den Magen versenken. Denn der Magenrest war so klein, dass dies nicht ausführbar war (cf. Figg. 36 u. 37 l. c.).

Dass trotzdem alle Nähte und Verbindungen dicht waren, ist bei der Section von Prof. Ricker durch genaue Prüfung festgestellt worden. Natürlich wurde durch möglichste Uebernähung mit dem parietalen Pleurablatte eine grössere Sicherung zu erzielen gesucht.

In der Literatur habe ich keinen Fall von endothorakaler Resection der carcinomatösen Cardia des Menschen gefunden, bei dem die Operation beendet wäre und der Patient die Operation überlebt hätte. Allerdings war mir eine Arbeit von Tuffier, welche seine Erfahrungen mit dem Brauer'schen Kasten enthält, nicht zugängig. Doch weiss ich von Prof. Brauer, welcher der Operation selbst beiwohnte, dass es kein Cardiacarcinom gewesen war, sondern ein in der Gegend der Bifurcation gelegenes.[1])

Sauerbruch selbst erwähnt zwei Fälle. Der erste wird mit wenigen Worten abgethan[2]):

„Eine Resection des unteren Oesophagusabschnittes wegen Cardiacarcinoms bewies die technische Möglichkeit beim Menschen. Der Schnitt wurde statt in den 7., in den 5. Intercostalraum gelegt, sodass die Operation nicht den typischen Verlauf nahm. Der Patient überstand den Eingriff nicht."

---

[1]) Anmerkung bei der Correctur: Die mir inzwischen zugegangene Arbeit (Tuffier, La presse médicale. No. 7. 27. Janvier 1906) bestätigt dies.

[2]) cf. Münch. med. Wochenschr. No. 1. 1906. S. 3.

In dem zweiten Falle wurde das Carcinom nicht resecirt, sondern durch Gastroösophagostomie umgangen.

Da mein Patient den Eingriff 24 Stunden überlebte, da er an Nachblutung zu Grunde ging, nicht an einem technischen Fehler bei dem angewendeten Ueberdruckverfahren, da alle Nähte dicht schlossen und alles Kranke radical entfernt war, so halte ich ihn für den ersten technisch gelungenen Fall, der von der Brusthöhle aus operirt wurde, und halte demnach den antethorakalen Weg für aussichtsvoll, um auf ihm das langerstrebte Ziel, ein Cardiacarcinom durch Resection zu heilen, zu erreichen.

XXXII.

Kleinere Mittheilungen.

1.

(Aus der Königl. chirurg. Universitätsklinik weil. Sr. Excellenz des Herrn Wirkl. Geh.-Rath v. Bergmann in Berlin.)

Coxa vara tuberculosa.

Von

cand. med. Rudi Bally.

(Mit 2 Textfiguren.)

Die Coxa vara wird eingetheilt in die angeborene und in die erworbene Form. Für das postfötal erworbene Leiden sind als häufigste Ursachen Rachitis und Trauma zu nennen, doch spielen eine Menge anderer ätiologischer Momente, wie Ostitis fibrosa, Osteomalacie, Cyste, Arthritis deformans, eine nicht unbedeutende Rolle. Eine der selteneren Entstehungsursachen ist die Tuberculose. Hierüber ist noch wenig bekannt.

Im Folgenden soll daher ein Fall der oben genannten Klinik beschrieben werden.

Es handelt sich um einen 3 Tage alten Knaben A. W. Aus der Anamnese entnehmen wir, dass der Vater des Patienten an Lungenschwindsucht gestorben ist. Die Mutter ist gesund. Mit 14 Monaten hat der Knabe laufen gelernt. Patient ist ausser an einer Augenentzündung, die angeblich durch einen Stoss hervorgerufen wurde, nie krank gewesen.

Vor 1^1_2 Jahren klagte der Knabe über Schmerzen, als er Nachts von seiner Mutter aus dem Kinderwagen in ihr Bett „gezogen" wurde. Vierzehn Tage musste daraufhin das Kind liegen. Die Schmerzen sollen in der linken Hüfte gewesen sein, denn beim Bewegen des linken Beinchens weinte das Kind. Ausserdem fiel der Mutter damals auf, dass an der linken Hüfte ein Knochen abnorm stark vorstand. Seit jener Zeit hat der Patient beim Gehen das linke Beinchen nachgezogen, und das Beinchen wurde schwächer, so dass das Kind häufig fiel.

Im Frühjahr 1906 fiel der Knabe auf die kranke Hüfte, und seit der Zeit bemerkte die Mutter, dass das Beinchen kürzer wurde. Gehen konnte der Patient noch. Ende Mai fiel der Kleine abermals auf die Hüfte und konnte seit der Zeit nicht mehr gehen und wurde deshalb am 16. Juli in die Klinik gebracht.

Status praesens. 16. 7. 06. Patient ist ein kräftiges Kind in gutem Ernährungszustand. Der linke Oberschenkel wird rechtwinklig flectirt gehalten. Bei Ausgleichung der Lordose beträgt der Winkel 90°. Gleichzeitig steht der Oberschenkel adducirt und nach innen rotirt. Der Adductionsgrad beträgt bei Ausgleichung der Spinae ca. 50°. Der Grad der Innenrotation beträgt ca. $^1/_3$ der maximal möglichen Bewegung. Der Abstand der Spinae vom Malleolus internus beträgt links 40 cm, rechts 42 cm. Der linke Trochanter steht ungefähr 2 cm über der Roser-Nélaton'schen Linie. Bewegungen, namentlich Drehungen des linken Oberschenkels, sind sehr schmerzhaft. Die Musculatur des linken Ober- und Unterschenkels, besonders der Wade, ist atrophisch.

Fig. 1.

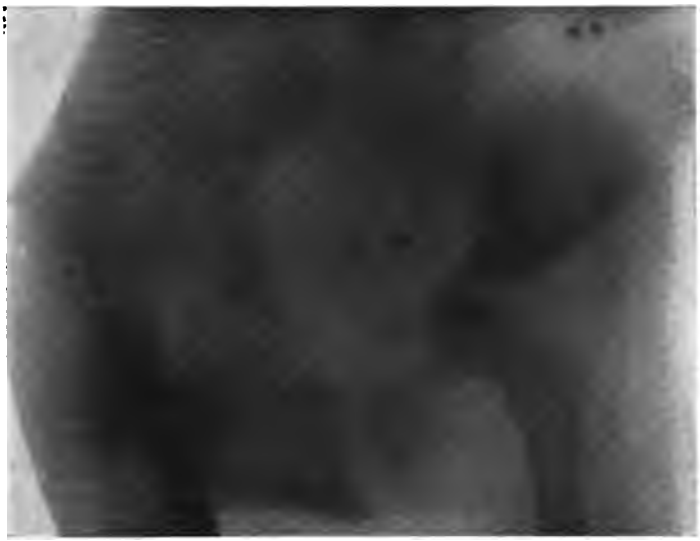

Die Röntgenaufnahme (siehe Fig. 1) zeigt eine ausgesprochene Hochstellung der linken Beckenhälfte. Der linke Oberschenkel befindet sich in einer starken Adductionsstellung. Während auf der gesunden rechten Seite der Hals des Oberschenkels mit dem Schaft einen normalen stumpfen Winkel bildet, ist dieser Winkel auf der kranken linken Seite ein rechter. Ausserdem erscheint der Schenkelhals der kranken Seite stark verkürzt und verbogen im Sinne der Varusstellung. Das linke Femur ist bedeutend dünner als das rechte.

Eine sichere Diagnose liess sich auf Grund der Anamnese und des Röntgenbildes nicht stellen. Nach der Anamnese konnte man an eine Epiphysenlösung denken. Darauf konnte auch die gerade an der Epiphyse deutliche Abknickung des Schenkelhalses deuten. Differentialdiagnostisch kam ausserdem auf Grund der Anamnese und des Befundes Coxitis tuberculosa in Frage.

Am 14. 8. 06 wurde das Kind in Chloroformnarkose operirt (Dr. Coenen). Mit typischem Langenbeck'schen Resectionsschnitt wurde das linke Hüftgelenk freigelegt. In der Umgebung des Schenkelhalses nach den Adductoren zu fand sich tuberculöses Granulationsgewebe. Nun wurde die typische Re-

section des Hüftgelenks nach v. Langenbeck ausgeführt. Nach Herausnahme des Schenkelkopfes zeigte sich, dass die Pfanne in ihrem oberen Theile cariös war. Die tuberculösen Massen wurden durch Auskratzen mit dem scharfen Löffel entfernt. Die gereinigte Wundhöhle wurde mit Jodoformgaze tamponirt und sodann das Beinchen vermittelst eines gefensterten Gips- und Extensionsverbandes in der normalen Streckstellung fixirt.

Das resecirte Stück zeigt folgende Veränderungen. Der Schenkelkopf sitzt fast direct dem Schafte auf, indem der Schenkelhals stark verkürzt und geknickt ist. Es besteht also eine ausgesprochene Coxa vara (siehe Fig. 2). In dem durchsägten Knochen lässt sich ein tuberculöser Herd im Schenkelhals deutlich erkennen, der hauptsächlich in die Gegend des Epiphysenknorpels localisirt ist.

Fig. 2.

Subtrochantär resecirter Schenkelhalskopf; Kopf und Hals von tuberculösem Granulationsgewebe erfüllt. Varusstellung des Kopfes und Halses zum Schaft. (Natürl. Grösse.)

Zur mikroskopischen Untersuchung wurde ein Stückchen aus dem Epiphysenknorpel entnommen. Die Untersuchung zeigte in dem fibrös entarteten Mark neben zahlreichen, in Herdform auftretenden kleinen Lymphocyten und Plasmazellen — letztere charakterisirt durch ihren excentrisch gelegenen Kern mit typischer radspeichenförmiger Anordnung des Chromatingerüstes und dunkelgefärbtem mit hellem perinucleären Hof versehenen Protoplasma — einen typischen Tuberkel. Das Centrum desselben ist ausgedehnter Nekrose anheimgefallen, gekennzeichnet durch das Vorkommen massenhafter Kerntrümmer. In der Peripherie zeigt sich in typischer Weise tuberculöses Granulationsgewebe in dem Vorhandensein äusserst zahlreicher epitheloider Zellen mit Einlagerung einer Menge typischer tuberculöser Riesenzellen. In der Umgebung dieses tuberculösen Herdes finden wir ein besonders reichliches Auftreten jener Eingangs erwähnten Zellformen.

Der Verlauf der Heilung war ein normaler. 8 Tage nach der Operation wurden die Tampons gelockert, und nach abermals 3 Tagen wurden die Tampons

durch Drains ersetzt. 4 Wochen nach der Operation war die Wunde vollständig geschlossen. Nicht ganz 2 Monate nach der Operation konnte der Patient vollständig geheilt mit einer Celluloidhülse und einem erhöhten Stiefel aus der Klinik entlassen werden.

Es handelt sich also in unserem Falle um eine Coxa vara in Folge von tuberculöser Osteomyelitis des Schenkelhalses. Ausser der tuberculösen Erkrankung dieses Knochens war noch eine mässige Caries der Hüftpfanne vorhanden.

Kürzlich hat Helbing (In der Zeitschrift für orthopädische Chirurgie, XV. Band) in seiner Arbeit über Coxa vara 4 solche Fälle berichtet, die mit meinem manche Aehnlichkeit haben. Die Patienten von Helbing waren aber alle älter, 4—15 Jahre, und bei allen war der Process schon weiter als in unserem Falle fortgeschritten, denn es fand sich tuberculöser Eiter, in meinem Falle nur Granulationen. Unter Helbing's Patienten waren 2 Knaben und 2 Mädchen. Die Diagnose konnte mit der Röntgen-Untersuchung gestellt werden. Dies war in meinem Falle nicht sicher möglich, während die Autopsie den Fall vollständig klarlegte.

Vorstehendes Thema wurde mir von Dr. Coenen zur Bearbeitung übergeben.

2.

Ein einfacher Hebeapparat.

(Beitrag zur Bauchchirurgie.)

Von

Prof. Dr. Schultze (Duisburg).

(Mit 4 Textfiguren.)

Es ist eine alte Erfahrung, dass wir bei Operationen, sowohl in der Regio epigastrica, der meso- und hypogastrica, grossen Schwierigkeiten gegenüber stehen, sobald wir gezwungen sind, die in der Tiefe gelegenen Organe uns zugänglich zu machen. Bald bietet der Rippenbogen das Hinderniss, bald die Tiefe im Bauche selbst, bald das Becken. Es ist nun der Versuch gemacht worden. durch Erweiterung der Operationsmethoden den Missstand zu beseitigen. So hat z. B. Lannelongue die Resection der Rippe vorgeschlagen. Diese Vorschläge haben im Allgemeinen keine Nachahmung gefunden, zumal von verschiedenen Seiten eine einfachere und erfolgreiche, nicht operative Methode empfohlen wurde, so von Rühl, Berndt, Kelling und Holländer.

Rühl brachte den Körper in schräge Beckentieflagerung und erreichte dadurch eine bessere Blutstillung und dann eine wesentliche Förderung und Erleichtorung bei den Operationen, durch die bessere Uebersicht über das Operationsfeld.

Berndt plaidirte für eine zweckmässige Lagerung durch ein 12—15 cm dickes Kissen am Uebergang von Brust- und Lendenwirbelsäule. Auch Berndt betonte, dass durch die Lagerung das Operationsfeld erheblich an Uebersichtlichkeit gewinne und der Choledochus beispielsweise im Niveau der Bauchdecke sich einstelle.

Analog ist der Vorschlag von Holländer, welcher als Lagerungsapparat eine pneumatisch füllbare Rolle empfohlen hat, namentlich für Nierenoperationen.

König construirte dann einen einfachen zweckmässigen Lagerungsapparat, welcher besonders der Anlage des Verbandes dienen sollte, jedoch auch für die Lagerung des Körpers bestimmt war. Dieser Apparat war an den Stelzner-Tisch angeschlossen, und nur für diesen Tisch brauchbar.

Kelling betont auch die Zweckmässigkeit der Becken-Hängelage bei horizontalem Rumpf für Operationen in der Nähe des Zwerchfells, vermittels des von König angegebenen Apparates. Derselbe Autor berichtet dann später über eine andere Lagerungsmethode, um die Zwerchfellpartien übersichtlich zu gestalten. Es giebt diese Methode zweifellos eine gute Uebersicht, jedoch, sowohl die Lagerung an sich, als auch die Regulirung derselben, sind als ganz besonderer Nachtheil anzusehen, den zu beseitigen mir erstrebenswerth erschien.

Die Nothwendigkeit der Hochlagerung einerseits, anderseits das nicht genügend technisch ausgearbeitete System, hat mich veranlasst, das vorliegende Modell herzustellen. Nach verschiedenen Versuchen, welche ungenügend ausfielen, erschien mir ein Apparat — Skoliosenredresseur —, den ich 1904 auf dem Congress für orth. Chirurgie demonstrirte, zweckmässig zu sein. Diese Construction habe ich nun für den in Frage stehenden Hebeapparat benutzt. Zweck des Apparates ist, bestimmten Gegenden des Körpers eine solche Lage zu geben, welche das Operationsfeld mehr zugänglich macht, dem Operateur die beste Uebersicht gestattet, und zwar in einfachster Weise und zu jeder Zeit.

Die Construction ist eine sehr einfache und deckt sich vollständig mit der des gewöhnlichen Betttisches oder der eines photographischen Stativs, nur mit dem Unterschied, dass es sich hier um einen kräftigeren Aufbau handelt. Ein fahrbarer Untersatz trägt in sich eine Zahnstange, welche durch ein Schneckengetriebe bewegt wird. Die Zahnstange hat am oberen Ende ein Querstück, welches eine schmiedeeiserne Stange aufnimmt, deren Länge (60 cm) der Breite des Operationstisches entspricht. Auf dieser Stange ruht ein gepolstertes Brett, welches verschiedene Form und Breite haben und ausgewechselt werden kann. Am Schneckengetriebe ist ein kleines Schwungrad angebracht, welches den Apparat leicht dirigiren lässt. Infolge dieser Construction ist das Heben und Senken zu jeder Zeit direct auszuführen. Die schwerste Last lässt sich heben, ohne dass Störung eintritt. Während der Operation ist zu jeder Zeit ein Heben und Senken möglich, ohne dass dadurch das Operationsfeld irgendwie verletzt wird.

Stabilität, sowie Leichtigkeit in der Handhabung sind zwei Faktoren, welche unbedingt vorhanden sein müssen. Ausserdem ist die Construction des Apparates so auszuführen, dass die Verwendung an jedem Operationstisch erfolgen kann, es muss ein Zusatzapparat sein, welcher den an sich schon genügend belasteten Operationstisch technisch nicht noch complicirter gestaltet.

Die Handhabung des Hebeapparates geschieht in folgender Weise. Derselbe wird an den Tisch herangefahren und zwar so, dass der Fuss sich unter den Tisch schiebt und die Querstange auf demselben ruht, letztere wird je nach Lage des zu hebenden Körpertheils eingestellt, alsdann steht dieselbe kunstgerecht. Als Polster der Querstange dient unter Umständen ein Kissen mit Kunstgummi, wie ich solches 1905 auf dem Congress für orthopädische Chirurgie bereits empfohlen habe. Diese Kissen verdienen den Vorzug, weil

sie sich exact den Körperformen anschmiegen und eine wirksame Elasticität bewahren, und Druck mit Sicherheit vermeiden. Die Lage lässt sich nun zu jeder Zeit verändern. Die Reclination der Wirbelsäule kann sehr stark gemacht werden, alsdann giebt man dem Kopf eine geeignete Polsterstütze, dieselbe kann auch zu jeder Zeit geändert und wieder erhöht werden. Das ganze Operationsfeld wird dadurch in keiner Weise berührt.

Indicationen. Im Allgemeinen ist der Apparat überall dort zu verwenden, wo wir eine Hochlagerung oder Tieflagerung eines Körpertheils wünschen, wie dies am häufigsten im Bauchbezirk sich zu ereignen pflegt. Des Oefteren werden wir Gelegenheit finden, bei Erkrankung und Verletzungen der Leber und des Gallensystems eine Reclination zu bewerkstelligen. Die Vortheile, welche man dadurch erreicht, sind von principieller Bedeutung. Wie schon Berndt betont hat, liegen die zu operirenden Organe, so der Choledochus im Niveau der Bauchdecken. Die Leber nimmt eine andere Lage an, indem sie partiell eventrirt und um die Längsachse gedreht wird. Dadurch wird die ganze untere Fläche übersichtlich, die Gallenblase ragt mit ihrem ganzen Umfang weit über die Bauchdecke hinaus. So findet man sowohl für Operationen an der Gallenblase, als für solche an den Ausführungsgängen, eine dem Operateur bequeme, aber auch sachgemässe Lagerung.

Vergegenwärtigen wir uns z. B. eine Operation am Gallensystem, so ist es geradezu überraschend, welche Uebersicht der in reclinirtem Zustande befindliche Körpertheil bietet. Die vergrösserten Gallenblasen springen weit heraus, die kleinen und geschrumpften kommen an die Oberfläche. Die Ductus stellen sich am Niveau der Bauchdecken ein. Die Arbeit an der unteren Leberfläche, am Choledochus wird ungemein erleichtert. Die Leber wälzt sich spontan heraus und wird partiell eventrirt. Unter dem Einfluss dieser Verhältnisse lassen sich die operativen Eingriffe am Gallenblasensystem, die Eröffnung der Ductus, die Exstirpation der Gallenblase, mit grösster Leichtigkeit ausführen, und zwar mit der besten Uebersicht, da alles gewissermassen zu Tage liegt. Analog verhält es sich bei Operationen, welche am Magen, Darm und am Pankreas vorgenommen werden müssen, sowie an der Milz und am Zwerchfell. Von besonderer Bedeutung ist der Apparat bei Erkrankung der Niere, welche sich unter dem Einfluss der seitlichen Reclination der Hautoberfläche nähert und dem Operateur das Operationsfeld zugänglich macht.

Noch besonders möchte ich darauf aufmerksam machen, dass die genügend grosse in der richtigen Höhe liegenden Oeffnung des Bauches vorhanden sein muss, welche man z. B. bei der Gallenblase durch den treppenförmigen Rectusschnitt erreicht. Weiterhin ergeben sich bei kurzen dicken Patienten oder auch bei solchen, welche ein sehr schweres Becken haben, einige Schwierigkeiten in der Lagerung. Die Querstange des Hebeapparates wird am besten lumbalwärts eingestellt.

Bei Erkrankung des Bezirks der Regio mesogastrica wird man je nach Bedarf von der Hochlagerung grosse Vortheile geniessen. Dasselbe trifft dann noch ganz besonders zu bei operativem Eingriff im Bereich des Beckens. Die Tieflagerung des Kopfes als Vorbedingung für Operationen im Gesichtsbezirk,

Fig. 1.

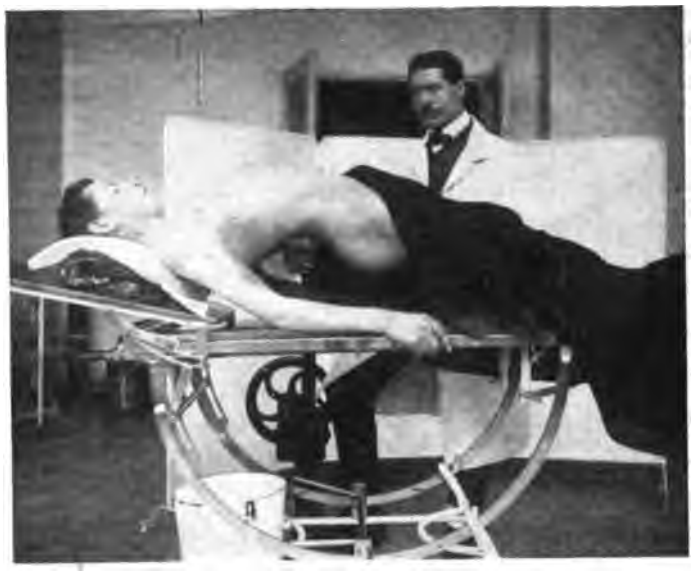

Fig. 2.

Fig. 3.

Fig. 4.

am Kehlkopf und Hals (caput obstipum) wird ebenfalls leicht und bequem zu jeder Zeit ausgeführt.

Zur Anlage von Verbänden lässt sich der Apparat in derselben Weise verwenden, wie der von König.

Die vorstehende kurze Mittheilung fasse ich in folgenden Sätzen zusammen:

1. Der Hebeapparat ist sehr einfacher Construction und mit Absicht nicht in den Operationstisch gebaut, um den letzteren nicht noch complicirter zu gestalten.
2. Durch die Hochlagerung wird das Operationsterrain wesentlich verbessert, und das Arbeiten in der Tiefe eingeschränkt.
3. Eine Störung des Operationsfeldes findet nicht statt, es kann die Lage zu jeder Zeit, in jeder beliebigen Höhe, ohne jegliche Störung geändert werden.
4. Als Vorzug muss anerkannt werden, dass der Apparat bei jedem beliebigen Operationstisch zur Verwendung gelangt.

Dies ist besonders hervorzuheben, da der bis jetzt allein existirende constructive Hebeapparat von König nur auf den Operationstisch nach Stelzner zugeschnitten ist.

Literatur.

Berndt, Zur Lagerung der Patienten bei Operationen an den Gallengängen. Münch. med. Wochenschrift 1902. No. 8.

Holländer, Lagerungsapparat bei Nierenoperationen. Chirurgen-Congress 1906.

Kelling, Einfache Ausführung der Beckenhängelage. Centralblatt f. Chirurgie 1904. No. 4.

Kelling, Beckenhängelage bei horizontalem Rumpf für Operationen in der Nähe des Zwerchfells. Centralblatt für Chirurgie 1901. No. 42.

Rühl, Ueber steile Beckentieflagerung bei Operationen an den Gallengängen. Münch. med. Wochenschrift 1905. No. 15.

Schultze, Skoliosenapparat. Congress für orthop. Chirurgie. 1904.

3.

Mittheilung zu der Arbeit von Prof. Graser

(dieses Archiv. Bd. 80. S. 349).

Von

Dr. F. Purpura,

I. Assistenzarzt der chirurg. Klinik und Privatdocent der chirurg. Pathol. an der Universität zu Pavia.

In einer im Archiv für klin. Chirurgie (1906, Bd. 80, Heft 2, S. 349) enthaltenen Mittheilung von Prof. Dr. Ernst Graser „Zur Technik der Radicaloperation grosser Nabel- und Bauchwandhernien" heisst es: „Die Kreuzung der Nahtschichten (Peritoneum quer, Musculatur vertical, Fascie quer, Haut vertical) hat Biondi (1895) zum Urheber; es ist sehr zu beklagen, dass über dessen Erfolge seit jener Zeit nichts mehr bekannt geworden ist".

Der Wahrheit zulieb möchte ich bemerken, dass bereits 1890 Professor Iginio Tansini ein zur Verhütung der Eventration von ihm erdachtes Verfahren von Kreuzung der Nahtschichten (Quernaht des Peritoneums und Längsnaht der Haut) zur Anwendung gebracht hatte, wie dies aus einer Arbeit Tansini's zu ersehen ist.[1]) Prof. Tansini, gegenwärtiger Director der chirurgischen Klinik zu Pavia, war 1890 in gleicher Eigenschaft an der Königl. Universität zu Modena, woselbst ihm Gelegenheit geboten wurde, einen Fall von voluminösem Fibrosarkom der Bauchwand zu exstirpiren. Die Folgen der Operation hatten ihm damals grosse Sorgen gemacht, weil er voraussah, dass nach derselben ein schwerer Unfall, die Eventration sich einstellen würde. Die Beseitigung des Tumors hatte denn auch eine weite Lücke im Peritoneum hinterlassen, die der Operateur noch erweitern musste, um die Ränder derselben zu einer passenden Vereinigung geeignet zu machen. Allein es war keine Spur von Muskelsubstanz mehr vorhanden, sodass für die Wiederherstellung der vorderen Bauchwand nichts übrig geblieben war als ein Theil des Parietalperitoneums und der Haut. Um einer Eventration vorzubeugen, kam Prof. Tansini auf den Gedanken, die peritoneale Wunde quer zu ver-

[1]) J. Tansini, Contributo di chirurgia addominale per l'anno scolastico 1890—91. Modena 1891.

einigen, wodurch es zur Kreuzung mit der longitudinal verlaufenden Vereinigungslinie der Haut kam.[1])

Der postoperative Verlauf war ein äusserst günstiger.

Prof. Tansini sah die Kranke ungefähr 6 Monate nach dem Eingriffe wieder; dieselbe zeigte nicht die geringste Eventration und selbst ohne Leibbinde keinerlei Neigung zu einer solchen.

Somit noch vor Biondi (1895) hat Tansini (1890) zur Verhütung einer Eventration die mit der longitudinal verlaufenden Hautnaht sich kreuzende peritoneale Quernaht mit bestem Erfolge angewandt.

---

[1]) Tansini, l. c., S. 37. „Pensai pertanto, per ovviare, per quanto era possibile, alla eventrazione, di riunire la ferita peritoneale in senso trasversale incrociando cosi la linea di rinnione cutanea che doveva risultare diretta longitudinalmente.

Druck von L. Schumacher in Berlin N. 24.

Stovaïn

(Name gesetzlich geschützt, D. R. Pat. angemeldet.)
(α Dimethylamino-β Benzoylpentanol-Chlorhydrat.
Amyleïn-Chlorhydrat.)

Von Dr. **M. Fourneau** am I. chemischen Institut der Universität Berlin (Geheimrat Prof. Dr. Emil Fischer) dargestelltes **neues**

lokales und lumbales Anaestheticum

von **zuverlässigster, unübertroffener Wirkung.**

Stovaïn ist **bedeutend weniger giftig** als **Cocaïn** und ruft **keinerlei unangenehme Nebenerscheinungen** hervor, wirkt vielmehr **tonisierend** auf das Herz.

Stovaïn wird nach mehr als dreissig Veröffentlichungen hervorragender Aerzte mit ausserordentlichem Erfolge angewendet in der **allgemeinen Chirurgie, Augen-, Nasen-, Rachen-, Hals-, Ohren-** und **Zahnheilkunde,** sowie bei der **Gynäkologie** und **Rückenmarkanaesthesie.**

J. D. Riedel A.-G.,
Berlin N. 39. Chemische Fabriken.

Actien-Gesellschaft für Anilin-Fabrikation.
Pharmac. Abtlg. **Berlin SO. 36.**

Inseratenbeilage zum **Archiv für klinische Chirurgie.** 83. Band. Heft 2.
Karl Lohner, Berlin SW. 11.

Verlag von **August Hirschwald** in Berlin.

Berliner klinische Wochenschrift.

Organ für praktische Aerzte.

Redaktion:

Geh. Med.-Rat Prof Dr. **Ewald** und Prof Dr. **Posner.**

44. Jahrg. Abonnement: Vierteljährlich M. 6.—.

Inseratenbeilage zum **Archiv für klinische Chirurgie.** 83. Band. Heft 2.

Karl Lohner, Berlin SW. 11.

Leukoplast.

Beiersdorfs weisses Kautschuk-Heftpflaster

zeichnet sich durch seine **Reizlosigkeit, Haltbarkeit** und **Klebkraft** aus. Die mit Leukoplast hergestellten Verbände verschieben sich nicht, sie können daher wochenlang liegen bleiben, ohne auf der Haut Reizerscheinungen hervorzurufen. Leukoplast auf Spulen wird wegen der bequemen Anwendung des sparsamen und daher verhältnismässig billigsten Verbrauches von hervorragenden Aerzten ständig verwendet.

Leukoplast in Blechdosen	1 m lang,	2	cm breit und	4	cm breit
Leukoplast auf Spulen	5 „	„	$2^1/_2$ „	„	„	$3^3/_4$ „	„
Leukoplast auf Spulen	10 „	„	$2^1/_2$ „	„	„	$3^3/_4$ „	„

Literatur und Muster kostenfrei.

P. BEIERSDORF & Co., Hamburg 30.

Verlag von **August Hirschwald** in Berlin.

Jahresbericht

über die

Leistungen und Fortschritte in der gesamten Medizin.

(Fortsetzung von Virchows Jahresbericht.)

Unter Mitwirkung zahlreicher Gelehrten.

Herausgegeben

von

W. Waldeyer und **C. Posner.**

41. Jahrgang. Bericht für das Jahr 1906. 2 Bände (6 Abteilungen.)
Preis des Jahrg. 46 M.

Farbwerke vorm. Meister Lucius & Brüning, Hoechst am Main.

Alumnol. Antipyrin. Antistreptokokken-Serum. Argonin.

Novocain

ein neues, vollkommen reizlos wirkendes Lokalanästhetikum.

Bester Kokain-Ersatz.

Novocain ist mindestens 7 mal weniger giftig wie Kokain und 3 mal weniger giftig wie dessen Ersatzpräparate. Es beeinflusst weder die Zirkulation, Respiration noch die Herztätigkeit.

Novocain ist leicht wasserlöslich, seine Lösungen sind durch Kochen sterilisierbar und werden gut resorbiert.

Novocain verursacht keine Intoxikationen, keine Gewebsschädigungen und keinen Nachschmerz.

Novocain wird mit ausgezeichnetem Erfolg bei Medullar- und allen Arten der Lokalanästhesie angewandt.

Benzonaphtol. Benzosol. Dermatol. Diphtherie-Heilserum.

Synthetisches Suprarenin

zeichnet sich durch absolute Reinheit, zuverlässige konstant bleibende Wirkung und gute Haltbarkeit seiner Lösungen aus. Die jeweils nötige Menge kann sterilisiert werden, ohne dass die Wirksamkeit nachlässt. — Synthetisches Suprarenin ist demnach in allen Fällen den anderen, aus Organen gewonnenen, Nebennierenpräparaten vorzuziehen. — Rp.: Solut. Supr. hydrochlor. **synthet.** (1 : 1000). In Flaschen à 5 und 10 ccm.

Trigemin

ein ausgezeichnetes Analgetikum bei schmerzhaften Affektionen der direkten Gehirnnerven, wie Trigeminus- und Occipital-Neuralgie, Ohren-, Kopf- und Zahnschmerzen.

Spezifikum bei Schmerzen infolge von **Periostitis, Pulpitis, Neuritis** und solchen, **die nach Freilegung der Pulpa und Einlagen von Aetzpasten auftreten.**

Dosis: 2—3 Gelatinekapseln à 0,25 g.

Gujasanol. Holocain. Hypnal.

VALYL-PERLEN

à 0,125 g Valyl **lösen sich erst im Darm und verursachen keinerlei Beschwerden von Seiten des Magens. Valyl zeigt die typische Baldrianwirkung in verstärktem Masse und gilt als hervorragendes Nerven- und Beruhigungsmittel bei nervösen Störungen jeder Art, wie Hysterie, Neurasthenie, Herz- und Gefässneurosen, Neuralgie, Migräne, Hypochondrie, Schlaflosigkeit, Asthma nervos. — Mit ausgezeichneten Erfolgen angewandt als Antidysmenorrhoikum, ferner bei Beschwerden während der Gravidität und während des Klimakteriums.**

Dos.: 2-3 Valylperlen 2-3 mal tägl. Jed. Origflac. enth. 25 St. rot Valylperl.

Lactophenin. Lysidin. Migränin.

Isoform

ein neues, ungiftiges, stark bakterizid wirkendes Dauerantiseptikum und Desodorans,

hemmt im Eiter das Bakterienwachstum stärker als Sublimat. Isoformpulver äusserlich zur Desinfektion sezernierender Wunden und Geschwüre; innerlich in Dosen à 0,5 g 1—4 mal täglich und mehr, **ein erprobtes, unschädliches Magen- und Darmdesinfiziens.**

Isoformgaze ein bewährter Verbandstoff.

Tumenol-Ammonium

ein unersetzliches Mittel in der Ekzemtherapie und zur Behandlung juckender Dermatosen.

Mit Erfolg angewandt bei allen Arten von Hauterkrankungen.

Tumenol-Ammonium ist leicht wasserlöslich, ungiftig, reagiert neutral und verursacht keine Reizerscheinungen.

Orthoform. Oxaphor. Pegnin. Sajodin.

Pyramidon

das zuverlässigste Antipyretikum und Antineuralgikum

angewandt zur Bekämpfung des **Fiebers jeder Art,** speziell bei **Tuberkulose, Typhus, Influenza** etc. Dosis: 0,2—0,3 g.

Spezifikum gegen **Kopfschmerzen, Neuralgien,** besond. **Trigeminusneuralgie** u. die **lanzinierenden Schmerzen der Rückenmarksleidenden,** mit Erfolg angewandt zur **Coupierung asthmatischer Anfälle** u. b. **Menstruationsbeschwerd.** Dosis: 0,3—0,5 g.

Salizylsaures Pyramidon, ausgezeichnetes, schmerzstillendes Mittel bei Neuralgien, rheumatischen und gichtischen Affektionen. Dosis: 0,5—0,75 g.

Saures kampfersaures Pyramidon, (Pyramidon. bicamphoric.) wird mit ausgezeichnetem Erfolge angewandt zur **Beseitigung des Fiebers** und der **Schweissekretionen der Phthisiker.** Dosis: 0,75—1,0 g.

Tetanus-Antitoxin. Tuberkulin. Tussol.

Anästhesin

Lokalanästhetikum von sicherer, langandauernder Wirkung, absoluter Reizlosigkeit und Ungiftigkeit für den externen und internen Gebrauch. Indiziert bei allen Arten von schmerzhaften Wunden und Hautentzündungen, bei tuberkulösen und syphilitischen Larynx- und Pharynx-Geschwüren, Ulcus und Carcinoma ventriculi, Vomitus gravidarum, Hyperästhesie des Magens, Seekrankheit etc. Dosis int. 0,3—0,5 g 1—3 mal täglich vor der Mahlzeit.

Albargin

(Verbindung der Gelatose mit Arg. nitricum)

vorzgl. Antigonorrhoikum von absol. sicherer, stark bakterizid., trotzdem ab. reizl. Wirkung.

Mit Erfolg angewandt bei akuter und chronischer Gonorrhoe; bei Blasenspülungen, chronischen Kieferhöhlenempyemen, bei Erkrankungen des Dickdarms, in der Augenheilkunde und als Prophylaktikum in 0,1—2,0 %igen wässerigen Lösungen.

Billig im Gebrauch.

Ausführliche Litteratur steht den Herren Ärzten zur Verfügung.

Verlag von **August Hirschwald** in Berlin.

Die Topographie
des Lymphgefässapparates
des Kopfes und des Halses
in ihrer Bedeutung für die Chirurgie
von Dr. **Aug. Most**, dirig. Arzt in Breslau.
1906. gr. 8. Mit 11 Taf. u. 2 Textfig. 9 M.

Untersuchungen über Knochenarterien
mittelst Röntgenaufnahmen injizierter Knochen und ihre Bedeutung für einzelne pathologische Vorgänge am Knochensysteme. Von Prof. Dr. **E. Lexer**, Dr. **Kuliga** und Dr. **Türk**.
1904. gr. 8. Mit 22 stereoskop. Bildern und 3 Tafeln. 18 M.

Ueber die
Ursachen, das Wesen und die Behandlung des Klumpfusses
von Dr. **Julius Wolff**, weil. Geh. Med.-Rat, a. o. Professor, herausgegeben von Prof. Dr. G. Joachimsthal.
1903. gr. 8. Mit Portrait Jul. Wolffs u. Textfiguren. 4 M.

Bakteriologische Untersuchungen über Hände-Desinfektion
und ihre Endergebnisse für die Praxis
von Prof. Dr. **O. Sarwey**.
1905. 8. Mit 4 Lichtdrucktaf. 2 M. 40 Pf.

Chirurgische Anatomie
des Schlaefenbeins
insbesondere für Radikaloperationen
von
Geh. Med.-Rat Prof. Dr. **Trautmann**.
1898. 4. Mit 2 Tafeln und 1 Kasten enth. 72 Stereoskopen. 60 M.

Ueber die Wirkung und kriegschirurgische Bedeutung der neuen Handfeuerwaffen.
Im Auftrage Sr. Exz. des Herrn Kriegsministers bearb. von der Medizinal-Abt. des Königl. preuss. Kriegsministeriums.
gr. 8. Mit 79 Textfiguren u. 1 Atlas mit Taf. in Photogravüre. 1894. 50 M.

Verlag von **August Hirschwald** in Berlin.

Die Verwundungen durch die modernen Kriegsfeuerwaffen, ihre Prognose und Therapie im Felde
von Stabsarzt Dr. **Hildebrandt**.
Mit einem Vorwort von Geh.-Rat König.
I. Bd. Allgemeiner Teil. 8. Mit 2 Taf. u. 109 Textfig. 1905. 8 M.
II. Bd. Spezieller Teil von Stabsarzt Dr. **Graf** und Dr. **Hildebrandt**. 8. Mit 180 Textfig. 1907. 12 M.
(Bibliothek v. Coler-Schjerning, XXI. u. XXII. Bd.)

Verlag von FERDINAND ENKE in Stuttgart.

Soeben erschien:

Kaufmann, Doz. Dr. C., Handbuch der Unfallmedizin. Mit Berücksichtigung der deutschen, österreichischen, schweizerischen und französischen Arbeiter- und der privaten Unfallversicherung. Für den akademischen und praktischen Gebrauch. **Dritte, neubearbeitete Auflage** des Handbuchs der Unfallverletzungen.
1. Hälfte: Allgemeiner Teil — Unfallverletzungen. gr. 8°. 1907. geh. M. 14.—

Lange, Prof. Dr. F., Die Behandlung der habituellen Skoliose durch aktive und passive Ueberkorrektur. Mit 58 Textabbildungen. gr. 8°. 1907. geh. M. 2.80.

***Petersen, Prof. Dr. H. und Gocht, Dr. H., Amputationen und Exartikulationen. Künstliche Glieder.** Mit 379 Textabbildungen. gr. 8°. 1907. geh. M. 22.—

***Perthes, Prof. Dr. G., Die Verletzungen und Krankheiten der Kiefer.** Mit 10 Röntgenbildern auf 4 Tafeln und 168 Textabbildungen. gr. 8°. 1907. geh. M. 16.—

(* Lieferung 29a und 32a der „**Deutschen Chirurgie**“, herausgegeben von P. v. Bruns.)

Inhalt.

Seite

XVIII. Zur Pathologie und Therapie der Proktitis purulenta und ulcerosa. (Aus der chirurg. Abtheilung des Städt. Krankenhauses am Urban zu Berlin. — Director: Geh.-Rath Prof. Dr. Körte.) Von Dr. Ernst Ruge 341

XIX. Die ideale Operation des arteriellen und des arteriell-venösen Aneurysma. (Aus der Königl. chirurgischen Universitätsklinik zu Königsberg i. Pr.) Von Erich Lexer. 459

XX. Brucheinklemmung, complicirt durch Thrombose der Vena mesaraica superior. Von Prof. Dr. Roman von Baracz . . . 478

XXI. Zur Transplantation von Organen mittelst Gefässnaht. (Aus der chirurgischen Universitätsklinik in Breslau.) Von Privatdocent Dr. Rudolf Stich. (Mit 4 Textfiguren.) 494

XXII. Lungencomplicationen nach Aethernarkosen. Von Dr. Offergeld. (Mit 7 Textfiguren.) 505

XXIII. Die Verwendbarkeit des Unterdruckverfahrens bei der Herzchirurgie. Von Dr. Sauerbruch. (Mit 2 Textfiguren.) . . . 537

XXIV. Zur Frage der Behandlung subcutaner Nierenverletzungen. (Aus der chirurg. Abtheilung des Städt. Krankenhauses am Urban zu Berlin. — Director: Geh.-Rath Prof. Dr. Körte.) Von Dr. Alfred Frank. 546

XXV. Nadelstichverletzung des rechten Herzventrikels und Vorhofs. Naht. Heilung. (Aus der chirurg Klinik zu Jena. — Director: Geh.-Rath Prof. Dr. Riedel.) Von Dr Thiemann. (Mit 2 Textfiguren.) 565

XXVI. Zur Technik der Uranoplastik. (Aus dem Rudolfinerhause in Wien-Döbling.) Von Dr. Ludwig Moszkowicz. (Mit 7 Textfiguren.) 572

XXVII. Die Entwickelung der Lungenchirurgie. Von Professor Dr. Th. Gluck. (Mit 5 Textfiguren.). 581

XXVIII. Acute gelbe Leberatrophie im Gefolge der Chloroformnarkose. (Aus der Kgl. chirurgischen Universitäts-Klinik Berlin. — Director: weiland Se. Excellenz Wirkl. Geh.-Rath Professor Dr. E. v. Bergmann.) Von Dr. med. N. Guleke 602

XXIX. Ueber Divertikel und circuläre Narben der Speiseröhre. Von Professor Dr. Küster. (Mit 1 Textfigur.). 613

XXX. Peritonitis chronica fibrosa incapsulata. (Aus der chirurgischen Facultätsklinik des Professor W. J. Rasumowsky in Kasan.) Von Dr. P. J. Owtschinnikow. 623

XXXI. Beitrag zur endothorakalen Oesophaguschirurgie. (Aus der chirurg. Abtheilung der Städtischen Krankenanstalt Magdeburg-Sudenburg.) Von Prof. Dr. W. Wendel. (Mit 2 Textfiguren.) 635

XXXII. Kleinere Mittheilungen.

1. Coxa vara tuberculosa. (Aus der Königl. chirurg. Universitätsklinik weiland Sr. Excellenz des Herrn Wirkl. Geh.-Rath v. Bergmann in Berlin.) Von Rudi Bally. (Mit 2 Textfiguren.) 648
2. Ein einfacher Hebeapparat. Beitrag zur Bauchchirurgie. Von Prof. Dr. Schultze. (Mit 4 Textfiguren.) 652
3. Mittheilung zu der Arbeit von Prof. Graser (dieses Archiv. Bd. 80. S. 349). Von Dr. F. Purpura 658

Druck von L. Schumacher in Berlin N. 24.